ORL .news

CONGRESS REPORT

AOOI 2026

Associazione Otorinolaringologi Ospedalieri Italiani





A cura del Dott. Antonio De Caria

EUREKA

Si ringraziano i Relatori per la collaborazione

INDICE

XLIX Convegno Nazionale di aggiornamento AOOI	3
DCR gestione degli insuccessi	4
Tecniche a confronto nella chirurgia transorale (TOLM-TORS TOUSS)	8
Le nuove frontiere della riabilitazione uditiva nelle sordità percepite da lievi a profonde	11
Saluti delle autorità	14
Relazione ufficiale	15
Nuove evidenze delle infezioni in ambito ORL	15
Ghiandole salivari	20
Neurinoma dell'VIII	22
Impianti cocleari	26
Protesi acustiche	29

XLIX CONVEGNO NAZIONALE DI AGGIORNAMENTO AOOI

VENEZIA, ISOLA DI SAN SERVOLO

21 – 22 SETTEMBRE 2026

Si è svolto a **Venezia**, presso l'isola di San Servolo, il **XLIX Convegno Nazionale di Aggiornamento AOOI**. La sede congressuale ha offerto una cornice di particolare significato, grazie alla storia lunga e articolata dell'isola.

Le origini di **San Servolo** risalgono alla fine del VII secolo, quando vi si insediò una comunità di monaci benedettini, dando vita a uno dei più antichi centri monastici della città. Nel corso dei secoli, l'isola ha cambiato più volte funzione: da sede conventuale è divenuta prima struttura ospedaliera e, a partire dal XVIII secolo, ospedale psichiatrico. Questa fase si è conclusa nel 1978 con la chiusura dell'istituto.

Successivamente, gli edifici dell'isola sono stati interessati da importanti interventi di recupero e restauro, che ne hanno consentito la trasformazione in un luogo dedicato alla **cultura**, alla **formazione** e alla **ricerca**. È in questo contesto, sospeso tra memoria storica e vocazione contemporanea, che si è svolto il convegno dell'AOOI.

Ad accogliere i partecipanti è stato il prof. **Andy Bertolin**, presidente del convegno, che nel suo intervento inaugurale ha sottolineato il valore scientifico e professionale delle due giornate congressuali.

Nel suo intervento inaugurale, il prof. Bertolin ha definito la presidenza del convegno *"un grande onore"* e, al tempo stesso, un'importante occasione per favorire l'incontro, il confronto e la crescita della comunità degli otorinolaringoiatri italiani.

Il programma scientifico è stato progettato con l'obiettivo di coniugare il rigore della ricerca con le esigenze della pratica clinica quotidiana. Ampio spazio è stato dedicato alle innovazioni, alle nuove tecnologie e all'evoluzione delle strategie diagnostiche e terapeutiche.

Tra gli elementi caratterizzanti del congresso figura, inoltre, il dialogo tra esperienze e generazioni diverse, nella convinzione che il confronto tra professionisti rappresenti una risorsa essenziale per lo sviluppo della disciplina e per il miglioramento dell'assistenza ai pazienti.

Il programma nasce dal lavoro condiviso di numerosi professionisti e dall'impegno di quanti hanno contribuito all'organizzazione dell'evento. A loro il presidente ha rivolto un sentito ringraziamento, riconoscendo il valore della collaborazione nella costruzione di un appuntamento di aggiornamento rivolto all'intera categoria.

La scelta di Venezia assume un significato particolare. Città storicamente aperta all'incontro tra culture, idee e saperi, Venezia offre una cornice simbolica e suggestiva per un congresso fondato sul dialogo e sulla condivisione.

Accanto alle sessioni scientifiche, il presidente ha richiamato l'importanza dei momenti di relazione informale, considerati parte integrante della vita associativa e della costruzione di rapporti professionali duraturi.

In conclusione, il prof. Bertolin ha augurato ai partecipanti un congresso intenso, stimolante e ricco di opportunità di crescita professionale e umana. "*Grazie per essere qui e per contribuire, con la vostra partecipazione, a rendere questo appuntamento un momento importante per tutta la comunità degli otorinolaringoiatri italiani*", ha dichiarato, prima di rivolgere ai presenti il saluto conclusivo: "*Benvenuti a Venezia e buon Convegno a tutti*".

DCR GESTIONE DEGLI INSUCCESSI

Presidente: P. Nicolai

Moderatori: F. Pagella, L. Sacchetto

Discussants: E. Emanuelli, N. Mevio, E. Pasquini, G.L. Tomacelli

La gestione degli insuccessi e la prevenzione delle recidive rimangono tra i temi più dibattuti e complessi della chirurgia rino-sinusale e oculoplastica. Durante i lavori della recente giornata di studi, l'attenzione dei congressisti si è concentrata sull'intervento del **dott. G.L. Tomacelli**, chiamato a relazionare su una delle sfide cliniche più delicate: la gestione dei fallimenti nella dacriorinocistostomia (DCR) per via endoscopica.



Introducendo la sua relazione, lo specialista ha voluto sottolineare come l'approccio endoscopico nasale abbia ormai superato e quasi del tutto sostituito la chirurgia per via esterna, offrendo una visione anatomica diretta e una minore invasività. Tuttavia, per ridurre al minimo il tasso di fallimento, il punto di partenza resta imprescindibile: una conoscenza meticolosa dell'anatomia e della dinamica idraulica della via lacrimale.

Nel corso della presentazione — arricchita da riprese video di dissezione anatomica condotte dallo stesso relatore — il dott. Tomacelli ha richiamato l'attenzione sulla struttura della fossa lacrimale e sull'importanza di conoscerne bene l'anatomia e i punti di repere. Particolare attenzione va posta ai rapporti posteriori con la lamina papiracea e il recesso frontale: l'eventuale apertura accidentale del periorbita a questo livello costituisce una criticità relativa e gestibile, purché si conoscano perfettamente i punti di riferimento anatomici.

In sintesi, le vie lacrimali costituiscono un sistema anatomico e funzionale complesso, nel quale il drenaggio dipende dall'integrità dei canalicoli, del sacco lacrimale, del dotto nasolacrimale e della pompa palpebrale. La chirurgia endoscopica può offrire risultati efficaci, ma il successo non dipende soltanto dalla creazione di una comunicazione tra sacco e cavità nasale. Sono determinanti la conoscenza dell'anatomia, la corretta identificazione del sacco, l'ampiezza dell'apertura, la gestione della mucosa e il controllo dei processi cicatriziali. La prevenzione e il trattamento delle recidive richiedono pertanto un approccio integrato, basato sulla collaborazione tra otorinolaringoiatra e oftalmologo e sulla distinzione tra ostruzione anatomica e insufficienza funzionale della pompa lacrimale.

A seguire, il dott. **N. Mevio**, ha rimarcato che la gestione degli insuccessi della dacriocistorinostomia (DCR) deve iniziare da una rivalutazione sistematica della diagnosi preoperatoria. Un risultato insoddisfacente, infatti, non è necessariamente riconducibile a un errore tecnico, ma può derivare da un'errata identificazione della sede dell'ostruzione o dalla mancata diagnosi di patologie associate. È pertanto fondamentale distinguere le stenosi canalicolari, presaccali e postsaccali dalle alterazioni del sacco lacrimale, integrando la valutazione oftalmologica con l'endoscopia nasale e lo studio dell'anatomia sinonasale. In questo percorso, la collaborazione tra otorinolaringoiatra e oftalmologo è essenziale per garantire un corretto inquadramento diagnostico e una pianificazione terapeutica appropriata. La DCR endoscopica endonasale e la DCR esterna rappresentano le principali opzioni chirurgiche. Le evidenze disponibili mostrano risultati complessivamente comparabili in termini di successo e complicanze, mentre l'approccio endoscopico consente di evitare la cicatrice cutanea e di trattare simultaneamente eventuali patologie nasali. La scelta della tecnica deve quindi essere personalizzata considerando la sede dell'ostruzione, la presenza di anomalie sinonasali, la natura primaria o revisionale dell'intervento, le condizioni del paziente e l'esperienza dell'équipe.



L'impiego di stent in silicone e di lembi mucosi rimane invece oggetto di discussione: gli stent possono essere utili nei casi revisionati, nelle anatomie complesse o quando il rischio di restenosi è elevato, ma non esiste un'indicazione condivisa al loro utilizzo sistematico.

In conclusione, la prevenzione e il trattamento degli insuccessi della DCR richiedono una diagnosi anatomica e funzionale accurata, un approccio multidisciplinare e una strategia chirurgica individualizzata. In assenza di una superiorità assoluta di una tecnica, la scelta tra DCR endoscopica ed esterna deve essere guidata dal quadro clinico, dall'esperienza del centro e dalle caratteristiche del paziente.

Che cosa portare a casa: **END-DCR** ed **EXT-DCR** hanno risultati comparabili, La scelta deve dipendere dal paziente, dall'anatomia e dal contesto clinico, non dalla capacità del chirurgo: non sono tecniche concorrenti ma complementari. La diagnosi resta sempre oculistica in particolare per la localizzazione della stenosi (pre – vs – postsaccale) e per escludere cause presaccali o funzionali. Stent e lembi mucosi sono strumenti, non dogmi utili in casi selezionati (revisioni, anatomia sfavorevole), ma senza un'evidenza che ne imponga l'uso sistemico.

Il **dott. E. Emanuelli** ha preso la parola per concentrarsi sull'aspetto più "vivo" della chirurgia: la gestione delle complicanze ribadendo di condividere pienamente l'impostazione tecnica mostrata poco prima dal dott. Mevio: creazione accurata dell'osteotomia, rispetto dell'anatomia del sacco e, soprattutto, uso pressoché esclusivo di strumenti freddi, in particolare la curette. Secondo il relatore, lavorare "a freddo" limita il danno termico sulla mucosa, riduce il rischio di granulomi e favorisce una guarigione più fisiologica; per questo, nella sua pratica, ha ormai abbandonato i grandi lembi mucosi e si affida a un adeguato sottosquadro osseo, avendo però l'accortezza di non lasciare mai tessuto osseo scoperto nell'area dell'ostomia, perché è proprio lì che più facilmente si sviluppano granulazioni e, in seconda battuta, stenosi.



Il cuore della presentazione è stato una serie di casi che illustravano le principali insidie. Il dottor Emanuelli ha mostrato pazienti con sacchi lacrimali piccoli, mal posizionati o interpretati in modo non corretto alla TC: in questi casi una stomia realizzata troppo anteriormente o non perfettamente allineata al sacco può portare a un drenaggio inefficace, infezioni ricorrenti e, nel tempo, a una stenosi cicatriziale della stomia stessa.

Un altro filone riguarda le complicanze legate agli stent e ai canali lacrimali. Emanuelli ha ricordato che, se da un lato lo stent in silicone è utile in caso di stenosi canalicolare o di alto rischio di restenosi, dall'altro un posizionamento scorretto, una trazione eccessiva o un tempo di permanenza troppo lungo possono causare lacerazioni canalicolari e reazioni granulomatose peri-stomali. La sua indicazione pratica è stata chiara: stent ben posizionati, fissati in modo sicuro e rimossi nei tempi adeguati, accompagnati da un follow-up endoscopico ravvicinato per intercettare precocemente segni di infiammazione o di inizio stenosi.

Non sono mancati i riferimenti alle complicanze emorragiche. Il relatore ha descritto epistassi intraoperatorie e postoperatorie, per lo più di modesta entità e facilmente controllabili con tamponamento, vasocostrizione locale e, quando necessario, una cauterizzazione mirata sotto visione endoscopica. In un caso mostrato, un sanguinamento più abbondante è stato gestito con successo in endoscopia, senza dover portare il paziente in sala operatoria tradizionale, dimostrando come molte complicanze possano essere risolte in regime ambulatoriale o di day surgery, con evidente vantaggio per il paziente e per le liste d'attesa delle unità operative.

Chiudendo, il relatore ha insistito su un concetto trasversale: la maggior parte delle complicanze della DCR – dalla piccola stenosi iniziale al granuloma localizzato, fino a sanguinamenti contenuti – può essere gestita "sul campo", con endoscopia nasale e pochi strumenti, a patto di riconoscere precocemente il problema e di avere un piano di follow-up strutturato. Ha invitato i presenti a Treviso per un corso dedicato, sottolineando che la vera sfida, oggi, non è solo eseguire bene la dacriocistorinostomia, ma saperla "aggiustare" nel tempo, trasformando le complicanze in occasioni di revisione mirata e di ottimizzazione del risultato funzionale per il paziente.

A chiusura dei lavori sulle complicanze della dacriocistorinostomia (DCR), il **dott. F. Pagella** ribadisce il ruolo fondamentale dell'oculista nel percorso diagnostico-terapeutico del paziente con epifora, anche quando l'ORL gestisce in autonomia l'intervento, in quanto molti pazienti vengono inviati dall'oftalmologo senza uno studio completo della via lacrimale, rendendo necessaria una ricostruzione del quadro diagnostico da parte dell'otorinolaringoiatra e mantenendo indispensabile la collaborazione specialistica soprattutto nei casi complessi, nelle stenosi presaccali e nelle forme funzionali pure.



Il messaggio metodologico centrale è che, di fronte a un fallimento di DCR, non si deve procedere automaticamente alla revisione chirurgica ma è necessario riclassificare il paziente come se fosse nuovo, distinguendo tra insuccesso anatomico saccale/post-saccale (stomia stenotica, granulomi, marsupializzazione inadeguata), insuccesso anatomico prossimale/presaccale (stenosi canalicolare o del canalicolo comune) e insuccesso funzionale puro (via pervia ai lavaggi, test di Jones positivo, ma sintomi persistenti per alterazione della pompa lacrimale), e solo dopo questa distinzione decidere se indicare una revisione di DCR, una congiuntivorinostomia con tubo di Jones o un percorso non chirurgico.

Sulla base della propria esperienza, Pagella individua come errore chirurgico più frequente la marsupializzazione incompleta del sacco, in particolare nel terzo superiore, perché una stomia

troppo bassa o non abbastanza ampia espone a stenosi cicatriziale, sindrome da ristagno e granulomi, e nei casi di revisione presentati un'apertura non correttamente orientata o non in asse con il canalicolo comune determina drenaggio inefficace e rapida restenosi nonostante un aspetto endoscopico inizialmente pervio.

Quando il fallimento è legato a stomia stenotica, granulomi o marsupializzazione inadeguata, l'indicazione è la revisione endoscopica con ampliamento circonferenziale della stomia includendo il terzo superiore del sacco, asportazione completa del tessuto cicatriziale e dei granulomi, e verifica dell'asse orizzontale dei canalicoli rispetto alla stomia, mentre nei casi di DCR esterna fallita la revisione endonasale può essere complessa e talvolta è utile un uso prudente del microdebrider per pulire la fibrosi senza danneggiare la parete del sacco.

In presenza di stenosi canalicolare o del canalicolo comune non superabili, revisionare la DCR non ha senso e l'indicazione corretta è la congiuntivorinostomia con tubo di Jones, che però richiede manutenzione nel tempo, è gravata da complicanze e reinterventi (specialmente in pazienti post-radioterapici o con mucosa fragile) e va riservata a casi selezionati, ribadendo l'importanza del coinvolgimento dell'oculista per l'indicazione e la gestione a lungo termine.

Nelle forme funzionali pure, con lavaggi pervi e test di Jones positivo ma sintomi persistenti per alterazione della pompa lacrimale, non c'è indicazione a ulteriori interventi di DCR o congiuntivorinostomia, perché la gestione è sostanzialmente non chirurgica con rivalutazione critica del percorso e supporto oftalmologico per ottimizzare la componente palpebrale e della superficie oculare, e Pagella mette in guardia dal definire "funzionale puro" un insuccesso solo per non riconoscere un errore tecnico.

Infine, Pagella evidenzia la preferenza per gli strumenti freddi (curette) rispetto al drill, perché nella sua esperienza l'uso esclusivo della curette si associa a una procedura più veloce, più incisiva e con una tendenza a risultati migliori in termini di minor danno mucoso e minor rischio di restenosi, e sul confronto tra DCR endonasale ed esterna i dati non mostrano differenze statistiche significative tra novizi ed esperti, suggerendo una learning curve relativamente rapida per la DCR endonasale in un percorso formativo strutturato.

I messaggi chiave conclusivi della relazione possono essere riassunti nell'idea che nessuna revisione debba essere fatta senza una riclassificazione accurata, perché ogni insuccesso va analizzato come un caso nuovo distinguendo tra cause anatomiche saccali, presaccali e funzionali.

La causa anatomica più frequente di fallimento rimane la marsupializzazione incompleta del sacco soprattutto nel terzo superiore, la cui correzione richiede un ampliamento deciso e ben orientato della stomia, mentre nelle stenosi presaccali l'indicazione corretta è la congiuntivorinostomia da riservare a casi selezionati e da gestire in collaborazione con l'oculista consapevoli dei limiti e della necessità di manutenzione nel tempo.

Nelle forme funzionali pure non c'è indicazione chirurgica aggiuntiva perché il rischio è di perdere una funzionalità già presente poiché l'associazione di interventi nasali aggiuntivi e la storia di revisioni multiple aumentano la complessità e il rischio di restenosi. Infine, l'uso di strumenti freddi e una tecnica accurata con particolare attenzione all'ampiezza e al posizionamento della stomia restano elementi chiave per ridurre gli insuccessi.

TECNICHE A CONFRONTO NELLA CHIRURGIA TRANSORALE (TOLM-TORS-TOUSS)

Presidente: G. Tirelli

Moderatori: G. Peretti, D. Polini

Discussants: C.D. Caporale, I. Dallan, R. Nocini, G. Spinato

La chirurgia transorale rappresenta oggi uno dei pilastri del trattamento minimamente invasivo delle neoplasie del distretto aero-digestivo superiore, in particolare per le lesioni dell'orofaringe, della base linguale e della laringe sopraglottica. Nell'arco di pochi decenni si sono affermate tre principali piattaforme tecnologiche: la chirurgia laser transorale (TOLM/TLM), la chirurgia robotica transorale (TORS) e, più recentemente, la chirurgia ultrasonica transorale (TOUSS), ciascuna con specifici vantaggi e limiti in termini di esposizione, precisione di resezione, outcomes oncologici e funzionali, costi e accessibilità.



La TOLM, basata sull'uso del laser CO_2 in endoscopia/microscopia, è una tecnica consolidata da decenni, particolarmente efficace per tumori di piccole dimensioni e in aree anatomiche delicate, dove consente un controllo molto fine dei margini con limitato danno termico collaterale. La TORS, introdotta successivamente, ha superato alcune limitazioni della TOLM offrendo una visione 3D ad alta definizione, strumenti articolati con maggiore libertà di movimento, possibilità di resezioni "en bloc" più agevoli e un'emostasi più efficace, risultando particolarmente vantaggiosa per tumori più voluminosi o in regioni di difficile accesso laser. La TOUSS, infine, è una tecnica non robotica che utilizza dispositivi ad energia ultrasonica e radiofrequenza per ottenere dissezione precisa e coagulazione efficace attraverso un approccio transorale endoscopico, con outcomes oncologici e funzionali comparabili alla TORS ma con costi inferiori e maggiore accessibilità logistica.

La relazione "Tecniche a confronto nella chirurgia transorale (TOLM–TORS–TOUSS)" si è inserita in questo contesto, con l'obiettivo di analizzare criticamente indicazioni, risultati e sostenibilità delle tre piattaforme alla luce delle evidenze attuali e dell'esperienza clinica.

La relazione del **dott. C.D. Caporale** ha illustrato il ruolo cruciale della chirurgia transorale robotica (TORS) nella gestione dei carcinomi del collo a primitivo ignoto, con particolare attenzione ai tumori HPV-correlati dell'orofaringe. Viene presentato un caso clinico di un paziente di 82 anni, forte fumatore, operato per carcinoma della parotide, che sviluppa dopo 15 mesi una metastasi laterocervicale. Il workup diagnostico evidenzia la superiorità della biopsia escissionale rispetto all'agoaspirato (FNAC), con maggiore specificità istologica. La PET/TC mostra accumulo di radiofarmaco alla base linguale e loggia tonsillare, suggerendo un primitivo orofaringeo occulto.



Il paziente viene sottoposto a mucosectomia, tonsillectomia palatina e linguale bilaterale, e svuotamento cervicale. L'esame istologico conferma un carcinoma squamocellulare nella tonsilla palatina, con margini liberi e stadiazione pT1pN1.

La TORS mostra un detection rate del 75% contro il 60% della TLM (chirurgia laser). La tonsillectomia linguale individua tumori occulti

nel 56% dei casi, quella palatina nel 49%. L'estensione bilaterale aumenta ulteriormente la sensibilità diagnostica (+14-24%). Tuttavia, rimane un 40% di casi non diagnosticati, ponendo interrogativi sulla gestione successiva.

La chirurgia transorale consente trattamenti conservativi con migliori outcomes funzionali, riducendo la necessità di radioterapia in pazienti selezionati, anche anziani.

Tocca a **dott. G. Spinato** tracciare l'evoluzione storica e tecnica della chirurgia transorale, dalla chirurgia "open" tradizionale alle moderne tecniche robotiche (TORS), laser (TOLM) e transorali assistite (TOUSS), evidenziando come queste metodiche abbiano rivoluzionato l'approccio ai tumori dell'orofaringe.



Concettualmente, la prima orofaringectomia transorale fu descritta già nel 1951, ma limitazioni tecnologiche (visione, strumentazione, emostasi) ne impedirono la diffusione. Negli anni '70, avviene l'integrazione laser-microscopio, migliorando precisione ed emostasi. Nel 1979, Steiner trasformò questa tecnica in una filosofia oncologica, introducendo il concetto di resezione trans-tumorale con margini adeguati ma conservativi, ottimizzando la qualità di vita del paziente. A seguire, la chirurgia robotica fu introdotta nel 2000 (studi preclinici), con la prima serie clinica nel 2006. La FDA approvò ufficialmente la TORS per l'orofaringe nel 2009. Un'altra tappa nell'evoluzione della chirurgia transorale è stata la TOUSS sviluppata da Mario Fernandez-Fernandez come alternativa robotless alla TORS. La tecnica utilizza il **divaricatore transorale** FK, un endoscopio 2D o 3D fissato e una **dissezione bimanuale** con uno **strumento ultrasonico** - Olympus Thunderbeat (5 mm x 35 cm) che garantisce dissezione, taglio e coagulazione.

Le indicazioni iniziali riguardavano soprattutto tumori selezionati dell'orofaringe, dell'ipofaringe e della sovraglottide, successivamente l'esperienza è stata estesa anche ad altre sedi e, in casi molto selezionati, fino alla laringectomia totale transorale. La **TOUSS permette** visione ravvicinata e chirurgica bimanuale senza piattaforma robotica ed è meno costosa. Il **limite principale** è costituito dall'utilizzo di strumenti rigidi, soprattutto negli spazi profondi, ed è proprio la necessità di recuperare maggiore libertà di movimento che ha portato allo sviluppo della TORS.

In conclusione, TORS, TOLM e TOUSS non sono tecniche in competizione: la scelta dipende dall'esperienza del chirurgo, dalla disponibilità tecnologica e dalle caratteristiche del paziente. La diagnosi preoperatoria ottimale e la radicalità oncologica con minimo impatto funzionale restano gli obiettivi primari. L'efficacia dipende da un'accurata selezione: prendendo in considerazione alcuni parametri quali: tumori iniziali (T1-T2), accessibili transoralmente, con anatomia favorevole (apertura orale, volume linguale, inclinazione cervicale) e buone condizioni cliniche.



La relazione del **dott. I. Dallan** evidenzia come la TORS rappresenti un'opzione efficace nella chirurgia sopraglottica e ipofaringea selezionata, purché sostenuta da training dedicato, anatomia "inside-out" e valutazione critica dei risultati. Visualizzazione tridimensionale e strumenti articolati migliorano l'accesso a spazi profondi, ma non superano i limiti imposti da esposizione, anatomia del paziente e conflitto strumentale, particolarmente rilevante nei sistemi multiport.

Nella patologia oncologica sopraglottica iniziale, la TORS può ottenere risultati oncologici e funzionali favorevoli, comparabili alla chirurgia laser transorale, ma le evidenze sono prevalentemente retrospettive e richiedono studi comparativi più solidi.

L'esperienza presentata conferma che non ogni lesione visibile è automaticamente resecabile per via robotica. Macroglossia, ridotto spazio interincisivo, limitata estensione cervicale e sfavorevoli rapporti mandibolo-ioidei condizionano l'esposizione e devono guidare l'indicazione. La conversione a cervicotomia, come nel caso di recidiva di lipoma paraglottico, è una scelta di sicurezza e non un fallimento tecnico.

Al contrario, il caso di adenoma paratiroideo ectopico nel seno piriforme dimostra che, in pazienti accuratamente selezionati, la TORS può consentire la resezione di patologie benigne profonde con preservazione funzionale e risoluzione del disordine metabolico.

Il messaggio conclusivo è "be ready to switch": la qualità della chirurgia robotica risiede nella selezione, nella capacità di riconoscere i propri limiti e nella priorità assoluta di radicalità, funzione e sicurezza del paziente.



L'esperienza del Policlinico di Verona, presentata dal **dott. R. Nocini,** referente per la Chirurgia Robotica, sull'approccio robotico nell'OSAS, introdotto nel 2023 è oggi inserito in un percorso multidisciplinare che integra: valutazione clinica, polisonnografia e sleep endoscopy indotta da farmaci. L'indicazione principale è il collasso retroglossale o laterolaterale del faringe, con ipertrofia della base linguale o collasso epiglottico, in pazienti selezionati.

La candidabilità richiede la valutazione di micrognazia, macroglossia, apertura orale e rapporto mandibola-ioide, che orienta sull'esposizione transorale. Sono controindicazioni rilevanti l'età pediatrica, le alterazioni dell'emostasi, la fibrosi post-radioterapica e la ridotta apertura boccale. Nei casi ad alto rischio, come AHI superiori a 80 o resezione estesa della base linguale, la tracheostomia di protezione può essere giustificata.

L'approccio robotico consente una resezione più controllata della base linguale rispetto alle tecniche convenzionali e si integra con la faringoplastica espansiva, che aumenta il calibro laterofaringeo ma non tratta il livello retroglossale. I dati preliminari su 40 pazienti mostrano una riduzione media dell'AHI da 41 a 19 eventi/ora, con miglioramento superiore al 54% e riduzione di russamento e sonnolenza.

La TORS si conferma quindi un'opzione efficace nell'OSAS multilivello, ma il suo impiego deve fondarsi su selezione rigorosa, DISE, pianificazione multidisciplinare e consapevolezza dei limiti anatomici.

Il **prof. G. Peretti** conclude la tavola rotonda sottolineando come l'esposizione rappresenti il limite comune alle tecniche transorali, sia robotiche (TORS) sia laser microchirurgiche (TOLM). Si tratta di un aspetto spesso sottovalutato, ma determinante nella pianificazione chirurgica e nella selezione dei pazienti.

Il relatore ricorda che la scuola di Brescia ha proposto criteri semplici, basati su tre parametri clinici, utili nel counseling preoperatorio a identificare i pazienti non candidabili all'approccio transorale e a prevederne la fattibilità.

Nel confronto tra TOLM e TORS, il prof. Peretti segnala inoltre l'evoluzione della propria pratica: da circa tre anni ha abbandonato il microscopio in favore dell'esoscopio, tecnologia inter-

media che consente di superare alcune difficoltà di esposizione. L'esoscopio offre una visione tridimensionale ad alta definizione, migliora la precisione della resezione e il controllo dei margini, e consente al personale della sala operatoria di condividere in tempo reale il campo chirurgico del primo operatore.

LE NUOVE FRONTIERE DELLA RIABILITAZIONE UDITIVA NELLE SORDITA' PERCEPITE DA LIEVI A PROFONDE

Chairman: D. Cuda

Moderatori: S. Berrettini, L. Sacchetto

Relatori: D. Cuda, V. Di Pasquale Fiasca, N. Vaez-Leppin, P. Scimemi



L'ipoacusia rappresenta un problema di salute pubblica di rilevanza crescente. Secondo le stime epidemiologiche attualmente circa una persona su cinque presenta una perdita uditiva clinicamente rilevante, con una proiezione di aumento fino a circa il 25% della popolazione entro il 2050. L'impatto epidemiologico varia in modo marcato in funzione della gravità del deficit, della fascia di età e dei fattori di rischio espositivi.

L'attenzione della relazione del **prof. D. Cuda** è rivolta in particolare alle ipoacusie lievi e moderate, che nell'insieme interessano circa il 20% della popolazione. Tali forme, pur non determinando necessariamente una sordità grave, possono compromettere la comunicazione verbale, soprattutto in presenza di rumore, e rappresentano quindi una priorità clinica per la prevenzione, la diagnosi precoce e la riabilitazione.

L'esposizione sottolinea la necessità di adottare la classificazione aggiornata dell'Organizzazione mondiale della sanità, che ha modificato i limiti audiometrici tradizionalmente utilizzati. Nella classificazione precedente, le ipoacusie lievi erano convenzionalmente comprese tra 20 e 40 dB HL e le forme moderate tra 40 e 70 dB HL; secondo la nuova classificazione, le forme lievi corrispondono a una perdita di 20–35 dB HL e le forme moderate a 35–50 dB HL.



Questa revisione ha conseguenze pratiche rilevanti: la definizione generica di "ipoacusia di medio grado" non è più adeguata nei referti clinici. È necessario specificare se si tratta di ipoacusia lieve, moderata o moderatamente severa, poiché la nuova classificazione modifica in modo significativo i confini diagnostici e può influenzare l'indicazione alla valutazione audioprotesica e al follow-up.

Il prof. Cuda asserisce che la presbiacusia come fenomeno inevitabile e non modificabile deve essere rivista. Infatti, studi europei e norvegesi hanno dimostrato che c'è una riduzione nel tempo del calo uditivo nell'età adulta-anziana rispetto ai dati del passato. La riduzione osservata viene attribuita a interventi preventivi e sociosanitari, tra cui il controllo dell'esposizione professionale al rumore, la gestione dei fattori di rischio cardio-

vascolare e il miglioramento dell'accesso alle cure audiologiche. Tali misure possono quindi ridurre l'impatto della perdita uditiva legata all'età.

La riabilitazione deve essere definita in rapporto al profilo funzionale del paziente, non soltanto alla soglia audiometrica. Nei casi con ipoacusia lieve o moderata, gli apparecchi acustici tradizionali possono migliorare la disponibilità del segnale verbale e contribuire a ridurre lo sforzo d'ascolto, in particolare quando siano presenti difficoltà di comprensione nel rumore.

Nei pazienti con normoacusia paradossa o difficoltà prevalentemente situazionali, possono essere utili strategie complementari: counselling audiologico, training uditivo, riabilitazione logopedica, educazione alle strategie comunicative, dispositivi di ascolto assistito, microfoni remoti e sistemi personali di amplificazione. In casi selezionati, possono essere considerate anche tecnologie OTC o dispositivi a vendita diretta, purché scelti in modo informato, conformi alle norme vigenti e inseriti in un percorso clinico di verifica dell'efficacia.

Gli apparecchi acustici prescrittivi e i dispositivi OTC non sono sovrapponibili. I primi sono dispositivi medici soggetti a regolazione sanitaria, adattamento professionale e verifica elettroacustica; i secondi sono destinati principalmente a persone adulte con difficoltà uditive percepite come lievi o moderate e richiedono un'attenta selezione, poiché non sostituiscono la valutazione otorinolaringoiatrica soprattutto quando siano presenti segnali di allarme, asimmetria, progressione rapida, acufene monolaterale, vertigini o altri sintomi associati.

La sfida futura consiste nel definire criteri clinici e test diagnostici sufficientemente sensibili per identificare i pazienti con reale difficoltà comunicativa prima che il deficit diventi evidente alle soglie tonali convenzionali. L'approccio non deve limitarsi alla domanda "quanto sente il paziente?", ma deve includere "come ascolta, in quali contesti fallisce la comunicazione e quale impatto il disturbo produce sulla sua vita quotidiana?".

Pertanto, l'ipoacusia lieve, moderata e funzionalmente nascosta non è quindi un problema marginale: coinvolge una quota numericamente ampia della popolazione, è in parte prevenibile e richiede un modello di cura integrato, fondato su valutazione audiologica avanzata, prevenzione, counselling, riabilitazione personalizzata e collaborazione tra otorinolaringoiatra, audiologo, audioprotesista, logopedista e, nei casi appropriati, neurologo e neuropsicologo.

L'interessante relazione del **dott. P. Scimemi** ha affrontato le soluzioni tecnologiche per la riabilitazione delle ipoacusie lievi e moderate, con particolare attenzione alla difficoltà di comprensione del parlato nel rumore. Il messaggio centrale è che la moderna rimediazione acustica non può limitarsi ad aumentare l'intensità dei suoni, ma deve mirare a migliorare il rapporto segnale-rumore, ridurre la fatica uditiva e personalizzare l'intervento rispetto al profilo audiologico e alle esigenze comunicative del singolo paziente.



Le tecnologie attualmente disponibili comprendono apparecchi acustici convenzionali, dispositivi OTC, sistemi a microfono remoto, dispositivi Bluetooth a basso consumo e protezioni uditive elettroniche attive. Gli apparecchi acustici di nuova generazione integrano microfoni direzionali adattivi, riduzione digitale del rumore, classificazione automatica dell'ambiente e algoritmi di intelligenza artificiale o reti neurali profonde. Tali sistemi hanno l'obiettivo di identificare e preservare il parlato, attenuando selettivamente componenti non verbali o competitive del rumore. Il beneficio atteso è un miglioramento della percezione del parlato nel rumore.

Un secondo gruppo di soluzioni è rappresentato da dispositivi non medicali che non sono destinati a sostituire l'apparecchio acustico

in presenza di una chiara indicazione protesica, ma possono risultare utili nei soggetti con difficoltà situazionali, intolleranza al rumore, iniziale deficit uditivo o sospetta alterazione dell'elaborazione uditiva centrale. Attraverso modalità di trasparenza adattiva e cancellazione attiva del rumore, essi cercano di attenuare picchi acustici disturbanti e rumore costante, preservando al tempo stesso la naturalezza del parlato e la consapevolezza ambientale.

La relazione richiama inoltre le potenzialità della connettività Bluetooth a basso consumo, in particolare nei luoghi pubblici. La trasmissione diretta del segnale audio verso apparecchi acustici, impianti o dispositivi personali può migliorare sostanzialmente l'accessibilità comunicativa in teatri, aeroporti, ospedali, luoghi di lavoro e spazi culturali. Il vantaggio consiste nel ridurre gli effetti negativi della distanza, del riverbero e del rumore ambientale, inviando il segnale vocale o sonoro direttamente al dispositivo individuale, già regolato secondo le caratteristiche uditive dell'utente.

Un punto clinico rilevante della relazione riguarda l'asimmetria audiometrica. L'analisi retrospettiva di una casistica di oltre 7.000 soggetti sottoposti a valutazione audiometrica, depurata dalle componenti trasmissive, ha mostrato che una differenza interaurale di soglia pari o superiore a 15 dB può essere presente in circa un terzo dei pazienti protesizzati. Questo dato evidenzia come le ipoacusie lievi e moderate non siano necessariamente bilaterali e simmetriche; la regolazione protesica non può quindi essere standardizzata né estrapolata da un solo orecchio, ma deve essere calibrata separatamente sulle caratteristiche di ciascun lato.

La conclusione della relazione è che non esiste un'indicazione protesica basata esclusivamente sulla soglia tonale o su rigide categorie di gravità. La prescrizione moderna deve fondarsi sulla riabilitazione funzionale: il grado di limitazione comunicativa, l'impatto sulla vita quotidiana, il beneficio atteso e la concreta disponibilità del paziente a utilizzare il dispositivo. Qualunque sia la tecnologia scelta — apparecchio acustico, dispositivo OTC, wearable, microfono remoto o protezione attiva — il percorso deve includere counselling, adattamento personalizzato, verifica obiettiva e valutazione della comprensione verbale nel rumore.

A seguire, il **dott. V. Di Pasquale Fiasca** ha esaminato le evidenze preliminari relative a Nuance Audio, dispositivo uditivo integrato in una montatura oftalmica, proposto per adulti con ipoacusia neurosensoriale lieve-moderata e difficoltà di ascolto, soprattutto in ambienti rumorosi. Nuance Audio è dotato di microfoni direzionali e regolabile tramite applicazione. Il sistema lascia libero il condotto uditivo, privilegia l'ascolto frontale e consente modalità di ascolto più ampie. È concepito per un utilizzo prevalentemente situazionale, in particolare durante conversazioni in ambienti rumorosi e non sostituisce automaticamente un apparecchio acustico convenzionale.



I risultati sono promettenti ma richiedono conferma mediante studi multicentrici, indipendenti, con campioni più ampi, follow-up prolungato e confronto diretto con apparecchi acustici correttamente adattati. I limiti attuali includono campioni ridotti, breve osservazione, possibile selezione di pazienti motivati e prevalenza di esiti laboratoristici o soggettivi rispetto a misure reali di efficacia e aderenza.

A conclusione della Tavola Rotonda, ha preso la parola la **dott.ssa N. Vaiz-Leppin** ricercatrice e Nuance Audio Specialist – EMEA, che ha voluto condividere con la platea alcune riflessioni su: tecnologia audioprotesica e riabilitazione dell'ipoacusia.

Riabilitazione audioprotesica che non si limita all'amplificazione dei suoni, ma mira a migliorare l'intelligibilità del parlato e il comfort percettivo nelle condizioni acustiche reali. Nelle



ipoacusie neurosensoriali, la principale limitazione funzionale riguarda la comprensione verbale in presenza di rumore competitivo, dovuta alla riduzione del rapporto segnale-rumore percepito, alla compromissione della voce parlata e all'aumento dello sforzo cognitivo.

Le tecnologie audioprotesiche digitali consentono una gestione dinamica e ambiente-dipendente del segnale mediante microfoni direzionali, riduzione adattiva del rumore, compressione multicanale, controllo dei livelli massimi di uscita e modulazione della risposta in frequenza. Il fitting deve essere individualizzato in base al profilo audiometrico, alla dinamica residua, alla tolleranza ai suoni intensi e alle esigenze comunicative del paziente. L'obiettivo non è il massimo guadagno, bensì l'equilibrio fra udibilità, preservazione delle informazioni spettrali utili alla discriminazione fonemica, controllo del rumore e tollerabilità acustica.

In uno studio su 54 utilizzatori di apparecchi acustici, condotto in Israele da un'équipe multidisciplinare, è stato impiegato il Matrix Test in versione ebraica. Il rumore di fondo era mantenuto a 65 dB SPL e il livello del parlato veniva variato adattivamente per determinare la soglia di ricezione verbale nel rumore. Il confronto fra condizione senza protesi e programma protesico dedicato al rumore ha mostrato un miglioramento medio di circa 2,8 dB nel rapporto segnale-rumore.

Questo beneficio consente al paziente di ottenere una prestazione di comprensione comparabile in una condizione acustica più sfavorevole, pur senza eliminare completamente gli effetti del rumore, della distanza e del riverbero. I risultati supportano l'utilità di direzionalità microfonica, algoritmi adattivi di riduzione del rumore e programmi specifici per ambienti affollati.

La verifica dell'efficacia deve integrare misure oggettive — audiometria vocale nel rumore e misure in situ — con outcome soggettivi di comfort, qualità sonora, soddisfazione e partecipazione comunicativa. Il counselling e il follow-up strutturato sono essenziali per favorire un uso stabile, consapevole ed efficace del dispositivo nella vita quotidiana. Concludendo, la dott. ssa N. Vaiz-Leppin afferma che Nuance Audio Plus è indicato per persone con ipoacusia da lieve a moderata, in quanto può migliorare la comprensione del parlato nel rumore, ridurre lo sforzo d'ascolto e favorire, complessivamente, una comunicazione più efficace.

SALUTI DELLE AUTORITÀ



La cerimonia inaugurale del XLIX Congresso Nazionale AOOI, presieduto dal prof. Andy Bertolin, ha riunito rappresentanti della comunità otorinolaringoiatrica, delle istituzioni, dell'Università e dell'amministrazione locale.

Nel suo intervento introduttivo, il presidente Andy Bertolin ha evidenziato la centralità dell'otorinolaringoiatria nel sistema sanitario contemporaneo. La specialità è chiamata a integrare elevata complessità chirurgica, diagnostica avanzata, gestione delle urgenze e percorsi multidisciplinari, mantenendo al tempo stesso un ruolo strategico nelle reti tra ospedale e territorio. È stata sottolineata la necessità di preservare la funzione degli ospedali periferici, rafforzando i collegamenti con i centri hub e garantendo appropriatezza, continuità assistenziale e collaborazione con i medici di medicina generale.

Particolare attenzione è stata dedicata all'innovazione tecnologica, rappresentata dalla chirurgia robotica, dall'endoscopia avanzata e dall'intelligenza artificiale applicata alla diagnostica. In questa prospettiva, l'otorinolaringoiatria è stata descritta non come una disciplina di confine, ma come una specialità centrale, dotata di competenze trasversali e di percorsi diagnostico-terapeutici complessi. Ai giovani è stato rivolto l'invito ad affrontare questa professione con entusiasmo, rigore e motivazione.

Il **Ministro della Giustizia Carlo Nordio** ha dedicato il proprio intervento al rapporto tra attività sanitaria, responsabilità professionale e giustizia. Ha richiamato il problema della medicina difensiva, considerata causa di prestazioni inappropriate, incremento dei costi, allungamento delle liste d'attesa e possibile esposizione dei pazienti a procedure inutili o invasive. Ha inoltre illustrato una modifica normativa volta a consentire al sanitario coinvolto in un'indagine di partecipare agli accertamenti tecnici e nominare propri consulenti senza essere automaticamente iscritto nel registro degli indagati. Tale misura è stata presentata come strumento di tutela della serenità professionale, senza configurare un privilegio corporativo, ma riconoscendo la funzione socialmente rilevante dell'attività medica.



Gli interventi istituzionali successivi hanno valorizzato la collaborazione tra AOOI, Università di Padova e autorità locali. È stato ricordato il ruolo dell'AOOI nella formazione e nell'aggiornamento scientifico, con particolare impulso al coinvolgimento dei giovani specialisti e alla costruzione di una governance associativa più inclusiva. L'obiettivo dichiarato è rafforzare il ruolo della società nella formazione nazionale e internazionale, in collaborazione con l'università e nel rispetto delle rispettive competenze.

La cerimonia ha infine sottolineato il valore del congresso come occasione di confronto scientifico, condivisione professionale e consolidamento dei rapporti tra ospedalieri, universitari e specialisti ambulatoriali. È emersa la necessità di un'alleanza stabile tra sanità e giustizia, fondata su reciproca conoscenza, equilibrio tra diritti e doveri, comprensione della complessità decisionale clinica e tutela sia dei pazienti sia degli operatori sanitari.

RELAZIONE UFFICIALE

NUOVE EVIDENZE DELLE INFEZIONI IN AMBITO ORL

A cura di: F. Ricciardello

Presenta: A. Camaioni

Speakers: G. Cristalli, N. Mevio, F. Ricciardiello, G. Tortoriello

La rapida evoluzione delle conoscenze scientifiche e delle tecnologie diagnostico-terapeutiche ha profondamente trasformato, negli ultimi anni, l'approccio alle patologie infettive otorinolaringoiatriche, che, un tempo considerate di gestione routinaria, richiedono oggi una valutazione sempre più integrata, alla luce dei cambiamenti epidemiologici, dell'emergere di microrganismi resistenti e delle nuove acquisizioni nel campo della microbiologia clinica e dell'immunologia.

L'obiettivo della relazione, pubblicata in modo completo e con il contributo di numerosi relatori, nel volume AOOI (Relazione Ufficiale: Le infezioni otorinolaringoiatriche – www. aooi.it) si propone di offrire uno strumento aggiornato, di facile consultazione e utile all'approfondimento per gli specialisti nella pratica otorinolaringoiatrica. Inoltre, ha inteso promuovere una riflessione critica sull'appropriatezza prescrittiva, sulla prevenzione delle complicanze e sull'importanza di un approccio multidisciplinare nella gestione del paziente con infezione.



Già Ippocrate nel 400 a.C. metteva in guardia sui pericoli delle infezioni delle prime vie aeree, il primo presidente degli Stati Uniti d'America George Washington nel 1799 morì per una laringite acuta batterica. Oscar Wilde, nonostante un intervento chirurgico praticato nella sua stessa stanza d'albergo, morì di meningite otogena il 30 novembre 1900. Il **dott. F. Ricciardiello**, conferma che la gestione delle infezioni del distretto otorinolaringoiatrico, rappresenta da sempre una delle sfide più complesse della pratica clinica dell'ORL. Nonostante i notevoli progressi della diagnostica microbiologica, dell'imaging, della farmacologia e delle tecniche chirurgiche, sono ancora lontani gli obiettivi dell'Organizzazione Mondiale della Sanità in merito alla gestione mirata delle infezioni e delle complicanze. L'emergere di microrganismi multiresistenti, l'incremento della popolazione immunocompromessa e l'invecchiamento hanno modificato la fisiopatologia e la presentazione clinica di molte malattie, imponendo un continuo aggiornamento e nuovi algoritmi decisionali.

Le infezioni otorinolaringoiatriche rappresentano un rilevante problema di sanità pubblica, nonostante siano frequentemente percepite come condizioni a bassa gravità e di gestione routinaria. La relazione ha analizzato il ruolo dell'epidemiologia non soltanto come strumento descrittivo, ma come componente essenziale dei processi decisionali clinici, finalizzata a identificare dove, come e quando intervenire. Particolare attenzione è stata dedicata all'elevata incidenza delle infezioni delle prime vie respiratorie e delle otiti acute, nonché al loro impatto clinico, sociale ed economico.

Sono state esaminate le principali criticità diagnostico-terapeutiche nelle infezioni acute dell'orecchio medio, nella faringotonsillite, nel portatore cronico di Streptococcus pyogenes, nell'ascesso peritonsillare e nelle otomastoiditi. Per l'otite media acuta è stata sottolineata l'importanza di integrare la gravità clinica con una corretta interpretazione temporale dell'esordio dei sintomi, distinguendo i pazienti candidabili a osservazione clinica e terapia sintomatica da quelli che richiedono un trattamento antibiotico immediato. Nella faringotonsillite vengono discusse le persistenti divergenze tra valutazione clinica, test microbiologici rapidi e indicazioni delle linee guida, con particolare riferimento all'appropriatezza prescrittiva e al ruolo limitato della prevenzione delle complicanze suppurative quale indicazione autonoma alla terapia antibiotica.

Inoltre, la relazione ha approfondito la diagnosi e il trattamento delle infezioni profonde del collo, evidenziando il ruolo propedeutico dell'anatomia degli spazi cervicali, dell'imaging con mezzo di contrasto, della protezione delle vie aeree, della terapia antimicrobica precoce e del drenaggio chirurgico tempestivo. In tali condizioni, l'approccio multidisciplinare deve coinvolgere, in modo coordinato, otorinolaringoiatri, infettivologi, anestesisti-rianimatori, radiologi, pediatri, medici di medicina generale e strutture ospedaliere periferiche. La gestione conservativa iniziale di raccolte ascessuali significative può infatti associarsi a progressione della malattia e a un aumento del rischio di complicanze; il reintervento, quando indicato dall'evoluzione clinica e radiologica, non deve essere interpretato automaticamente come fallimento

della procedura iniziale. Le infezioni profonde del collo richiedono generalmente terapia antibiotica mirata, drenaggio delle raccolte e rivalutazione clinico-radiologica seriata.

Un ulteriore capitolo è stato dedicato all'infezione da virus di Epstein-Barr, con particolare attenzione all'interazione tra replicazione virale, risposta immunitaria e variabilità delle manifestazioni cliniche. Sono stati discussi i criteri di appropriatezza per l'impiego di corticosteroidi, antivirali e antibiotici, sottolineando che il trattamento dell'infezione non complicata è prevalentemente di supporto e che i corticosteroidi devono essere riservati alle forme caratterizzate da compromissione delle vie aeree o da complicanze severe.

Infine, è stato affrontato il tema dell'antimicrobico-resistenza, considerata una minaccia globale alimentata dall'uso eccessivo o inappropriato degli antibiotici nelle comunità, negli allevamenti e nelle strutture sanitarie. La relazione ha proposto una strategia operativa fondata su tre principi: prescrizione dell'antibiotico esclusivamente quando clinicamente indicato, rivalutazione microbiologica e clinica del paziente, e de-escalation terapeutica sulla base dei risultati disponibili. A questi si associano l'igiene delle mani, la promozione delle vaccinazioni e una comunicazione efficace con le famiglie, affinché l'ansia del paziente o dei genitori non conduca a diagnosi premature né a trattamenti antibiotici non necessari.

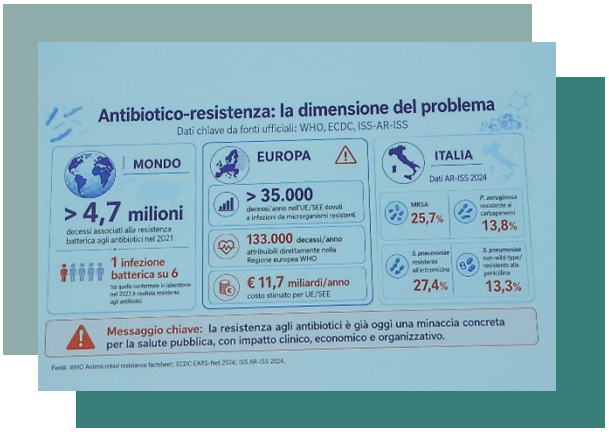

Riguardo la terapia delle rinosinusiti, il **dott. N. Mevio**, ha posto l'attenzione sulla gestione delle complicanze che derivano dalla diffusione dell'infezione oltre i seni paranasali e possono interessare orbita, osso, compartimenti intracranici e sistema venoso. Sebbene rare, sono potenzialmente gravi, soprattutto nei pazienti diabetici, immunodepressi, fragili o affetti da infezioni aggressive.



Le complicanze orbitarie comprendono cellulite orbitaria, ascessi sottoperiostei o intraorbitali e coinvolgimento dell'apice orbitario, con possibile diplopia, limitazione dei movimenti oculari, proptosi e perdita visiva. Tra le complicanze ossee rientrano osteite e osteomielite, in particolare del seno frontale, con possibile estensione alla teca cranica. Le forme intracraniche includono meningite, empiema, ascesso cerebrale e trombosi dei seni venosi.

Edema palpebrale, dolore ai movimenti oculari, disturbi visivi, cefalea intensa o persistente, tumefazione frontale, febbre resistente, vomito, alterazioni dello stato di coscienza e deficit neurologici sono segnali d'allarme che richiedono valutazione urgente.

La diagnosi integra esame clinico, endoscopia nasale, dati laboratoristici e imaging. La TC con mezzo di contrasto è generalmente l'indagine iniziale per valutare seni, orbita e strutture ossee; la RM è indicata soprattutto nei sospetti coinvolgimenti intracranici, vascolari o dei tessuti molli. La gestione richiede un approccio multidisciplinare e tempestivo.

La gestione deve essere avviata precocemente e coordinata da un'équipe multidisciplinare comprendente otorinolaringoiatra, infettivologo, oculista, radiologo, neurochirurgo e, quando necessario, anestesista-rianimatore. Il trattamento iniziale prevede generalmente il ricovero, la protezione delle funzioni vitali, il monitoraggio clinico ravvicinato e una terapia antibiotica endovenosa empirica ad ampio spettro, da rimodulare successivamente sulla base dei dati microbiologici e dell'eventuale antibiogramma.

Il prelievo di materiale purulento o di campioni microbiologici, quando tecnicamente possibile, è essenziale per migliorare l'appropriatezza della terapia. La de-escalation deve essere considerata parte integrante del percorso terapeutico e non un segnale di riduzione dell'intensità assistenziale. La risposta clinica deve essere rivalutata sistematicamente, prestando attenzione a febbre, dolore, funzione visiva, motilità oculare, stato neurologico e marcatori di flogosi.

La chirurgia è indicata in presenza di ascessi orbitali o intracranici, compromissione visiva, progressione nonostante terapia medica adeguata, mancato drenaggio del focolaio sinusale, deterioramento clinico o necessità di ottenere materiale microbiologico. L'approccio endoscopico rappresenta oggi la strategia di prima scelta in molte complicanze sinusali, poiché consente di drenare la raccolta, ventilare il seno responsabile e trattare il focolaio primitivo con ridotta invasività. L'accesso esterno o combinato rimane indicato nei casi selezionati, soprattutto quando l'estensione anatomica, la localizzazione della raccolta o l'interessamento della teca cranica rendono insufficiente il solo approccio endonasale.



Nella sua relazione, il **dott. G. Cristalli** ha analizzato le complicanze dell'otite media pediatrica, oggi rare grazie alla diagnosi precoce e alla disponibilità della terapia antibiotica, ma ancora potenzialmente severe. La mastoidite acuta rappresenta la complicanza più frequente; la sua incidenza si è drasticamente ridotta rispetto all'epoca pre-antibiotica, pur mantenendo il rischio di evoluzione verso ascessi sottoperiostei, sepsi e complicanze intracraniche.

La propagazione dell'infezione può determinare complicanze extracraniche, intratemporali e intracraniche. Tra le prime rientrano gli ascessi retroauricolari e temporali; tra le seconde, labirintite, petrosite e paralisi del nervo faciale. La paralisi del VI nervo cranico, associata alla petrosite, configura la sindrome di Gradenigo. Le complicanze intracraniche comprendono meningite, empiema, ascessi epidurali o cerebrali e trombosi del seno laterale.

Febbre persistente, otalgia intensa, cefalea, vomito, alterazione dello stato di coscienza, rigidità nucale, deficit dei nervi cranici, vertigine e tumefazione retroauricolare sono segnali d'allarme che richiedono valutazione immediata. L'inquadramento deve integrare otomicroscopia, esame neurologico e oculomotorio, imaging e, nei casi complessi, identificazione microbiologica rapida mediante metodiche molecolari. Queste ultime possono accelerare la scelta terapeutica e riconoscere determinanti di resistenza, mentre la coltura conserva valore per disponibilità, costi e possibilità di antibiogramma.

Il trattamento si fonda su antibioticoterapia mirata, drenaggio delle raccolte e chirurgia funzionale finalizzata all'eradicazione dell'infezione e al ripristino della ventilazione dell'orecchio medio. La gestione deve essere tempestiva, conservativa quando possibile e necessariamente multidisciplinare.



L'incidenza dei fattori predisponenti e la microbiologia della fistola faringocutanea sono stati esposti dal **dott. V. Della Peruta.** Dopo oltre 150 anni da quando la prima laringectomia totale fu eseguita dal chirurgo austriaco Theodor Billroth, ancora oggi la laringectomia totale rappresenta una procedura chiave per i tumori laringei e ipofaringei sia in ambito primario che di salvataggio dopo il fallimento della chemio-radioterapia. Come già descritto anche da Billrotth una delle complicanze più gravi e comuni è la fistola faringocutanea. La fistola si verifica quando la saliva fuoriesce attraverso la linea di chiusura faringea verso il collo e la pelle.

La struttura primaria estesa della neofaringe, realizzata in un tessuto relativamente poco vascolarizzato, viene praticata su un organo costantemente mobile ricco di saliva, secrezioni e talvolta contenuto gastrico, inserito in uno spazio viscerale in cui il tessuto adiposo, i linfonodi e parte della muscolatura risultano asportati o compromessi dall'atto chirurgico. Questa complicanza è una delle più rilevanti e gravosi dopo la laringectomia totale, configurandosi come un evento multifattoriale nel quale fattori chirurgici, sistemici e microbiologici interagiscono in modo sinergico determinando la deiscenza della sutura faringea. Pertanto, comprendere i fattori predisponenti, le strategie preventive e le opzioni terapeutiche è fondamentale per ottimizzare gli esiti clinici.

Diversi studi hanno individuato molteplici fattori di rischio associati allo sviluppo della fistola faringocutanea riconducibile alle condizioni del paziente, alle caratteristiche della neoplasia e alle modalità dell'intervento chirurgico ma, per gran parte di questi elementi, non è stato ancora raggiunto un consenso condiviso. La fistola altera la qualità della vita, prolunga la degenza ospedaliera e aumenta i costi sanitari. La fistola non solo ritarda la rimozione del sondino nasogastrico e l'alimentazione orale, ma aumenta anche la durata dell'ospedalizzazione e il tasso di infezioni della ferita.

Il riconoscimento dei fattori predittivi della fistola è importante per evitarne l'insorgenza e quindi le conseguenze che sono principalmente legate all'aumento della degenza ospedaliera, al ritardo dell'alimentazione orale e al ritardo del trattamento adiuvante e della riabilitazione postoperatoria, insieme alle conseguenze psicologiche.

Nonostante i progressi delle tecniche chirurgiche e dell'assistenza postoperatoria, l'incidenza della fistola faringocutanea rimane ancora intorno al 10% dopo la procedura primaria e, molto più alta nel contesto di salvataggio, anche nelle mani più esperte. L'analisi dei fattori di rischio evidenzia che la formazione di fistola faringocutanea è il risultato di una complessa interazione tra le caratteristiche del paziente, le procedure chirurgiche e i fattori correlati al tumore.

La laringectomia totale si colloca in un contesto chirurgico definito *clean-contaminated* caratterizzato dall'interruzione della continuità della mucosa faringea in un ambiente immediatamente esposto alla flora microbica dell'alto tratto aero-digestivo. In tale scenario, la componente microbiologica non rappresenta un fattore accessorio, ma uno degli elementi centrali della patogenesi della fistola, strettamente intrecciato con lo stato nutrizionale del paziente, con il danno tissutale indotto dalla radioterapia e con le modalità di chiusura e ricostruzione faringea.

La profilassi antibiotica perioperatoria deve tenere conto della natura *clean contaminated* dell'intervento e garantire una copertura efficace verso aerobi Gram positivi, Gram negativi e anaerobi. L'introduzione di protocolli profilattici appropriati ha determinato una marcata riduzione delle complicanze settiche postoperatorie e indirettamente dell'incidenza della fistola. Nei casi di fistola conclamata è fortemente raccomandata l'esecuzione di prelievi colturali prima di un'eventuale escalation terapeutica. In contesti caratterizzati da un'elevata prevalenza di Pseudomonas aeruginosa, Escherichia coli ed Escherichia cloacae, cefoperazone/sulbactam o ticarcilina/clavunalato rappresentano scelte empiriche razionali, mentre in presenza di fattori di rischio di microrganismi multiresistenti può rendersi necessario il ricorso a cefepime o carbapenemi.

In conclusione, l'evidenza disponibile indica che la fistola faringocutanea dopo laringectomia totale è sostenuta da un'infezione polimicrobica che si sviluppa in un contesto di tessuti biologicamente compromessi. L'infezione di ferita chirurgica rappresenta l'elemento chiave che trasforma una colonizzazione iniziale in una deiscenza clinicamente significativa. Ne consegue che la prevenzione e il trattamento della fistola richiedono un approccio integrato e multidisciplinare che combini l'ottimizzazione sistemica del paziente, una tecnica chirurgica meticolosa e una gestione microbiologica basata su conoscenze aggiornate dei parametri, dei patogeni e dei profili di resistenza locale.

GHIANDOLE SALIVARI

Presidente: A. Camaioni

Moderatori: C. Viti, G. Tortoriello

Discussants: R. Accorona, L. de Campora, D. Di Maria, A. Marzetti



La relazione del **dott. Di Maria**, ha evidenziato il ruolo centrale dell'imaging nella valutazione delle patologie delle ghiandole salivari, sottolineando l'opportunità che l'otorinolaringoiatra acquisisca competenze ecografiche autonome. L'ecografia rappresenta infatti l'indagine di primo livello per le masse salivari superficiali e consente di valutarne sede, dimensioni, margini, ecostruttura, componente cistica o solida, vascolarizzazione e rapporti con i linfonodi cervicali. La metodica permette inoltre di guidare agoaspirato e biopsia, favorendo una diagnosi citologica o istologica preoperatoria.

Un reperto omogeneo, ben delimitato e capsulato orienta più frequentemente verso una lesione benigna; margini irregolari, disomogeneità, ipoecogenicità, vascolarizzazione disordinata, infiltrazione dei tessuti circostanti e adenopatie sospette richiedono invece un approfondimento oncologico. L'ecografia, pur caratterizzata da elevata specificità in alcuni contesti, non è sufficiente da sola per definire con certezza la natura della lesione e deve essere integrata con valutazione clinica e studio tissutale.

La risonanza magnetica con mezzo di contrasto costituisce l'esame di riferimento per la caratterizzazione tridimensionale, la definizione dell'estensione locale, il coinvolgimento del lobo profondo, l'invasione ossea e la diffusione perineurale, con particolare attenzione al nervo facciale. La TC mantiene un ruolo complementare nella valutazione dell'osso, delle calcificazioni e della stadiazione extracervicale. La PET-TC è riservata alla stadiazione avanzata, alla ricerca di recidiva o metastasi e alla valutazione prognostica selezionata, non alla diagnosi iniziale.

L'intelligenza artificiale e la radiomica potranno migliorare l'interpretazione delle immagini, ma restano strumenti di supporto subordinati alla competenza clinica e radiologica dell'operatore.



Prima di cedere la parola al relatore successivo, il **dott. A. Camaioni** ha sottolineato l'opportunità di introdurre progressivamente queste metodiche diagnostiche nei reparti e negli ambulatori otorinolaringoiatrici. Tale processo deve tuttavia essere accompagnato da adeguata cautela e da un percorso formativo strutturato: l'impiego diretto da parte dello specialista può semplificare significativamente la gestione clinica quotidiana, ma non può sostituire in tempi brevi l'esperienza del collega ecografista dedicato. È pertanto necessario investire nella formazione dei giovani medici, affinché acquisiscano competenze tecniche e interpretative sufficienti a utilizzare tali strumenti in modo appropriato, consapevole e integrato nel percorso diagnostico.

A seguire il **dott. L. de Campora** ha focalizzato l'attenzione sulle patologie salivari non litiasiche che costituiscono un gruppo eterogeneo di condizioni infiammatorie, immunomediate,

post-traumatiche e iatrogene, la cui diagnosi richiede l'integrazione di anamnesi, esame obiettivo, imaging, valutazione sierologica e, nei casi selezionati, biopsia. L'ecografia rappresenta un utile esame iniziale, ma nelle forme complesse è spesso necessario ricorrere a TC cone beam, risonanza magnetica e studio dei dotti mediante scialografia o scialo-RM e batteria sierologica. La biopsia delle ghiandole salivari minori può essere indicata nel sospetto di sindrome di Sjögren, soprattutto quando la sierologia non è conclusiva.



La scialoendoscopia ha assunto un ruolo diagnostico e terapeutico centrale nelle stenosi, nei tappi mucosi, nelle parotiti ricorrenti, nelle forme autoimmuni e nelle scialoadeniti indotte da radioterapia o radioiodio. Consente la visualizzazione diretta del sistema duttale, la dilatazione delle stenosi, la rimozione di materiale ostruttivo e il lavaggio con soluzione salina o corticosteroidi, preservando la ghiandola quando possibile.

Particolare attenzione deve essere rivolta alla sindrome di Sjögren, alle forme post-attiniche, alle lesioni traumatiche con stenosi duttale, alla parotite ricorrente dell'infanzia e alle rare scialoadeniti eosinofile o scialoadenosi. Dopo radioiodio, i tappi mucosi e le stenosi rappresentano reperti frequenti e possono beneficiare del trattamento endoscopico.



Una nuova realtà è data dalla scialoadenite associata a filler, una complicanza emergente delle procedure estetiche facciali. L'iniezione o la migrazione del materiale può provocare edema, fibrosi o granulomi, determinando la compressione estrinseca dei dotti salivari e conseguente stenosi, ristagno della saliva e infiammazione ghiandolare. Sono possibili anche lesioni dirette del dotto. Il trattamento è complesso e dipende dall'estensione della fibrosi e dal tipo di filler.

La diagnosi delle scialoadeniti richiede un'anamnesi estetica accurata e l'integrazione di ecografia, risonanza magnetica e, nei casi selezionati, scialoendoscopia. Quest'ultima consente di localizzare l'ostruzione, distinguere una stenosi intraduttale da una compressione esterna e valutare la possibilità di preservare la ghiandola.

La scialoendoscopia può essere efficace nelle forme accessibili e non avanzate, mentre le compressioni estrinseche persistenti possono richiedere procedure chirurgiche esterne. La prevenzione si basa sulla conoscenza dell'anatomia facciale e sull'esecuzione delle iniezioni da parte di operatori qualificati.

Per concludere, la gestione delle patologie delle ghiandole salivari non litiasiche deve essere personalizzata e può comprendere farmaci antinfiammatori o immunosoppressori, condivisa con il reumatologo nei quadri immunomediati e includere procedure endoscopiche ripetute e, solo nei casi refrattari, chirurgia esterna. L'obiettivo è controllare l'infiammazione, ripristinare la pervietà duttale e conservare la funzione ghiandolare.



A conclusione della sessione dedicata alle ghiandole salivari, il **dott. A. Marzetti** ha illustrato l'evoluzione della chirurgia parotidea, passata dalla contrapposizione tra parotidectomia superficiale e totale a resezioni selettive guidate dai rapporti anatomici

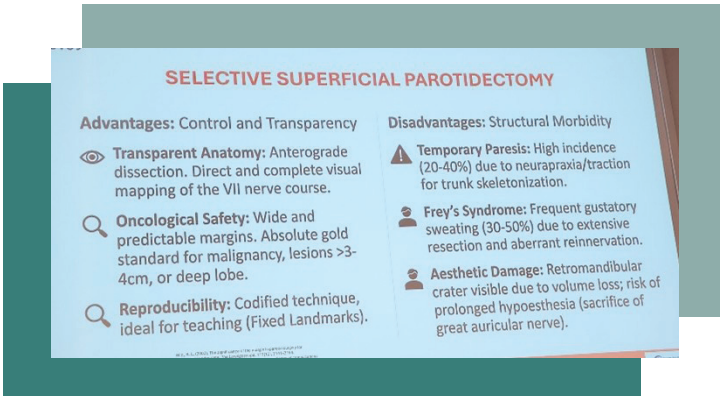

della lesione con il nervo facciale. L'obiettivo attuale è ottenere il controllo oncologico riducendo al minimo la perdita di parenchima e la morbilità funzionale ed estetica.

Nella parotidectomia selettiva il nervo facciale viene identificato e preparato, procedendo alla rimozione del compartimento parotideo interessato. La dissezione extracapsulare, invece, consente l'asportazione della lesione con un sottile margine di tessuto ghiandolare sano, senza una dissezione sistematica del nervo. Quest'ultima tecnica è riservata a tumori benigni, mobili, superficiali, di dimensioni contenute e privi di rapporti sospetti con il nervo facciale; non rappresenta un'alternativa generalizzabile alla chirurgia oncologica.

I potenziali vantaggi della dissezione extracapsulare comprendono minore durata dell'intervento, riduzione della paresi facciale transitoria, minore incidenza della sindrome di Frey e migliore risultato estetico, grazie alla conservazione di una maggiore quantità di parenchima.

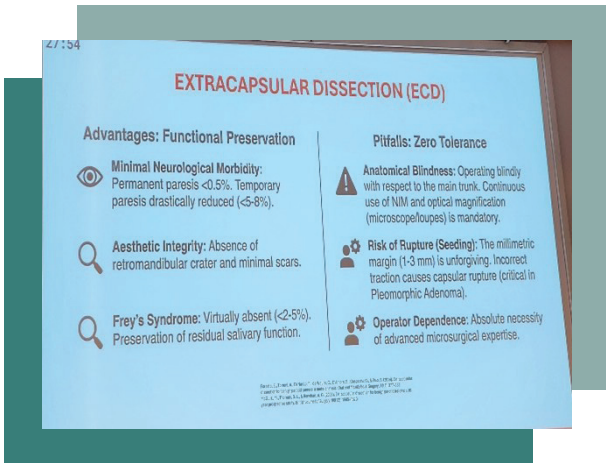

Le revisioni disponibili indicano risultati oncologici generalmente comparabili nei pazienti selezionati, sebbene i dati non siano uniformi e restino condizionati dall'esperienza del chirurgo.

I principali rischi sono la mancata visualizzazione diretta del nervo, la rottura capsulare, la disseminazione di noduli satelliti e la maggiore dipendenza dall'abilità dell'operatore. La pianificazione richiede quindi imaging accurato, valutazione citologica o istologica e monitoraggio intraoperatorio del nervo facciale. La scelta tecnica deve essere individualizzata, privilegiando sempre sicurezza oncologica e preservazione funzionale.

NEURINOMA DELL'VIII

Presidente: A. Mazzoni

Moderatori: G. Marioni, F. Trabalzini

Discussants: G. Danesi, D. Marchioni, L. Presutti, E. Zanoletti

Introducendo i lavori della Tavola Rotonda, il **prof. A. Mazzoni** ha chiesto ai relatori di affrontare gli aspetti diagnostici e terapeutici del Neurinoma dell'Acustico, con particolare attenzione al delicato equilibrio tra controllo della malattia, preservazione dell'udito e tutela della funzione del facciale. L'obiettivo è confrontare le diverse strategie disponibili — osservazione, radioterapia e chirurgia — alla luce delle evidenze scientifiche e dell'esperienza clinica.

Il **prof. F. Trabalzini** ha proseguito ricordando che già 30 anni orsono aveva partecipato proprio all'Isola di San Servolo, a dei lavori sul neurinoma dell'acustico e come l'introduzione della risonanza magnetica abbia modificato radicalmente la storia diagnostica e terapeutica del-

lo schwannoma vestibolare. Rispetto a 30–35 anni fa, quando la diagnosi avveniva prevalentemente in presenza di tumori voluminosi, oggi vengono identificati sempre più frequentemente piccoli tumori, spesso asintomatici o associati a sintomi uditivi iniziali. Questa evoluzione ha reso necessario valutare non solo la presenza della lesione, ma anche la sua velocità di crescita e il suo comportamento nel tempo.

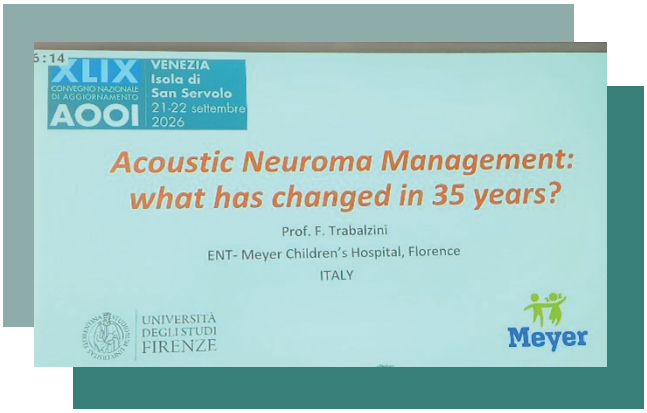

La scelta terapeutica deve essere individualizzata sulla base di età e condizioni generali del paziente, dimensioni e sede del tumore, andamento audiometrico, funzione facciale, rischio di progressione ed esperienza del chirurgo. Nei piccoli schwannomi vestibolari, le principali opzioni comprendono osservazione clinico-radiologica, radioterapia stereotassica e chirurgia, secondo un approccio multidisciplinare e condiviso.

L'osservazione può rappresentare una forma di monitoraggio attivo, mentre la radioterapia offre un elevato controllo della malattia, ma non elimina le problematiche relative alla progressione radiologica, al deterioramento uditivo tardivo e agli effetti a lungo termine. La chirurgia, pur essendo oggi più sicura e applicabile a lesioni di minori dimensioni, resta gravata da possibili rischi funzionali e deve essere proposta considerando realisticamente le probabilità di preservazione dell'udito e del nervo facciale.

L'esperienza clinica e il counselling individualizzato rimangono pertanto fondamentali, poiché le linee guida non possono sostituire la valutazione delle specifiche caratteristiche del paziente e del tumore.

La relazione della **prof.ssa E. Zanoletti** ha analizzato a fondo il trattamento dei piccoli schwannomi vestibolari, con particolare attenzione al controllo di malattia, alla preservazione dell'udito e alla funzione del nervo facciale nel lungo termine.



L'osservazione rappresenta attualmente una strategia terapeutica consolidata nei tumori di piccole dimensioni, soprattutto nei pazienti anziani, in assenza di crescita documentata o di sintomi progressivi. Tuttavia, i dati a lungo termine indicano che la conservazione dell'udito tende a ridursi nel tempo anche quando il tumore rimane stabile. Analogamente, la radioterapia stereotassica può garantire un elevato controllo tumorale, ma non sembra prevenire necessariamente il deterioramento uditivo tardivo. Per questo motivo, il vantaggio della radioterapia rispetto all'osservazione, nei piccoli schwannomi vestibolari, rimane non definitivamente dimostrato.

Un elemento rilevante riguarda la crescita tumorale iniziale. Una progressione significativa, in particolare oltre circa 1 cm di diametro o volume equivalente, può associarsi a una maggiore complessità chirurgica e a una riduzione delle probabilità di preservazione della funzione facciale e uditiva. In pazienti giovani, selezionati e adeguatamente informati, la chirurgia precoce può pertanto costituire un'opzione razionale, con finalità di preservazione dell'udito o, quando questa non sia realisticamente perseguibile, di riabilitazione mediante impianto cocleare.

La scelta della via chirurgica deve essere individualizzata in base a dimensioni e sede della lesione, andamento audiometrico, età, aspettativa di vita, funzione facciale, preferenze del



paziente ed esperienza del centro. Le evidenze disponibili restano tuttavia limitate e non consentono di identificare una strategia universalmente superiore. Il trattamento deve quindi fondarsi su un counselling multidisciplinare e condiviso, evitando di considerare l'osservazione, la radioterapia o la chirurgia come soluzioni rigidamente predeterminate.

Il **dott. G. Danesi** ha affrontato la gestione dei grandi schwannomi, per i quali l'indicazione chirurgica è generalmente condivisa, mentre rimane controversa la strategia più appropriata durante la resezione. Nella casistica presentata sono inclusi circa 80 tumori di grandi dimensioni, definiti come lesioni superiori a 3 cm.

L'approccio proposto privilegia, quando necessario, una resezione quasi totale o intenzionalmente subtotale, lasciando un residuo minimo con l'obiettivo di preservare la funzione del nervo facciale. Tuttavia, la quantificazione intraoperatoria dell'entità residua — spesso indicata in letteratura come resezione del 90–99% — è difficilmente precisa. Inoltre, anche una resezione parziale richiede la dissezione e la manipolazione del nervo facciale, che non è quindi completamente protetto. Il residuo tumorale può inoltre presentare un rischio significativo di crescita, rendendo necessari un monitoraggio radiologico prolungato e, in alcuni casi, un trattamento successivo mediante chirurgia o radioterapia. Il reintervento, peraltro, può comportare risultati funzionali peggiori.

Nella casistica illustrata, la chirurgia radicale ha prodotto un deficit facciale immediato frequente, con recupero funzionale progressivo nel corso del primo anno. Sebbene una quota rilevante dei pazienti presenti inizialmente una paralisi di grado elevato, a distanza di un anno circa il 60% raggiunge una funzione facciale di grado I–II, mentre una minoranza permane con deficit severo. Nei casi di paralisi persistente, la reinnervazione mediante innesto può offrire un recupero soddisfacente, se eseguita in presenza di condizioni anatomiche favorevoli.

La resezione subtotale dovrebbe pertanto essere riservata a situazioni selezionate: consenso esplicito del paziente, età avanzata, idrocefalo, invasione capsulare o marcate difficoltà intraoperatorie. La decisione deve basarsi su monitoraggio neurofisiologico continuo, esperienza del centro e bilanciamento individuale tra controllo oncologico e preservazione funzionale.



A seguire, il **prof. D. Marchioni**, ha presentato la complessità della gestione dei tumori dell'angolo ponto-cerebellare nella neurofibromatosi di tipo 2 (NF2), caratterizzata frequentemente da schwannomi vestibolari bilaterali, lesioni multiple e progressiva compromissione dei nervi cranici. In questo contesto, l'obiettivo terapeutico non è generalmente la guarigione oncologica, ma il mantenimento della qualità di vita e della funzione neurologica nel lungo periodo.

La strategia deve essere personalizzata considerando età, aspettativa di vita, comorbidità, volume e dinamica di crescita tumorale, funzione uditiva e facciale, presenza di altre lesioni intracraniche o spinali, trattamenti precedenti e priorità espresse dal paziente. Le opzioni comprendono osservazione mediante risonanza magnetica seriata, microchirurgia, radioterapia stereotassica e terapie sistemiche, tra cui il bevacizumab, utilizzato in casi selezionati per rallentare la crescita tumorale e potenzialmente migliorare la funzione uditiva.

La microchirurgia può essere indicata in presenza di tumori voluminosi, progressivi, sintomatici o responsabili di compressione del tronco encefalico, ma deve bilanciare il controllo locale con il rischio di deficit dei nervi cranici. La radioterapia stereotassica può garantire un buon

controllo tumorale, ma nei pazienti giovani con lunga aspettativa di vita deve essere valutata con particolare cautela per il rischio di tossicità tardiva e, seppur raro, di trasformazione maligna radio-indotta.

La riabilitazione uditiva rappresenta un ulteriore elemento decisivo. L'impianto cocleare può offrire risultati funzionali in pazienti selezionati, soprattutto quando il nervo cocleare è anatomicamente e funzionalmente preservato; l'impianto uditivo al tronco encefalico, invece, fornisce generalmente risultati più limitati, pur rimanendo un'opzione nei casi di perdita uditiva profonda bilaterale o di assenza del nervo cocleare. Anche la riabilitazione della paralisi facciale richiede strategie individualizzate e talvolta procedure di rianimazione nervosa o muscolare.

La gestione della NF2 richiede quindi un percorso multidisciplinare, sequenziale e adattato all'evoluzione clinico-radiologica del singolo paziente.



Nella relazione conclusiva, il **prof. L. Presutti** ha discusso la diagnosi differenziale e la gestione delle masse del condotto uditivo interno, sottolineando che non tutte le lesioni localizzate in questa sede sono schwannomi vestibolari. Sebbene questi rappresentino la diagnosi più frequente, l'interpretazione radiologica deve integrare caratteristiche cliniche, tomografiche e di risonanza magnetica, evitando diagnosi preconcette.

Sono stati presentati casi di colesteatoma, emangioma, schwannoma del nervo facciale, linfoma, meningioma, carcinoma delle ghiandole salivari e metastasi. Alcune di queste patologie possono simulare radiologicamente un neurinoma, ma presentano comportamento biologico, prognosi e indicazioni terapeutiche completamente differenti. In particolare, l'erosione del condotto uditivo interno o l'estensione della lesione oltre i suoi limiti anatomici non devono essere automaticamente interpretate come espressione di uno schwannoma vestibolare.

La relazione ha inoltre evidenziato l'importanza della sorveglianza radiologica. Anche una piccola massa apparentemente compatibile con schwannoma può mostrare una crescita rapida in pochi mesi, rendendo inadeguata un'attesa non controllata; al contrario, l'esecuzione affrettata di un trattamento può esporre il paziente a procedure inappropriate.

La gestione ottimale richiede pertanto revisione critica delle immagini, diagnosi differenziale ampia, eventuale rivalutazione con esami seriati e pianificazione multidisciplinare. Prima di porre una piccola massa del condotto uditivo interno in indicazione chirurgica o radiochirurgica, è essenziale definire con precisione natura, comportamento biologico e rapporti con il nervo facciale e con le strutture uditive. L'attesa può. In alcuni casi, essere di fondamentale aiuto nella definizione della patologia e della conseguente terapia.

IMPIANTI COCLEARI

Presidente: S. Berrettini

Moderatore: E. Zanoletti

Discussants: E. Cristofari, A. Frisina, A. Gatto, C.L. Vigliaroli



La relazione della **dott.ssa E. Cristofari** ha esaminato l'impiego dell'impianto cocleare nella sordità monolaterale dei bambini e degli adulti. Nei bambini, la sordità monolaterale può determinare difficoltà nella localizzazione sonora, nella comprensione del linguaggio in ambiente rumoroso, nell'attenzione e, in una parte dei casi, negli apprendimenti scolastici. L'impianto cocleare, soprattutto se applicato precocemente, può migliorare la percezione binaurale e favorire lo sviluppo della lateralizzazione del suono. I risultati sembrano più favorevoli nei bambini con sordità acquisita rispetto a quelli con sordità congenita, nei quali un lungo periodo di deprivazione uditiva può limitare la riorganizzazione funzionale delle vie uditive. Tuttavia, le conclusioni a lungo termine restano premature, poiché molte casistiche comprendono bambini ancora in età evolutiva.

Le indicazioni devono essere individualizzate e comprendere valutazione audiologica, anatomica e neuropsicologica, analisi del rischio di progressione controlaterale e stima delle esigenze comunicative e scolastiche. Quando la protesizzazione acustica convenzionale non fornisce beneficio, l'impianto cocleare può essere considerato, soprattutto in presenza di malformazioni dell'orecchio interno o di elevato rischio di perdita uditiva controlaterale. È comunque raccomandabile un preliminare percorso protesico-riabilitativo, ove tecnicamente possibile, accompagnato da counselling approfondito con la famiglia.

Nell'adulto con sordità improvvisa monolaterale, l'impianto cocleare può ridurre le difficoltà di ascolto nel rumore, migliorare la localizzazione sonora e attenuare l'acufene. Il beneficio dipende principalmente dalla durata della deprivazione, dalla motivazione del paziente e dall'eziologia. I risultati sono meno prevedibili nelle forme post-meningitiche o autoimmuni, soprattutto quando l'ossificazione o la fibrosi cocleare ostacolano l'inserimento completo degli elettrodi.

La riorganizzazione corticale conseguente alla deprivazione uditiva rende pertanto essenziale una selezione accurata, con valutazione multidisciplinare e trattamento tempestivo nei candidati appropriati.



A seguire, il **dott. C. L. Vigliaroli** ha illustrato l'evoluzione della chirurgia dell'impianto cocleare verso un modello personalizzato, basato sull'integrazione tra anatomia individuale, caratteristiche audiologiche, scelta dell'elettrodo e monitoraggio intraoperatorio. La lunghezza della coclea e la conformazione del labirinto variano considerevolmente tra i pazienti; di conseguenza, la selezione dell'elettrodo e la profondità di inserzione devono essere pianificate caso per caso, con l'obiettivo di ottimizzare la stimolazione tonotopica e preservare le strutture cocleari.

La pianificazione preoperatoria mediante piattaforme di navigazione integra immagini radiologiche ad alta risoluzione, dati audiometrici e ricostruzioni tridimensionali. Tali strumenti consen-

tono di simulare la traiettoria dell'elettrodo, prevedere la profondità di inserzione e identificare anomalie anatomiche, come malformazioni cocleari, ossificazione o ostacoli a livello della finestra rotonda. Nei casi complessi, la simulazione può orientare la scelta dell'elettrodo, dell'accesso chirurgico e dell'eventuale necessità di fresatura o di tecniche alternative di inserimento.

Particolare rilievo è stato attribuito al monitoraggio elettrofisiologico intraoperatorio, comprendente l'elettrococleografia e altre misure della risposta neurale. La registrazione in tempo reale dei potenziali evocati durante l'inserzione può segnalare eventi traumatici, quali traslocazione dell'elettrodo, contatto con le strutture cocleari o alterazioni della dinamica intracocleare, consentendo al chirurgo di modificare tempestivamente la procedura.

Nella casistica presentata i dati, pur preliminari, suggeriscono un possibile beneficio dell'inserzione lenta e a velocità costante, associata a elettrodi atraumatici e a controllo della profondità angolare.

Le tecnologie di navigazione e robotica non sostituiscono l'esperienza del chirurgo, ma costituiscono strumenti di supporto decisionale e operativo. Il loro impiego può rendere la procedura più riproducibile, personalizzata e coerente con l'obiettivo di preservare l'udito residuo e le strutture cocleari.

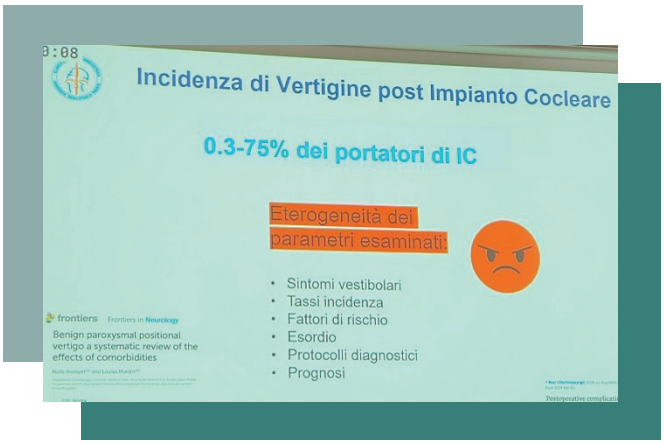

L'analisi della **dott.ssa A. Gatto** ha interessato le complicanze vestibolari associate all'impianto cocleare nell'adulto, sottolineando la necessità di una classificazione clinica omogenea e di un inquadramento diagnostico sistematico. Le principali manifestazioni comprendono vertigine postoperatoria precoce, vertigine parossistica posizionale benigna (VPPB), idrope endolinfatico secondaria e persistente ipofunzione vestibolare.

La vertigine postoperatoria rappresenta la complicanza più frequente, con un'incidenza riportata in letteratura variabile fino a circa il 45%. Può insorgere immediatamente o entro le prime 72 ore, oppure manifestarsi tardivamente nei mesi successivi. I meccanismi patogenetici includono il trauma chirurgico, la risposta infiammatoria labirintica, alterazioni della pressione della perilinfa e il danno diretto alle strutture vestibolari. Nella maggior parte dei casi il trattamento è conservativo, mediante terapia sintomatica e riabilitazione vestibolare.

La VPPB può comparire dopo l'intervento, più frequentemente a carico del canale semicircolare posteriore, con esordio anche prima dell'attivazione dell'impianto. La patogenesi potrebbe comprendere la mobilizzazione degli otoconi, l'ingresso di particelle negli spazi perilinfatici, le vibrazioni trasmesse dalla fresatura e le modificazioni meccaniche indotte dall'inserzione dell'array. Il trattamento si basa sulle manovre di riposizionamento canalare; nella casistica riferita, una singola manovra ha ottenuto un'elevata percentuale di successo, circa l'80% nelle forme posteriori e il 95% in quelle laterali.

L'idrope endolinfatico secondaria, descritta in una percentuale variabile della letteratura, può manifestarsi tardivamente con vertigini, instabilità e talvolta modificazioni audiometriche. La gestione comprende terapia medica mirata e, nei casi refrattari, procedure chirurgiche selezionate.

Un'ulteriore causa di disequilibrio è la perdita della funzione vestibolare dell'orecchio impiantato, che può sommarsi a una ridotta riserva vestibolare controlaterale. Il rischio aumenta nei pazienti anziani o con preesistente deficit vestibolare; nei bambini può contribuire anche la stimolazione elettrica dell'array, rendendo necessarie modifiche della mappatura o la disattivazione selettiva di alcuni elettrodi.

Nella casistica di 154 pazienti, la VPPB ha rappresentato la complicanza più documentata, spesso con esordio precoce e buona risposta alle manovre liberatorie. L'incidenza delle altre forme è risultata contenuta. La relazione conclude sottolineando l'importanza di standardizzare terminologia, diagnosi e trattamento, integrando valutazione vestibolare preoperatoria, follow-up strutturato e protocolli riabilitativi condivisi.



Il **dott. A. Frisina** conclude la sessione descrivendo l'esperienza chirurgica maturata tra gennaio 2019 e agosto 2026 su 124 impianti cocleari, con particolare attenzione ai casi complessi caratterizzati da difficoltà anatomiche, ossificazione cocleare, revisioni chirurgiche e varianti morfologiche. L'obiettivo principale dell'intervento è stato definire il corretto posizionamento dell'array elettrodico, riducendo al minimo il trauma intracocleare e preservando, quando possibile, le strutture dell'orecchio interno.

La pianificazione preoperatoria mediante tomografia computerizzata e risonanza magnetica è risultata essenziale per identificare obliterazione o fibrosi della finestra rotonda, ossificazione parziale o completa della scala timpanica, malformazioni cocleari, colesteatoma e anomalie anatomiche. Sebbene la tecnica standard preveda l'accesso attraverso la finestra rotonda o la cocleostomia anteriore, l'ostruzione della scala timpanica può richiedere una fresatura mirata, l'ampliamento della cocleostomia o, nei casi più complessi, l'inserzione dell'elettrodo nella scala vestibolare.

Sono stati illustrati casi di ossificazione della finestra rotonda, del giro basale e della scala timpanica, nei quali è stato possibile ottenere una pervietà sufficiente mediante fresatura controllata e inserire l'elettrodo senza complicanze rilevanti. In presenza di ossificazione estesa o di colesteatoma aderente alla parete posteriore o superiore del condotto, può rendersi necessaria la conversione a una tecnica di obliterazione o a una labirintectomia, con chiusura del condotto uditivo esterno e dell'orecchio medio. Tale strategia consente un'adeguata esposizione anatomica e riduce il rischio di danno alle strutture vitali.

Particolare rilievo è stato attribuito al monitoraggio intraoperatorio. I test di impedenza, le risposte neurali evocate e il controllo radiologico o morfologico dell'array permettono di verificare la continuità del dispositivo e la correttezza del posizionamento prima del risveglio del paziente. Questi controlli rappresentano uno strumento di sicurezza, pur non escludendo completamente possibili malfunzionamenti o risultati audiologici insoddisfacenti.

Nei pazienti con sordità post-meningitica o grave ossificazione cocleare, i risultati funzionali possono essere variabili e talvolta modesti, nonostante il corretto inserimento dell'elettrodo. La relazione sottolinea quindi l'importanza di un consenso informato specifico, che includa la possibilità di modificare intraoperatoriamente la tecnica e di discutere realisticamente le aspettative audiologiche. La gestione dei casi complessi richiede integrazione tra imaging, pianificazione personalizzata, monitoraggio intraoperatorio, esperienza chirurgica e follow-up audiologico prolungato.

PROTESI ACUSTICHE

Presidente: D. Cuda

Moderatori: E. Genovese, L. Maiolino

Discussants: S. Franchella, D. Frezza, P. Scimemi, R. Santarelli



La **prof.ssa E. Genovese** ha introdotto il tema della protesizzazione acustica, sottolineandone la complessità clinica nelle diverse fasce d'età, con particolare attenzione all'età evolutiva. La gestione dei pazienti richiede infatti un percorso multidisciplinare, poiché **diagnosi**, indicazione, selezione del dispositivo, programmazione e follow-up sono fortemente condizionati dall'età, dall'eziologia della sordità, dal livello di sviluppo comunicativo e dalla presenza di eventuali comorbidità.

A questo proposito prende la parola la **prof.ssa R. Santarelli** che ha proposto come argomento "*La diagnosi audiologica e la prescrizione protesica in audiologia infantile*". La relatrice ha sottolineato la prevalente eziologia genetica e la necessità di distinguere il percorso diagnostico dei neonati sottoposti a screening universale da quello dei bambini dimessi dalla terapia intensiva neonatale.



Nel neonato a termine, la diagnosi deve integrare potenziali evocati uditivi, impedenzometria, emissioni otoacustiche e informazioni anamnestiche e familiari. I potenziali evocati uditivi rappresentano uno strumento fondamentale, ma forniscono una stima indiretta della soglia e non una sua misurazione comportamentale diretta. La risposta al click è ampia e facilmente registrabile, ma presenta una ridotta selettività in frequenza, risultando principalmente rappresentativa delle frequenze medio-alte. Per una definizione audiologica più accurata, soprattutto ai fini della prescrizione protesica, è quindi preferibile l'impiego di stimoli tone-burst, eventualmente integrati da registrazioni elettrofisiologiche nei casi più complessi.

Anche i tone-burst richiedono cautela interpretativa, poiché la correzione della soglia può variare in funzione del grado di ipoacusia e deve essere verificata mediante audiometria comportamentale non appena il bambino sia in grado di collaborare. L'audiometria condizionata consente di affinare progressivamente la stima delle soglie frequenziali, ottimizzare la regolazione degli apparecchi acustici e valutare l'efficacia della riabilitazione.

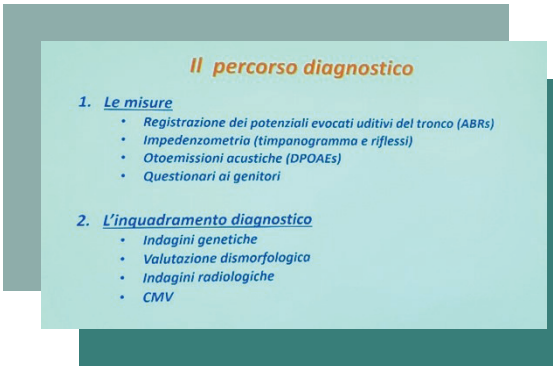

La diagnosi deve inoltre comprendere l'inquadramento eziologico, mediante indagini genetiche — in particolare per le mutazioni della connessina 26 —, valutazione dismorfologica e imaging dell'orecchio interno quando indicato. Nei neonati a termine, le raccomandazioni internazionali prevedono diagnosi entro i primi tre mesi, avvio della protesizzazione entro i tre-sei mesi e bilancio dell'efficacia riabilitativa entro il nono mese di vita.

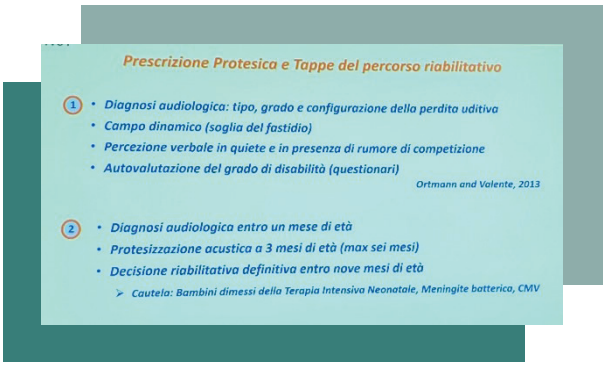

Nei bambini provenienti dalla terapia intensiva neonatale, l'interpretazione dei potenziali evocati è più complessa. La prematurità, il ritardo maturativo e la neuropatia uditiva possono determinare risposte assenti o desincronizzate, senza corrispondere necessariamente a una sordità profonda. In questi casi le emissioni otoacustiche, l'elettrococleografia e le successive valutazioni comportamentali devono essere integrate longitudinalmente. La tempestività rimane essenziale, ma non deve trasformarsi in precipitazione diagnostica o protesica: nei quadri atipici è preferibile un percorso progressivo, ripetuto e multidisciplinare, finalizzato a evitare indicazioni inappropriate e a personalizzare la riabilitazione uditiva.

Una volta protesizzato il bambino quale deve essere "Il fitting protesico e la verifica del beneficio dell'amplificazione acustica nel bambino"? Il **dott. P. Scimemi** ha sottolineato che l'obiettivo non è semplicemente incrementare il guadagno, ma fornire un accesso affidabile, confortevole e il più possibile fedele all'intero spettro del parlato e dei suoni ambientali. Un'adeguata stimolazione uditiva è indispensabile per favorire lo sviluppo delle abilità percettive, linguistiche e comunicative e per ridurre il rischio di deprivazione uditiva.



La protesizzazione pediatrica è complessa per l'incertezza iniziale della soglia, la variabilità anatomica del condotto uditivo esterno, la crescita cranio-facciale, la possibile progressione dell'ipoacusia, le configurazioni audiometriche atipiche, la frequente presenza di otite media e la limitata collaborazione del bambino. Per queste ragioni, il fitting deve essere dinamico, personalizzato e periodicamente aggiornato. L'amplificazione precoce ha inoltre un valore diagnostico, poiché facilita il condizionamento del bambino e consente di ottenere progressivamente misure audiometriche comportamentali più affidabili.

Il percorso clinico comprende selezione, verifica, validazione e manutenzione dell'apparecchio. La selezione deve considerare eziologia e grado di ipoacusia, caratteristiche audiometriche, età, sviluppo comunicativo e contesto familiare. Sono generalmente preferibili apparecchi retroauricolari pediatrici, robusti, impermeabili, sicuri, dotati di sistemi di ritenzione adeguati e di tecnologie avanzate, evitando tuttavia algoritmi automatici non validati o funzioni di elaborazione del segnale potenzialmente inappropriate per il bambino.

La verifica deve essere oggettiva e basata su protocolli standardizzati, non sulla sola impostazione derivata da una soglia audiometrica teorica. Sono fondamentali il test elettroacustico dell'apparecchio, le misure R*eal-Ear Measurements* o R*eal-Ear-to-Coupler Difference*, l'uso di accoppiatori pediatrici e la valutazione della risposta in situ. Tali procedure consentono di confrontare l'uscita protesica con gli obiettivi prescrittivi e di prevenire sovra- o sotto-amplificazione.

La validazione del beneficio deve includere soglie funzionali, percezione del parlato, comprensione verbale, livelli di comfort e questionari compilati dai genitori e dagli educatori. Il monitoraggio deve essere multidisciplinare e coinvolgere audiologo, audioprotesista, otorinolaringoiatra, logopedista, pediatra e famiglia. Nei casi di beneficio insufficiente non devono essere escluse, quando indicate, strategie alternative come l'impianto cocleare.

Ma, "Quando la protesi acustica non basta"? La relazione del **dott. S. Fraschella** ha proprio affrontato il percorso decisionale nei bambini con ipoacusia che non ottengono un beneficio funzionale sufficiente dalla protesizzazione acustica. L'obiettivo non è valutare esclusi-

vamente il miglioramento della soglia uditiva, ma verificare se l'amplificazione consenta uno sviluppo adeguato delle abilità percettive, linguistiche e comunicative in rapporto all'età e al potenziale evolutivo del bambino.



Dopo l'applicazione di apparecchi acustici correttamente selezionati e regolati, è necessario effettuare un monitoraggio ravvicinato mediante audiometria comportamentale, test di percezione del parlato, valutazione dello sviluppo linguistico e osservazione delle competenze comunicative. L'assenza di progressi proporzionati all'età, nonostante un fitting adeguato e una riabilitazione regolare, deve indurre a considerare precocemente l'impianto cocleare, evitando di prolungare inutilmente una fase protesica inefficace.

Le indicazioni principali riguardano le ipoacusie neurosensoriali bilaterali severe-profonde, ma la valutazione può estendersi a forme asimmetriche o monolaterali selezionate. Il timing assume particolare importanza durante il periodo di massima plasticità cerebrale: l'impianto entro il primo anno di vita, quando clinicamente indicato e dopo una diagnosi sufficientemente affidabile, può favorire lo sviluppo delle vie uditive e ridurre il rischio di dominanza funzionale dell'orecchio migliore. Nelle perdite bilaterali profonde, l'impianto simultaneo è spesso preferibile; qualora si proceda in modo sequenziale, il secondo lato dovrebbe essere trattato in tempi relativamente ravvicinati.

Prima dell'intervento è necessario completare l'inquadramento eziologico e anatomico mediante indagini genetiche, valutazione radiologica dell'orecchio interno e del nervo cocleare, oltre alla verifica dell'assenza di condizioni che richiedano terapie specifiche. La presenza e la morfologia del nervo cocleare costituiscono infatti un requisito determinante per la candidabilità e per la prognosi funzionale.

Nei neonati e nei bambini piccoli la pianificazione chirurgica deve considerare anche aspetti peculiari, quali ridotto volume ematico, anatomia cranio-facciale in evoluzione e necessità di utilizzare dispositivi adeguati alle dimensioni pediatriche. Nei casi complessi, come ipoplasia del nervo cocleare, malformazioni dell'orecchio interno o discrepanza tra imaging e risposte comportamentali, la decisione deve basarsi sull'integrazione di dati radiologici, elettrofisiologici, audiologici e riabilitativi. Il bambino non deve essere considerato un semplice audiogramma, ma valutato come soggetto in sviluppo, all'interno di un percorso multidisciplinare e individualizzato.

Molto spesso, al deficit uditivo si associa l'acufene, la relazione del **dott. D. Frezza** ha esaminato il ruolo della protesizzazione acustica nel paziente con ipoacusia associata ad acufene, collocandola all'interno di un modello diagnostico e terapeutico multidisciplinare. L'acufene è stato presentato non come un sintomo esclusivamente otologico, ma come una condizione complessa, influenzata dall'interazione tra sistema uditivo periferico, circuiti centrali, fattori neuroinfiammatori, comorbidità internistiche e dimensioni psicologiche.



L'inquadramento clinico deve pertanto includere, oltre alla valutazione audiologica e otorinolaringoiatrica, l'analisi dei principali fattori associati: patologie cardiovascolari e tiroidee, traumi cranici o acustici, trattamenti oncologici, distur-

bi dell'articolazione temporo-mandibolare, alterazioni muscolari, ansia, depressione e altre condizioni psichiatriche. Particolare attenzione è stata dedicata al possibile ruolo della neuroinfiammazione e ai processi di invecchiamento, nei quali ipoacusia e acufene possono associarsi a una più ampia vulnerabilità neurocognitiva.

La gravità e l'impatto funzionale dell'acufene devono essere quantificati mediante strumenti standardizzati, come il *Tinnitus Handicap Inventory*, che consente di esplorare le componenti funzionale, emozionale e catastrofica del disturbo. Nei quadri di maggiore severità è indicata una presa in carico tempestiva, con eventuale coinvolgimento psichiatrico nei pazienti con marcata sofferenza psicologica, ideazione depressiva o rischio suicidario.

Nei pazienti ipoacusici, la riabilitazione uditiva mediante apparecchi acustici costituisce una componente centrale del trattamento. L'amplificazione può ridurre il contrasto tra il rumore acufenico e l'ambiente sonoro, migliorare la comprensione del parlato, diminuire lo sforzo di ascolto e favorire processi di riorganizzazione delle reti uditive centrali. Le linee guida internazionali riconoscono l'utilità degli apparecchi acustici nell'acufene associato a perdita uditiva; nei casi di ipoacusia severa-profonda può essere considerato l'impianto cocleare.

Nei soggetti normoacusici o con perdita uditiva non protesizzabile, possono essere impiegati generatori di suono, terapia sonora e dispositivi combinati. L'efficacia della protesizzazione non è tuttavia uniforme: i dati presentati indicano un miglioramento clinicamente significativo in circa il 68% dei pazienti e un beneficio parziale in un ulteriore 14%. Il risultato dipende dalla corretta selezione e regolazione del dispositivo, dalla durata e dall'eziologia dell'acufene, dalla motivazione del paziente e dalla presenza di comorbidità.

Il trattamento deve comprendere anche counselling, educazione sanitaria, promozione dell'attività fisica e della qualità del sonno, controllo dei fattori di rischio e, quando necessario, supporto psicologico o psichiatrico. È essenziale evitare aspettative irrealistiche: l'obiettivo terapeutico non è necessariamente l'eliminazione dell'acufene, ma la riduzione del disagio, dell'interferenza funzionale e dell'impatto sulla qualità di vita.

La gestione ottimale richiede quindi un'équipe integrata composta da otorinolaringoiatra, audiologo, audioprotesista, psicologo o psichiatra, medico di medicina generale e, nei casi appropriati, geriatra, odontoiatra e specialista maxillo-facciale. In questo modello, l'audioprotesista svolge un ruolo determinante non soltanto nella scelta tecnica e nel fitting, ma anche nella verifica dell'uso effettivo del dispositivo, nell'educazione del paziente e nel monitoraggio longitudinale degli esiti.



