AOOI

Associazione Otorinolaringologi Ospedalieri Italiani

Presidente:
MARCO RADICI

RELAZIONE UFFICIALE

XLII Convegno Nazionale di Aggiornamento 2018
BARLETTA • 12-13 ottobre

CONTROVERSIE E PROBLEMI APERTI IN OTOLOGIA

a cura di
PASQUALE MARSELLA

ASSOCIAZIONE
OTORINOLARINGOLOGI
OSPEDALIERI
ITALIANI
Presidente: MARCO RADICI

CONTROVERSIE E PROBLEMI APERTI IN OTOLOGIA

a cura di

PASQUALE MARSELLA

XLII Convegno Nazionale di Aggiornamento
BARLETTA • 12 - 13 OTTOBRE 2018

© Relazione Ufficiale A.O.O.I.

CONTROVERSIE E PROBLEMI APERTI IN OTOLOGIA

a cura di

Pasquale Marsella

Responsabile U.O.C. Audiologia e Otochirurgia
Direttore Centro Riferimento Regionale Sordità Neonatali & Impianti Cocleari
Ospedale Pediatrico "Bambino Gesù", I.R.C.C.S. - Roma

La riproduzione di questo volume o di parte di esso e la sua diffusione in qualsiasi forma o con qualsiasi mezzo, elettronico, meccanico, per mezzo di fotocopie, microfilm, registrazioni od altro, sono proibite senza il permesso scritto della A.O.O.I. (Associazione Otorinolaringologi Ospedalieri Italiani).

Responsabile della pubblicazione:
Pasquale Marsella

Progetto grafico:
LINKS GRAFICA
www.linksgrafica.it

PRESENTAZIONE

"La vera amicizia resiste al tempo,
alla lontananza e al silenzio."

Ho conosciuto Pasquale Marsella nel 1984. Mi fu presentato dal Prof. de Campora, mio Maestro professionale e di vita. Eravamo entrambi molto giovani, pieni di speranze e di entusiasmo.
Ci venne affidato l'incarico, di collaborare alla stesura di alcuni capitoli della Relazione ufficiale di Otorinolaringoiatria Pediatrica che sarebbe stata presentata a Trieste dal Prof. Pinelli, nel mese di settembre 1985.
Di lì a pochi mesi divenimmo Colleghi nella medesima Scuola di Specializzazione e lavorammo duramente e con orgoglio alla Relazione.
Con il trascorrere degli anni si è sviluppata tra di noi una crescente sintonia improntata all'amicizia e al reciproco rispetto pur se destinati da scelte personali e da occasioni professionali a strade diverse. Ogni incontro era l'occasione per raccontarsi e per constatare come l'impegno di entrambi fosse ripagato da costanti e crescenti conquiste.
Pur appartenendo a due Gruppi Clinici diversi (fortunatamente in ottimi rapporti tra loro), la nostra reciproca stima ha sempre rappresentato uno sprone per raggiungere la massima integrazione ed efficienza all'interno della propria Squadra di lavoro.
È noto che l'amicizia è una pianta che cresce lentamente e deve passare attraverso molte prove perché possa definirsi tale. Ed è quello che è capitato. Fatalmente sono trascorsi molti anni da quel lontano 1984.
C'è anche chi sostiene che Il futuro è passato e non ce ne siamo accorti. Possiamo tuttavia guardare indietro e renderci conto che tutti i giorni dedicati alla nostra Professione, in fondo, non sono stati spesi male.
Pasquale Marsella è diventato uno dei nomi di spicco nel panorama Otorinolaringoiatrico italiano ed internazionale. È conosciuto ed apprezzato. La sua esperienza clinica è vasta e a tutti nota. Ed ognuno di noi ha creduto normale e giusto che gli venisse affidata la stesura della Relazione Ufficiale al Congresso AOOI - 2018.

Io mi trovo a ricoprire la carica di Presidente degli Otorinolaringologi Ospedalieri Italiani.
Ci è sembrato normale che lui (Pasquale) chiedesse a me (Marco) di scrivere la presentazione della Relazione. È così che si fa (...ottemperare ad una consolidata consuetudine").
Ma mentre ci parlavamo io leggevo attraverso i suoi occhiali lo sguardo immutato del venticinquenne e lui sicuramente, guardandomi dall'alto in basso (per soli motivi di statura fisica, si intende...), avrà riconosciuto qualche mia espressione, simile a quella della nostra prima stretta di mano del 1984.
Ed è con i fardelli di oggi ma con il cuore di allora che mi onoro di presentare questa splendida Relazione Ufficiale AOOI che nei contenuti e nella veste, non mancherà di attirare consensi ed ammirazione in quanti avranno la possibilità di leggerla e consultarla.
Una nuova soddisfazione per il mio amico Pasquale Marsella.

Marco Radici

INTRODUZIONE

Cari Colleghi, cari Amici,

la Relazione Ufficiale del XLII Congresso della nostra Società interpreta e rispecchia il momento storico che la medicina in generale, e la nostra disciplina in particolare, vivono in questi anni: momento di grande ricchezza culturale e di innovazioni tecnologiche così straordinarie da imporre un profondo cambiamento nella gestione clinica e chirurgica dei nostri pazienti.

Come in tutti i campi della ragione umana, il nuovo ha bisogno di fiducia per imporsi sul timore correlato alla perdita delle vecchie certezze; l'esplorazione di nuovi territori in campo medico, ampliando i nostri orizzonti e migliorando le nostre conoscenze, apre nuove problematiche e pone nuovi interrogativi, ai quali può dare risposta solo il confronto sincero tra le diverse esperienze.

Nel campo otologico in modo del tutto particolare abbiamo assistito, in questi ultimi anni, ad una evoluzione che ha profondamente modificato lo scenario nel quale lo specialista ORL si trova ad operare: screening uditivo neonatale, impianti cocleari, protesi impiantabili, chirurgia otologica endoscopica sono solo alcuni degli argomenti che hanno arricchito il bagaglio culturale e le tecniche operatorie a disposizione dell'otologo, facendo confluire in centri di riferimento, differenti e ben consolidate competenze professionali, da quelle audiologiche e riabilitative audio-protesiche, a quelle più strettamente otochirurgiche.

I tanti capitoli di cui questa Relazione si compone sottolineano quante e quanto complesse siano le problematiche ancora aperte in campo otologico, e quante le controversie irrisolte; dalla loro lettura non deriveremo certamente la risposta ad ogni nostro interrogativo, ma troveremo motivo di sicura riflessione, e forse di conforto alle nostre

aspettative, nelle esperienze personali dei colleghi ospedalieri che maggiormente si sono dedicati ai tanti aspetti della "moderna" otologia.

Ho preferito che la sequenza dei Capitoli rispecchiasse un criterio anatomo-topografico piuttosto che etiopatogenetico: iniziando con l'affrontare le problematiche di chirurgia ricostruttiva/estetica del padiglione e del condotto uditivo esterno, per poi discutere i molteplici aspetti anatomici e funzionali della chirurgia dell'orecchio medio, e terminare con la disamina degli aspetti relativi alle patologie dell'orecchio interno ed all'introduzione dei nuovi dispositivi che permettono di superare i limiti delle pregresse soluzioni funzionali uditive.

Come facilmente apparirà da una attenta lettura, ogni capitolo riflette la grande esperienza professionale dei diversi Relatori e delle loro scuole.

Sempre a proposito di innovazioni, questa è la prima Relazione Ufficiale della nostra Società ad essere presentata in veste digitale, e in questo caso senza controversie, dal momento che la nostalgia tattile e visiva del libro stampato viene abbondantemente compensata dalla maggior facilità di consultazione e dalla possibilità che il formato digitale offre ai più giovani tra di noi, e non in senso strettamente anagrafico, di poter disporre di un ampio corredo di immagini e di filmati così utili alla nostra formazione continua.

In ultimo, voglio rivolgere il mio ringraziamento più sentito ai tanti Colleghi che hanno partecipato con puntualità e rigore scientifico alla stesura dei capitoli di questa Relazione; al Consiglio Direttivo ed al Presidente della AOOI per avermi dato fiducia, offrendomi la possibilità di coordinare un lavoro per me così entusiasmante.

Buona lettura a tutti!

Pasquale Marsella

AUTORI

E. ALEXANDRE
Clinica Otorinolaringoiatrica
Ospedale-Università di Padova

M. AMADORI
UO Otorinolaringoiatria di Ulss 13
Dolo-Mirano

F. BARBARA
UOC di Otorinolaringoiatria
Ospedale “Mons. R. A. Dimiccoli” Barletta

M. BARBARA
UOC di Otorinolaringoiatria
Ospedale “Mons. R. A. Dimiccoli” Barletta

M. BENAZZO
Clinica Otorinolaringoiatria della Fondazione IRCCS
Policlinico San Matteo - Pavia

M. BIANCHEDI
UOC Otorinolaringoiatria
Presidio Ospedaliero - Pescara

G. BIANCHIN
SSD di Audiologia ed Otochirurgia AUSL
Reggio Emilia

S. BOTTERO
UOC Otorinolaringoiatria ed Audiologia-Otochirurgia
Ospedale Pediatrico “Bambino Gesù” - Roma

S. BURDO
Associazione Italiana Liberi di Sentire onlus
Studio di Audiovestibologia - Varese

P. CANZI
Clinica Otorinolaringoiatrica - Ospedale-Università di Pavia
Clinica Otorinolaringoiatria della Fondazione IRCCS - Policlinico San Matteo - Pavia

P. CAPASSO
AORN dei Colli, Ospedale Monaldi
UOC di Otorinolaringoiatria e Chirurgia Cervico Facciale - Napoli

C. D. CAPORALE
UOC Otorinolaringoiatria
Presidio Ospedaliero - Pescara

F. CARITI
UOC di Otorinolaringoiatria
Ospedale “Mons. R. A. Dimiccoli” Barletta

A. CASTELLUCCI
UO di Otorinolaringoiatria dell’Azienda Santa Maria Nuova
IRCCS - Reggio Emilia

F. CATAPANO
UOC di Otorinolaringoiatria e Chirurgia Cervico-facciale, Audiologia e Foniatria
Azienda Ospedaliera Regionale S. Carlo - Potenza

D. CAZZADOR
Clinica Otorinolaringoiatrica
Ospedale-Università di Padova

P. CONSOLINO
UO ORL Ospedale “Martini”
Torino

E. CRISTOFARI
SSD Servizio di Audiovestibologia Azienda Ospedaliero-Universitaria di Rilievo Nazionale e ad Alta Specializzazione ASST Settelaghi - Varese Ospedale di Circolo e Fondazione Macchi.

D. CUDA
UOC di Otorinolaringoiatria
Ospedale “G. da Saliceto” - Piacenza

A. CUSCUNÀ
SSD Servizio di Audiovestibologia Azienda Ospedaliero-Universitaria di Rilievo Nazionale e ad Alta Specializzazione ASST Settelaghi - Varese Ospedale di Circolo e Fondazione Macchi.

L. DALLA COSTA
Associazione Italiana Liberi di Sentire onlus
Studio di Audiovestibologia - Varese

A. DELLA VOLPE
UOSD CRR Impianti Cocleari e Diagnostica Audiologica
AORN Santobono-Pausilipon - Napoli

G. DANESI
UO Otorinolaringoiatria e Microchirurgia della Base Cranica
Ospedale Papa Giovanni XXIII - Bergamo

A. D'ELIA
UOC di Otorinolaringoiatria
Ospedale "Mons. R. A. Dimiccoli" Barletta

A. DE LUCIA
UOSD CRR Impianti Cocleari e Diagnostica Audiologica
AORN Santobono-Pausilipon - Napoli

G. C. DEL PIERO
SC di Otorinolaringoiatria e Audiologia
IRCCS Materno Infantile "Burlo Garofolo" - Trieste

D. DESTITO
UO Otorinolaringoiatria Azienda Ospedaliera Pugliese
Ciaccio - Catanzaro

G. C. DE VINCENTIIS
UOC Otorinolaringoiatria ed Audiologia-Otochirurgia
Ospedale Pediatrico "Bambino Gesù" - Roma

F. DI LELLA
UOC Otorinolaringoiatria e Otoneurochirurgia
Azienda Ospedaliero Universitaria di Parma

D. DI LISI
UO ORL Ospedale "Martini"
Torino

M. FALCIONI
UOC Otorinolaringoiatria e Otoneurochirurgia
Azienda Ospedaliero Universitaria di Parma

A. FRANZETTI
UO ORL Ospedale Bassini - ASST NORD Milano
Centro della sordità infantile - Ospedale "V.Buzzi" - Milano

G. FRAU
UO Otorinolaringoiatria
Ospedale Santa Maria del Carmine - Rovereto

D. FRESA
Clinica Otorinolaringoiatria della Fondazione IRCCS
Policlinico San Matteo - Pavia

S. GHISELLI
SC di Otorinolaringoiatria e Audiologia
IRCCS Materno Infantile “Burlo Garofolo” - Trieste

S. GIANNANTONIO
UOC Otorinolaringoiatria ed Audiologia-Otochirurgia
Ospedale Pediatrico “Bambino Gesù” - Roma

R. GRASSIA
AORN dei Colli, Ospedale Monaldi
UOC di Otorinolaringoiatria e Chirurgia Cervico Facciale - Napoli

D. L. GRASSO
SC di Otorinolaringoiatria e Audiologia
IRCCS Materno Infantile “Burlo Garofolo” - Trieste

R. LAPENNA
UOC Otorinolaringoiatria
Azienda Ospedaliero Universitaria Meyer - Firenze

G. LAROTONDA
UOC ORL Ospedale “Madonna delle Grazie”
Matera

L. LAUDA
Gruppo Otologico Piacenza
Roma

C.A. LEONE
AORN dei Colli, Ospedale Monaldi
UOC di Otorinolaringoiatria e Chirurgia Cervico Facciale - Napoli

D. LEPERA
UO Otorinolaringoiatria
Ospedale Civile di Legnano

D. LUCIDI
UOC Otorinolaringoiatria ed Audiologia-Otochirurgia
Ospedale Pediatrico “Bambino Gesù” - Roma

M. MAFFEI
AORN dei Colli, Ospedale Monaldi
UOC di Otorinolaringoiatria e Chirurgia Cervico Facciale - Napoli

N. MAIONE
P.O. Santa Maria della Misericordia
Urbino

M. MANFRIN
Clinica Otorinolaringoiatria della Fondazione IRCCS
Policlinico San Matteo - Pavia

V. MANNELLA
Associazione Italiana Liberi di Sentire onlus
Studio di Audiovestibologia - Varese

R. M. MARFELLI
UOC ORL Ospedale “Madonna delle Grazie”
Matera

P. MARSELLA
UOC Otorinolaringoiatria ed Audiologia-Otochirurgia
Ospedale Pediatrico “Bambino Gesù” - Roma

A. MASELLI DEL GIUDICE
UOC di Otorinolaringoiatria
Ospedale “Mons. R. A. Dimiccoli” Barletta

V. MASTRONARDI
Gruppo Otologico Piacenza
Roma

A. MELI
SSD Servizio di Audiovestibologia Azienda Ospedaliero-Universitaria di Rilievo Nazionale e ad Alta Specializzazione ASST Settelaghi - Varese Ospedale di Circolo e Fondazione Macchi.

B. MONTEMURRI
UOC Otorinolaringoiatria ed Audiologia-Otochirurgia
Ospedale Pediatrico “Bambino Gesù” - Roma

A. MURRI
UOC di Otorinolaringoiatria
Ospedale “G. da Saliceto” - Piacenza

E. MUZZI
SC di Otorinolaringoiatria e Audiologia
IRCCS Materno Infantile “Burlo Garofolo” - Trieste

G. NOLÈ
UOC di Otorinolaringoiatria e Chirurgia Cervico-facciale, Audiologia e Foniatria,
Azienda Ospedaliera Regionale S. Carlo - Potenza

E. ORZAN
SC di Otorinolaringoiatria e Audiologia
IRCCS Materno Infantile “Burlo Garofolo” - Trieste

R. P. ORTORE
UO Otorinolaringoiatria
Casa Sollievo della Sofferenza - San Giovanni Rotondo

C. PACIFICO
UOC Otorinolaringoiatria ed Audiologia-Otochirurgia
Ospedale Pediatrico “Bambino Gesù” - Roma

R. PALLADINO
UOC Otorinolaringoiatria
ASI Salerno

A. PALUMBO
UOC Otorinolaringoiatria
Ospedale “V. Fazzi” - Lecce

G. PANETTI
UOC ORL P.O. Ascalesi
Napoli

M. PANETTI
P.O. Ospedale del Mare
Napoli

F. PANU
UO Otorinolaringoiatria Ospedale Brotzu
Cagliari

R. PARESCHI
UO Otorinolaringoiatria
Ospedale Civile di Legnano

E. PASANISI
Clinica Otorinolaringoiatria dell'Azienda Ospedaliero
Universitaria di Parma

A. PENNACCHI
ASUR Marche Area Vasta 2 Ancona Fabriano Jesi Senigallia
Unità Operativa Complessa di Otorinolaringoiatria

V. POLIZZI
SSD di Audiologia ed Otochirurgia AUSL
Reggio Emilia

M. PRESSATO
UOC di ORL AULSS 3 Serenissima Ospedale di Mirano - VE

F. PRESUTTARI
UOC Otorinolaringoiatria ed Audiologia-Otochirurgia
Ospedale Pediatrico "Bambino Gesù" - Roma

F. RASO
UOC Otorinolaringoiatria
Presidio Ospedaliero "Garibaldi-Nesima" - Catania

S. RAZZA
SSD Servizio di Audiovestibologia Azienda Ospedaliero-Universitaria di Rilievo Nazionale e ad Alta Specializzazione ASST Settelaghi - Varese Ospedale di Circolo e Fondazione Macchi.

G. RESTIVO
UO Otorinolaringoiatria e Microchirurgia della Base Cranica
Ospedale Papa Giovanni XXIII - Bergamo

S. RIGHINI
UO Otorinolaringoiatria
Ospedale Civile di Legnano

G. ROMANO
UOC ORL Ospedale "Madonna delle Grazie"
Matera

A. RUSSO
Gruppo Otologico Piacenza
Roma

G. RUSSO
AORN dei Colli, Ospedale Monaldi
UOC di Otorinolaringoiatria e Chirurgia Cervico Facciale - Napoli

C. SACCHETTI
ASUR Marche Area Vasta 2 Ancona Fabriano Jesi Senigallia
Unità Operativa Complessa di Otorinolaringoiatria

A. SAMBITO
UOC di Otorinolaringoiatria
Ospedale “Belcolle” di Viterbo

L. SANTANDREA
UOC di Otorinolaringoiatria e Chirurgia Cervico-facciale
Audiologia e Foniatria, Azienda Ospedaliera Regionale S. Carlo - Potenza

A. SCORPECCI
UOC Otorinolaringoiatria ed Audiologia-Otochirurgia
Ospedale Pediatrico “Bambino Gesù” - Roma

S. SICIGNANO
AORN dei Colli, Ospedale Monaldi
UOC di Otorinolaringoiatria e Chirurgia Cervico Facciale - Napoli

M. SIMONE
UOC di Otorinolaringoiatria
Az. Osp. “San Giovanni - Addolorata” di Roma

C. SPURI
ASUR Marche Area Vasta 2 Ancona Fabriano Jesi Senigallia
Unità Operativa Complessa di Otorinolaringoiatria

P. STAFFA
SC di Otorinolaringoiatria e Audiologia
IRCCS Materno Infantile “Burlo Garofolo” - Trieste

G. STAGNI
ASUR Marche Area Vasta 2 Ancona Fabriano Jesi Senigallia
Unità Operativa Complessa di Otorinolaringoiatria

S. FRANCHELLA
UOC di ORL AULSS 3 Serenissima Ospedale di Mirano - VE

F. TRABALZINI
UOC Otorinolaringoiatria
Azienda Ospedaliero Universitaria Meyer - Firenze

L. TRIBI
SSD di Audiologia ed Otochirurgia
AUSL - Reggio Emilia

C. TUCCI
UOC Otorinolaringoiatria
Presidio Ospedaliero - Pescara

A. M. VARRICCHIO
UOSD CRR Impianti Cocleari e Diagnostica Audiologica
AORN Santobono-Pausilipon - Napoli

L. VIGLIAROLI
UO Otorinolaringoiatria
Casa Sollievo della Sofferenza - San Giovanni Rotondo

V. VINCENTI
Clinica Otorinolaringoiatria dell'Azienda Ospedaliero
Universitaria di Parma

C. VITI
UOC di Otorinolaringoiatria
Ospedale "Belcolle" di Viterbo

E. ZANOLETTI
Clinica Otorinolaringoiatrica
Ospedale-Università di Padova

I parte

ORECCHIO ESTERNO

TECNICHE RICOSTRUTTIVE DEL PADIGLIONE A CONFRONTO: CARTILAGINE O MEDPOR?

A. Russo, L. Lauda, V. Mastronardi

Gruppo Otologico Piacenza-Roma

INTRODUZIONE

Abbiamo eseguito presso il gruppo Otologico 90 ricostruzioni in caso di microtia e 2 ricostruzioni in caso di amputazioni traumatiche. Con l'esperienza acquisita è possibile rispettare i principi di questa chirurgia, migliorare i risultati e ridurre le complicazioni.
Non a torto, la chirurgia del padiglione è considerata tra le più difficili e sofisticate. Grazie a Burt Brent, Satoru Nagata, Francoise Firmin, la tecnica chirurgica è stata schematizzata e migliorata. Nella ricostruzione del padiglione è indispensabile utilizzare un modello che riproduca la forma con i suoi rilievi, ricoperta da pelle elastica esente da cicatrici.
Lo scopo di questo lavoro è di presentare la nostra esperienza con l'analisi dei risultati.

MATERIALI E METODI

Il padiglione auricolare ha una forma complessa che sarebbe impossibile riprodurre con tutti i rilievi senza utilizzare un modello adeguato. In letteratura sono state descritte ricostruzioni utilizzando oro, avorio, silicone, cartilagine omologa o eterologa senza risultati duraturi. In un futuro non lontano si potrà ottenere un padiglione dalla coltivazione di condrociti autologhi. Al momento il materiale migliore è, a nostro avviso, la cartilagine autologa dell'emiarcata costale omolaterale all'orecchio da ricostruire come proposto da Nagata (Nagata, 1994). Si preleva la sesta, settima costa con la sincondrosi (coste fisse), la ottava e la nona (coste fluttuanti). La cartilagine prelevata viene immediatamente modellata per ottenere una scultura tridimensionale che riproduce fedelmente il padiglione. Nel prelievo viene lasciato il pericondrio della faccia interna della costa a protezione della pleura sottostante. Quando la cartilagine

viene scolpita con gli appositi scalpelli e bisturi sarà capovolta in modo che il pericondrio esterno risulterà sulla superficie profonda dando compattezza al modello. Per le dimensioni e la forma del padiglione da ricostruire si usa una lastra fotografica disegnata sull'orecchio controlaterale normale. L'infiltrazione locale con anestetico sui muscoli intercostali ridurrà il dolore post-operatorio e l'accurata sutura del piano muscolare renderà meno visibile la depressione toracica nell'area del prelievo.
Dalla costa prelevata si scolpiscono 4 elementi: la base, l'elice, l'antielice e il complesso trago-antitrago. L'assemblaggio viene fatto con fili di acciaio 4/0 come proposto da Nagata. Ciascun filo è dotato di un ago retto per ogni estremità allo scopo di penetrare attraverso la cartilagine. Tale materiale si è rivelato molto valido per la creazione di un modello cartilagineo compatto e resistente alla retrazione della pelle sovrastante. Durante la fase di preparazione del modello si deve considerare lo spessore e la proiezione delle varie componenti in modo da ottenere un modello tridimensionale. Il terzo medio del padiglione insieme al complesso trago-antitrago risultano essere le componenti più proiettate dando profondità alla conca e simulando la presenza di un condotto uditivo esterno (CUE). È molto importante prima di affrontare la chirurgia esercitarsi nella preparazione del modello. Nel nostro centro inizialmente abbiamo utilizzato la cartilagine del maiale e successivamente il training kit della dottoressa Firmin con polistirolo espanso. Solo in questo modo si può sviluppare l'abilità nella preparazione del modello cartilagineo da cui dipenderà in gran parte la qualità del risultato estetico. Il trattamento della pelle e l'utilizzo dei residui cutanei in base al tipo e grado di malformazione, ha rappresentato per noi la fase più delicata e difficile. Nella microtia la ricostruzione del padiglione viene eseguita generalmente in 2 tempi chirurgici. Pertanto, al primo tempo in cui viene prelevata la cartilagine costale, da cui si crea il modello che verrà alloggiato nella tasca cutanea a cui seguirà un secondo tempo per la creazione dell'angolo auricolo-cefalico.
La microtia presenta molteplici espressioni cliniche, che vanno dalle forme lievi a quelle più gravi, isolate o facenti parte di quadri sindromici (Franceschetti, BOR, Goldenhar) con coinvolgimento di altri organi e apparati. Una classificazione universalmente accettata permette di inquadrare il tipo e il grado di malformazione. Da questo dipenderà la creazione del modello cartilagineo necessario e l'accesso cutaneo più idoneo. Anche per questo esiste una classificazione.

Per le malformazioni congenite del padiglione adottiamo la classificazione di Nagata:

- **Microtia di grado 1**: Il padiglione è ancora ben rappresentato, generalmente di dimensioni inferiori alla norma, a volte piegato (cup ear). L'elice, l'antielice, il lobo ed il complesso trago-antitrago sono presenti. Il CUE può essere molto stretto (Fig. 1).

Fig.1. *Microtia di grado 1.*

- **Microtia di grado 2 (concha type)**: Il padiglione è meno rappresentato con malformazione che interessa il terzo superiore con la fusione di elice ed antielice. Trago, antitrago, conca e lobo possono essere normali o di dimensioni lievemente inferiori alla norma, come il CUE. Nella microtia di grado 2 inquadriamo la small concha type (Fig. 2) in tutte le strutture sono meno rappresentate e quindi di dimensioni inferiori. Riscontriamo sempre assenza di CUE (Fig. 3).

Fig.2. *Microtia di grado 2.*

Fig.3. *Microtia di grado 2.*

- **Microtia di grado 3 tipo lobare**: Il padiglione è costituito da un abbozzo di cartilagine malformata con lobo appena accennato (Fig. 4).

Fig.4. *Microtia di grado 3.*

- **Anotia:** Totale assenza dell'orecchio e del condotto uditivo esterno (Fig. 5). Gli abbozzi cutanei possono trovare in sede anomala verso l'angolo della mandibola o sulla guancia (meliotia). In questi casi è sempre associata una malformazione mandibolare.

Fig.5. *Anotia.*

In base al tipo di malformazione e quindi ai residui cartilaginei si scolpirà un modello differente come si può vedere in questi disegni proposti dalla dottoressa Firmin (Fig. 6).

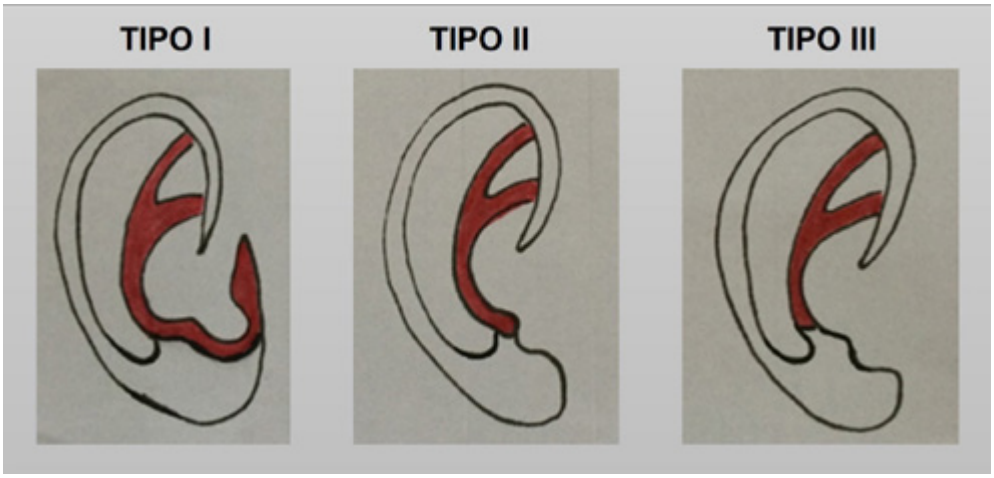

Fig.6.

Il modello viene classificato: tipo 1 modello completo, tipo 2 modello senza trago, tipo 3 modello senza trago-antitrago in quanto già presenti (Fig. 7).

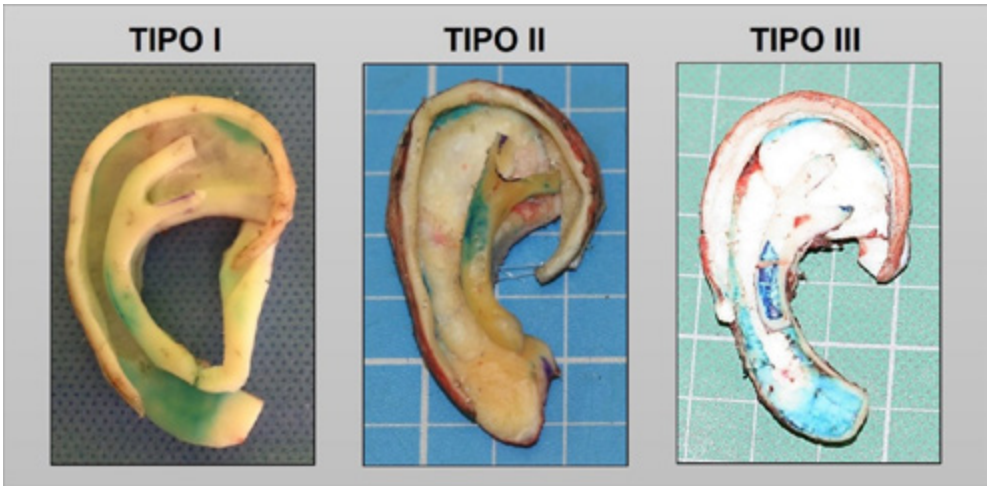

Fig.7.

TEMPO CUTANEO

Prima di iniziare l'accesso cutaneo è fondamentale marcare il posizionamento e l'inclinazione del padiglione da ricostruire in base al padiglione controlaterale sano. Per il posizionamento si considera l'attacco dell'elice e il livello del lobo in relazione rispettivamente al canto esterno dell'occhio e all'angolo esterno della commessura labiale (Fig. 8-9).

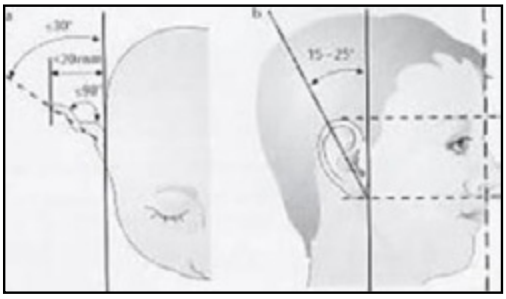

Fig.8.

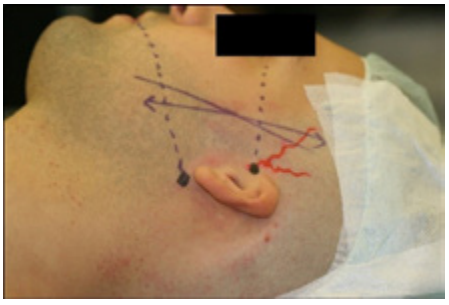

Fig.9.

Per l'inclinazione si considera il profilo nasale corretto di circa 20° in senso verticale.
Nella chirurgia del padiglione è fondamentale la scelta dell'accesso cutaneo più idoneo in base al tipo di microtia.
Adottiamo la classificazione degli accessi cutanei proposta dalla dottoressa Firmin che ha dato un grande contributo a questa chirurgia in:

- **Accesso 1 (plastica a Zeta):** Si utilizza nella microtia di tipo lobulare (Fig. 10) Il lobo viene trasposto posteriormente e suturato nella giusta posizione. La cute viene scollata dalla superficie mastoidea e la cartilagine malformata viene asportata (Fig. 11).

Fig.10.

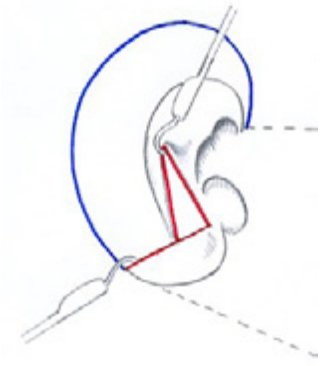

Fig.11.

Il modello di cartilagine è intascato e i bordi cutanei suturati (Fig. 12).

Fig.12.

Con il tempo questo tipo di accesso viene meno utilizzato specie se il lobo è di piccole dimensioni con un attaccatura più alta rispetto al controlaterale.

- **Accesso 2 (transfisso)**: Si utilizza nella microtia di tipo concale (Fig. 13). La cute e la cartilagine del padiglione malformato sono incise a tutto spessore ed il taglio viene continuato sulla superficie mastoidea. Una volta rimossa la cartilagine malformata viene creata la tasca cutanea per l'inserimento del modello cartilagineo che può essere di tipo 2 o 3 a seconda se il trago e l'antitrago sono presenti (Fig. 14). Gli eccessi cutanei vengono generalmente rimossi nello stesso intervento (Fig. 15).

Fig.13.

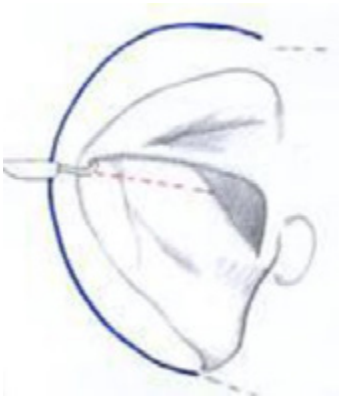

Fig.14.

Fig.15.

- **Accesso 3**: A sua volta classificato in 3A e 3B. Il 3A è utilizzato quando abbiamo un padiglione malformato ma di dimensioni vicine al normale (Fig. 16) e sono i casi che si possono eseguire un solo tempo. L'incisione cutanea è eseguita lungo il bordo di un rilievo cartilagineo generalmente il bordo interno dell'elice in modo da avere una cicatrice poco visibile (Fig. 17). La cartilagine malformata rimossa è sostituita dal nuovo modello, generalmente tipo 3 (Fig. 18).

Fig.16.

Fig.17.

Fig.18.

L'accesso 3B è molto versatile in quanto si può adottare in caso di microtia lobare con lobo piccolo impiantato in posizione alta ed in caso di assenza del padiglione (anotia, Fig. 19). Inoltre si utilizza questo accesso in presenza di abbozzi cutanei non sfruttabili o quando sono presenti residui ectopici.

Fig.19.

Il taglio cutaneo viene generalmente eseguito in corrispondenza del cuoio capelluto o verticalmente sul padiglione malformato (Fig. 20-21-19).

Fig.20.

Fig.21.

Per la sutura si utilizzano fili di nylon molto sottili al fine di minimizzare le cicatrici. È molto importante l'applicazione di drenaggi in aspirazione continua che prevengono la formazione di ematomi e fanno aderire la pelle al nuovo modello. Tali drenaggi resteranno in sede fino alla dimissione che generalmente avviene in quarta giornata. I punti di sutura sono rimosso a circa 12 giorni dall'intervento.

II TEMPO DI RICOSTRUZIONE DEL PADIGLIONE AURICOLARE

Si esegue a distanza di circa 6-8 mesi dal primo tempo allorché la cute è ben aderente al modello cartilagineo e non presenta segni di edema poiché la circolazione nel plesso vascolare subdermico si è normalizzata. Lo scopo di tale intervento è di creare il solco retroauricolare (angolo auricolo-cefalico). La proiezione che viene data deve essere il più possibile simmetrica al padiglione controlaterale sano. A tale scopo noi utilizziamo il residuo della cartilagine costale prelevata durante il primo tempo e mantenuta intascata sotto la cute del torace. Tale cartilagine viene scolpita a semiluna, tale da poter essere adattata alla superficie posteriore del padiglione, dove viene fissata o con fili di acciaio o con fili di sutura non riassorbibili. Generalmente la faccia posteriore del padiglione viene rivestita da un lembo di fascia occipitale e ricoperta a sua volta da

un lembo di cute molto sottile (0,4 mm) prelevata con un dermotomo dal cuoio capelluto.
Anche sulla tecnica del II tempo esiste una classificazione:

- **Tipo A**: La faccia posteriore del padiglione viene rivestita da un lembo di fascia temporale, successivamente rivestita da cute libera del cuoio capelluto. Si utilizza la cartilagine modellata.
- **Tipo B (tecnica di Brent)**: Elevando il padiglione si incide l'aponeurosi sottostante in modo che resti aderente alla superficie posteriore. Non si utilizza l'innesto di cartilagine per l'elevazione.
- **Tipo C**: La faccia posteriore del padiglione viene rivestita dalla fascia occipitale seguita da cute libera. Si innesta la cartilagine.
- **Tipo D**: Elevando il padiglione si crea un tunnel nell'aponeurosi dove viene inserita la cartilagine modellata (foto) e successivamente rivestita da cute libera. Dopo 15 giorni l'area cutanea del prelievo è perfettamente guarita con i capelli in fase di ricrescita. Anche la cute innestata nella regione auricolare si presenta generalmente bene aderente e rivascolarizzata.

Casistica ricostruzioni padiglione auricolare GRUPPO OTOLOGICO (2007-2017)	
Numero pazienti	90
Classificazione microtia (%)	- Grado 1: 19 (21%) - Grado 2: 32 (36%) - Grado 3: 37 (41%) - Grado 4: 2 (2%)
Accessi (%)	- Tipo 1 (plastica z): 4 (4,5%) - Tipo 2 (transfisso): 56 (62,2%) - Tipo 3A: 11 (12,2%) - Tipo 3B: 19 (21,1%)

Casistica ricostruzioni padiglione auricolare GRUPPO OTOLOGICO (2007-2017) II tempo di ricostruzione	
Tipo A	6 (7%)
Tipo B	0
Tipo C	33 (37%)
Tipo D	40 (44%)

Casistica ricostruzioni padiglione auricolare GRUPPO OTOLOGICO (2007-2017) Complicanze e trattamento		
MAGGIORI	**Tipo**	**Trattamento**
	Infezione: 2 (2%)	Terapia medica
	Ematoma: 3 (3%)	Drenaggio
	Necrosi cutanea: 8 (9%)	Lembi peduncolati
	Esposizione cartilagine: 8 (9%)	Fascia temporale: 4 Lembo peduncolato: 1 Guarigione spontanea: 3
	Riassorbimento cartilagine: 5 (6%)	Ricostruzione padiglione (cartilagine emitorace controlaterale)
MINORI	Cicatrici evidenti: 2 (2%)	Ritocco cicatrice
	Appiattimento dei rilievi: 4 (4%)	Innesto cartilagine
	Verticalizzazione del padiglione: 3 (3%)	Correzione: 1
	Alopecia: 0	
	Riaccollamento angolo aurico-cefalico: 36 (40%)	Innesto cartilagine: 5 Avanzamento lembi cutanei: 15

COMPLICANZE

La ricostruzione del padiglione è una chirurgia molto delicata che può in una percentuale limitata presentare delle complicanze che vengono suddivise in maggiori e minori a seconda della gravità. Le complicanze maggiori sono l'infezione con riassorbimento della cartilagine (Fig. 22-23) e la necrosi cutanea con esposizione più o meno estesa del modello cartilagineo (Fig. 24).

Fig.22.

Fig.23.

Fig.24.

In caso di complicanze maggiori c'è spesso la necessità di ricostruire nuovamente il padiglione utilizzando la cartilagine costale dell'emitorace controlaterale.

In questi casi poiché la cute presenta degli esiti cicatriziali che la rendono meno elastica è necessario ricoprire il modello cartilagineo con fascia galeale ricoperta a sua volta da un lembo cutaneo libero prelevato dal cuoio capelluto. In caso di necrosi cutanea con esposizione della cartilagine può essere necessario eseguire un tempo supplementare in cui si rimodella la cartilagine esposta in modo da favorire la guarigione della ferita per seconda intenzione.

La conseguenza più frequente è la perdita del contorno dei rilievi cartilaginei con peggioramento qualitativo del risultato. Le complicanze minori sono: cicatrici evidenti, retraenti, cheloidi appiattimento dei solchi dovuto a creazione di tessuto fibrotico, verticalizzazione del padiglione.

Nel secondo tempo raramente si osservano aree di alopecia nella sede del prelievo cutaneo, mentre più frequentemente si assiste al riaccollamento dell'angolo auricolo-cefalico. Le complicanze minori vengono corrette con ritocchi chirurgici generalmente poco invasivi.

CASI CLINICI
RISULTATI

ACCESSO 1
MODELLO 1

CASO 1

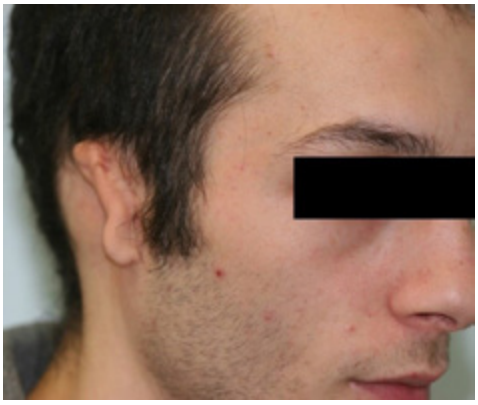

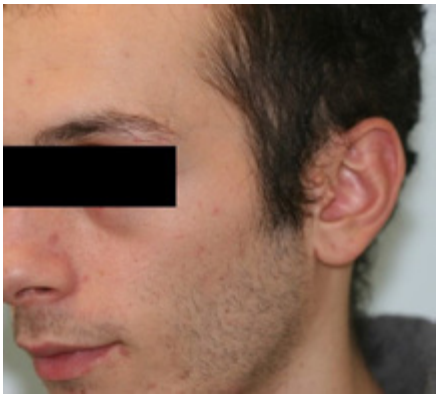

Pre-operatorio

Post-operatorio

CASO 1

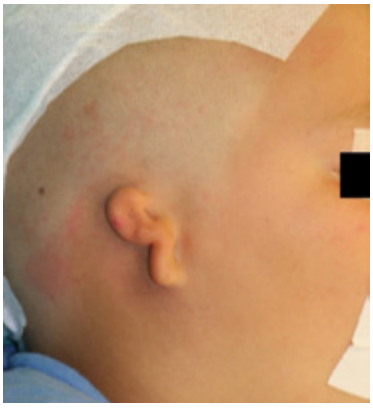

Pre-operatorio

Post-operatorio

CASO 3

Pre-operatorio

Post-operatorio

CASO 4

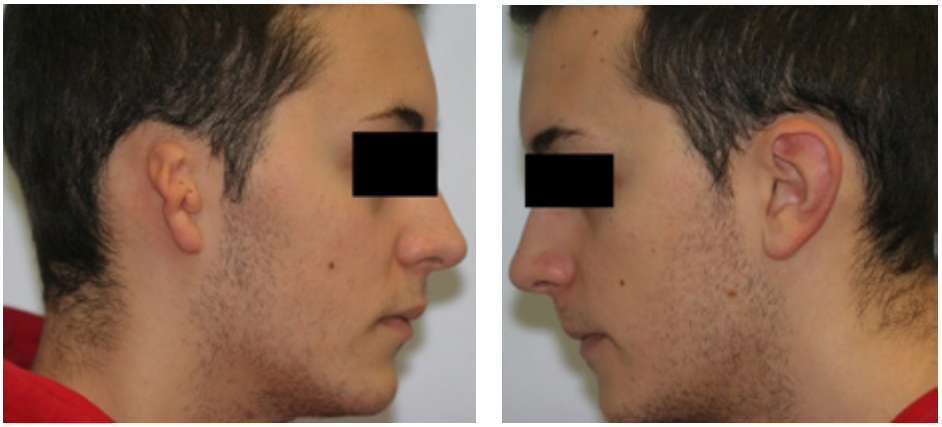

Pre-operatorio

Post-operatorio

ACCESSO 2
MODELLO 3

CASO 1

Pre-operatorio

Post-operatorio

CASO 2

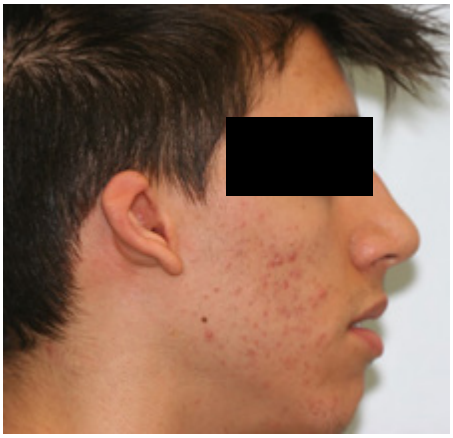

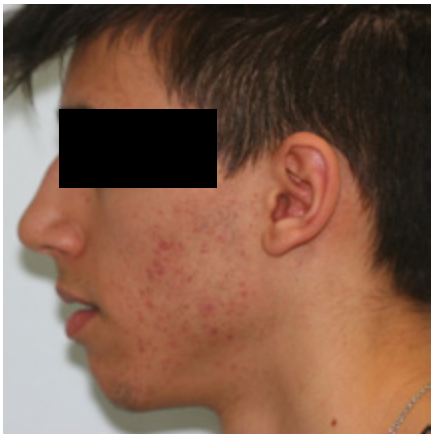

Pre-operatorio

Post-operatorio

CASO 3

Pre-operatorio

Post-operatorio

CASO 1

Pre-operatorio

Post-operatorio

CASO 2

Pre-operatorio

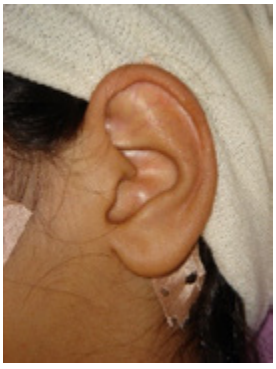

Post-operatorio

CASO 3

Post-operatorio

CASO 1 **CASO 1**

Pre-operatorio

Post-operatorio

CASO 2

Pre-operatorio

Post-operatorio (I° tempo). L'area del trago sarà ritoccata durante il II° tempo, con l'elevazione del padiglione.

CASO 1

Pre-operatorio

Post-operatorio:
ematoma con infezione

Post-operatorio: dopo 1 mese

Post-operatorio: dopo 4 mese

Post-operatorio 6 mesi

CASO 2

Paziente operato in altra sede con riassorbimento della cartilagine.

Pre-operatorio

Post-operatorio 1 mese

DISCUSSIONE

La chirurgia del padiglione è universalmente considerata fra le più complesse nell'ambito della chirurgia ricostruttiva. La fase più difficile è il trattamento della cute con la scelta dell'accesso più adatto al tipo di malformazione. Attenzione estrema deve essere posta nello scollamento della pelle dalla cartilagine deformata per non danneggiare il plesso subdermico.
Un eventuale danno comporta la compromissione della circolazione con conseguente congestione venosa da cui possono esitare aree di necrosi localizzate con conseguente esposizione della cartilagine. Anche l'emostasi accurata è una fase importante per evitare l'ematoma con conseguente infezione e riassorbimento del modello.
Nel secondo tempo la complicanza più comune è il riaccollamento del padiglione che si può osservare anche a distanza di mesi dall'intervento. Per contrastare tale eventualità i pazienti utilizzeranno dei supporti di garza con unguento da applicare sul solco retroauricolare per circa 2 mesi.
La cartilagine costale è da noi ritenuta il materiale migliore per la ricostruzione del padiglione auricolare, conferendo risultati stabili nel tempo. Ha il vantaggio di non avere osti e di non presentare il rischio di estrusione. Inoltre è un materiale di riserva prontamente disponibile in caso di necessitò di ritoccare i contorni ed i rilievi.
Quando si verifica il riassorbimento del modello cartilagineo per ematoma o infezione c'è la possibilità di prelevare la cartilagine costale dall'emiarcata controlaterale per la creazione di un nuovo modello. Lo svantaggio della creazione del modello cartilagine o è di ottenere un padiglione che non sarà mai perfettamente identico al controlaterale normale.
L'atto del prelievo e la preparazione del modello comportano un allungamento dell'intervento e la possibilità di complicanze come cicatrici evidenti nell'area del prelievo e la depressione più o meno marcata dell'emitorace più evidente nei soggetti magri.
Nonostante questi svantaggi la cartilagine costale autologa non presenta la possibilità di frattura per trauma, eventualità connessa l'uso del Medpore in quanto non presenta la possibilità di estrusione, di rottura e per trauma.
Inoltre, la fascia temporale può essere risparmiata essendo un materiale indispensabile per coprire il modello sintetico. In caso di complicanze maggiori con l'utilizzo del l'estrusione del Medpore, l'intervento di revisione risulterà difficile per l'assenza di tessuto di rivestimento rappresentato dalla aponeurosi temporale.

La fascia occipitale potrebbe non sopperire la funzione di copertura del modello sintetico per cui l'utilizzo delle epitesi risulterà essere la soluzione finale.
L'utilizzo della fascia temporale viene considerata specie negli interventi di revisione quando è necessario sostituire la cute cicatriziale anelastica, quindi inadatta a ricoprire il modello cartilagineo.
Nei casi particolari in cui la linea di attacco dei capelli si presenta bassa sul lato della malformazione, riteniamo utile il trattamento con il laser in varie sedute fino ad ottenere la cute glabra in corrispondenza della tasca cutanea dove verrà alloggiato il modello cartilagineo.
Pertanto consideriamo la fascia temporale una riserva preziosa per la gestione di complicanze maggiori come la necrosi cutanea con esposizione del modello cartilagineo o nel caso di traumi accidentali con lesioni estese del rivestimento cutaneo.
I nostri risultati e le complicanze sono sovrapponibili a quelli riportati in letteratura. La gestione corretta delle complicanze maggiori e minori è indispensabile per ottenere un risultato estetico finale accettabile.

CONCLUSIONI

La chirurgia ricostruttiva del padiglione auricolare nella microtia da generalmente dei buoni risultati estetici se ben eseguita. È molto importante la valutazione pre-operatoria del paziente per decidere l'accesso cutaneo più adatto. A tale scopo adottiamo un data base in cui sono classificati il tipo di microtia, l'accesso cutaneo, il tipo di modello. Nel data base viene classificato inoltre il procedimento per il secondo tempo ed inoltre per eventuali complicanze con relativa gestione. Nella valutazione del risultato finale bisogna considerare la forma del padiglione, le dimensioni il giusto posizionamento con la corretta inclinazione, la proiezione dei rilevi cartilaginei. Generalmente durante i mesi successivi all'intervento la qualità del padiglione migliora in quanto i rilievi saranno più evidenti per il riassorbimento dell'edema e l'adattamento della cute alla cartilagine sottostante. È sempre da tener presente che il padiglione ricostruito non sarà mai perfettamente identico al controlaterale sano. I risultati scadenti possono rendere difficile la chirurgia di revisione, e talvolta può essere necessario eseguire più interventi. Una scelta alternativa è l'utilizzo della epitesi (protesi artificiale) che richiede l'intervento di impianto di viti in titanio nell'osso mastoideo. La chirurgia di ricostruzione del padiglione è molto complessa e delicata per cui dei risultati deludenti possono creare delle conseguenze psicologiche negative specie sui giovani pazienti.

Video 1. *Prelievo-cartilagine-costale.*

Video 2. *Ricostruzione-totale-padiglione.*

BIBLIOGRAFIA

1. Brent B. The correction of microtia with autogenous cartilage grafts. Plast Reconstr Surg 1980;66(1):2—21.

2. Brent B. Microtia repair with rib cartilage grafts: a review of personal experience with 1000 cases. Clin Plast Surg 2002;29(2):257—71.

3. Firmin F. Reconstruction auriculaire en cas de microtie: principes, méthodes et reconstruction. Ann Chir Plast Esthet 2001;46(5):447—66.

4. Firmin F, Guichard S. Microties en cas de dysplasies oto-mandibualires. Ann Chir Plast Esthet 2001;46(5):467—77.

5. Firmin F. State-of-the-art autogenous ear reconstruction in cases of microtia. Adv Otorhinolaryngol 2010;68:25—52.

6. Firmin F, Marchac A. A novel algorithm for autologous ear reconstruction. Semin Plast Surg 2011;25(04):257—64.

7. Firmin F, Dusseldorp J, Marchac A. Auricular reconstruction. 2017CRC PressBoca Raton [In press].

8. Musgrave RH. A variation on the correction of the congenital lop ear. Plast Reconstr Surg 1966;37(5):394—8.

9. Nagata S. Modification of the stages in total reconstruction of the auricle: Part I. Grafting the three-dimensional costal cartilage framework for lobule-type microtia. Plast Reconstr Surg 1994;93(2):221—30.

10. Nagata S. Modification of the stages in total reconstruction of the auricle: part II. Grafting the three-dimensional costal cartilage framework for concha-type microtia. Plast Reconstr Surg 1994;93(2):231—42.

11. Nagata S. Modification of the stages in total reconstruction of the auricle: Part III. Grafting the three-dimensional costal cartilage framework for small concha-type microtia. Plast Reconstr Surg 1994;93(2):243—53.

12. Tanzer RC. The constricted (cup and lop) ear. Plast Reconstr Surg 1975;55(4):406—15.

13. Walton RL, Beahm EK. Auricular reconstruction for microtia: part II. Surgical techniques. Plast Reconstr Surg 2002;110(1): 234.

14. Wilkes GH, Wong J, Guilfoyle R. Microtia Reconstruction. Plast Reconstr Surg 2014;134(3):464e—79e.

INSUCCESSI NEL TRATTAMENTO DELLE STENO-ATRESIE ACQUISITE DEL CONDOTTO: UN PROBLEMA DA RIAPRIRE

D. Destito

UO Otorinolaringoiatria Azienda Ospedaliera Pugliese - Ciaccio – Catanzaro

INTRODUZIONE

La stenosi acquisita o atresia acquisita del condotto uditivo esterno (CUE) è una patologia di raro riscontro. La sua incidenza infatti è stimata in 0,6 casi ogni 100.000 abitanti[1]. In letteratura scientifica sono riportati diversi termini che identificano tale condizione clinica quali, fibrosi mediale meatale post infiammatoria, atresia del CUE acquisita, stenosi del CUE post infiammatoria[2-3-4].
Il termine “stenosi del CUE” infatti è stato spesso usato come sinonimo di “atresia acquisita del CUE” anche se si tratta di due stadi diversi, almeno dal punto di vista temporale, della malattia.

EZIOPATOGENESI

La stenosi acquisita del CUE consiste in un accumulo di tessuto di granulazione, la maggior parte delle volte sotto forma di “polipo infiammatorio iperplastico”, prevalentemente nella porzione distale del CUE, favorito da una alterazione strutturale della cute del CUE o da iperplasia infiammatoria della faccia laterale della membrana timpanica (Fig. 1).

Fig.1. *Stenosi infiammatoria del CUE*

Tale condizione clinica può essere causata da traumi, esiti chirurgici, ustioni chimiche o termiche, radiazioni, otiti esterne croniche, neoplasie. La causa principale

Fig.2. *Stenosi acquisita del CUE*

è quella infettiva[7]. Sotto il profilo anatomico "l'atresia acquisita del CUE" (Fig. 2) è la perdita del fisiologico lume del CUE in esito non solo alle alterazioni della cute ma anche ad ipertrofia/ iperplasia del tessuto osseo e/o cartilagineo che lo compone e al suo cedimento strutturale. Assai spesso tale condizione è l'evento finale di una otite esterna cronica, ove il tessuto infiammatorio di granulazione innesca una reazione ipertrofica della cute che dallo strato epidermico interessa poi in profondità anche i tessuti sottostanti[5]. Infatti, dati scientifici confermano che la principale causa di stenosi acquisita del CUE è l'otite cronica esterna[6], rappresentando da sola oltre il 60% dei casi documentati in letteratura.

DIAGNOSI

La diagnosi di questo quadro clinico si fonda sui dati anamnestici e sull'esame microotoscopico. A completamento saranno utili per la diagnosi ma soprattutto per un corretto inquadramento prognostico e terapeutico, le indagini audiologiche e radiologiche (Fig. 3-4) con Tc rocche e mastoidi mirata allo studio del CUE, della membrana timpanica e della catena ossiculare.



Fig.3. *Quadro audiometrico stenosi del CUE*

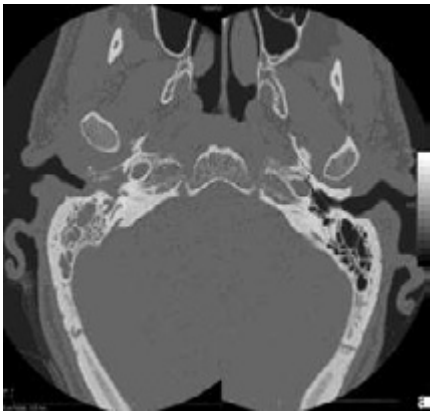

Fig.4. *Tc orecchio medio e rocche petrose*

TRATTAMENTO

Il trattamento di queste forme consiste di terapia medica e/o chirurgica: Il trattamento farmacologico prevede la regolare pulizia e disinfezione del CUE e, al fine di contenere il processo stenosante infiammatorio iperproliferativo, l'uso di antibiotici e steroidi locali o per via sistemica. Ciò nonostante l'evoluzione in atresia del CUE è inevitabile sia per la concomitanza di patologie sistemiche (es. diabete) che per l'impossibilità di risolvere il processo infiammatorio cronico a carico della cute del CUE.
La tecnica chirurgica di base è rappresentata da una meato plastica con canaloplastica, è stata descritta per la prima volta da Paparella nel 1968 (Fig. 5) e consiste:

- Idrodissezione del CUE
- Incisione retro auricolare
- Rimozione di eventuale tessuto fibroso insieme all'osso del CUE/fresatura per ricanalizzazione
- Canaloplastica/Meatoplastica
- Prelievo di un innesto di cute ellittico a tutto spessore dal' incisione retro auricolare da posizionarsi entro il neo-condotto per coprire l'osso nudo
- Sutura dell'incisione retro auricolare
- Posizionamento di lamina di silastic entro il CUE

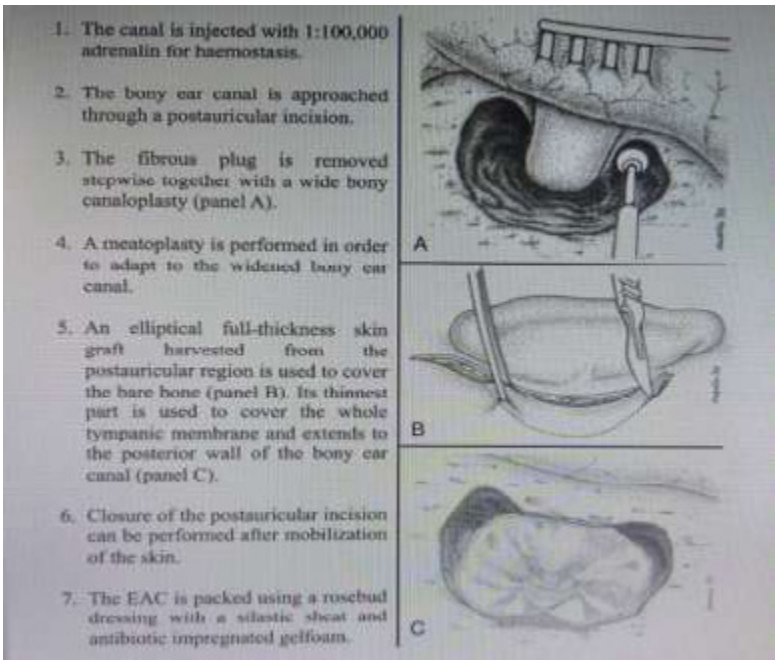

Fig.5. *Tecnica chirurgica di Paparella*

DISCUSSIONE

Dal punto di vista dei risultati, eseguendo una analisi critica di questi, ottenuti da diversi chirurghi, come da relative pubblicazioni, oltre il 65% dei pazienti trattati chirurgicamente[7] và incontro ad una recidiva, soprattutto perché nella maggior parte dei casi non si riesce a gestire il problema infettivo ricorrente di base (otite esterna cronica) ne a ottenere una regolare riepitelizzazione del neocondotto. Nella tecnica di base è prevista la ricostruzione con un lembo regionale della pelle trasposta dall'incisione retro auricolare o dal padiglione auricolare omolaterale. Alcuni autori[8] considerata l'alta percentuale di insuccessi con la tecnica chirurgica di Paparella prima citata, propongono, fermo restando il controllo dell'iperproliferazione del tessuto infiammatorio di granulazione, di eseguire una resezione quanto più ampia possibile, fino alla completa esposizione della membrana timpanica e dell'anulus osseo e di guidare la riepitelizzazione sul lembo del neocondotto con tubi di gomma, di calibro diverso per un arco temporale di almeno sei settimane[9] al fine di preservare il calibro.

Adkins e Osguthorpe nella loro casistica, hanno trattato le recidive di stenosi del CUE adottando un lembo preauricolare di conca, (FTSG) ribaltato a coprire la superficie ossea. Lo svantaggio nell'utilizzo di questo lembo stà nella difficoltà poi di riepitelizzare la superficie del prelievo, ossia la conca del padiglione auricolare, infatti spesso si deve poi procedere ad un altro lembo di solito retro auricolare; anche in questo caso poi i risultati non si discostano molto dai dati della letteratura scientifica.

Moore et al.[11] sostengono che gli FTSG per la loro durata e perché contenenti elementi ghiandolari siano quelli che offrono i migliori risultati. Tuttavia oggi giorno il metodo più comunemente usato per il trattamento delle stenosi e delle recidive di stenosi del CUE è quello che prevede l'utilizzo di innesti di cute a spessore parziale (STSG)[12].
Gli STSG sono meno ingombranti dei FTSG e hanno eccellenti tassi di attecchimento[12]. L'innesto cutaneo è comunemente preso dall'avambraccio. Dati i risultati scientifici pubblicati questi rimangono i più utilizzati tra le tecniche di trattamento delle recidive di stenosi del CUE.

CONCLUSIONI

La pelle del CUE ha un'anatomia unica, in quanto composta da ghiandole apocrine e sebacee determinanti per la pulizia e la prevenzione di infezioni[10].
Questo epitelio, altamente specifico, non è reperibile in nessun'altra parte del corpo umano e ciò contribuisce a spiegare perché spesso le ricostruzioni falliscono. Inoltre il relativo interesse della comunità scientifica, dovuto alla bassa l'incidenza epidemiologica delle stenosi e all'esiguità del numero dei pazienti che giungono al trattamento chirurgico è stato ulteriormente ridotto dai risultati audiologici, più stabili e duraturi nel tempo delle ricostruzioni ossiculari, conseguiti dalle protesi a conduzione ossea ancorate all'osso temporale, che hanno risolto l'aspetto maggiormente invalidante di questo quadro clinico, ossia il deficit uditivo.

Pertanto una conoscenza più approfondita della biologia cutanea e delle patologie di base più che la procedura chirurgica eseguita, giocano un ruolo chiave nel conseguimento del successo chirurgico e mantengono, in tal senso, il trattamento della steno-atresia del CUE un tema ancora aperto e dibattuto.

BIBLIOGRAFIA

1. (Becker BC, Tos M. Laryngoscope 2008; 108:903-7).
2. (Katzke et al. Arch. Otolaryngol 1982; 108: 779-80).
3. (Magliulo G, Ronzoni R, Cristofari P. – J Laryngol Otol 1996; 110: 417-20).
4. (Bonding P. Tos M. Acta Otorinolaryngol 1975; 79: 115-23).
5. (Hopsu E. et al. J Laryngol Otol 2007;121:;796-9).
6. (Amber Luong et al ; Current opinion in otolaryngology & HNS: 2005; 13:273-276).
7. (Ingeborg Dhooge et al. Otology e Neurotology 35:1196-1200; 2014).
8. (Amber Loung et al. Current opinion in Otorynolaringology & HN surgery).
9. (Tos M. et al. Laryngoscope 1998; 108:903-907).
10. (Adkins WY et al. Laryngoscope 1981; 91: 1267-1269).
11. (Moore G et al. Laryngoscope 1984; 94:1117-1118).
12. (McCary WS et al. Am. J. Otol. 1995; 16:801-805).

II parte

ORECCHIO MEDIO

CONTROVERSIE SUL TRATTAMENTO DELL'OTITE MEDIA ACUTA RICORRENTE IN ETÀ PEDIATRICA: SEMPRE BASATE SULLE EVIDENZE?

E. Muzzi, P. Staffa, G. C. Del Piero,
D. L. Grasso, S. Ghiselli, E. Orzan

SC di Otorinolaringoiatria e Audiologia
IRCCS Materno Infantile "Burlo Garofolo" - Trieste

INTRODUZIONE

L'otite media acuta ricorrente (OMAR) pediatrica viene comunemente definita come la presenza di almeno 3 episodi di otite media acuta in 6 mesi o di 4 episodi in 1 anno[1]. La fascia di età di riferimento è in genere quella prescolare, tra 0 e 5 anni, poiché successivamente gli episodi di otite media acuta tendono a diradarsi fino a scomparire con la crescita[2]. Molti sono gli aspetti dell'OMAR pediatrica ancora controversi: come è cambiata l'epidemiologia dell'OMAR con l'incremento delle resistenze batteriche e dopo l'introduzione delle vaccinazioni antipneumococcica e antinfluenzale? Quali sono le migliori strategie di profilassi e trattamento, mediche e chirurgiche? Quali e quanto frequenti sono gli esiti a lungo termine dell'OMAR, come la persistenza di perforazione timpanica o di deficit uditivo? Quando sospettare una patologia sistemica alla base dell'OMAR? La letteratura cerca di dare risposte basate sull'evidenza a queste domande ancora aperte.
Nella pratica clinica quotidiana attribuiamo importanza anche ad alcune caratteristiche dell'OMAR che non trovano ampio riscontro nella letteratura, e in particolare nelle linee guida, come il ruolo della stagionalità (in Italia il clima mediterraneo favorisce le ricorrenze nella stagione invernale, fredda e umida, piuttosto che in quella estiva, calda e secca),

dell'età del paziente all'epoca di insorgenza dell'OMAR (lo sviluppo del sistema immunitario e l'ingresso in comunità come il nido o la scuola materna hanno sicuramente un impatto sullo sviluppo dell'OMAR) o la predilezione dell'OMAR per lo stesso orecchio (che mette in allarme sulla possibile presenza di lesioni di orecchio medio o tuba uditiva come colesteatoma, malformazioni, ecc.).
L'Oxford Centre for Evidence-Based Medicine nel 2011[3] ha suggerito di classificare le evidenze scientifiche degli studi clinici secondo criteri differenziati in base allo specifico ambito di interesse: epidemiologia, diagnosi, prognosi, benefici ed effetti collaterali comuni e rari dei trattamenti, utilità della diagnosi precoce. A ciascuno di questi aspetti corrispondono differenti tipologie di studio con diversi livelli di evidenza possibile, da 1 (maggiore evidenza scientifica) a 4 (minore evidenza scientifica). La discussione di questo capitolo rispecchia tale suddivisione: abbiamo preso in considerazione le principali evidenze e controversie emerse nella letteratura recente, temperandole sulla base della nostra pratica clinica.

MATERIALI E METODI

Tramite una ricerca libera sono state ottenute le linee guida locali e internazionali più aggiornate sull'OMAR pediatrica. È stata inoltre effettuata una ricerca sul database PubMed con la stringa "recurrent acute otitis media" considerando la finestra temporale maggio 2015-maggio 2018 ed escludendo i case report e gli studi su modello animale. Sono stati inclusi solo gli articoli che permettevano l'estrapolazione di dati relativi all'OMAR pediatrica. Ai lavori valutati è stato attribuito un livello di evidenza in accordo con l'Oxford Centre for Evidence-Based Medicine[3].
È stata elaborata una flow-chart per la gestione dell'OMAR pediatrica sulla base del consenso espresso nelle linee guida, del livello di evidenza della letteratura recente e della nostra esperienza come centro di riferimento ORL pediatrico.

RISULTATI

Sono state revisionate le linee guida danesi (2016)[2], canadesi (2016)[4], italiane (2015)[5], giapponesi (2015)[6], statunitensi (2013, sia relative all'OMAR 1 che ai DTT[7]), coreane (2012)[8], spagnole (2012)[9] e i lavori del simposio della International Society for Otitis Media (ISOM, 2015)[10]

sulla gestione dell'OMAR pediatrica. Dopo analisi degli abstract, dei 103 titoli inizialmente ottenuti dalla ricerca su PubMed sono stati valutati 48 articoli. La media dei range di età delle popolazioni pediatriche analizzate va da 1.2 a 6.8 anni. Le aree tematiche sono (Fig. 1): epidemiologia dell'OMAR (n=24)[11,12,21–30,13,31–33,14–20], benefici del trattamento (n=17)[2,10,42–48,34–41], prognosi dell'OMAR (n=5)[49–53], effetti collaterali di trattamento/ gestione dell'OMAR (n=1)[54], diagnostica dell'OMAR (n=1)[55].
I lavori esaminati sono di diversa tipologia (Fig. 2): si tratta di 11 serie di casi, 11 studi di coorte (di cui 3 locali, 4 multicentrici e 4 non-randomizzati controllati), 10 studi caso-controllo, 6 review, 4 trial clinici randomizzati, 4 revisioni sistematiche e metanalisi della letteratura, 1 studio cross-sectional, 1 pooled-analysis di studi osservazionali. Il livello di evidenza medio dei lavori analizzati (Fig. 3) è di 3.1+1.13. Considerando gli studi con livello di evidenza 1 (n=5), gli argomenti specifici riguardano l'applicazione dei drenaggi timpanici (DTT) (n=2), l'effetto delle vaccinazioni antipneumococcica (n=1) e anti-influenzale (n=1), e la perdita uditiva permanente a lungo termine secondaria all'OMAR pediatrica (n=1). Gli studi di evidenza 2 (n=8) affrontano i seguenti argomenti: aspetti specifici dell'epidemiologia dell'OMAR (n=3), applicazione dei DTT (n=2), effetto della soluzione salina con acido ialuronico (n=1), della batterioterapia intranasale (n=1) e dell'erba cinese "juzen-taiho-to" (n=1) come profilassi dell'OMAR.

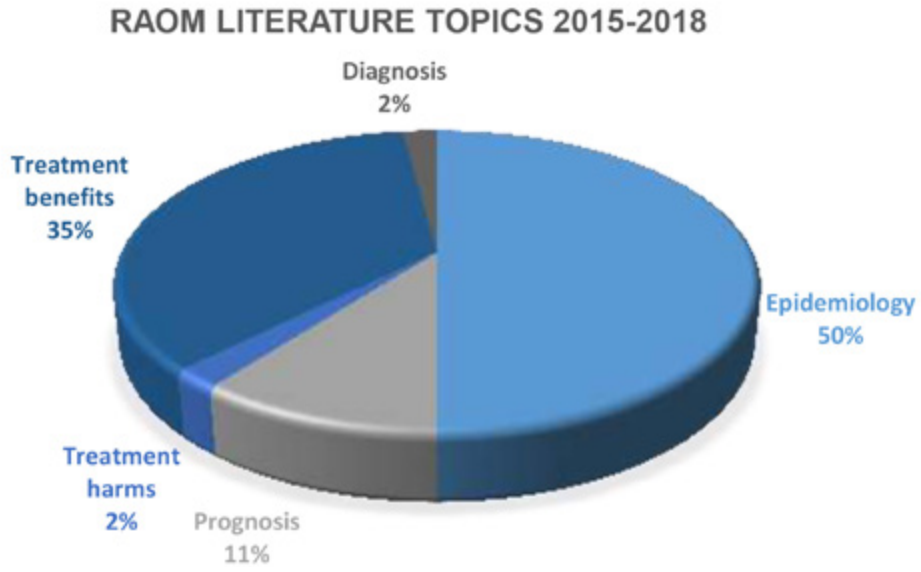

Fig.1. *Aree tematiche della letteratura sull'OMAR (RAOM, recurrent acute otitis media).*

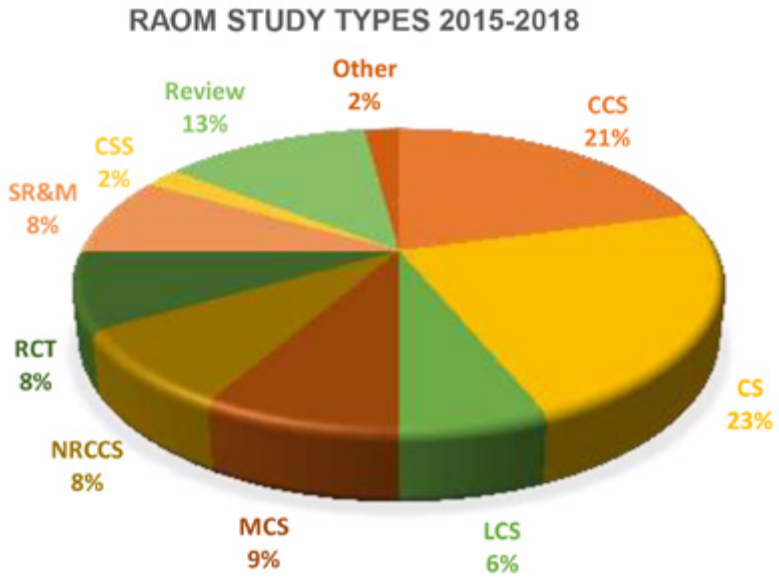

CCS **case control study**

CS **case series**

LCS **local cohort sample**

MCS **multicentre cohort study**

NRCCS **non-randomized controlled cohort study**

RCT **randomized controlled trial**

SR&M **systematic review and metanalysis**

CSS **cross sectional study**

Fig.2. *Tipologia della letteratura sull'OMAR (RAOM, recurrent acute otitis media).*

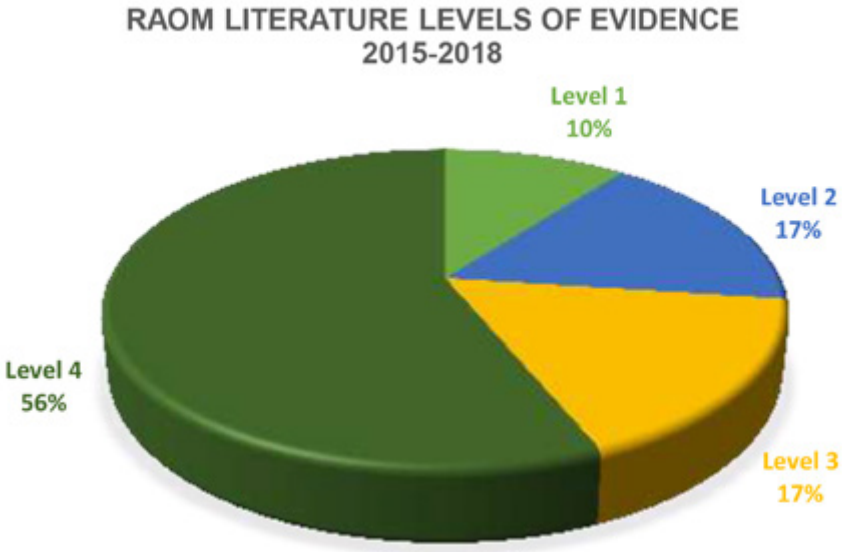

Fig.3. *Livelli di evidenza della letteratura sull'OMAR (RAOM, recurrent acute otitis media).*

DISCUSSIONE

EPIDEMIOLOGIA

L'epidemiologia dell'OMAR ha subito significativi cambiamenti nel corso degli ultimi 30 anni, in particolare in seguito a criteri più stringenti per la diagnosi di OMA, all'insorgenza di resistenze antibiotiche per i principali batteri causa di OMA e all'introduzione della vaccinazione antipneumococcica. L'incidenza di OMAR è in diminuzione nei paesi industrializzati, e sono attualmente colpiti circa il 3.6% dei bambini entro i 12 mesi e l'11% dei bambini entro i 3 anni[15]-liv. 3. In particolari popolazioni l'incidenza di OMAR è più elevata, ad es. arriva al 24% nei bambini affetti da sindrome di Turner[11]-liv. 4. H Influenzae, S Pneumoniae e M Catarrhalis sono i principali batteri responsabili di OMA e OMAR[32]-liv. 4. È emerso che a livello nasofaringeo il microbioma dei bambini con OMAR è significativamente diverso da quelli con ostruzione respiratoria[14]-liv. 4. H Influenzae è più spesso associato a OMAR (35.2% dei casi di coltura da timpanocentesi[15]-liv. 3, e 69.8% dei casi di coltura da

perforazione spontanea[17]-liv. 4), con una resistenza alle β-lattamasi (e quindi all'Amoxicillina) attorno al 45%[15]-liv. 3. Queste osservazioni sono confermate dallo studio di van Dyke et al.[19]-liv. 1, che ha osservato inoltre una incidenza significativamente maggiore di H Influenzae nell'OMA con infiammazione severa, con perforazione timpanica, e nei casi di fallimento della terapia antibiotica. Mentre OMA e OMAR da S Pneumoniae sono in diminuzione[15]-liv. 3, l'analisi del microbioma di orecchio medio e rinofaringe ha messo in evidenza nuovi patogeni di OMAR come Alloiococco, Stafilococco e Turicella[12]-liv. 4. Non è ancora chiaro cosa determini l'insorgenza e l'andamento dell'OMAR, e il suo esito in risoluzione spontanea piuttosto che in otite media cronica[23]-liv. 4. Molti sforzi sono stati fatti nella letteratura recente per comprendere le cause della diversa suscettibilità all'OMAR: sembrano essere fattori di rischio la riduzione dell'ossido nitrico nelle prime vie aeree dal punto di vista metabolico[33]-liv. 4, una funzionalità della tuba di Eustachio inefficace dal punto di vista meccanico26-liv. 4, i polimorfismi del recettore cellulare TLR2 dal punto di vista genetico[18]-liv. 3, una scarsa produzione di cellule B-memoria e di anticorpi IgG contro gli antigeni vaccinali in risposta alle vaccinazioni dal punto di vista immunologico[28]-liv. 4. Un aspetto controverso è la normale funzionalità del sistema immunitario nei bambini affetti da OMAR[13]-liv. 3,[56]-liv. 4. La precocità del primo episodio di OMA, la frequenza al nido/scuola materna (in particolare nei primi 2 anni di vita) e la storia famigliare positiva sono fattori di rischio significativi per OMAR[15]-liv. 3.

Tra i 12 e i 18 mesi di vita, la frequenza al nido aumenta di circa 6 volte il rischio di sviluppare OMAR[21]-liv. 2. L'allattamento al seno sembra essere protettivo nei confronti dell'OMAR [12,15]-liv. 3. Gremba et al.[25]-liv. 4 hanno osservato che a 4 anni i bambini affetti da OMAR presentano una morfologia craniofacciale significativamente diversa rispetto ai bambini normali, nonostante questa differenza si annulli con la crescita verso i 6 anni. L'OMAR è associata a un aumentato rischio di perforazione della membrana timpanica[17]-liv. 4, a una riduzione delle abilità attentive[27]- liv. 4, e a un peggioramento della qualità di vita del bambino[20]-liv. 4 e dei genitori[29]-liv. 4. L'OMAR è responsabile di ipoacusia neurosensoriale, sia nel bambino[16]-liv. 3, che a lungo termine: la componente secondaria all'OMAR nell'adulto è attorno ai 5-10 dB[31]-liv. 1.

Una parte della letteratura recente ha dedicato attenzione all'epidemiologia dell'applicazione dei DTT nell'OMAR, che è in netto aumento in alcuni paesi come la Danimarca (aumento del 43% in 15 anni)[22]-liv. 2., in particolare nelle fasce socio-economiche elevate[24]-liv. 4. La gemellarità

e le infezioni ricorrenti delle prime vie aeree sono fattori di rischio per l'applicazione dei DTT nei bambini con OMAR[30]-liv. 4.

DIAGNOSI

Per la diagnosi di OMA e OMAR la letteratura recente segue prevalentemente i criteri indicati nelle linee guida dell'American Academy of Pediatrics del 2013[1]. Casselbrant et al.[55]-liv. 2 hanno studiato gli elementi anamnestici utili a classificare i bambini come a rischio per ricevere una diagnosi di OMA, OMAR e otite media effusiva (OME): i bambini con OMAR presentano più spesso degli altri rinorrea mucosa e acquosa, frequenti infiammazioni delle prime vie aeree ($p<0.01$), risentono maggiormente della stagionalità e ricevono più spesso una diagnosi di reflusso gastroesofageo ($p<0.05$).

PROGNOSI

La letteratura recente è concorde nell'attribuire alla precocità del primo episodio di OMA un ruolo predittivo dell'insorgenza di OMAR: Megged et al.[49]-liv. 3 hanno rilevato a questo proposito un OR di 4 se l'OMA insorge nel primo mese di vita; de Hoog et al.[52]-liv. 3 hanno osservato che il rischio di sviluppare OMAR aumenta del 6% per ogni mese al di sotto dei 2 anni di vita in cui si è verificato il primo episodio di OMA.
La precocità del primo episodio di OMA non si associa però al numero totale di riacutizzazioni[49]-liv. 3. Circa il 7.9% dei bambini con OMAR sviluppa una mastoidite acuta, mentre il 25% dei bambini con mastoidite acuta ha un'anamnesi positiva per OMAR o per otorrea ricorrente[53]-liv. 4. Nell'adulto, l'OMAR pediatrica può avere come esito una ipoacusia neurosensoriale[31]-liv. 1: il trend è per un interessamento in particolare della alte frequenze; il numero di riacutizzazioni di OMA potrebbe avere un ruolo prognostico (circa il 30% degli adulti con ipoacusia neurosensoriale secondaria a OMAR ha avuto più di 20 episodi di OMA)[51]-liv. 4. Huyett et al.[50]-liv. 3 hanno studiato i fattori predittivi per un secondo intervento di applicazione di DTT nei bambini con OMAR: sono risultati significativi la precocità della diagnosi di OMAR, la storia famigliare di OMAR o di applicazione di DTT, il riscontro intraoperatorio di versamento endotimpanico; non sono associati alla necessità di revisione l'occlusione del drenaggio o la presenza di otorrea al primo controllo postoperatorio.

BENEFICI ED EFFETTI COLLATERALI DEI TRATTAMENTI

Molte delle linee guida recenti sull'OMAR propongono cambiamenti appropriati dello stile di vita che possono influire significativamente sull'insorgenza di OMA e quindi sull'OMAR; nello specifico l'allattamento al seno è da incoraggiare per almeno 6 mesi, possibilmente fino a 12 mesi; va vietata l'esposizione al fumo passivo; vanno eliminati succhiotti, bottiglie (in particolare con "suction cap"), cannucce e alimentazione in posizione supina in particolare nel secondo semestre di vita; va valutata l'opzione di ritirare il bambino dal nido/scuola materna; vanno tenuti in considerazione come fattori di rischio aggiuntivi eventuali anomalie cranio-facciali, la gemellarità, l'età inferiore ai 2 anni e la presenza di ipertrofia adenoidea[1,4–6,8]. Viene inoltre consigliato il frequente lavaggio delle mani dei bambini con acqua e sapone5. Bernkopf et al.[45]-liv. 4 hanno osservato un effetto positivo sull'OMAR del trattamento ortodontico della malocclusione.
L'obiettivo principale perseguito nella letteratura recente è stato quello di proporre una profilassi efficace dell'OMAR alternativa all'antibioticoterapia orale, a volte con nuove proposte come la batterioterapia orale o locale, altre volte con studi di migliore qualità sull'efficacia di trattamenti già noti, come le vaccinazioni e la supplementazione di vitamina D, o "tradizionali" come i lavaggi nasali o la medicina tradizionale cinese.

La profilassi antibiotica viene scoraggiata a causa dell'incremento delle resistenze antibiotiche nella comunità, ma può essere utilizzata in casi selezionati perché rimane la modalità di profilassi più efficace[40]-liv. 4, in particolare se l'intento è di coprire i mesi invernali nei casi OMAR con spiccata stagionalità[1]. Te Molder et al.[54]-liv. 3 confermano che l'utilizzo della terapia antibiotica orale non aumenta le recidive di OMA (ad es. a causa dell'insorgenza di resistenze nel singolo paziente) e non determina un aumento dell'utilizzo del servizio sanitario nei primi 4 anni di vita. Sulla scelta empirica dell'antibiotico per l'OMA in bambini affetti da OMAR vi è un consolidato consenso internazionale, per cui si rimanda alle linee guida[1,4–6,8]. Si segnala che la durata del trattamento antibiotico dell'OMA dovrebbe essere di 10 giorni in caso di OMAR[5,9].
Le vaccinazioni antipneumococcica e antinfluenzale sono generalmente raccomandate per la profilassi dell'OMAR[10], tuttavia la prima non è risultata significativamente efficace nel ridurre le ricorrenze di OMA nella revisione Cochrane di Ewald et al.[44]-li. 1, sebbene sia presente un trend verso la riduzione del rischio di malattia invasiva da Pneumococco e

del rischio di recidive di OMA sia pneumococciche che da altre cause. La vaccinazione antinfluenzale riduce le ricorrenze di OMA di almeno 1 episodio in 6 mesi di follow-up, anche se le evidenze a sostegno del suo utilizzo sono per la profilassi dell'OMAR sono di qualità da bassa a moderata secondo la revisione Cochrane di Norhayati et al.[42]-liv.1. Per quanto riguarda altre misure profilattiche mediche non antibiotiche, l'utilizzo del preparato di erbe tradizionali cinesi "juzen-taiho-to" si è dimostrato efficace nel ridurre il numero medio di episodi di OMA da 1,07 nel gruppo di controllo a 0,61 nei 3 mesi di trattamento (riducendo inoltre l'utilizzo di antibiotici orali, ma non l'indicazione all'applicazione dei DTT)[35]-liv. 2; la terapia nasale con soluzione salina isotonica addizionata di acido ialuronico ha ridotto il numero complessivo di episodi di OMA di 0.8 (0.6 per gli episodi senza perforazione) nei 3 mesi di trattamento di pazienti affetti da OMAR con e senza OME, mentre non sono state osservati benefici con l'utilizzo della sola soluzione salina isotonica[39]-liv. 2; il mantenimento di adeguati livelli di vitamina D riduce il numero di infezioni ricorrenti delle prime vie aeree inclusa l'OMAR, ma il regime di supplementazione di vitamina D orale più appropriato non è ancora stato definito[47]-liv. 4.
Studi sull'utilizzo in profilassi di Streptococcus salivarius 24SMB e Streptococcus oralis 89a somministrati come spray nasale hanno documentato una certa efficacia nella riduzione della severità e della frequenza dell'OMAR, di entità non ben quantificabile, ma presente nel 90.6% dei soggetti trattati e nel 31.5% dei soggetti non trattati [37]-liv. 4, con una riduzione dell'utilizzo di antibiotici e una riduzione degli episodi di OMA nel gruppo colonizzato da Streptococcus salivarius 24SMB[46]-liv. 2.

L'utilizzo orale profilattico di Streptococcu Salivarius K12 sembra ridurre di un terzo gli episodi di OMA nei bambini di 3 anni affetti da OMAR[43]-liv. 4. Le linee guida più recenti favoriscono l'indicazione all'applicazione dei DTT nell'OMAR pediatrica, sia in presenza che in assenza di OME tra gli episodi acuti[2]-liv. 3. L'adenoidectomia adiuvante non riduce le ricorrenze nell'OMAR, e ha un effetto limitato sulla durata dell'OME e sul miglioramento della soglia uditiva[2]-liv. 3.
Una revisione Cochrane del 2018[41]-liv. 1 attribuisce ai DTT tipo grommet una riduzione degli episodi di OMAR nei primi 6 mesi dopo l'applicazione, rendendo l'effetto dei DTT sovrapponibile a quello della profilassi antibiotica. In media la riduzione degli episodi di OMAR con i DTT è complessivamente di 1.5[41]-liv. 1, corrispondenti a 0.5-1 episodi in meno/anno[38]-liv. 1. Il miglioramento della soglia

uditiva è apprezzabile a 1 e 3 mesi dopo l'applicazione dei DTT, ma l'evidenza di un beneficio sull'udito non è più significativa a distanza di 12-24 mesi[38]-liv. 1. Il beneficio complessivo dei DTT nell'OMAR non sembra estendersi oltre il secondo anno dall'applicazione, con un aumento dei controlli medici, ma un numero inferiore di prescrizioni di antibiotici orali[34]-liv. 2 e un aumento della qualità di vita[48]-liv. 4. La coltura delle secrezioni timpaniche nei bambini con DTT spesso è positiva per comuni patogeni delle vie aeree. In alcuni pazienti la positività per *S Aureus* e *P Aeruginosa* suggerisce che l'ingresso dei batteri nella cassa timpanica sia avvenuta dal condotto uditivo esterno attraverso il DTT[57]-liv. 1.

Una survey pubblicata nel 2008 ha rilevato che molti otorinolaringoiatri (47%) e la maggior parte dei medici di base (73%) raccomandavano l'uso di un dispositivo di barriera come precauzione per evitare l'ingresso di acqua nella cassa timpanica. Le linee guida hanno scoraggiato le precauzioni di routine per il contatto con l'acqua (uso di tappi per le orecchie, cuffie, evitare il nuoto) per i bambini con DTT58. Le stesse linee guida raccomandano l'utilizzo esclusivo di gocce antibiotiche topiche in bambini otorrea portatori di DTT, anche se è stato rilevato che il 54% di questi pazienti ha ricevuto antibiotici per via orale quando visitato in pronto soccorso, mentre solo il 9% quando visitati da uno specialista ORL pediatrico[57,58]-liv. 1.

Le conclusioni della metanalisi di Steele et al.[57]-liv. 1 affermano che nei bambini portatori di DTT non vi sono prove convincenti della necessità di evitare il nuoto o il bagno o di utilizzare tappi per le orecchie o cuffie da bagno. Se l'otorrea si sviluppa, le evidenze disponibili supportano il trattamento topico dell'otorrea non complicata piuttosto che la vigile attesa o la somministrazione orale di antibiotici.

Complessivamente, i preparati topici di antibiotico-glucocorticoidi e di antibiotici hanno le più alte probabilità, rispettivamente 0,77 e 0,22, di essere le terapie più efficaci[57]-liv. 1. Queste conclusioni non sono applicabili a bambini immunocompromessi o con caratteristiche "complicate" (es. presenza di sintomi sistemici come febbre, mastoidite, occlusione del condotto uditivo esterno), né ai casi di otorrea cronica o all'immediato periodo postoperatorio[57]-liv. 1. Leichtle et al.[36]-liv. 4 hanno studiato gli effetti della tuboplastica con balloon come seconda linea di trattamento per diverse patologie dell'orecchio medio tra cui l'OMAR, e hanno rilevato un generale miglioramento di tutti i parametri di funzionamento dell'orecchio medio, a fronte di una procedura estremamente sicura.

CONCLUSIONI

Lo specialista otorinolaringoiatra è quasi sempre consultato in caso di OMAR pediatrica. L'accuratezza diagnostica[1] rappresenta la prima misura da adottare: consentirà di astenersi da un trattamento antimicrobico o una procedura chirurgica non necessari.
In un secondo tempo, un approccio terapeutico all'OMAR basato sulle evidenze appare sempre più necessario alla luce delle nuove acquisizioni scientifiche relative agli effetti dell'OMAR sull'ipoacusia permanente a lungo termine e sulla riduzione della qualità di vita dei bambini affetti e dei loro genitori.

Rispetto alle linee guida dell'American Academy of Pediatrics del 2013[1] negli ultimi anni si è assistito a un trend verso una più sicura indicazione all'applicazione di DTT nell'OMAR, anche in considerazione dello scarso impatto sulla vita quotidiana (non strettamente necessarie precauzioni per il contatto con l'acqua) e sulla più semplice gestione degli episodi di OMA (otorrea paucisintomatica attraverso i DTT, efficacia della terapia antibiotica topica).

L'evidenza dell'efficacia di una profilassi medica diversa da quella antibiotica orale è ancora di qualità insufficiente (vedi paragrafo "Benefici ed effetti collaterali dei trattamenti") per raccomandarne sicuramente l'utilizzo, e gli effetti positivi sono comunque di entità lieve-moderata.
Misure profilattiche educative e comportamentali sono generalmente raccomandate a fronte del modesto impegno richiesto alla famiglia del bambino con OMAR. Concludiamo questo lavoro proponendo una flow-chart sul trattamento dell'OMAR, sicuramente controversa e in parte "viziata" dall'esperienza personale e locale, aggiornata sulla base delle recenti evidenze e delle linee guida disponibili (Fig. 4).

Abbiamo tenuto in considerazione da un lato l'associazione tra età, infezioni ricorrenti delle prime vie aeree e stagionalità degli episodi di OMA, e dall'altro l'evidenza dell'efficacia dei DTT (pur limitata nel tempo e gravata da frequenti revisioni se si utilizzano i grommets, per cui abbiamo insistito su drenaggi "lunghi").

Se questa flow-chart non appare di semplice utilizzo clinico, speriamo offra almeno uno spunto di riflessione e di discussione in attesa che ulteriori evidenze colmino i gap di conoscenza sui diversi aspetti dell'OMAR, oppure che sia l'evoluzione stessa della malattia a imporci di aggiornare le nostre scelte terapeutiche.

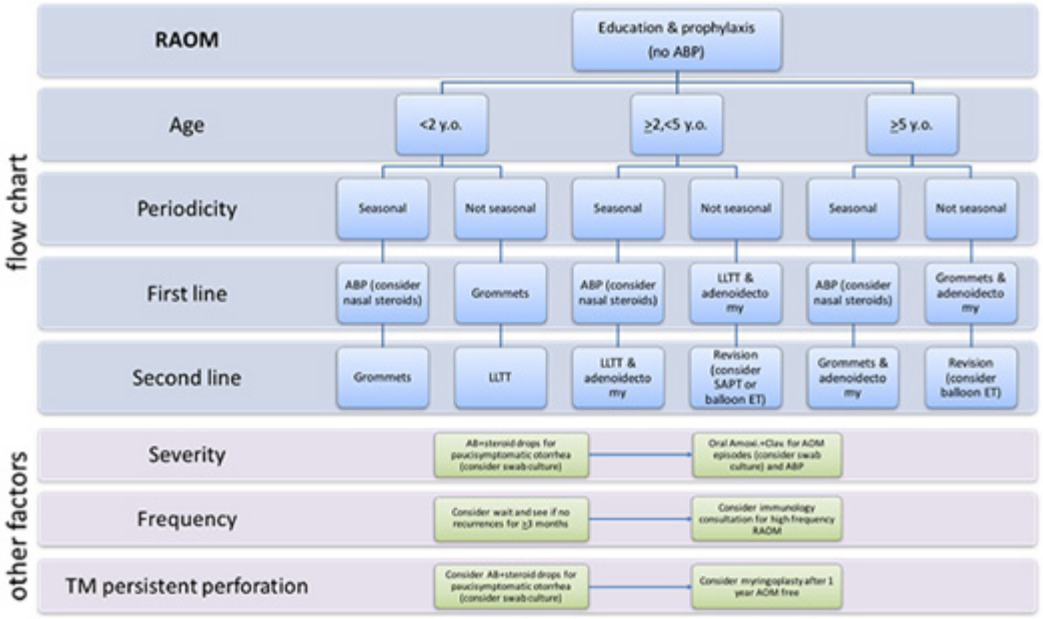

Fig.4. *Proposta di flow-chart gestionale dell'OMAR pediatrica sulla base delle linee guida e della letteratura recente (ABP, antibiotic prophylaxis; LLTT long-lasting tympanostomy tubes; SAPT, subannular permanent tympanostomy tubes; ET, Eustachian tube, RAOM, recurrent acute otitis media, AOM, aucte otitis media, TM, tympanic membrane)*

BIBLIOGRAFIA

1. Lieberthal AS, Carroll AE, Chonmaitree T, et al. The diagnosis and management of acute otitis media. Pediatrics. 2013;131:e964-99.
2. Heidemann CH, Lous J, Berg J, et al. Danish guidelines on management of otitis media in preschool children. Int J Pediatr Otorhinolaryngol. 2016;87:154-163.
3. OCEBM Levels of Evidence Working Group, Durieux N, Pasleau F, Howick J. The Oxford 2011 Levels of Evidence. Group. 2011;1(version):5653.
4. Le Saux N, Robinson JL, Canadian Paediatric Society, Infectious Diseases and Immunization Committee CP, Committee ID and I. Management of acute otitis media in children six months of age and older. Paediatr Child Health. 2016;21:39-50.
5. Di Mario S, Gagliotti C, Moro ML. Otite media acuta in età pediatrica. 2015:1-100.
6. Kitamura K, Iino Y, Kamide Y, Kudo F, Nakayama T. Auris Nasus Larynx Clinical Practice Guidelines for the diagnosis and management of acute otitis media (AOM) in children in Japan – 2013 update. Auris Nasus Larynx. 2015;42:99-106.
7. Rosenfeld RM, Schwartz SR, Pynnonen MA, et al. Clinical practice guideline: Tympanostomy tubes in children. Otolaryngol - Head Neck Surg (United States). 2013;149(SUPPL.1).
8. Lee H-J, Park S-K, Choi KY, et al. Korean Clinical Practice Guidelines: Otitis Media in Children. J Korean Med Sci. 2012;27:835.
9. Del Castillo Martín F, Baquero Artigao F, De La Calle Cabrera T, et al. Documento de consenso sobre etiología, diagnóstico y tratamiento de la otitis media aguda. An Pediatr. 2012;77:345.
10. Schilder AGM, Marom T, Bhutta MF, et al. Panel 7: Otitis Media: Treatment and Complications. Otolaryngol - Head Neck Surg (United States). 2017;156(4_suppl):S88-S105.
11. Bois E, Nassar M, Zenaty D, Léger J, Van Den Abbeele T, Teissier N. Otologic disorders in Turner syndrome. Eur Ann Otorhinolaryngol Head Neck Dis. 2017:8-11.
12. Lappan R, Imbrogno K, Sikazwe C, et al. A microbiome case-control study of recurrent acute otitis media identified potentially protective bacterial genera. BMC Microbiol. 2018;18:1-20.
13. Seppanen E, Tan D, Corscadden KJ, et al. Evidence of functional cell-mediated immune responses to nontypeable Haemophilus influenzae in otitis-prone children. PLoS One. 2018;13:e0193962.

14. Dirain CO, Silva RC, Collins WO, Antonelli PJ. The Adenoid Microbiome in Recurrent Acute Otitis Media and Obstructive Sleep Apnea. J Int Adv Otol. 2017;13:333-339.

15. Kaur R, Morris M, Pichichero ME. Epidemiology of Acute Otitis Media in the Postpneumococcal Conjugate Vaccine Era. Pediatrics. 2017;140:e20170181.

16. le Clercq CMP, van Ingen G, Ruytjens L, et al. Prevalence of Hearing Loss Among Children 9 to 11 Years Old. JAMA Otolaryngol Neck Surg. 2017;143:928.

17. Marchisio P, Esposito S, Baggi E, et al. Prospective evaluation of the aetiology of acute otitis media with spontaneous tympanic membrane perforation. Clin Microbiol Infect. 2017;23:486.e1-486.e6.

18. Toivonen L, Vuononvirta J, Mertsola J, Waris M, He Q, Peltola V. Polymorphisms of Mannose-binding Lectin and Toll-like Receptors 2, 3, 4, 7 and 8 and the Risk of Respiratory Infections and Acute Otitis Media in Children. Pediatr Infect Dis J. 2017;36:e114-e122.

19. Van Dyke MK, Pirçon J-Y, Cohen R, et al. Etiology of Acute Otitis Media in Children Less Than 5 Years of Age. Pediatr Infect Dis J. 2017;36:274-281.

20. Kujala T, Alho O, Kristo A, et al. Recurrent acute otitis media detracts from health-related quality of life. J Laryngolo Otol. 2017;(131):128-137.

21. del Castillo-Aguas G, Gallego-Iborra A, Gutierrez-Olid M, Perez-Gonzalez O, Moreno-Munoz G, Ledesma-Albarran JM. Infectious morbidity and resource use in children under 2 years old at childcare centres. J Paediatr Child Health. 2017;53:116-122.

22. Pedersen TM, Mora-jensen AC, Waage J, Bisgaard H, Stokholm J. Incidence and Determinants of Ventilation Tubes in Denmark. PLoS One. 2016;11:1-12.

23. Principi N, Marchisio P, Rosazza C, Sciarrabba CS, Esposito S. Acute otitis media with spontaneous tympanic membrane perforation. Eur J Clin Microbiol Infect Dis. 2017;36:11-18.

24. Nieman CL, Tunkel DE, Boss EF. Do race/ethnicity or socioeconomic status affect why we place ear tubes in children? Int J Pediatr Otorhinolaryngol. 2016;88:98-103. doi:10.1016/j.ijporl.2016.06.029.

25. Gremba AP, Weinberg SM, Swarts JD, Casselbrant ML. Craniofacial shape in children with and without a positive otitis media history. Int J Pediatr Otorhinolaryngol. 2016;84:110-5.

26. Mandel EM, Casselbrant ML, Richert BC, Teixeira MS, Swarts JD, Doyle WJ. Eustachian Tube Function in 6-Year-Old Children with and without a History of Middle Ear Disease. Otolaryngol Neck Surg. 2016;154:502-507.

27. Haapala S, Niemitalo-Haapola E, Raappana A, et al. Long-term influence of recurrent acute otitis media on neural involuntary attention switching in 2-year-old children. Behav Brain Funct. 2016;12:1.

28. Basha S, Pichichero ME. Poor memory B cell generation contributes to non-protective responses to DTaP vaccine antigens in otitis-prone children. Clin Exp Immunol. 2015;182:314-22.

29. Holl K, Rosenlund M, Giaquinto C, et al. The Impact of Childhood Acute Otitis Media on Parental Quality of Life in a Prospective Observational Cohort Study. Clin Drug Investig. 2015;35:613-624.

30. Bowe SN, Jatana KR, Kang DR. Risk Factors for Refractory and Delayed De novo Otitis Media Requiring Pressure Equalization Tube Insertion. Int J Otorhinolaryngol. 2015;2.

31. Aarhus L, Tambs K, Kvestad E, Engdahl B. Childhood Otitis Media. Ear Hear. 2015;36:302-308.

32. Ngo CC, Massa HM, Thornton RB, Cripps AW. Predominant Bacteria Detected from the Middle Ear Fluid of Children Experiencing Otitis Media: A Systematic Review. PLoS One. 2016;11:e0150949.

33. Torretta S, Marchisio P, Capaccio P, Pignataro L. Nasal nitric oxide in children with recurrent acute otitis media. J Biol Regul Homeost Agents. 30:285-90.

34. Raol N, Sharma M, Boss EF, et al. Tympanostomy Tube Placement vs Medical Management for Recurrent Acute Otitis Media in TRICARE-Insured Children. Otolaryngol Neck Surg. 2017:019459981770771.

35. Ito M, Maruyama Y, Kitamura K, et al. Randomized controlled trial of juzen-taiho-to in children with recurrent acute otitis media. Auris Nasus Larynx. 2017;44(4):390-397.

36. Leichtle A, Hollfelder D, Wollenberg B, Bruchhage KL. Balloon Eustachian Tuboplasty in children. Eur Arch Oto-Rhino-Laryngology. 2017;274:2411-2419.

37. Mantia I La, Ciprandi G. Bacteriotherapy with Streptococcus salivarius 24SMB and Streptococcus oralis 89a nasal spray for preventing recurrent acute otitis media in children: a real-life clinical experience. Int J Gen Med. 2017;10:171-175.

38. Steele DW, Adam GP, Di M, Halladay CH, Balk EM, Trikalinos TA. Effectiveness of Tympanostomy Tubes for Otitis Media: A Meta-analysis. Pediatrics. 2017;139:e20170125.

39. Torretta S, Marchisio P, Rinaldi V, Carioli D, Nazzari E, Pignataro L. Endoscopic and clinical benefits of hyaluronic acid in children with chronic adenoiditis and middle ear disease. Eur Arch Oto-Rhino-Laryngology. 2017;274:1423-1429.

40. Granath A. Recurrent Acute Otitis Media: What Are the Options for Treatment and Prevention? Curr Otorhinolaryngol Rep. 2017;5:93-100.

41. Venekamp RP, Mick P, Schilder AG, Nunez DA. Grommets (ventilation tubes) for recurrent acute otitis media in children. Cochrane Database Syst Rev. 2018;5:CD012017.

42. Norhayati MN, Ho JJ, Azman MY. Influenza vaccines for preventing acute otitis media in infants and children. Cochrane database Syst Rev. 2017;10:CD010089.

43. Di Pierro F, Colombo M, Giuliani MG, et al. Effect of administration of Streptococcus salivarius K12 on the occurrence of streptococcal pharyngo-tonsillitis, scarlet fever and acute otitis media in 3 years old children. Eur Rev Med Pharmacol Sci. 2016;20:4601-4606.

44. Ewald H, Briel M, Vuichard D, Kreutle V, Zhydkov A, Gloy V. The Clinical Effectiveness of Pneumococcal Conjugate Vaccines: A Systematic Review and Meta-analysis of Randomized Controlled Trials. Dtsch Arztebl Int. 2016;113:139-46.

45. Bernkopf E, Lovato A, Bernkopf G, et al. Outcomes of Recurrent Acute Otitis Media in Children Treated for Dental Malocclusion: A Preliminary Report. Biomed Res Int. 2016;2016:1-5.

46. Marchisio P, Santagati M, Scillato M, et al. Streptococcus salivarius 24SMB administered by nasal spray for the prevention of acute otitis media in otitis-prone children. Eur J Clin Microbiol Infect Dis. 2015;34:2377-83.

47. Esposito S, Lelii M. Vitamin D and respiratory tract infections in childhood. BMC Infect Dis. 2015;15:487.

48. Heidemann CH, Lauridsen HH, Kjeldsen AD, Faber CE, Johansen ECJ, Godballe C. Quality-of-Life Differences among Diagnostic Subgroups of Children Receiving Ventilating Tubes for Otitis Media. Otolaryngol Head Neck Surg. 2015;153:636-43.

49. Megged O, Abdulgany S, Bar-Meir M. Does Acute Otitis Media in the First Month of Life Increase the Risk for Recurrent Otitis? Clin Pediatr (Phila). 2018;57:89-92.

50. Huyett P, Sturm JJ, Shaffer AD, Kitsko DJ, Chi DH. Second tympanostomy tube placement in children with recurrent acute otitis media. Laryngoscope. 2017;128:1476-79.

51. Krakau M, Dagöö BR, Hellström S, Granath A. Long-term hearing outcomes after recurrent acute otitis media during early childhood. Acta Otolaryngol. 2017;137:1238-1243.

52. de Hoog M LA, Fortanier AC, Smit HA, et al. Impact of Early-Onset Acute Otitis Media on Multiple Recurrences and Associated Health Care Use. J Pediatr. 2016;177;286-91.

53. Carmel E, Curotta JH, Cheng AT. Prognostic effect of pre- and post-admission antibiotic treatment in paediatric acute mastoiditis. J Laryngol Otol. 2016;131:1-6.

54. te Molder M, de Hoog M LA, van der Ent CK, et al. Antibiotic Treatment for First Episode of Acute Otitis Media Is Not Associated with Future Recurrences. PLoS One. 2016:1-10.

55. Casselbrant ML, Mandel EM, Doyle WJ. Information on co-morbidities collected by history is useful for assigning Otitis Media risk to children. Int J Pediatr Otorhinolaryngol. 2016;85:136-140.

56. Esposito S, Marchisio P, Orenti A, et al. Genetic Polymorphisms of Functional Candidate Genes and Recurrent Acute Otitis Media With or Without Tympanic Membrane Perforation. Medicine (Baltimore). 2015;94:e1860.

57. Steele DW, Adam GP, Di M, Halladay CW, Balk EM, Trikalinos TA. Prevention and Treatment of Tympanostomy Tube Otorrhea: A Meta-analysis. Pediatrics. 2017;139:e20170667.

58. Rosenfeld RM, Schwartz SR, Pynnonen MA, et al. Clinical practice guideline: Tympanostomy tubes in children. Otolaryngol - Head Neck Surg (United States). 2013;149:S1-S35.

EVIDENZE A CONFRONTO NELLE STRATEGIE DI TRATTAMENTO DELL'OME

A. Pennacchi, C. Spuri, C. Sacchetti, G. Stagni

ASUR Marche Area Vasta 2 Ancona Fabriano Jesi Senigallia
Unità Operativa Complessa di Otorinolaringoiatria

Scopo di questo breve lavoro è quello di aggiornare sulle novità terapeutiche dell'OME.

In occasione del XXXVI Convegno Nazionale AOOI del 2012, fu presentato una magnifico volume dal titolo: L'otite media effusiva in età pediatrica; tale pubblicazione affronta in maniera completa tutti gli aspetti di questa patologia e tra questi anche i vari aspetti relativi alla terapia. Noi, pertanto, utilizzando uno schema simile, cercheremo di valutare se esistono delle ulteriori novità rispetto a quanto già definito nel 2012.

L'OME è una condizione patologica molto comune che può derivare da una disfunzione tubarica. Tra il 50% e il 90% dei casi si riscontra in età pediatrica a partire dai 4 anni[1-3-4-5] e la sua incidenza decresce con l'età, anche se si può diagnosticare in età adulta, in particolare correlata con il fumo di sigaretta, infezioni delle alle alte vie respiratorie, rinosinusiti, riniti allergiche, neoformazioni del rinofaringe, comorbilità cranio facciali o immunologiche[6-7]. Negli Stati Uniti è diagnosticata in circa 2.2 milioni di bambini all'anno[8-9] ed è la causa più comune di ipoacusia[10]; bambini affetti da questa patologia possono sviluppare disordini del linguaggio associati a disturbi dell'equilibrio e delle abilità motorie[11-12-13-14].

Prima di affrontare gli aspetti terapeutici, occorre sottolineare come sia indispensabile una corretta e precisa diagnosi, basata sull'anamnesi, l'esame obiettivo e la valutazione audiologica. In particolare riteniamo che nell'ambito diagnostico, l'otoendoscopia rappresenti un mezzo molto sicuro ed efficace per raggiungere il nostro scopo.

Tecnica di esecuzione

L'esame viene generalmente eseguito in posizione seduta con un endoscopio di 2,7 mm o 4 mm di diametro a 0° o talvolta con angolo di 30°

Tecnica di esecuzione

- **L'otoendoscopia è indolore**
- **Occorre inumidire l'estremità per evitare appannamenti**
- **L'avanzamento dell'ottica viene controllato sul monitor**

Tecnica di esecuzione

- Per l'alimentazione dell'otoendoscopio si usa una fonte luminosa fredda
- L'endoscopio è collegato con una telecamera ed ad un sistema di registrazione per fotografie e filmati

Decontaminazione

- Trattamento preliminare con detergente
- Risciacquo sotto acqua corrente
- Disinfezione mediante immersione
- Risciacquo finale
- Asciugatura



Endoscopio o Microscopio?

Endoscopio vs Microscopio

- Visione monoculare
- Panoramica intera
- Visualizzazione di regioni nascoste
- Allontanarsi o avvicinarsi al timpano (esame dinamico)
- Entrare in una perforazione timpanica

- Visione binoculare
- Visione a "puzzle"
- Entrambe le mani libere

Esami complementari

La seguente è una valutazione otoendoscopica di un quadro di normalità:

Video 1. *"Normale"*

Questo, invece, è un quadro otoendoscopico riferibile ad una OME:

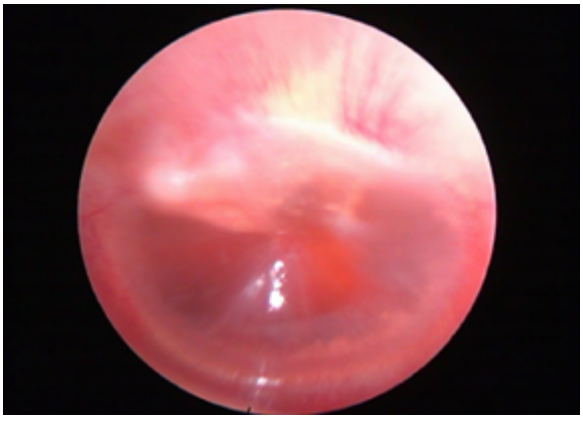

Video 2. *"Effusiva"*

Naturalmente l'otoendoscopia può e deve essere utilizzata per valutare anche le eventuali sequele o complicanze dell'OME, rappresentate da un ampio spettro di possibili alterazioni, come si può vedere dai seguenti quadri clinici, che possono arrivare fino alla formazione di colesteatomi[1-2].

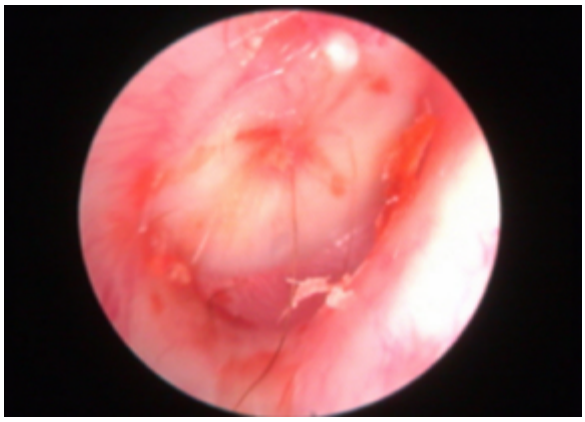

Video 3. *"Tasca di retrazione"*

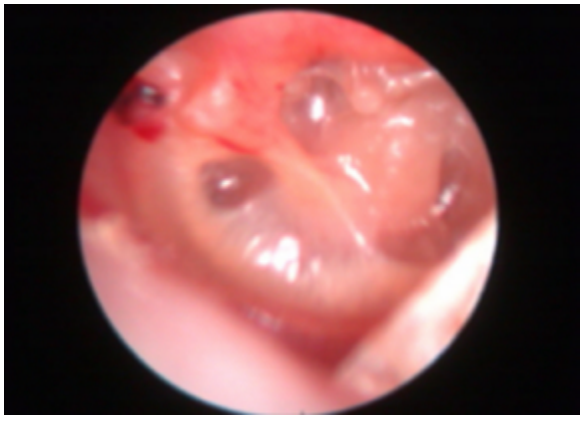

Video 4. *"Atelettasia"*

Video 5. *"Erosione attico"*

Video 6. *"Cronica"*

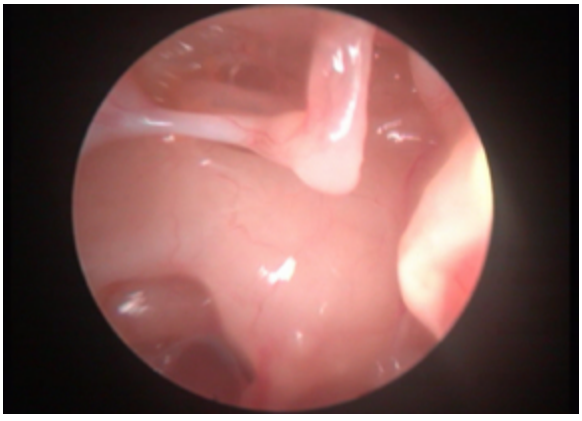

Video 7. *"Cronica 1"*

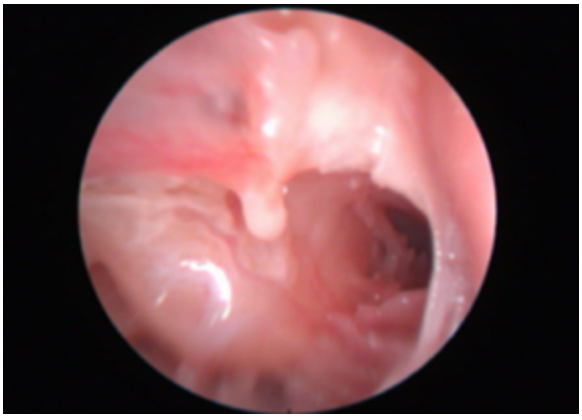

Video 8. *"Cronica 2"*

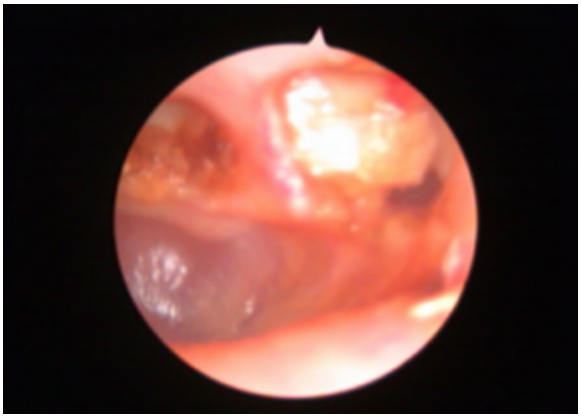

Video 9. "*Colesteatoma 1***"**

Veniamo, quindi, a valutare quali sarebbero le più recenti evidenze in tema di strategie del trattamento medico dell'OME

TERAPIA STEROIDEA

Studi ipotizzano che gli steroidi potrebbero essere utilizzati nelle OME poiché determinano la soppressione dell'acido arachidonico e dei mediatori infiammatori riducendo il tessuto linfoide peritubale o migliorando il surfactante della tuba di Eustachio[23]; nonostante ciò, alcuni studi randomizzati hanno evidenziato come non ci sarebbero benefici dopo terapie steroidee di lungo termine[15-16], mentre altri studi suggeriscono che combinando la terapia steroidea con quella antibiotica si può raggiungere una risoluzione della patologia più rapidamente rispetto all'isolata terapia antibiotica[17-18]. La terapia sistemica steroidea ha molti effetti avversi molto noti, quali ulcere gastriche, iperglicemia, immunosoppressione, perdita di tessuto osseo, aumento del peso e cambiamenti cognitivi e comportamentali, molti dei quali si sviluppano anche con trattamenti di breve durata[19]. Nel 2004 le guide linee autorizzate dall'American Academy of Pediatrics, American Academy of Family Physicians, e dall'American Academy of Otolaryngology- Head and Neck Surgery, sconsigliavano l'utilizzo di terapie steroidee in età pediatrica[20] così come anche gli aggiornamenti del 2016[21]. Le stesse linee guida sconsigliano l'utilizzo di terapie intranasali steroidee per le OME associate a sintomi quali la perdita dell'udito, eccetto dove sia anche presente un ipertrofia adenoidea[24]. Nonostante le attuali raccomandazioni contro l'uso di steroidi intranasali per il trattamento delle sole OME, questa metodica

è stata accettata da alcuni clinici[23]; la terapia intranasale è considerata relativamente sicura rispetto agli steroidi orali con teorici benefici di riduzione dell'infiammazione intranasale. Secondo lo studio di Wang et all. la terapia steroidea intranasale può garantire miglioramenti nei bambini con OME ed è utilizzata maggiormente a livello ambulatoriale e meno ospedaliero[25]; nei pazienti con ipertrofia adenoidea, è stato dimostrato come le terapie steroidee nasali migliorino i sintomi nasali e uditivi, diminuendo il volume delle adenoidi e migliorando la qualità della vita[26]. Le OME soprattutto in età pediatica sono scarsamente trattate con terapie steroidee a causa di un limitato miglioramento sintomatologico[22]. Le OME possono essere associate alla rinite allergica, alle rinosinusiti e all'ipertrofia adenoidea. Tra i bambini con ipertrofia adenoidea, il 70% soffre di riniti croniche dei quali il 60% ha un OME; inoltre il 24% dei bambini con infezioni virali delle prime vie aeree può sviluppare un OME. Gli steroidi intranasali possono causare degli effetti collaterali quali epistassi, secchezza, bruciore, irritazione della gola fino ad arrivare a manifestazioni più severe quali ulcere, atrofia della mucosa e perforazioni settali. Approssimativamente il 30% dello spray è trattenuto dalla mucosa nasale e il rimanente viene deglutito; la biodisponibilità dei vari steroidi varia: <1% per il fluticasone e mometasone, 34% per la budesonide, 44% per il beclometasone e il 49% per la flunisolide[27]. Fortunatamente l'assorbimento sistemico in età pediatrica alle dosi raccomandate ha minimi effetti. Da dati di studi di controlli randomizzati, non sono stati evidenziati problemi di crescita in altezza nei bambini tra i 3 e i 9 anni dopo somministrazione di fluticasone a 200 µg/die per 1 anno[28]; è stato studiato anche l'effetto della terapia sui cambiamenti della pressione arteriosa, riscontrando minime alterazioni.

TERAPIA ANTIBIOTICA E MUCOLITICA

Le OME sono caratterizzate da un infiammazione della mucosa dell'orecchio medio con la produzione di fluido da parte dell'epitelio della mucosa che si accumula a livello della cassa timpanica, dovuta ad una alterazione della ventilazione dell'orecchio medio associata a una disfunzione della tuba di Eustachio. Molti studi hanno evidenziato in circa il 70% di OMA e nel 32% di OME la presenza di colonie batteriche soprattutto di Haemophilus influenzae, Moraxella catarrhalis e Streptococcus pneumoniae.

Cardini della terapia antibiotica, quindi, sono sicuramente l'amoxicillina con o senza acido clavulanico e le cefalosporine orali. Babic et al.

suggeriscono nel loro studio l'utilizzo di terapia antibiotica mediante l'uso di azitromicina. L'azitromicina è caratterizzata da una grande stabilità nel mezzo acido e ha una potente azione verso i Gram positivi e i Gram negativi. La sua lunga emivita, dimostrata sia con studi negli animali che nell'uomo, suggerisce il dosaggio di una singola dose giornaliera. In letteratura è riportato l'utilizzo dell'azitromicina con successo sia per le patologie delle alte che delle basse vie respiratorie; in più non causa disordini del tratto gastrointestinale ed effetti collaterali sono rari così come non sono note allergie a questo gruppo di antibiotici.
Babic et al. nel loro studio suggeriscono l'associazione con un mucoregolatore (acetilcisteina) per ridurre o eliminare completamente le secrezioni dalla cassa timpanica; questa classe di farmaci avrebbe un effetto anche antinfiammatorio e antiossidante. La concentrazione efficace di acetilcisteina è stata riscontrata nell'orecchio medio dopo un'ora dalla sua somministrazione[29-30].

TERAPIA TERMALE

L'acqua termale, come riportato nella letteratura scientifica è utilizzata come terapia per le alte vie respiratorie e per le patologie dell'orecchio medio con molti benefici. L'acqua utilizzata è ricca di ioni solfurei con capacità di ricreare una buona clearance muco ciliare, determinando anche una azione mucolitica, battericida e lubrificante. La terapia con acqua sulfurea ha delle proprietà ben documentate quali ridurre l'infiammazione, rafforzare il sistema immunitario, ripristinare il drenaggio fisiologico e il microambiente delle alte vie respiratorie e della tuba di Eustachio. L'acqua sulfurea viene utilizzata a seconda dell'età mediante Politzer (ventilazione indiretta nell'orecchio medio) in età pediatrica o mediante insufflazioni con cateterismo tubarico soprattutto nell'adulto. Il riscontro dell'efficacia della terapia viene normalmente evidenziato mediante l'utilizzo di esami audioimpedenzometrici effettuati prima e dopo un normale ciclo termale costituito generalmente da 12 sedute. Mirandola et al.[31-32] hanno evidenziato nel loro studio un miglioramento audiometrico dopo 5 sedute di Politzer.

AUTOINSUFFLAZIONE

L'utilizzo dell'Otovent è stato dimostrato essere un sistema terapeutico utile per ridurre le OME con i relativi sintomi in molti bambini evitando un possibile approccio chirurgico. È un metodo non invasivo e poco costoso come dimostrato nel lavoro di Bidarian-Moniri et al.[33].

TERAPIA ANTISTAMINICA E DECONGESTIONANTE NASALE

Antistaminici e decongestionanti nasali sono stati proposti per le OME nei bambini, perché le riniti allergiche sono altamente riscontrate in questa età e le OME hanno componenti infiammatorie e allergiche. Studi sugli animali hanno dimostrato che gli allergeni causano un'infiammazione nasale associata ad una variazione della pressione dell'orecchio medio e alterazione della clearance muco ciliare, favorenti l'instaurarsi di una OME. Studi scientifici e meta-analisi hanno evidenziato che l'utilizzo di antistaminici in soggetti non allergici non porterebbe benefici clinici nelle OME e inoltre potrebbe determinare alcuni effetti collaterali quali sonnolenza, stanchezza, limitazione della concentrazione, alterazioni della frequenza cardiaca e effetti colinergici. Prince et al. nel loro studio hanno evidenziato che ci sono benefici nel migliorare la salute dei bambini con OME riducendo l'utilizzo di antistaminici; nonostante ciò, i dati raccolti nello studio suggeriscono un aumento nel tempo statisticamente significativo dell'uso di antistaminici[34].

TERAPIA OMEOPATICA

In letteratura non ci sono studi che raccomandano un piano terapeutico specifico mediante l'utilizzo di farmaci omeopatici. La terapia omeopatica viene consigliata soprattutto nelle prime 48 ore di malattia per ridurre i sintomi e soprattutto per cercare di diminuire l'utilizzo errato di antibiotici, così da evitare l'aumento di resistenze[35-36-37].
Come suggerito da Rutten et al[38] per dare una reale legittimità dal punto di vista scientifico a queste affermazione dovrebbero essere effettuati più placebo-controlled trial.

TERAPIA CHIRURGICA

Le opzioni terapeutiche chirurgiche sono fondamentalmente rappresentate dalla timpanocentesi, dal posizionamento di drenaggio transtimpanico e dall'adenoidectomia; tali opzioni possono essere utilizzate singolarmente o in varie combinazioni tra loro. Più recentemente, poi, è stata presa in considerazione la possibilità di eseguire una dilatazione endoscopica della porzione cartilaginea dell'ostio tubarico, mediante l'utilizzo del Balloon.
Invitiamo a leggere il testo dell'International Consensus on management of otitis media with effusion in children, in cui si evidenzia come vi sia

un consenso unanime sul posizionamento del tubo di ventilazione in caso di effusione endotimpanica ed anche nei casi di tasca di retrazione epitimpanica. Unanime consenso anche sull'adenoidectomia adiuvante nei bambini di almeno 4 anni, qualora sia presente una imponente sintomatologia ostruttiva nasale[39]. Una recente review ha valutato l'impatto dell'adenoidectomia come trattamento adiuvante del posizionamento del drenaggio transtimpanico. Secondo questo lavoro, la maggior parte degli studi evidenziano come l'associazione di questi due trattamenti chirurgici determinerebbe una riduzione del rischio di riposizionamento del tubo di ventilazione e delle recidive di OME.

Con una certa approssimazione, dovuta all'eterogeneità del campione studiato, si può affermare che il riposizionamento del drenaggio transtimpanico nei bambini sottoposti anche ad adenoidectomia è di circa il 12%, mentre in quelli non sottoposti anche ad adenoidectomia è di circa il 30%; nei bambini al di sotto dei 4 anni di età, l'effetto protettivo dell'adenoidectomia si riduce [40].

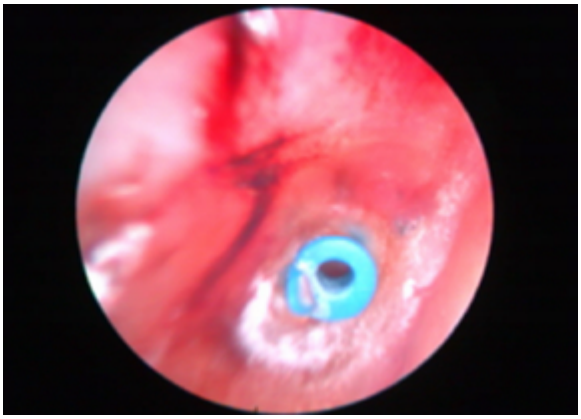

Video 10. "*Drenaggio***"**

Tra i presidi relativamente recenti, va considerata la dilatazione della porzione cartilaginea della tuba uditiva mediante Balloon. Tale metodica è mutuata dalla tecnica utilizzata per i seni paranasali. Attraverso la fossa nasale, tramite una guida, un catetere flessibile viene delicatamente inserito nell'ostio tubarico, imprimendo poi al palloncino una pressione di circa 12 atmosfere per un tempo da 1 a 3 minuti. Un recente studio ha reclutato 48 pazienti adulti (67 tube uditive) con OME da più di 2 anni o con tasca di retrazione epitimpanica, resistenti ad idonea terapia medica prolungata. Tale procedura veniva eseguita insieme al posizionamento di

tubo di ventilazione o a semplice miringotomia e in casi selezionati anche a turbinoplastica. Nel 79% dei casi, con follow up di oltre 1 anno, i pazienti risulterebbero liberi da patologia[41-42]. In conclusione, si può affermare che i presidi sia medici che chirurgici sono molteplici e che non esiste una sola tecnica o modalità che possa essere considerata la migliore per risolvere una OME, che rappresenta una patologia frequentissima e che richiede da parte dello Specialista una grande esperienza sia in termini diagnostici che terapeutici.

BIBLIOGRAFIA

1. Tos M. Epidemiology and natural history of secretory otitis. Am J Otol. 1984;5:459-462.
2. Jung TT, Alper CM, Hellstrom SO, et al. Panel 8: complications and Sequelae.Otolaryngol Head Neck Surg. 2013;148(4)(suppl):E122-E143.
3. Teele DW, Klein JO, Rosner B, et al. Epidemiology of otitis media during the first seven years of life in children in greater Boston: a prospective, cohort study. JInfectDis. 1989;160:83-94.
4. Tos M. Epidemiology an natural history of secretory otitis. Am J Otol. 1984;5:459-462.
5. Rosenfeld RM, Bluestone CD. Evidence-Based Otitis Media. 2nd ed. Hamilton, Canada: BC Decker; 2003.

6. Finkelstein Y, Ophir D, Talmi YP, et al. Adult-onset otitis media with effusion. Arch Otolaryngol Head Neck Surg. 1994;120:517-527.

7. Mills R, Vaughan-Jones R. A prospective study of otitis media with effusion in adults and children. Clin Otolaryngol Allied Sci. 1992;17:271-274.

8. American Academy of Family Physicians, American Academy of Otolaryngology—Head and Neck Surgery, American Academy of Pediatrics Subcommittee on Otitis Media With Effusion. Otitis media with effusion. Pediatrics. 2004;113:1412-1429.

9. Tos M. Epidemiology and spontaneous improvement of secre-tory otitis. Acta Otorhinolaryngol Belg .1983;37:31-43.

10. Qureishi A, Lee Y, Belfield K, et al. Update on otitis media: prevention and treatment.Infect Drug Resist. 2014;7:15-24.

11. Roberts JE, Burchinal MR, Collier AM, et al. Otitis media in early childhood and cognitive, academic, and classroom perfor-mance of the school-aged child. Pediatrics. 1989;83:477-485.

12. Bellussi L, Mandala M, Passali FM, et al. Quality of life and psycho-social development in children with otitis media with effusion.Acta Otorhinolaryngol Ital. 2005;25:359-364.

13. Brouwer CN, Maille AR, Rovers MM, et al. Health-related quality of life in children with otitis media. Int J Pediatr Otorhinolaryngol. 2005;69:1031-1041.

14. Karkanevatos A, Lesser TH. Grommet insertion in children: a survey of parental perceptions.J Laryngol Otol.1998;112:732-741.

15. Simpson SA, Lewis R, van der Voort J, et al. Oral or topical nasal steroids for hearing loss associated with otitis media with effusion in childre. Cochrane Database Syst Rev.2011.

16. Berkman ND, Wallace IF, Steiner MJ, et al. Otitis Media with effusion: Comparative Effectiveness of treatments. Rockville, MD: Agency for healthcare research and quality.2013.

17. Podoshin L, Fradis M, Ben-David Y, et al. The efficacy of oral steroids in the treatment of persistent otitis media with effusion. Arch Ottorolaryngol head neck surg.1990; 116:1404-1406.

18. Butler CC, van der Voort JH. Steroids for otitis media with effusion: a systematic review: Arch pediatr adolesc med.2001; 155:641-647.

19. Liu D, Ahmet A, Ward L, et al. A practical guide to the monitoring and management of the complications of systemica corticosteroid therapy. Allery asthma clin immunol.2013.

20. Rosenfeld RM, Culpepper L, Doyle KJ, et al. Clinical practice guideline:otitis media with effusion. Otolaryngol Head Neck Surg, 2004.

21. Roisenfeld, RM, Shin JJ, Schwartz SR, et al. Otitis media with effusion clinical practice guideline. Otolaryngol Head Neck Surg.2016.

22. Ducharme FM, Chabot G, Polychronakos C, et al. Safety profile of frequent short corse of oral glucocorticoids in acute pediatric asthma: impact on bone metabolism, bone density, and adrenal function. Pediatrics. 2003;111:376-383.

23. Williamson I, Benge S, Barton S, et al. A double-blind randomised placebo-controlled trial of topical intranasal corticosteroids in 4- to 11-year-old children with persistent bilateral otitis media with effusion in primary care. Health Technol Assess.2009;13:1-144.

24. Prince AA, Rosenfeld RM, Shin JJ. Antihistamine use for otitis media with effusion: ongoing opportunities for quality improvement.Otolaryngol Head Neck Surg. 2015;153:935-942.

25. Wang D, Lam D, et all. Intranasal steroid use for otitis media with effusion: ongoing opportunities for quality improvement; Otolaryngology head and neck surgery 1-8.

26. Choan A, Lal A, Choan K, et al. Systematic review and meta-analysis of randomized controlled trials on the role pf mometasone in adenoid hypertrophy in children. Int j pediatr otorhinolaryngol.2015;79:1599-1608.

27. Allen DB. Systemic effects of intranasal steroids: an endocrinologist's perspective. J allergy clin immunol. 2000.

28. Benninger MS, Ahmad N, Marple BF. The safety of intraasal steroids. Otolayngol head neck surg. 2003; 129:739-750.

29. Babic I, Baudoin T, et all.Therapeutic efficacy of azithromycin and acetylcysteine in chronic otitis with effusion. Eur Arch Otorhinolaryngol.2016.

30. Roditi R, Liu C, Bellmunt A,et all. Oral antibiotic use for otitis media with effusion: ongoing opportunities for quality improvement. Otolaryngology heah and neck surgery.2016.

31. Mirandola P, Gobbi G, et all. Impact of sulphurous water politzer inhalation on audiometric parameters in children with otitis media with effusion.2013.

32. Mirandola P, Gobbi G, et all. Exogenous hydrogen sulfide induces functional inhibition and cell death of cytotoxic lymphocytes subsets. J cell phisiol.2007.

33. Bidarian-Moniri A et all Autoinflation reduces middle ear effusion in children with otitis media with effusion. BMJ Evid Based med april 2016.

34. Prince A, Rosenfeld R, Shin J.Antihistamine use for otitis media with effusion: ongoing opportunities for quality improvement. Otolaryngology heah and neck surgery.2015.

35. Sinha MN, Siddiqui VA, Nayak C. Randomized controlled pilot study to compare homeopathy to conventional therapy in acute otitis media,doi:10.1016/j.homp.2011.08.003.

36. Taylor JA, Jacobs J. Homeopathic ear drops as an adjunct to standard therapy in children with acute otitis media. Homeopathy 2011;100:109 e 115.

37. Jacobs J et all. Homeopathy for acute otitis media-time for a definitive trial. Jacobs J et all. Homeopathy for acute otitis media-time for a definitive trial. Homeopathy (2012) 101,3 2011 The Faculty of Homeopathy.

38. Rutten L, Lewith G, Mathie R, Fisher P. Homeopathy in upper respiratory tract infections? The impact of plausibility bias. Webmed-Central 2010;1(11): WMC001126. dell'International Consensus on management of otitis media with effusion in children (Simon F. et al., 2018).

39. Simon F. et al. International Consensus on management of otitis media with effusion in children, 2018.

40. Samantha J.M., Matthew T.B. Adenoidectomy as an adjuvant to primary tympanostomy tube placement: a systematic review and meta-analysis. JAMA Otolaryngol Head Neck Surg. 2014;140(2):95-101. doi:10.1001/jamaoto.2013.5842.

41. Yehia A. et al. Utility of adjunctive procedures with Balloon dilation of the Eustachian tube. Laryngoscope Investigative Otolaryngology 2: Dec 2017.

42. Silvola J. et al. Balloon dilation of the cartilaginous portion of the Eustachian tube. Otolaryngol Head Neck Surg 151:125-130, 2014.

OTITE ATELECTASICA IN ETÀ PEDIATRICA: COSA FARE?

B. Montemurri, S. Bottero, G. C. De Vincentiis e P. Marsella

UOC Otorinolaringoiatria ed Audiologia-Otochirurgia
Ospedale Pediatrico "Bambino Gesù" - Roma

INTRODUZIONE

Il trattamento dell'otite atelectasica è da sempre stato e continua ad essere uno degli argomenti maggiormente discussi in ambito otologico. Il motivo di questo interesse, risiede nella difficoltà di comprenderne i meccanismi che inducono le alterazioni strutturali della membrana timpanica (MT) e nelle problematiche di gestione del decorso clinico, subdolo e spesso asintomatico, senza significative perdite funzionali, anche in presenza di danni anatomici significativi.
La caratteristica principale di questa forma di otite cronica è quella di essere una patologia evolutiva che può essere rappresentata da una semplice retrazione diffusa, come da forme più gravi quali le otiti adesive e le tasche di retrazione le quali, a loro volta, possono costituire il primo stadio dell'otite colesteatomatosa. Per questo motivo è molto importante poter porre una diagnosi precoce ed un conseguente trattamento; soprattutto nell'età pediatrica, particolarmente esposta alla patologia flogistica cronica dell'orecchio
Com'è noto infatti, la patologia otologica in questa età è molto diffusa; è stato evidenziato come l'otite in una delle sue varie forme, colpisca almeno una volta la quasi totalità della popolazione pediatrica entro i 6 anni di vita. Nello stesso arco temporale l'otite acuta (OMA) viene contratta più di 6 volte da circa il 12% della popolazione pediatrica e l'otite essudativa (OME) è la causa più frequente di ipoacusia del bambino.
La larga diffusione di queste patologie è da correlare alla peculiare condizione del bambino, caratterizzata sia dalla sua incompleta competenza immunologica, che dalla ricorrente e persistente esposizione

a fattori di rischio. A queste cause, inoltre si aggiungono le modificazioni morfo strutturali e funzionali locali, correlate a condizioni congenite o acquisite. Tutti questi eventi sono determinanti per la comparsa ed il mantenimento dello stato flogistico cronico del tratto respiratorio superiore.
Malgrado la sua larga diffusione l'otite pediatrica, nella grande maggioranza dei casi, si manifesta come una patologia benigna ad evoluzione spontanea positiva. Tuttavia in una parte limitata di pazienti, la ricorrenza degli episodi flogistici, può condurre ad una modificazione delle condizioni anatomo-funzionali dell'orecchio, che a loro volta, possono evolvere nell'otite cronica atelectasica. Al danno anatomico inoltre, può associarsi il coinvolgimento funzionale, che costituisce a sua volta un problema di notevole importanza per l'estrema sensibilità del bambino in età evolutiva all'impairment uditivo.
In conseguenza di quanto detto la strategia di valutazione e di trattamento dovrà per forza di cose essere diversa da quella utilizzata nel paziente adulto, sia per la dipendenza della patologia otologica da condizioni locali e sistemiche spesso non controllabili che per la necessità di garantire uno condizione funzionale valida. L'atteggiamento terapeutico dovrà quindi necessariamente bilanciare un intervento mirato al trattamento dello stato generale e loco-regionale del paziente con l'intervento diretto sulla patologia otologica, non trascurando d'altro canto il rischio di un "over treatment", pena l'insuccesso clinico e funzionale.

DEFINIZIONE

L'otite atelectasica viene definita come lo spostamento mediale persistente, totale o parziale della membrana timpanica, con l'aumento della fisiologica concavità presente anteriormente tra manico del martello ed anulus timpanico. È possibile che l'atelectasia si manifesti con la retrazione diffusa della pars tensa delle membrana timpanica, la quale trascina con sé anche il manico del martello che assume il classico aspetto orizzontale e può arrivare a contatto con il promontorio. Questa condizione, in genere, si manifesta nelle fasi iniziali della patologia, quando la struttura della MT non sia stata ancora indebolita dai processi degenerativi che ne modifichino la resistenza e l'elasticità. In altri casi invece la perdita di elasticità porta alla formazione di una o più concavità dette tasche di retrazione che possono localizzarsi su tutti i quadranti della pars tensa o sulla pars flaccida.

Le tasche di retrazione possono o meno prendere rapporti con le strutture dell'orecchio medio (promontorio, ossicini, finestre, ecc.) e quindi alterarne sia la motilità che la struttura attraverso un meccanismo di decubito e di riassorbimento osseo.

PATOGENESI

Lo sviluppo delle tasche di retrazione richiede il verificarsi di più processi conseguenti e ricorrenti rappresentati dalla disventilazione dell'orecchio medio e dallo stato infiammatorio, che nel tempo inducono una modificazione strutturale della MT. Quest'ultima si manifesta con la distrofia e la successiva atrofia della componente elastica che viene riassorbita o sostituita da tralci fibrosi o depositi calcarei noti come chiazze di timpanosclerosi. La perdita del sostegno elastico della MT comporta la riduzione della resistenza e quindi, in presenza di pressione negativa, la formazione di retrazioni. Il cambiamento strutturale della MT è da imputare principalmente a tre condizioni scatenanti:

• La persistenza della pressione negativa nelle cavità dell'orecchio medio legata a difetti di regolazione che induce la persistente distensione delle fibre elastiche. La MT è dotata di una naturale capacità elastica della lamina propria che le consente di compensare parzialmente agli sbilanci pressori dell'orecchio medio, un "buffer" nei riguardi dei cambiamenti pressori[1] che può essere indicato in circa 50 microlitri per la pars flaccida e 200-400 per la pars tensa. A questo volume si può aggiungere la capacità compensatoria ottenuta attraverso la componente gassosa prodotta dalla mucosa dell'orecchio medio. Il superamento delle capacità fisiologiche compensatorie è collocabile tra -200 e -400 daPa, oltre questi valori si manifesta la trasudazione e l'essudazione dalla mucosa.

• Gli episodi flogistici ricorrenti con o senza perforazioni che indeboliscono la struttura della MT, sia attraverso il danno tessutale legato ai mediatori dell'infiammazione, sia alla presenza dell'edema della mucosa e dei mesi, che creano aree parcellari di disventilazione.

• Gli esiti di perforazioni spontanee o iatrogene dovute a tubi di ventilazione, che comportano una guarigione incompleta o alterata sotto forma di distrofia, chiazze calcaree e riparazioni monomeriche con perdita della componente fibro-elastica.

INCIDENZA

L'incidenza media delle distrofie/atrofie dalla MT nell'età scolare è variabile nei vari studi in letteratura, tra il 5,7% e il 10% aumentando nel corso dell'infanzia, al contrario la prevalenza tende a diminuire dal 4% allo 0%[1-13,18]. Questa evoluzione inversamente proporzionale all'età deriva probabilmente dalla minore esposizione alle condizioni flogistiche respiratorie legate all'aumentata competenza immunologica, ma anche alla crescita delle strutture anatomiche che rendono la funzionalità tubarica meno critica. Al miglioramento clinico si aggiungono inoltre una quota di condizioni atelectasiche che si risolvono spontaneamente al di fuori delle azioni terapeutiche[6].
La capacità riparativa spontanea e le diminuite condizioni flogistiche, portano nell'adolescenza, ad un miglioramento dei quadri clinici di atelectasia. Tuttavia questo miglioramento è riscontrabile in maggior misura negli orecchi che non siano stati sottoposti a drenaggio trans timpanico (DTT) o che non abbiano sofferto di otiti ricorrenti nell'anamnesi[8].

CLASSIFICAZIONE

Ad oggi non esiste una classificazione dell'otite atelectasica accettata universalmente, diversi autori hanno proposto classificazioni sulla base delle variabili anatomiche, prognostiche e cliniche. I criteri considerati nella redazione dei sistemi di grading sono diversi: topografici, quantitativi, qualitativi. Vengono considerate la sede della tasca di retrazione (pars flaccida o tensa e il quadrante interessato), la grandezza, la possibilità o meno di visualizzare il fondo, le capacità di autodetersione, la eventuale presenza di residui epiteliali cerume pus croste ematiche, i rapporti con la catena o il promontorio, la presenza di erosioni ossee della catena o dell'anulus. In base a questi quadri sono stati proposti diversi sistemi di grading tra i quali quelli più noti sono quelli di Sadè, Tos, Charachon, ecc. (Fig. 1). I principali limiti di queste classificazioni, sono legati alla non omogeneità di inquadramento anatomico e funzionale a cui corrisponde la mancanza di una strategia terapeutica ben definita correlata al grado della patologia. Sotto questo aspetto risulta interessante, per la sua connotazione pediatrica e la sua correlazione con la naturale progressione anatomica della patologia, la classificazione proposta Borgstein ed al.[5] (Fig. 2).
Tuttavia, malgrado gli ingenti dati a disposizione, attualmente, così come evidenziato nel 2010 da uno studio Cochrane[13] al momento non sono disponibili, in numero sufficiente, casistiche statisticamente confrontabili, che permettano la definizione di un protocollo terapeutico raccomandabile

per queste patologie. Gli attuali livelli di evidenza, dimostrano come ogni chirurgo segua una propria linea terapeutica dell'otite atelectasica basata sulla propria esperienza e bagaglio culturale.
Probabilmente un valido punto di inizio, potrebbe essere quello che valuta la persistenza o la risoluzione parziale o totale della disfunzione tubarica ed in base a questa modula l'intervento terapeutico. Purtroppo nell'età pediatrica, specie nella prima infanzia, a differenza dell'adulto, dove è possibile indagare con maggior completezza la funzionalità tubarica attraverso tests come il TMM o questionari come EDTQ7[10-21] ed ETS[19], la funzione tubarica non è sempre esplorabile in modo affidabile. Inoltre questa non sempre è prevedibile nella sua evoluzione, dipendente com'è da cause esterne, flogistiche anatomiche e funzionali.

SADE' I	Retracted MT
SADE' II	Rertaction with contact onto incus
SADE' III	Middle ear atelectasis (tympanic membrane on the promontory but mobile)
SADE' IV	Adhesive otitis media (tympanic membrane on the promontory but fixed)
TOS I	Pars flaccida not in contact with malleus Head
TOS II	Pars flaccida in contact with malleus Head
TOS III	Limited outer attic wall erosion
TOS IV	Severe outer attic wall erosion
CHARACHON	
Stage I	Mobile retraction pocket
Stage II	Fixed and controllable retraction pocket
Stage III	Fixed and uncontrollable retraction pocket

Fig.1.

Proposed New Classification of Retraction Pockets of Pars Tensa.	
Stage	**Description**
1	Tympanic membrane atrophic but not adherent
2	Tympanic membrane adherent to the promontory
3	Tympanic membrane adherent to incus or stapes
4	Adherent to ossicles with retraction pocket but without cholesteatoma
5	Retraction pocket with cholesteatoma or breakthrough

Fig.2. *da Borgstein ed al. 2007*

TRATTAMENTO

La funzione tubarica è quindi al centro della gestione dell'otite atelectasica pediatrica, orientata primariamente alla valutazione ed al trattamento, delle cause che direttamente o indirettamente interferiscano sulla funzionalità tubarica e come fase successiva alla correzione o al controllo della condizione locale sia anatomica che funzionale.
Questo approccio è determinato da una serie di considerazioni basate sulla reale efficacia ed affidabilità nel tempo di trattamenti chirurgici come la miringocentesi, il drenaggio trans timpanico a breve/lunga permanenza o la chirurgia ricostruttiva in condizioni di persistente disfunzione tubarica.
In questo senso i dati della letteratura hanno evidenziato come, il DTT, pur rappresentando il principale presidio a nostra disposizione per la cura delle otiti atelectasiche, garantisca un beneficio solo temporaneo e circoscritto alla sua permanenza in situ. La temporaneità di tale miglioramento è giustificabile con la frequente persistenza della patologia di base che ha portato alla condizione disfunzionale. Questa evidenza comporta principalmente la necessità di garantire al bambino la migliore condizione possibile, dal punto di vista infiammatorio ed infettivologico, esposto com'è a condizioni flogistiche ricorrenti, con l'intento di ridurre al massimo il numero di interventi.
Nell'ottica della "bonifica preventiva", oltre al trattamento delle più comuni condizioni flogistiche come le vegetazioni adenoidee, le forme di disreattività, allergia o intolleranza[16]. Non bisogna escludere i quadri meno diffusi legati all'assetto immunologico o alle sindromi da discinesia ciliare.
Oltre alle cause flogistiche la corretta funzione tubarica è interferita anche da condizioni anatomo funzionali quali: i dismorfismi cranio facciali, le contrazioni palatali, le malocclusioni scheletriche, le alterazioni funzionali come la deglutizione infantile. A queste condizioni poi sono da aggiungere le patologie congenite, nelle quali la patologia di base non permette la correzione della disfunzione tubarica come ad esempio, la palatoschisi o la sindrome di Down.
Un ulteriore elemento da considerare nel bilancio generale, che è probabilmente legato alla risoluzione parziale o completa delle patologia a monte, è la naturale capacità riparativa che spesso porta ad una evoluzione positiva con remissioni funzionali ed anatomiche delle atelectasie meno gravi, ma anche più raramente, di quadri evoluti e complessi nell'età adolescenzial[6-18].
In questo senso bisogna ricordare che il bambino muta il suo assetto immunologico nel corso dell'infanzia e progressivamente riduce la sua

esposizione infettivologica. Si può distinguere in questo senso uno spartiacque intorno ai 7/8 anni, età oltre la quale il sistema immunologico raggiunge la maturazione. A questo bisogna sommare la crescita anatomica delle strutture che si completa con la pubertà. Da questi eventi deriva la progressiva stabilizzazione delle flogosi delle vie aeree e per conseguenza la stabilizzazione della patologia otologica, ove non vi siano condizioni ormai evolute.
Da quanto sopra esposto appare chiaro come non sia agevole indicare uno schema di trattamento univoco, valido per tutte le possibili condizioni riscontrabili e che abbia dimostrato una sua maggiore efficacia. Anche dal riscontro della letteratura, come già accennato in precedenza, non esistono studi statisticamente significativi su coorti sufficientemente ampie che possano avere un significato statistico dirimente ed in particolar modo nell'età pediatrica, dove una delle caratteristiche più peculiari delle patologie è il loro carattere di "movimento" e di diversa "capacità evolutiva" in base all'età del paziente.
In sintesi il trattamento deve riuscire da una parte a risolvere la disfunzione tubarica e gli eventi flogistici, e dall'altra garantire la funzionalità uditiva correggendo, dove necessario, il danno anatomico ed impedendo o limitando la progressione della patologia. Ove questo non sia possibile per condizioni esterne bisogna considerare valida anche l'opzione di stabilizzazione temporanea del quadro in attesa di un intervento successivo di ripristino completo.
Dalla revisione della letteratura ma anche dall'esperienza ultra trentennale presso l'Ospedale pediatrico Bambino Gesù riteniamo importante valutare i seguenti punti per guidare il successivo trattamento:

- L'età come fattore prognostico significativo a lungo termine.
- Condizioni flogistiche generali e locali legate a condizioni ambientali o alla presenza di fattori di rischio (suzione, fumo passivo, scolarizzazione precoce, ipertrofia adenoidea, ecc.).
- Presenza di disturbi immunologici, allergologici, o congeniti (fibrosi cistica, discinesie ciliari, deficit IgA).
- Condizioni speciali anatomico-funzionali e cranio-facciali.
- Evoluzione stagionale della patologia e sua sensibilità alle terapie ed alle condizioni ambientali (riserva funzionale).
- Stato dell'orecchio controlaterale indicatore di una condizione locale o diffusa.
- Grading della patologia
- Condizioni funzionali uditive.
- Condizioni associate all'impairment uditivo (ritardo del linguaggio o disturbi attentivi o delle acquisizioni).

A seguito della valutazione globale, locale e funzionale del paziente sarà possibile individuare degli approcci che possano garantire di volta in volta maggiori possibilità di successo nel contenimento o nella risoluzione del quadro timpanico.
Da quanto sopra esposto possiamo tracciare sommariamente alcune riflessioni che possono essere d'aiuto nella gestione di questi quadri patologici, ben lungi dal voler essere esaustive e di riferimento, le seguenti note vogliono solo essere d'aiuto nel bilancio nella gestione di quadri così complessi.

1. La stabilizzazione del quadro flogistico e respiratorio, dove presente, è necessario ad arrestare l'evoluzione della patologia, ma anche a migliorare l'efficacia degli interventi successivi.

2. la patologia flogistica pediatrica ha una spiccata stagionalità che può essere utile per valutare la reale riserva di guarigione autonoma.

3. L'adenoidectomia, in ipertrofia adenoidea sintomatica, da sola non è indicata come trattamento diretto di queste patologie ma solo come trattamento adiuvante.

4. L'adenoidectomia se presente una condizione di ipertrofia adenoidea anche lieve-media migliora il beneficio a lungo termine del dtt [11-12].

5. Il ricorso al dtt in presenza di un'otite atelectasica deve essere considerato un "male minore" e spesso temporaneamente risolutivo. Deve essere quindi ponderato nella sua indicazione dopo aver verificato la effettiva evolutività della patologia, il suo impairment uditivo o la sua insensibilità alle terapie ed alla stagionalità.

6. Il dtt a permanenza vista la sua alta incidenza di perforazione residua può essere indicato solo in quei casi dove non sia trattabile la condizione di base, come ad esempio le condizioni sindromiche, o le recidive di precedenti dtt grommet, con la consapevolezza di porre una scelta tra un orecchio instabile dal punto di vista anatomo-funzionale e flogistico ed un orecchio stabile e funzionalmente valido, con un danno minore sotto forma di sclerosi o perforazioni, oggetto di futuri trattamenti[14].

7. La chirurgia tubarica con balloon surgery al momento non ha sufficienti dati statistici che ne supportino l'utilizzo sistematico in età pediatrica.

Lo schema terapeutico è rappresentato in Fig. 2. Tale schema lungi dall'essere esaustivo rappresenta un indirizzo circa il razionale terapeutico in tutti quei casi dove non vi siano caratteristiche di urgenza particolari legate alla perdita uditiva o a condizioni anatomico-infettive.

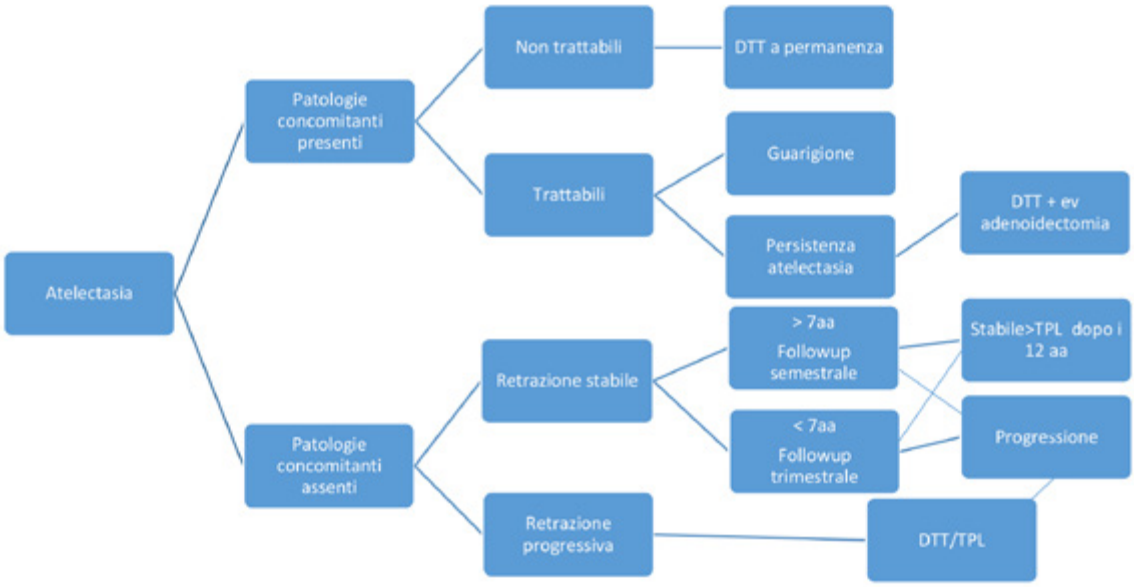

Fig.3. *Schema indicativo di massima della gestione clinica dell'atelectasia timpanica pediatrica. N.B. Questo schema non rappresenta tutte le possibili condizioni patologiche ed è applicabile solo in condizioni funzionali conservate.*

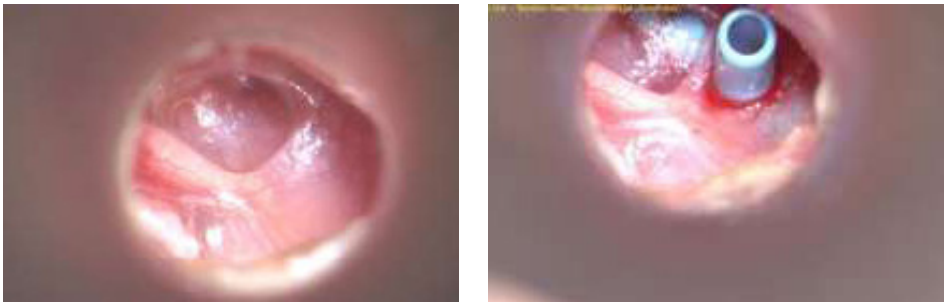

Fig.4. *Tasca di retrazione monomerica anterosuperiore trattata con dtt a permanenza in paziente con s. di Prader-Willi ed otite cronica colesteatomatosa controlaterale. Notare il posizionamento dell'aletta tra parete della cassa e MT. Era inoltre presente una miringoincudopessi senza usura dell'apofisi lunga dell'incudine.*

BIBLIOGRAFIA

1. Alper, Cuneyt M., Michal Luntz, Haruo Takahashi, Samir N. Ghadiali, J. Douglas Swarts, Miriam S. Teixeira, Zsuzsanna Csákányi, Noam Yehudai, Romain Kania, e Dennis S. Poe. «Panel 2: Anatomy (Eustachian Tube, Middle Ear, and Mastoid-Anatomy, Physiology, Pathophysiology, and Pathogenesis)». Otolaryngology--Head and Neck Surgery: Official Journal of American Academy of Otolaryngology-Head and Neck Surgery 156, n. 4_suppl (aprile 2017): S22–40.

2. Alper, Cuneyt, e Ewa Olszewska. «Assessment and Management of Retraction Pockets». Otolaryngologia Polska = The Polish Otolaryngology 71, n. 1 (28 2017): 1–21.

3. Borgstein. «Erosion of the incus in pediatric posterior tympanic membrane retraction pockets without cholesteatoma. - PubMed - NCBI». Consultato 28 marzo 2018.

4. Borgstein, Johannes, Tatjana Gerritsma, Iain Bruce, e Louw Feenstra. «Atelectasis of the Middle Ear in Pediatric Patients: Safety of Surgical Intervention». International Journal of Pediatric Otorhinolaryngology 73, n. 2 (febbraio 2009): 257–61.

5. Borgstein, Johannes, Tatjana V. Gerritsma, Marjan H. Wieringa, e Iain A. Bruce. «The Erasmus Atelectasis Classification: Proposal of a New Classification for Atelectasis of the Middle Ear in Children». The Laryngoscope 117, n. 7 (luglio 2007): 1255–59.

6. Borgstein, Johannes, Esther Stoop, Angela Halim, e Louw Feenstra. «The Extraordinary Healing Properties of the Pediatric Tympanic Membrane: A Study of Atelectasis in the Pediatric Ear». International Journal of Pediatric Otorhinolaryngology 72, n. 12 (dicembre 2008): 1789–93.

7. Cetin, Selma, Miriam S. Teixeira, e Cuneyt M. Alper. «Quantitative Representation of Eustachian Tube Component Movements during Swallowing». Auris, Nasus, Larynx 45, n. 1 (febbraio 2018): 73–80.

8. De Beer, B. A., A. G. M. Schilder, G. A. Zielhuis, e K. Graamans. «Natural Course of Tympanic Membrane Pathology Related to Otitis Media and Ventilation Tubes between Ages 8 and 18 Years». Otology & Neurotology: Official Publication of the American Otological Society, American Neurotology Society [and] European Academy of Otology and Neurotology 26, n. 5 (settembre 2005): 1016–21.

9. Maw, A. Richard, Amanda J. Hall, David D. Pothier, Steven P. Gregory, e Colin D. Steer. «The Prevalence of Tympanic Membrane and Related Middle Ear Pathology in Children: A Large Longitudinal Cohort Study Followed from Birth to Age Ten». Otology & Neurotology: Official Publication

of the American Otological Society, American Neurotology Society [and] European Academy of Otology and Neurotology 32, n. 8 (ottobre 2011): 1256–61.

10. McCoul, Edward D., Vijay K. Anand, e Paul J. Christos. «Validating the Clinical Assessment of Eustachian Tube Dysfunction: The Eustachian Tube Dysfunction Questionnaire (ETDQ-7)». The Laryngoscope 122, n. 5 (maggio 2012): 1137–41.

11. Mikals, Samantha J., e Matthew T. Brigger. «Adenoidectomy as an Adjuvant to Primary Tympanostomy Tube Placement: A Systematic Review and Meta-Analysis». JAMA Otolaryngology-- Head & Neck Surgery 140, n. 2 (febbraio 2014): 95–101.

12. MRC Multicentre Otitis Media Study Group. «Adjuvant Adenoidectomy in Persistent Bilateral Otitis Media with Effusion: Hearing and Revision Surgery Outcomes through 2 Years in the TARGET Randomised Trial». Clinical Otolaryngology: Official Journal of ENT-UK ; Official Journal of Netherlands Society for Oto-Rhino-Laryngology & Cervico-Facial Surgery 37, n. 2 (aprile 2012): 107–16.

13. Nankivell, Paul C., e David D. Pothier. «Surgery for Tympanic Membrane Retraction Pockets». The Cochrane Database of Systematic Reviews, n. 7 (7 luglio 2010): CD007943.

14. Paulson, Lorien M., Tyler S. Weaver, e Carol J. Macarthur. «Outcomes of Tympanostomy Tube Placement in Children with Down Syndrome--a Retrospective Review». International Journal of Pediatric Otorhinolaryngology 78, n. 2 (febbraio 2014): 223–26.

15. Redaelli de Zinis, Luca Oscar, Nader Nassif, e Diego Zanetti. «Long-Term Results and Prognostic Factors of Underlay Myringoplasty in Pars Tensa Atelectasis in Children». JAMA Otolaryngology-- Head & Neck Surgery 141, n. 1 (gennaio 2015): 34–39.

16. Roditi, Rachel E., Maria Veling, e Jennifer J. Shin. «Age: An Effect Modifier of the Association between Allergic Rhinitis and Otitis Media with Effusion». The Laryngoscope 126, n. 7 (2016): 1687–92.

17. Sadé, J., C. Fuchs, e M. Luntz. «The Pars Flaccida Middle Ear Pressure and Mastoid Pneumatization Index». Acta Oto-Laryngologica 116, n. 2 (marzo 1996): 284–87.

18. Saunders, James E. «Does Early Surgical Intervention of Middle Ear Atelectasis Improve Long-Term Results and Prevent Cholesteatoma?» Archives of Otolaryngology–Head & Neck Surgery 134, n. 10 (20 ottobre 2008): 1040–44.

19. Schröder, Stefanie, Martin Lehmann, Odile Sauzet, Jörg Ebmeyer, e Holger Sudhoff. «A Novel Diagnostic Tool for Chronic Obstructive Eustachian Tube Dysfunction—the Eustachian Tube Score». The Laryngoscope 125, n. 3 (marzo 2015): 703–8.

20. Shirai, Kyoko, Patricia A. Schachern, Monika G. Schachern, Michael M. Paparella, e Sebahattin Cureoglu. «Volume of the Epitympanum and Blockage of the Tympanic Isthmus in Chronic Otitis Media: A Human Temporal Bone Study». Otology & Neurotology: Official Publication of the American Otological Society, American Neurotology Society [and] European Academy of Otology and Neurotology 36, n. 2 (febbraio 2015): 254–59.

21. Teixeira, Miriam S., J. Douglas Swarts, e Cuneyt M. Alper. «Accuracy of the ETDQ-7 for Identifying Persons with Eustachian Tube Dysfunction». Otolaryngology--Head and Neck Surgery: Official Journal of American Academy of Otolaryngology-Head and Neck Surgery 158, n. 1 (gennaio 2018): 83–89.

22. Trinidade, Aaron, Joshua C. Page, e John L. Dornhoffer. «Therapeutic Mastoidectomy in the Management of Noncholesteatomatous Chronic Otitis Media: Literature Review and Cost Analysis». Otolaryngology--Head and Neck Surgery: Official Journal of American Academy of Otolaryngology-Head and Neck Surgery 155, n. 6 (dicembre 2016): 914–22.

23. Xiong, Hao, Maojin Liang, Zhigang Zhang, Yaodong Xu, Yongkang Ou, Suijun Chen, Haidi Yang, e Yiqing Zheng. «Efficacy of Balloon Dilation in the Treatment of Symptomatic Eustachian Tube Dysfunction: One Year Follow-up Study». American Journal of Otolaryngology 37, n. 2 (aprile 2016): 99–102.

LE TASCHE DI RETRAZIONE TIMPANICA: QUANDO TRATTARE?

F. Panu

UO Otorinolaringoiatria Ospedale Brotzu - Cagliari

PREMESSE

Per tasca di retrazione timpanica si intende una introflessione della membrana rispetto alla sua normale posizione. Si caratterizza per il collasso parziale o totale della membrana timpanica nel mesotimpano (retrazione pars tensa) o nell'epitimpano (retrazione pars flaccida).[33]
In base alla sede ed entità della retrazione si distinguono tre categorie: retrazione della pars flaccida, retrazione localizzata della pars tensa, retrazione generalizzata della pars tensa (atelettasia).[22]

L'importanza della tasca di retrazione dal punto di vista fisiopatologico risiede nella possibile evoluzione in colesteatoma e nella erosione della catena ossiculare.
A tutt'oggi sono state formulate 12 classificazioni delle varie tipologie di tdr. La prima, di Sadè e Berco risale al 1976, l'ultima, di Borgstein, al 2007.[1] Le più seguite sono riportate nella Tab. 1.

La maggior parte si basa sulla descrizione otoscopica, in particolare sulla sede e topografia, sulla visibilità del fondo, sulla capacità di autodetersione, sui rapporti con la catena ossiculare, sulla presenza di otorrea e di squame di cheratina, sulla aderenza alla catena o al promontorio. Negli anni più recenti il sempre più frequente uso della endoscopia ha nettamente migliorato la possibilità di esaminare il fundus della tasca permettendo una migliore stadiazione e l'identificazione precoce del colesteatoma[7].

Staging system of pars flaccida retraction pockets			
Stage	**Sadé**	**Tos**	**Charachon**
I	Micro-metula: retraction is very small and noticed only if looked for	Pars flaccida is dimpled and is more retracted than normal	Mobile retraction pocket
II	Metula: an obvious, easily observed RP, resting on the malleus neck. Often, some of the scutum around it is missing	The retraction pocket is adherent to the malleus head	Fixed, fundus is visible regardless of the atticotomy size
III	Macro-metula: large RP with erosion of the scutum and visible head of malleus	The retraction pocket may be hidden. There may also be associated erosion of the outer attic wall (scutum)	Fixed, fundus is not visible, regardless of the atticotomy size
IV	NA	There is a definite erosion of the outer attic wall. The fundus cannot be clearly seen	NA
Staging system of localized retraction pockets of pars tensa			
Staging system of pars flaccida retraction pockets			
Stage	**Sadé**	**Charachon**	**Gersdorff**
I	Fundus can be easily seen, self-cleaning	Mobile, can be aspirated by Valsalva or politzer even if adheres to incus	Mobile, can be aspirated by Valsalva or politzer even if adheres to incus
II	Fundus can be easily seen, not self-cleaning, but its debris can be easily aspirated in totality	Fixed, visible fundus with erosion of incus	II a: Fixed, fundus is visible by microscope II b: Fixed, fundus is visible by otoendoscope
III	Large RP filled with infected keratin debris	Fixed, fundus not visible but still self-cleansing	Fixed, fundus is not visible by otoendoscope
IV	NA	NA	Stage III + accumulation karatin debris Cholesteatoma with purulent otorrhea
V	NA	NA	
NA not applicable. RP retraction pocket			
Staging system for generalized retraction of pars tensa			
Stage	**Sadé**	**Dornhoffer**	**Erasmus**
I	TM slightly retracted	Mild retraction of the tympanic membrane	TM atrophic but not adherent
II	TM retracted and touching the incus or stapes	Retraction to the incus or stapes, the so-called myringo-incudo-stapedopexy	TM adherent to the promontory
III	TM touching the promontory	Involvement down to the promontory	TM adherent to the incus or stapes
IV	TM adherent to the promontory	The full extent or depth of the retraction cannot be adeguately visualized by micro-otoscopy	Adherent to ossicles with RP but without cholesteatoma
V	Perforated TM	NA	RP with cholesteatoma or breakthrough
NA not applicable, TMP tympanic membrane			

Tab. 1

da: M. Alzahrani, I. Saliba , 2013 (modificata).

Per quanto riguarda **la pars flaccida** Sadè, 1981 (Fig. 1) individuò 3 stadi in base alle dimensioni, alla presenza o meno di essudazione e alla eventuale compromissione dei bordi ossei intorno alla tasca.

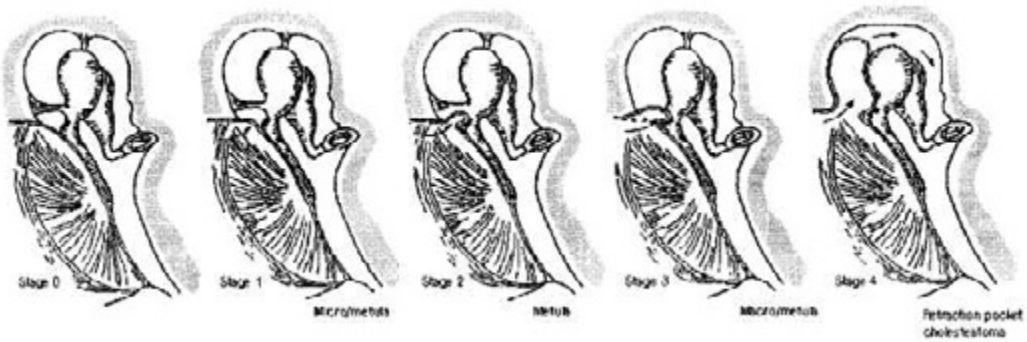

Fig.1. *Schematica rappresentazione dei vari gradi di retrazione della pars flaccida secondo Sadè.*
da: N. W. Todd, 2007 (modificata).

Per Charachon, 1988 i tre stadi erano invece determinati dalla motilità o adesione della tasca e dalla visibilità del fundus (Fig. 2). Tos et al, 1987 distinsero 4 stadi in base alla aderenza con il collo del martello e alla associata erosione del muro della loggetta.

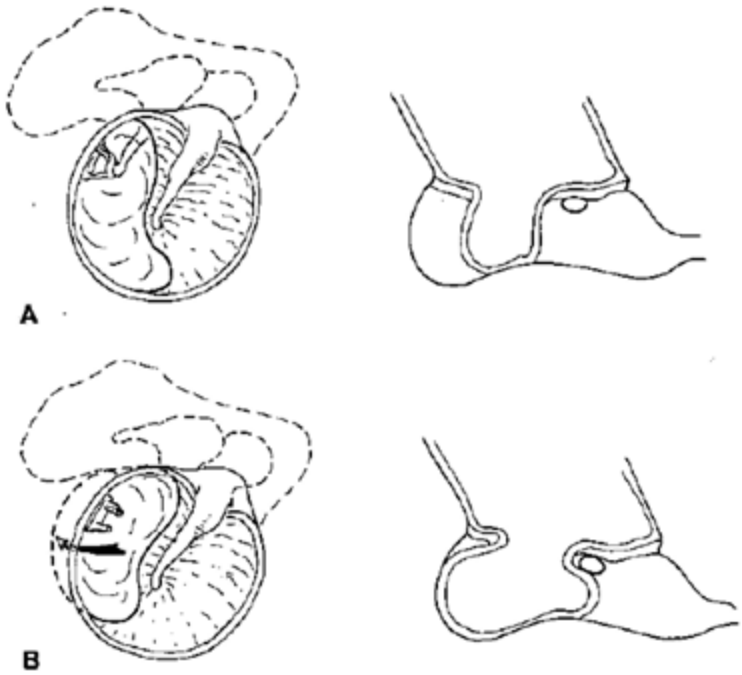

Fig.2. *Tasca di retrazione postero – superiore della pars tensa.*
A, Stadio II: tasca fissa e controllabile.
B, Stadio III: tasca fissa e incontrollabile che invade il retrotimpano.
da: R. Charachon, 1988 (modificata).

Nelle **tasche di retrazione localizzate della pars tensa** Charachon, 1988 ha seguito gli stessi criteri adottati nella pars flaccida (mobilità e visibilità del fundus). Analogamente, Sadè e Berco, 1976 hanno distinto le tre categorie in base alla visibilità e alle condizioni del fundus (piccola, grande, con colesteatoma). Bours, Gersdoff et al. (1998) hanno formulato la loro classificazione in 5 stadi, introducendo l'uso dell'endoscopia per visualizzare il fundus, ed inserendo il colesteatoma al V°stadio.
Nella **atelettasia (retrazione globale della pars tensa)** sono state descritte 6 tipologie di stadiazione basate sulla estensione della retrazione mediale[23]. Onishi et al 1985[18] introdussero anche la distinzione in tasche "umide" e "asciutte". Charachon, 1988 (Fig. 3) seguendo gli stessi criteri adottati per le altre tipologie, ha stadiato in base alla mobilità ed alla fissità alla catena ossiculare. Il terzo stadio corrisponde all'otite adesiva.

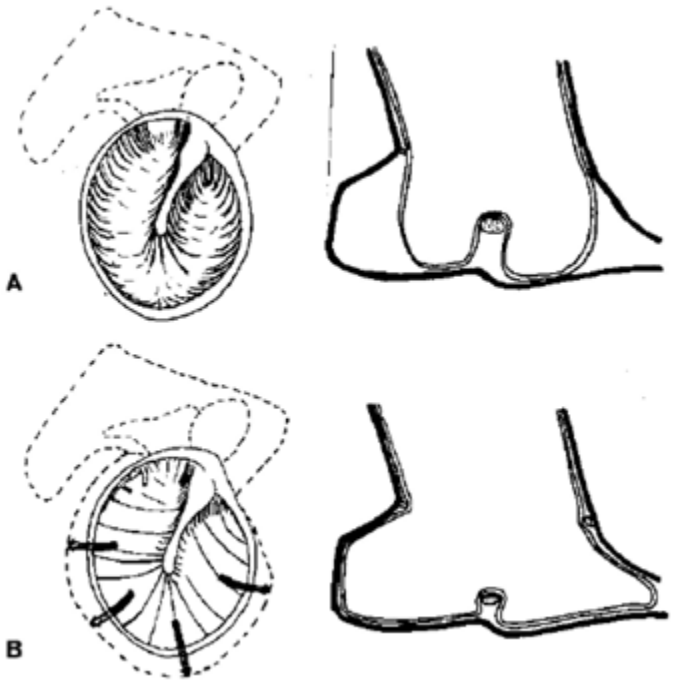

Fig.3. *Retrazione globale della pars tensa.*
A, Stadio II*: retrazione globale parzialmente fissa al promontorio e alla branca discendente dell'incudine. La retrazione è controllabile.*
B, Stadio III*: retrazione globale totalmente fissa e incontrollabile: otite adesiva o epidermizzazione totale della cassa.*
da: R. Charachon, 1988 (modificata).

Analogamente Dornhoffer, 2000 ha proposto una suddivisione in 4 stadi: nel primo si osserva una media retrazione che si accentua nel secondo con una miringostapedopessia. Nel terzo stadio si determina il contatto con il promontorio con o senza adesione. Nel quarto stadio il fondo della tasca non è più controllabile. Infine, Tran Ba Huy, 2005 le ha classificate in due tipi: centrali e periferiche.

La **fisiopatologia** della tdr è multifattoriale. La pars flaccida non possiede lo strato fibroso intermedio; ciò determina una minor resistenza e collassabilità. Nella pars tensa la compromissione dell' "impalcatura" fibrosa è invece secondaria all'azione di processi flogistici ripetuti o persistenti. I ripetuti episodi di otite acuta e l'attività enzimatica nell'otite media secretiva da parte delle collagenasi ed elastasi danneggiano la lamina propria "indebolendo" la membrana timpanica[27-32]. Nella pars tensa l'area di maggior collassabilità è il quadrante postero superiore per un anomalo inserimento dell'anulus fibroso su quello osseo[30].
Tutte le tasche di retrazione si determinano nella membrana timpanica comunque al "confine" fra un'area di maggior resistenza con una di maggior fragilità (bordo osseo, anulus fibroso, o bordo fibroso di una pregressa perforazione) e la prognosi appare peggiore se la tasca si forma vicino all'anulus osseo piuttosto che nel contesto della pars tensa[15].

Il malfunzionamento della tuba di Eustachio ed il maggior scambio gassoso della mucosa dell'orecchio medio che si verifica negli stati di flogosi determinano una persistente pressione negativa endotimpanica favorente la retrazione. Palva e altri, 2001 hanno sottolineato l'importanza della compromissione delle vie di aereazione e drenaggio dello spazio di Prussak verso l'attico laterale e il mesotimpano.
Più recentemente Marchioni et al. (2010) hanno approfondito in modo significativo tali concetti grazie ad accurati studi anatomici e allo sviluppo di tecniche di chirurgia endoscopica finalizzate al ripristino della vie di ventilazione fra i diversi compartimenti dell'orecchio medio.

La progressione del colesteatoma può avvenire in due modi: la tasca di retrazione può accumulare cheratina che poi determina la formazione di una lesione espansiva, oppure l'accumulo di cheratina può "infettarsi" determinando la rottura dell'epitelio atrofico nella profondità della tasca e la proliferazione della mucosa con formazione di un polipo. Una volta che l'epitelio presenta una breccia, i bordi di questa possono crescere verso l'interno lungo i piani mucosi estendendosi rapidamente verso l'attico, aditus e mastoide (Young R, 1998)[34].

MANAGEMENT

Il trattamento delle tasche di retrazione ha come comune finalità quella di prevenire la formazione del colesteatoma e/o di un danno alla catena ossiculare.
La molteplicità di classificazioni impedisce un atteggiamento univoco nel management delle tasche di retrazione. Sono state elaborate diverse strategie terapeutiche in rapporto alle varie classificazioni (Tab. 2).

Different management protocols of generalized retractions of pars tensa (PT)					
Stage	**SADE' (215 pts, 308 ears)**	**Charachon (198 pts, 228 ears)**	**Dormhoffer (55 pts, 63 ears)**	**Erasmus (children) (181 pts, 248 ears)**	**Tran Ba Huy**
I	Observation ± PET	Observation ± PET	Observation ± PET	PET + excision of RP	Observation
II	Observation ± PET	Observation ± Tympanoplasty	Observation ± PET	PET + excision of RP	Observation
III	Observation ± PET ± Tympanoplasty	Tympanoplasty	Cartilage Tympanoplasty	Transmeatal Tympanoplasty ± incus interposition	Observation + paracentesis
IV	Observation ± PET ± Tympanoplasty	NA	Cartilage Tympanoplasty	Transmeatal Tympanoplasty	IV a: Observation IV b: Tympanoplasty IV c: Tympanoplasty
V	NA	NA	NA	Transmeatal Tympanoplasty ± Mastoidectomy	NA
NA not applicable, PET pressure equalizing tubes, Pts patient					

Tab. 2

da: M. Alzahrani – I. Saliba, 2013.

La scelta terapeutica di fronte alle tasche di retrazione rappresenta uno degli aspetti più controversi nella chirurgia dell'orecchio medio. L'otologo si trova davanti ad un dilemma: procedere con la terapia chirurgica precocemente con finalità "profilattiche" quando la funzione uditiva è spesso normale, o tardivamente di fronte alla ipoacusia e/o ad una patologia probabilmente o sicuramente colesteatomatosa? Nella prima ipotesi il trattamento chirurgico appare più semplice e meno invasivo. Tuttavia vi è la possibilità di eseguire un trattamento non sempre necessario tenuto conto che la tasca di retrazione nel tempo può non evolvere. D'altra parte se il chirurgo aspetta fino a quando la tasca non è evoluta in colesteatoma o non ha provocato l'ipoacusia, vi è spesso la necessità di una chirurgia più invasiva e, talora, di molteplici interventi. Inoltre, la flogosi della mucosa e l'incipiente infezione, associati a colesteatoma, possono compromettere il definitivo risultato uditivo[11].

La presenza di una tasca di retrazione non costituisce di per sé una indicazione al trattamento chirurgico. Tos et al, 1987 hanno dimostrato in un follow up di 7 anni un peggioramento delle tasche di retrazione della pars flaccida nel 16%, un miglioramento nel 23%, nei restanti casi la loro stazionarietà. Ciò dimostrerebbe che, adottata una adeguata terapia medica della concomitante patologia nasale e rinofaringea, l'evoluzione in senso peggiorativo delle tdr non sia scontata. Il follow up nel tempo costituisce una misura fondamentale ed indispensabile nella gestione di tale patologia. Bours, Gersdorff et al. 1998, Katehata et al, 2005 sottolineano l'importanza dell'endoscopia per una migliore visualizzazione del fondo della tasca. La corretta stadiazione della patologia è la premessa fondamentale e indispensabile per stabilire criteri quanto più univoci di comportamento. Sicuramente i criteri di Sadè eTos, basati sulla estensione e profondità delle tasche di retrazione sembrano i più utili a questo proposito. Borgstein, 2007 sottolinea la maggior gravità dell'aderenza della tasca agli ossicini rispetto a quella al promontorio per il maggior impatto che l'erosione ossiculare determina sulla funzione uditiva, considerando che dal punto di vista chirurgico appare più indaginosa la separazione della tasca dagli ossicini rispetto al promontorio; il contatto con la catena avviene in genere più precocemente rispetto al promontorio. Peraltro Charachon, 1988, attribuisce maggiore importanza alla mobilità della tasca e alla visualizzazione del fundus rispetto al grado della sua medializzazione. Per tale motivo ritiene che il criterio per intraprendere un atto chirurgico sia l'immobilità e l'adesione che determinano l'irreversibilità della condizione patologica. Per Sadé, 1993 lo stato di aderenza della tasca non è mai reversibile; Viceversa, la mancanza di adesione può comportare miglioramento spontaneo o grazie a inserimento di tubo di ventilazione.

Di fronte ad una tasca di retrazione devono essere osservati la topografia del colletto, la sua marginalità o meno, la profondità della tasca e la visibilità del fundus, i rapporti con la catena ossiculare, la mobilità, la concomitante presenza di versamento endotimpanico, lo stato della restante parte della membrana timpanica, l'eventuale presenza di un deficit uditivo (non vi è sempre corrispondenza fra quadro otoscopico e entità del deficit), la presenza / assenza di sintomi quali l'otorrea e i segni locali di infiammazione[15].

Il trattamento globale della disfunzione tubarica è il primo provvedimento che deve essere comunque intrapreso di fronte ad una tasca di retrazione. Sarà pertanto necessario trattare una eventuale allergia, la patologia flogistica rinosinusale, nonché rimuovere le vegetazioni adenoidee. A ciò vanno associate le autoinsufflazioni tubariche con manovra di Valsalva o

utilizzo di Otovent. L'inserimento di un tubo di ventilazione transtimpanico è un provvedimento utilizzato da diversi autori[3-20-26].
È soprattutto riservato ai casi in cui si associa, all'evoluzione della tdr, una perdita uditiva significativa e un versamento endotimpanico[11].
Questo provvedimento non appare sufficiente di per se a "guarire" una tasca di retrazione" ma sicuramente può detendere una membrana non aderente e può ritenersi preparatorio per un intervento di rinforzo della stessa[15].
Fra le differenti soluzioni chirurgiche sono riportate (Tab. 3) la semplice escissione della tasca[24-30] e la miringotomia laser [8-14].

Treatment options for tympanic membrane retraction pockets	
Pars Tensa retractions	Attic retractions
Watch and wait Medical treatment Ventilation tube insertion	Watch and wait Medical treatment Atticotomy and tympanoplasty
Excision of retraction + ventilation tube insertion	
Tympanoplasty procedures with augmentation of tympanic membrane	
Cortical mastoidectomy Mastoid venting	

Tab. 3
da: A. V. Kasberkar et al, 2014

Altri AA propendono per l'inserimento di un tubo di ventilazione sub anulare, per la chirurgia di rinforzo della membrana timpanica mediante timpanoplastica con fascia o cartilagine e la mastoidectomia per differenti stadi di retrazione[5-10].
L'area più frequentemente interessata da questo tipo di trattamento è il quadrante postero superiore per le già descritte caratteristiche di maggior fragilità.
La timpanoplastica con rinforzo della membrana timpanica mediante cartilagine (pars tensa) è indicata per Dornhoffer, 2000[11] al terzo stadio della propria classificazione quando l'adesione della tasca è dimostrata

clinicamente e al quarto stadio quando, con o senza cheratina, non è più visibile il fondo della tasca. Secondo questo autore il terzo stadio (nella pars tensa) rappresenta il "pivoltal stage" nel management della tasca di retrazione per diverse ragioni: l'aderenza della tasca al promontorio facilmente può estendersi posteriormente verso le aree del seno timpanico e del recesso facciale; le due aree più difficili per la eradicazione del colesteatoma, nonché la presenza di ipoacusia, determinata dalla riduzione della superficie vibrante della membrana timpanica come conseguenza del contatto con il promontorio[2].
Rimane controverso l'uso della mastoidectomia nel trattamento delle tasche di retrazione. Sebbene teoricamente l'aereazione dell'orecchio medio possa migliorare con la creazione di una "riserva d'aria", i dati clinici non supportano questa premessa[3]. Alcuni autori[16] ritengono utile conservare la mucosa mastoidea (evitando quindi la mastoidectomia) per assicurare gli scambi gassosi. Altro provvedimento chirurgico utile per gli stessi autori è rappresentato dal ripristino della ventilazione dei vari compartimenti dell'orecchio medio (chirurgia dell'istmo timpanico e del tensor fold). Tali accorgimenti tecnici, ben conosciuti e adottati dal chirurgo otologo anche in epoca "pre endoscopica" hanno tuttavia subito un ulteriore impulso nella loro adozione sulla base di osservazioni endoscopiche e di studi anatomici approfonditi[16]. Marchioni et al (2010) riportano risultati positivi di questa chirurgia (assenza di recidiva della tdr dell'attico nel 77,7% dei casi con follow up di 20 mesi). Essi però ritengono che un follow up più lungo potrà dare maggiori garanzie di efficacia sulle tecniche di riventilazione dell'orecchio medio.

CONCLUSIONI

Alla luce di quanto esposto si può ragionevolmente concludere che:

- Un lungo follow up costituisce elemento fondamentale per una decisione su eventuale trattamento chirurgico.
- La presenza di una tasca di retrazione ben tollerata e non evolutiva non costituisce indicazione per la terapia chirurgica; tuttavia la presenza di una tasca di retrazione associata a opacità alla TC deve essere considerata un colesteatoma in fase iniziale.
- A tutt'oggi non sono stati risolti completamente i problemi relativi alla fisiopatologia della ventilazione dell'orecchio medio. La terapia chirurgica non garantisce pertanto in assoluto il successo nella risoluzione di tali problemi.

- In presenza di un deficit uditivo secondario alla erosione ossiculare, nell'affrontare l'atto chirurgico di ripristino della continuità ossiculare, tener conto della via ossea e dell'effettiva possibilità del recupero del gap a-o.
- Sicura indicazione all'intervento è costituita dalla presenza di tdr evolutiva, non più controllabile, di flogosi non trattabile con terapia medica e di colesteatoma, nonché, in accordo con quanto sostenuto da Dornhoffer, 2000, in rapporto alle retrazioni generalizzate della pars tensa, la sicura adesione del fondo della tasca al promontorio nel III° stadio o l'impossibilità di evidenziarlo (IV° stadio).
- L'approccio al trattamento delle tasche di retrazione deve essere "individuale" e non basato su rigidi schemi o algoritmi che possano avere valore "assoluto". Anche la scelta della tecnica o delle tecniche va effettuata caso per caso. Il chirurgo deve assumere sempre un atteggiamento "autocritico", tener conto della propria esperienza e della reale possibilità di eseguire un corretto follow up.

BIBLIOGRAFIA

1. Alzahrani M, Saliba I " Tympanic membrane retraction pocket staging: is it worthwhile? " Eur Arch Otorhinolaryngol 2013 DOI 10.1007/s00405-013-2644-4.
2. Austin DF, "Acoustic mechanisms in middle ear sound transfer", 1994 Otolaryngol Clin North Am 27:641-654.
3. Avraham S, Luntz M, Sadé J " The effect of mastoid surgery on atelectatic ear and retraction pockets "1991 Eur Arch otorhinolaryngol; 248: 335-336.
4. Avraham S, Luntz M, Sadé J, " The influence of ventilation tubes on the surgical treatment of atelectatic ear " Eur Arch otorhinolaryngol 1991 48 (5) : 259-261.
5. Borgstein J, Gerritsma t,Bruce I, Fenstra L, " Atelectasis of the middle ear in pediatric patients: safety of surgical intervention " Int J Pediatr otorhinolaryngol 2009 73 (2) 257-261.
6. Borgstein J, Gerritsma TV, Wieringa MH , Bruce IA "The erasmus atelectasis classification: proposal of a new classification for atelectasis of the middle ear in children "(2007) Laryngoscope 117 (7) : 1255-1259.

7. Bours AF, Decat M, Gersdorff M, " Our classification of tympanic retraction pockets" Acta Otorhinolaryngol Belg 1998 52 (1) 52 (1) 25-28.

8. Brawner JJ, Saunders JE, Berryhill WE " Laser miringoplasty for tympanic membrane atelectasis" Otolaryngol head neck surg 2008 139 (1): 47-50.

9. Charachon R, " Classification of retraction pockets" Rev Laryngol Otol Rhinol (Bord) 1988 109 (3) 205-207.

10. Couloigner V, Moleny N, Viala P et al " Cartilage tympanoplasty for posterosuperior retraction pockets of the pars tensa in children " 2003 Otol Neurotol 24 (2) : 264-269.

11. Dornhoffer JL Surgical management of the atelectatic ear. 2000 Am J Otol 21/3 315-321.

12. Kakehata S, Hozawa K, Futai K, Shinkawa H Evaluation of attic retraction pockets by microendoscopy. 2005 Otol Neurotol 26 (5): 834-837.

13. Kaskebar A V, Patel V, Rubasinghe M, Srinivasan V "The surgical management of Tympanic membrane retraction pockets using cartilage tympanoplasty" 2014 66(4) 449-454.

14. Kurokawa H, Goode RL, " Treatment of tympanic membrane retraction with the holmium laser " Otolaryngol head neck surg 1995 112 (4): 512-519.

15. Legent F, Narcy P, Bordure P "Chirurgie de l'oreille moyenne" Masson (1993).

16. Marchioni D, Alicandri Ciufelli M, Molteni G, Genovese E, Presutti L. 2010 "Endoscopic tympanoplasty in patients with attic retraction pockets " Laryngoscope 120 (9) : 1847-1855.

17. Mills R P " Management of retraction pockets of the pars tensa " ;1991 J Laryngol Otol Vol. 105: 525-528.

18. OnishiT, Shirahata Y, Fukami M, Hongo S The atelectatic ear and its classification 1985 . Auris Nasus Larynx 12/Suppl1) : S 211-213.

19. Palva T, Northrop C, Ramsay H " aeration and drainage pathways of Prussak space" 2001 Int. J Pediatr Otorhinolaryngol 57 (1) : 55-65.

20. Rath G, Gerlinger I, Csakany Z et al " Transmeatal excision of pars tensa retraction pockets with simultaneous ventilation tube insertion in children: a prospective study " 2011 Eur Arch otorhinolaryngol 268 (11) 1549-1556.

21. Sadé J " Treatment of cholesteatoma and retraction pockets "1993 Eur Arch Otorhinolaryngol 250: 193-199.

22. Sadé J , Avraham S, Brown M) “ Atelectasis, retraction pockets and cholesteatoma” 1981 Acta Otolaryngol 92 (5-6): 501-512.

23. Sadé J , Berco E “Atelectasis and secretory otitis media. Ann otol Rhinol Laryngol 1976 85 (2 suppl 25 Pt 2): 66-72.

24. Sharp JF, Robinson JM, “ Treatment of tympanic membrane retraction pockets by excision. A prospectic study “ 1992 J Laryngol otol 106 (10). 882-886.

25. Spielmann P, Mills R P “ Surgical management of the pars tensa with cartilage and pericondral grafts” 2006 The Journal of Laryngology & Otology 120: 725-729.

26. Srinivasan V, Banhegyi G, O’Sullivan G, Sherman IW, “ Pars tensa retraction pockets in children : tratment by excision and ventilation tube insertion “ 2000 Clin otolaryngol Allied Sci 25(4): 253-256.

27. Tang IP, Prepageran N, Raman R, Sharizhal T “Epithelial migration in the atelectactic tympanic membrane “ 2009 J Laryngol Otol 123(12) :1321-1324.

28. Tay HL, Mills RP “ Tympanic membrane atelectasis in childhood otitis media with effusion” 1995 J Laryngol otol 109: 495-498.

29. Tos M, Stangerup SE, Larsen P “ Dynamics of eardrum changes following secretory otitis. A prospective study.” 1987 Arch Otolaryngol Head Neck Surgery 113 (4): 380-385.

30. Tran Ba Huy P Otites moyennes chroniques. Histoire élémentaire et formes cliniques. 2005 EMC – Oto-rhino-laryngologie 2 (1): 26-61.

31. Walsh RM, Pracy JP, Harding L, Bowdler DA, “ Management of retraction pockets of the pars tensa in children by excision and ventilation tube insertion “ 1995 J Laryngol otol 109.(9) 817-820.

32. Wells MD, Michaels MD “ role of retraction pockets in cholesteatoma formation” Clin Otolaryngol Allied Sci 1983 8(1): 39-45.

33. Yoon TH, Schachern PA, Paparella MM, Aeppli DM “ Pathology and pathogenesis of tympanic membrane retraction” Am J Otolaryngol 1990 11 (1) : 10-17.

34. Young R “Chronic suppurative otitis media: cholesteatoma“ In Ludman H, Wright T, eds . Diseases of the ear. London : Arnold, 1998 : 386-397.

LA MIRINGOPLASTICA NEL BAMBINO: INTERVENTO PRECOCE E LIMITI LEGATI ALL'ETÀ

L. Santandrea, G. Nolè, F. Catapano

UOC di Otorinolaringoiatria e Chirurgia Cervico-facciale, Audiologia e Foniatria, Azienda Ospedaliera Regionale S. Carlo - Potenza

La miringoplastica (MPL) è l'intervento che mira alla riparazione di una perforazione della membrana timpanica (MT); eseguita con successo porta, nella grande maggioranza dei casi, a miglioramento uditivo. Mentre nell'adulto sono ben definite le indicazioni all'intervento e i criteri di valutazione dei risultati, non si può dire lo stesso nel bambino. Nella stessa definizione di successo dell'intervento di MPL in età pediatrica, alcuni Autori ritengono sufficiente una MT integra, altri includono una buona aerazione dell'orecchio medio, cioè assenza di otite media effusiva (OME), retrazione o atelettasia, oppure miglioramento dell'udito.

Molteplici fattori sembrano influenzare i risultati di questa chirurgia, ma il fattore prognostico maggiormente chiamato in causa è l'età. Vi è una ampia diversità di opinioni sull'età adeguata per procedere all'intervento di MPL; il limite sotto il quale non è raccomandabile proporre l'intervento varia da 7 fino a 12 anni, a seconda degli Autori. Alla base di questa molteplicità di vedute vi è la peculiarità degli aspetti anatomici, funzionali ed immunologici del bambino. L'incertezza sulla maturità della tuba di Eustachio, l'elevata incidenza di infezioni a carico delle prime vie aeree, la maggiore difficoltà della tecnica chirurgica legata alle dimensioni del condotto uditivo esterno (CUE) e la minore collaborazione ai controlli postoperatori sono tra i fattori che maggiormente condizionerebbero la riuscita dell'intervento.

INTRODUZIONE

Si definisce intervento di MPL la riparazione chirurgica di una perforazione della MT senza intervenire sulla mastoide e/o sulla catena ossiculare. Secondo la classificazione di Wullstein[1], la MPL corrisponde alla timpanoplastica tipo 1.
Le cause di perforazione timpanica in età pediatrica possono essere così riassunte:

- Traumatismo;
- Estrusione di tubo di ventilazione (TV) senza chiusura spontanea o TV ritenuto;
- Otite media cronica suppurativa;

La perforazione conseguente a inserimento di TV è la più frequente causa di MPL nel bambino[2-3].
Gli obiettivi della MPL pediatrica sono:

- Ristabilire l'integrità della MT, salvaguardando lo stato della mucosa e la funzione tubarica;
- Ridurre la possibilità di infezioni ripetute responsabili di erosione della catena ossiculare o di deficit neurosensoriali;
- Consentire al bambino di godere delle attività acquatiche.

L'intervento di MPL, indipendentemente dal tipo di approccio chirurgico utilizzato, prevede il posizionamento di un innesto a chiudere la perforazione e favorire la formazione del neotimpano da parte dei residui della MT. In base alla posizione scelta di posizionamento dell'innesto si distinguono due tipi di MPL:

- Overlay: l'innesto è posizionato tra i residui fibrosi della MT e il lembo timpano meatale, esternamente all'anulus fibroso. Si esegue per via retroauricolare, nelle perforazioni anteriori o subtotali.
- Underlay: l'innesto è posizionato sulla faccia interna dell'anulus, sotto i residui della MT. L'approccio è solitamente per via transmeatale, nelle perforazioni posteriori o inferiori, in cui l'anulus anteriore è conservato.

I materiali utilizzati come innesto si dividono in autologhi, omologhi, eterologhi o artificiali.
I materiali autologhi, cioè prelevati da un'altra parte del corpo, più utilizzati sono:

- Fascia del muscolo temporale: il più usato, garantisce ottimi risultati funzionali avendo caratteristiche vibratorie simili a quelle della MT normale; è facilmente reperibile, affidabile e resistente ad infezioni ed anossia.

- Tessuto adiposo: si preleva dal lobo auricolare, attraverso una incisione posteriore che non crea inestetismi; la MPL con uso di grasso (fat graft myringoplasty) è una tecnica chirurgica estremamente semplice, praticabile anche da chirurghi meno esperti, eseguibile in anestesia locale; viene utilizzata con ottimi risultati in pazienti pediatrici e in piccole perforazioni[4-5].
- Pericondrio: utilizzato in sostituzione della fascia temporale, quando questa non sia reperibile, o, più frequentemente, come rinforzo; viene prelevato dal trago o dalla conca.
- Cartilagine: nonostante sia stato dimostrato che ha proprietà vibratorie simili a quelle della MT normale[6] viene adoperata quasi esclusivamente come rinforzo.

I materiali eterologhi, provenienti da specie differenti, attualmente non sono più utilizzati per il rischio di malattia di Cruetzfeld-Jacob o di malattie virali come AIDS o epatite. Tra essi menzioniamo la giugulare bovina, estremamente affidabile, introdotta negli anni 80 da Zini e Sanna[7].
Fra i materiali omologhi, prelevati dal cadavere o da altri pazienti, progressivamente abbandonati per rischi connessi alla sterilizzazione, ricordiamo il complesso timpano ossiculare, l'amnios, la vena e la sclera. La dura madre (Tutoplast), come materiale omologo liofilizzato, si è dimostrato assolutamente affidabile[8].
Le vie di accesso chirurgico che si possono utilizzare sono: la via retroauricolare, la via endoaurale ("Shambaugh") e la via trans-meatale, con o senza uso di ottiche. La scelta del tipo di approccio dipende dalla sede e dalla grandezza della perforazione; molto spesso deriva dall'esperienza dell'operatore.
La MPL può essere tecnicamente difficile nei pazienti pediatrici a causa della ristrettezza del CUE e, in generale, per le piccole dimensioni dell'orecchio. Per tale motivo, la calibrazione con fresa del bordo anteriore del CUE è solitamente inevitabile per la riparazione di perforazioni anteriori. La via retro auricolare è quella che offre il migliore controllo del campo operatorio, consente una ottima esposizione dell'angolo anteriore e un comodo accesso alla fascia del muscolo temporale.
La MPL transmeatale associata all'endoscopia ha dato ottimi risultati in pazienti con CUE stretto e margini della perforazione non del tutto visibili al microscopio[9].
La via endoaurale permette un ampio accesso e il prelievo della fascia in una sola incisione ma può causare stenosi cicatriziali e danni estetici.

Le possibili complicanze postoperatorie sono:
- Ematoma per eccessivo sanguinamento dei vasi temporali superficiali;
- Cheloide della ferita preauricolare;
- Infezione a carico del CUE, del neotimpano o dell'orecchio medio;
- Paralisi facciale periferica transitoria da anestetico locale;
- Necrosi del lembo timpano meatale.

Gli insuccessi della MPL si dividono in anatomici e funzionali, quelli anatomici sono:
- Lateralizzazione dell'innesto: dovuta ad erroneo immobilizzazione dell'innesto, eccessivo sanguinamento, insufflazione di protossido d'azoto durante l'anestesia generale o a progressiva retrazione cicatriziale;
- "Blunting" o arrotondamento dell'angolo timpano-meatale anteriore: un innesto spesso che rimonta troppo sulla parete anteriore del CUE o l'epitelio che non è ben disteso sull'innesto possono causare una cicatrizzazione anomala con formazione di tessuto fibroso che riempie l'angolo timpanomeatale anteriore arrotondandolo, determinando una ipoacusia trasmissiva sulle basse frequenze (più frequente in tecnica overlay);
- Aderenze nella cassa timpanica, retrazione del neotimpano, tasche di retrazione, atelettasia: sono dovute ad inadeguato posizionamento dell'innesto, disfunzione tubarica o ripresa di malattia otitica;
- Ispessimento della neomembrana per eccessivo spessore dell'innesto o evoluzione fibrosa di flogosi post-operatoria del neotimpano;
- Perforazioni recidive: possono essere residue, da mal posizionamento dell'innesto, aumento improvviso della pressione in orecchio medio o infezione postoperatoria, e tardive, da ripresa di malattia otitica, turbe trofiche della MT o traumi;
- Lesioni del CUE come la stenosi cicatriziale o il colesteatoma iatrogeno, causati da flogosi cronica o inadeguato allestimento o riposizionamento del lembo;
- Colesteatoma iatrogeno: si forma per insufficiente eversione o disepitelizzazione dei margini della perforazione con persistenza di epitelio squamoso sul residuo fibroso. Si divide in: inclusioni epidermiche, perle cornee superficiali, colesteatoma extrafibroso dell'angolo anteriore e colesteatoma esteso.

Gli insuccessi funzionali sono:
- Ipoacusia neurosensoriale: dovuta ad un danno irreversibile dell'orecchio interno per eccessiva manipolazione della catena ossiculare, trauma acustico da fresa, infezione post-operatoria. In genere interessa i 2000-

4000 Hz. In rari casi, per inopportune manovre a carico della staffa, si può arrivare alla cofosi.
- Ipoacusia trasmissiva: a causa di insuccesso anatomico, lesione della catena ossiculare in corso di intervento o mancata correzione di patologia della catena ossiculare preesistente oppure ripresa di malattia otitica, come una OME che necessita di TV.

Nella valutazione dei risultati della MPL in età pediatrica vanno presi in considerazione due elementi:
- Risultato anatomico: chiusura della perforazione della MT, con evidenza di orecchio medio normoareato; assenza, quindi, di OME, retrazione/atelettasia
- Risultato funzionale: miglioramento dell'udito, testimoniato dalla riduzione dell'air bone gap (ABG) preoperatorio.

DISCUSSIONE

L'intervento di MPL è una procedura chirurgica che ha solitamente buone probabilità di successo. Il tasso di successo negli adulti è fra il 60% e il 99%[10], mentre in età pediatrica è fra il 35% e il 95%[18-23-25].
Il problema è che mentre nell'adulto sono ben definite le indicazioni all'intervento così come i criteri di interpretazione dei risultati, non si può dire lo stesso nel bambino.
I pazienti pediatrici, infatti, nel corso della crescita, vanno incontro spesso a patologie delle prime vie aeree con ripercussioni sull'orecchio medio che possono condurre ad OME o retrazione/atelettasia della MT, con riperforazione o necessità di timpanocentesi.

È ovvio, quindi, che sia la chiusura della MT sia il miglioramento uditivo, ammesso che ci sia, non possono significare che la procedura abbia avuto successo, almeno a breve distanza dall'intervento. Diversi fattori sembrano influenzare questa chirurgia, essi sono prevalentemente rappresentati da:
- Età
- Orecchio asciutto o secernente
- Dimensione e sede della perforazione
- Condizione orecchio controlaterale
- Funzionalità tubarica
- Patologia adenoidea

Sicuramente il fattore prognostico maggiormente chiamato in causa

è l'età. Esiste tra gli otochirurghi più di un dubbio sull'età giusta per effettuare la MPL. Meglio attendere o intervenire prima possibile? In letteratura esiste una grande eterogeneità di opinioni al riguardo. Per alcuni autori l'età influisce sul risultato dell'intervento e consigliano, pertanto, di posporre l'intervento fino al compimento di 7 anni, Mac Donald (1994)[11] e Halim (2009)[12], 8 anni Koch (1990)[13], 9 anni Rozendorrn (2016)[14], 10 anni Shih (1991)[15], 11 anni Friedberg (1980)[16], 12 anni Raine (1983)[17]. Vrabec (1999)[18] compì una metanalisi di 30 studi concludendo che l'unico fattore in grado di influenzare il tasso di successo era l'età; nessun altro parametro aveva un'associazione significativa con il tasso di successo. Interessante, però, il fatto che in 25 dei 30 studi, presi singolarmente, era riportato che l'età non era un fattore prognostico significativo nel determinare il risultato di una timpanoplastica pediatrica.
Una controindicazione all'intervento in età precoce è la presenza di immaturità o disfunzione della tuba di Eustachio. Molti autori hanno considerato lo stato dell'orecchio controlaterale come un indice di funzionalità tubarica. Caylan[19], Takahashi[20] e Denoyelle[21] dimostrarono che in presenza di un orecchio controlaterale malato il tasso di successo si riduce. Manning[22] concluse che una buona funzione tubarica nell'orecchio controlaterale era predittiva di un buon risultato, ma che una scarsa funzione tubarica non era necessariamente indice di insuccesso. Altri autori, invece, Pignataro[23], Singh[24] e Albera[25] non trovarono associazione tra stato dell'orecchio controlaterale e tasso di successo.
In ogni caso controindicazioni assolute all'intervento precoce sono le malformazioni cranio facciali e l'incompleto sviluppo o deficit delle difese immunitarie, che porta ad infezioni ricorrenti a carico delle prime vie aeree.
È opinione diffusa fra gli otochirurghi che la condizione di orecchio secernente sia un fattore prognostico sfavorevole. In effetti, Sànchez[2], nella sua casistica, include pazienti con orecchio asciutto e in assenza di grave patologia tubarica (OME, atelettasia, otorrea) sia nell'orecchio affetto sia nel controlaterale, ritenendo questa condizione, in accordo con altri autori, il fattore prognostico più importante ai fini del risultato. L'età media dei pazienti trattati è 10,06 anni; l'intervento è consigliato dopo i 7 anni, allorquando vi è un miglioramento della funzione tubarica, e conclude che l'età non è un fattore prognostico significativo. Caylan[19], invece, contrariamente ai dati riportati in letteratura, sostiene che nei bambini con orecchio secernente si ottengono migliori risultati e che, quindi, in questi casi l'intervento vada programmato indipendentemente dall'età e sito della perforazione; risultati meno incoraggianti si hanno in caso di perforazione bilaterale.
Altri fattori chiamati in causa da quelli che preferiscono posporre l'intervento sono la maggiore difficoltà tecnica legata alla ristrettezza del

condotto uditivo esterno del bambino, la minore collaborazione ai controlli postoperatori e le scarse condizioni socio economiche.
A sostegno dell'intervento precoce, invece, ci sono altre motivazioni. Innanzitutto attendere impedirebbe al bimbo di avere un udito normale, questo potrebbe condurre allo sviluppo di alterazioni di apprendimento. L'attesa potrebbe causare danno uditivo di tipo neurosensoriale, che non potrebbe essere più recuperato chirurgicamente. Nello studio di Knapik[26] l'età non aveva effetti sui risultati anatomici, mentre era statisticamente significativa per il successo audiologico. Alla valutazione audiologica preoperatoria i soggetti con perforazione timpanica di 12 anni e più presentavano una conduzione ossea peggiore dei bambini più piccoli a frequenze di 2000 Hz e oltre. Questo è probabilmente dovuto alla cronicizzazione della perforazione della MT, che espone l'orecchio medio ad infezioni ricorrenti causando danni irreversibili a lungo termine all'orecchio interno.
Ma sicuramente l'argomento più valido per i sostenitori dell'intervento precoce è il fatto che la maggior parte degli studi dimostra che il tasso di successo della MPL non è influenzato dall'età, non essendo molto diverso da quello della popolazione adulta (Tab. 1).
Ma è proprio sul significato di successo dell'intervento che manca una unanime definizione. Takahashi[20] nel suo studio ha definito la semplice chiusura della MT come successo "anatomico", la chiusura della MT in condizione di normale aereazione dell'orecchio medio, quindi senza otite media effusiva, retrazione o atelettasia della MT come successo "patologico" e la riduzione dell'ABG preoperatorio ad almeno 12 mesi dall'intervento come successo "patologico con miglioramento dell'udito". Rispettivamente il tasso di successo anatomico, patologico e patologico con miglioramento dell'udito sono 81%, 73% e 67%.
Confrontando i risultati con un gruppo di soggetti adulti risultava che tasso di successo anatomico (90%) non mostrava alcuna differenza significativa con il gruppo pediatrico, mentre, quando il successo era definito come successo patologico o successo patologico con miglioramento dell'udito, c'erano differenze significative nelle percentuali di successo tra pazienti pediatrici e adulti ($p < 0.05$).
Anche Boronat[27] mise in evidenza che, considerando solo la chiusura della perforazione, la probabilità di successo era superiore al 90%; tuttavia, quando la definizione di successo incorporava tutte e tre le variabili di risultato (chiusura della perforazione, udito e aerazione dell'orecchio medio), il tasso di successo si riduceva al 56,3%. Ha, inoltre, proposto un indice prognostico, basato su diverse variabili, tra cui fu esclusa proprio l'età perché non significativa.
In effetti la semplice chiusura della MT, sebbene consenta la non

cronicizzazione della perforazione timpanica e la fruizione da parte del bambino delle attività acquatiche, non può essere l'unico criterio adoperato per definire riuscito l'intervento. Considerando che nel medio-lungo termine nel bambino la maggiore frequenza di patologia infiammatoria delle prime vie aeree e OME, con eventuale necessità di drenaggio transtimpanico, riperforazione o atelettasia, il follow up minimo deve essere almeno di 1 anno. Solo al termine di questo periodo è possibile fare un corretto bilancio anatomico – funzionale[20].

Autori	Età (anni)	Numero interventi	Success rate (SR) (%)	Considerazioni su SR
Albera R et al. 1998 (23)	3 – 16	23	91	1) Età non influenza SR 2) Confronto con 150 adulti (17-73 anni): SR = 85%
Caylan R. et al. 1998 (19)	5 – 16 (5 – 10) (11–16)	51	82,3 (77,2 in 5-10 86,2 in 11-16)	1) Età non influenza SR 2) La bilateralità riduce SR 3) In orecchio secernente aumenta SR
Lassaletta Atienza L et al. 1999 (33)	< 18	90	58	1) Età non influenza SR
Carr MM et al. 2001 (35)	2,9 - 22	89	75	1) Età non influenza SR
Yung M et al. 2007 (32)	4 – 13	51	63,3 (83,8 a 3 mesi)	1) Età non influenza SR 2) Definizione di successo: innesto intatto a 12 mesi con assenza di effusione o secrezione e conservazione o miglioramento dell'udito
Halim A. et al. 2009 (12)	mag-18	218	78,9	1) Età bassa riduce SR
Charlett S.D. et al. 2009 (30)	4 – 15	213	71,8	1) Età alta aumenta SR 2) Adenoidectomia prima di intervento non aumenta SR
Al-Khtoum N. et al. 2009 (31)	set-14	35	85,7	1) Definizione di successo: orecchio medio intatto 1 anno 2) Chirurgo esperto aumenta SR
Kumar S. et al. 2010 (29)	5 – 16 (< 8 e ≥ 8)	132	80 prima visita postoperatoria 67,3 a 12 mesi	1) Definizione di successo: innesto intatto a 12 mesi con assenza di effusione o secrezione e conservazione o miglioramento dell'udito (SR = 67,3%) 2) Età bassa riduce SR (< 8)
Knapik M. et al. 2012 (26)	mar-18	201	94,9 a 6 mesi FU 84,9 a 12 mesi di FU 70,1 a 24 mesi di FU	1) Età non influenza SR 2) Precedenti interventi condizionano il SR

Boronat-Echeverría N.E. et al. 2012 (27)	5 – 16	48	90	1) Criterio di successo che rispetta tre parametri (chiusura, udito, orecchi areato) SR si riduce a 56,3 %.
Takahashi-Tatsumi E. et al. 2014 (20)	< 10 (41) ≥ 10 (26)	67	81	1) Non c'è differenza significativa con SR di gruppo di 63 adulti (SR 90%)
Kent DT et al. 2014 (36)	172	3 – 17	73,8	1) Età non influenza SR
Umapathy N et al. 2014 (37)	118	4 – 14	90	2) Età non influenza SR
Sánchez Barrueco A. et al. 2015 (2)	mar-14	142	74,64 (successo anatomico) 71,1 (successo anatomo funzionale)	1) Età non influenza SR 2) Il tasso di fallimento è direttamente proporzionale al numero di DTT
De Zinis LO et al. 2015 (34)	65	4 – 16	89,2	1) Età non influenza SR
Duval M. et al. 2015 (28)	2 – 4 (50) 5 – 7 (130) 8 –13 (105)	285	72,5 69,4 (2-4) 68,5 (5-7) 79,1 (8-13)	1) Età non influenza SR 2) Limitando analisi a 155 paz. con FU minimo di 6 mesi il SR rispettivamente era 50%, 60,8%, 74,0%, indicando che si riduce significativamente per età < 4 anni
Rozendorn N. et al. 2016 (14)	4 – 17	165	88	1) Età < 9 riduce SR
Singh G.B. et al. 2016 (23)	5 – 8 (30) > 14 (30)	60	87 (5-8) 90 (>14)	1) Età non influenza SR 2) La funzione tubarica non influenza SR

Tab. 1: *Tassi di successo (SR) di MPL in età pediatrica in letteratura (FU: follow up; DTT: drenaggio trans timpanico).*

LA NOSTRA ESPERIENZA

Abbiamo preso in considerazione 20 interventi di MPL eseguiti tra il 2010 e il 2016 in 18 pazienti pediatrici (9 femmine e 9 maschi), età compresa fra 6 e 16 anni. Due pazienti avevano perforazione bilaterale per cui hanno eseguito l'intervento bilateralmente, per un numero complessivo di 20 interventi.

I pazienti inclusi nello studio dovevano avere, alla data dell'intervento, età compresa tra 6 e 16 anni, orecchio non secernente, origine della perforazione non traumatica. Abbiamo escluso pazienti che già avevano subito un intervento sull'orecchio malato e quelli affetti da malformazioni cranio facciali. La causa della perforazione era in tutti i casi una otite media cronica, il 70%[14] dei pazienti era stato sotto posto ad almeno un intervento

di drenaggio trans timpanico (DTT) con residua perforazione timpanica. I pazienti sono stati divisi in due gruppi di età: 6-12 anni e 12-16 anni (Tab. 2). La tecnica chirurgica utilizzata è stata overlay per via retroauricolare in 10 interventi (perforazione subtotale o anteriore), underlay per via transmeatale in 4 (perforazione centrale o posteriore, possibilmente non marginale, diametro > 5 mm). Il materiale usato come innesto è stato la fascia del muscolo temporale opportunamente modellata (Fig. 1) e colorato con blu di metilene per facilitarne il posizionamento (Fig. 2).

Paz. Operati 2010 - 2016	*18*	*6*	*11*
Età (anni)	*6-16*	*6 – 12*	*12 - 16*
Sesso	*9 F*	*4*	*5*
	9 M	*2*	*9**
N. Interventi	*20*	*6*	*14*

Tab. 2: **2 pazienti sono stati operati bilateralmente.*

Fig.1. *Perforazione subtotale della MT.*

Fig.2. *Innesto di fascia del muscolo temporale, colorato con blu di metilene, posizionato overlay nella perforazione della Fig.1.*

In altri 6 casi, in cui la perforazione era < 5 mm e non marginale, abbiamo optato per una miringoplastica con grasso prelevato dal lobo (fat graft myringoplasty) (Tab. 3).

Tecnica chirurgica	Overlay %	Underlay %	Fat mpl
Retroauricolare	50 (10)	0	0
Transmeatale	0	20 (4)	30 (6)

Tab. 3

Il follow up dei pazienti è stato minimo un anno, range 12 – 84 mesi (medio 50).
Il tasso di successo (success rate, SR), (Tab. 4), è stato calcolato in base alla presenza di entrambi i criteri:

- membrana timpanica intatta ad almeno 12 mesi dall'intervento senza segni di OME, tasca di retrazione o atelettasia
- miglioramento dell'udito (ABG ≤ 10 dB)

Risultati	SR (%)	Fallimenti (%)
	70 (14)	30 (6)

Tab. 4

In 3 casi l'insuccesso è stato causato da riperforazione della MT, in 2 dalla presenza di una tasca di retrazione e in 1 caso da atelettasia.

Nella Tab. 5 sono indicati i risultati in relazione all'età e al tipo di intervento. È possibile, inoltre, confrontare tali dati con i risultati ottenuti sulla base del riscontro, a distanza di almeno 1 anno dall'intervento, della sola chiusura della MT, senza tener conto dello stato di aereazione dell'orecchio medio (tasca di retrazione o atelettasia) e dei risultati funzionali.

Risultati	SR (%)	Fallimenti (%)	Chiusura della MT (%)	Riperforazione (%)
Complessivo	70 (14)	30 (6)	85 (17)	15 (3)
Età				
6 – 12	83 (5)	17 (1)	83 (5)	17 (1)
12 - 16	64 (9)	36 (5)	86 (12)	14 (2)
Tecnica chirurgica				
Overlay	50 (5)	50 (5)	80 (8)	20 (2)
Underlay	75 (3)	25 (1)	75 (3)	25 (1)
Fat MPL	100 (6)	0 (0)	100 (6)	0 (0)

Tab. 5

RISULTATI

Il tasso di successo, inteso come guarigione con restitutio ad integrum della MT e miglioramento uditivo, nella nostra casistica è stato complessivamente del 70%. I successi sono stati dell'83% nei pazienti più giovani mentre sono stati del 64% in quelli più grandi; l'esiguo numero di casi presi in considerazione non rende significativo il dato, solo 6 pazienti tra 6-12 anni, ma è in linea con altre casistiche, dove l'età, nel range considerato, non sembra influenzare l'esito dell'intervento. Risultati migliori si hanno quando si considera il solo risultato anatomico di chiusura della perforazione. In questi casi i successi salgono all'85%, indipendentemente dall'età.

Un dato interessante emerge dalla procedura chirurgica utilizzata. Il 100% degli interventi con innesto di grasso hanno condotto a guarigione completa. Il tasso di successo per la MPL overlay e underlay è stato rispettivamente del 50% e del 75%. Questo dato conferma l'affidabilità del grasso usato come innesto quando viene adoperato per perforazioni di dimensioni adeguate, nel nostro caso non superiori a 5 mm di diametro, e ne incoraggia l'uso nella popolazione pediatrica.

CONCLUSIONI

L'età resta a tutt'oggi un fattore prognostico di discussa validità. Anche se la maggior parte della letteratura dimostra che l'intervento precoce non influenza negativamente il risultato, ci sentiamo di affermare che esso andrebbe posticipato almeno fino al compimento dei 7 aa, età in cui la tuba uditiva dovrebbe aver raggiunto la maturità anatomo funzionale. Le condizioni della funzionalità tubarica possono essere dedotte dallo stato dell'orecchio controlaterale; diversi autori hanno dimostrato che in condizioni di orecchio contro laterale malato il tasso di successo si riduce (Caylan[19], Takahashi[20], Denoyelle[21]).

D'altro canto un'attesa eccessiva può determinare un deterioramento uditivo, per danno alla catena ossiculare ma anche neurosensoriale, non più recuperabile chirurgicamente, dovuto a infezione ripetute e ad uno stato di persistente infiammazione della mucosa dell'orecchio medio.

Non bisogna sottovalutare la necessità di eseguire un attento follow-up di durata adeguata. In bambini più grandi vi è sicuramente maggiore aderenza alla terapia medica e chirurgica. La maggiore età rende anche più semplice la valutazione dei risultati.

All'atto di consenso i genitori vanno informati circa le probabilità di successo dell'intervento. A tal proposito, la semplice chiusura della MT, che ha elevato indice di successo, può essere ritenuta sufficiente in pazienti con udito preoperatorio accettabile, consentendo al piccolo paziente di godere delle attività acquatiche.

A causa delle ridotte dimensioni del CUE nei pazienti pediatrici alcuni otochirurghi potrebbero preferire l'attesa piuttosto che l'intervento. Altri possono preferire un approccio chirurgico rispetto ad un altro.

La nostra condotta è quella di intervenire quanto prima possibile, comunque mai prima dei 6 anni di età. Preferiamo evitare di sottoporre ad intervento un orecchio secernente, ritenendo questo sintomo una chiara prova di incompetenza tubarica. Cerchiamo di ottimizzare qualsiasi fattore correlato alla chirurgia: trattamento dei pazienti allergici, adenoidectomia se necessaria, diagnosi e trattamento di qualsiasi stato di immunodeficienza, scelta del miglior trattamento chirurgico, fornendo ai genitori un adeguata informazione circa le possibilità di successo, il comportamento nel postoperatorio e la durata del follow-up.

Indipendentemente dall'abilità e preferenze del chirurgo, il tipo di MPL andrebbe scelto in base alla sede e grandezza della perforazione. In presenza di una piccola perforazione, in orecchio non secernente, che non tende a chiudersi spontaneamente, si può praticare una fat graft myringoplasty. È una procedura semplice, praticabile anche

da chirurghi meno esperti, veloce e minimamente invasiva che non ci sembra necessario posticipare, avendo dato ottimi risultati nella popolazione pediatrica (100% di successi nella nostra casistica). Per perforazioni più grandi o marginali è obbligatorio ricorrere alle tecniche chirurgiche tradizionali. In conclusione, la decisione di operare di MPL un paziente pediatrico resta una scelta individuale da parte dell'otochirurgo, fondata in parte sulle evidenze scientifiche, spesso contrastanti, e in parte sulla propria esperienza professionale. La letteratura non mostra chiaramente ed inequivocabilmente quali siano i fattori essenziali per il successo, essendoci differenze sulla stessa definizione di successo. La mancanza, quindi, di un modello affidabile, cui fare riferimento, con il quale quantificare le probabilità di riuscita dell'intervento, obbliga l'otochirurgo a selezionare il paziente valutando caso per caso nell'ottica di produrre il miglior risultato possibile, evitando di escludere a priori l'intervento a causa dell'età.

BIBLIOGRAFIA

1. Wullstein H. "Theory and practice of tympanoplasty". Laryngoscope. 1956 Aug;66(8):1076-93.
2. Sánchez Barrueco A, Lora Pablos D, Villafruela Sanz M, Almodóvar Álvarez C. "Pediatric myringoplasty: Prognostic factors in surgical outcome and hearing threshold recovery". Acta Otolaryngol. 2015;135(12):1233-7.
3. Carr MM, Poje CP, Nagy ML, Pizzuto MP, Brodsky LS. Success rates in paediatrictympanoplasty. J Otolaryngol. 2001 Aug;30(4):199-202.
4. Mitchell RB, Pereira KD, Lazar RH. "Fat graft myringoplasty in children – a safe successful day-stay procedure". J Laryngol Otol. 1997; 111: 106-108,.
5. Ayache S, Braccini F, Facon F, Thomassin JM. Adipose graft: an original option in myringoplasty". Otol and Neurotol. 2003; 24: 158-164.
6. Murbe D, Zanert T, Bornitz M. "Acoustic properties of different cartilage reconstruction tecniques of the tympanic membrane". Laryngoscope 2002; 112: 1769-1776.
7. Zini C, Sanna M, Bacciu S, Delagu P, Gamoletti R, Scandellari R. "Molded tympanic eterograft: an eightear experience" . Am J Otol. 1985; 6: 253-256.
8. Yetiser S, Tosun F, Satar B. "Revision myringoplasty with solvent-dehydrated human dura mater (Tutoplast)" . Otolaryngol Head and Neck Surg. 2001; 124: 518-521.

9. Migirov L, Wolf M. “Transcanal microscope-assisted endoscopic myringoplasty in children”. BMC Pediatr. 2015 Apr 1;15:32.

10. Sarkar S, Roychoudhury A, Roychaudhuri BK. “Tympanoplasty in children”. Eur Arch Otorhinolaryngol. 2009 May;266(5):627-33.

11. MacDonald RR 3rd, Lusk RP, Muntz HR. “Fasciaform myringoplasty in children”. Arch Otolaryngol Head Neck Surg. 1994 Feb;120(2):138-43.
12. Halim A, Borgstein J. “Pediatric myringoplasty: postaural versus transmeatal approach”. Int J Pediatr Otorhinolaryngol. 2009 Nov;73(11):1580-3.

13. Koch WM, Friedman EM, McGill TJ, Healy GB. “Tympanoplasty in children. The Boston Children’s Hospital experience”. Arch Otolaryngol Head Neck Surg. 1990 Jan;116(1):35-40.

14. Rozendorn N, Wolf M, Yakirevich A, Shapira Y, Carmel E. “Myringoplasty in children”. Int J Pediatr Otorhinolaryngol. 2016 Nov;90:245-250.

15. Shih L, de Tar T, Crabtree JA. “Myringoplasty in children”. Otolaryngol Head Neck Surg. 1991 Jul;105(1):74-7.

16. Friedberg J, Gillis T. “Tympanoplasty in childhood”. J Otolaryngol. 1980 Apr;9(2):165-8

17. Raine CH, Singh SD. “Tympanoplasty in children. A review of 114 cases”. J Laryngol Otol. 1983 Mar;97(3):217-21

18. Vrabec JT, Deskin RW, Grady JJ. “Meta-analysis of pediatric tympanoplasty”. Arch Otolaryngol Head Neck Surg. 1999 May;125(5):530-4.

19. Caylan R, Titiz A, Falcioni M, De Donato G, Russo A, Taibah A, Sanna M. “Myringoplasty in children: factors influencing surgical outcome”. Otolaryngol Head Neck Surg. 1998 May;118(5):709-13.

20. Takahashi-Tatsumi E, Mishiro Y, Katsura H, Sakaguchi A, Sakagami M. “Longitudinal follow-up after pediatric myringoplasty: long-term outcome is defined at 12 months”. Otol Neurotol. 2014 Jan;35(1):126-8.

21. Denoyelle F, Roger G, Chauvin P, Garabedian EN. “Myringoplasty in children: predictive factors of outcome”. Laryngoscope. 1999 Jan;109(1):47-51.

22. Pignataro L, Grillo Della Berta L, Capaccio P, Zaghis A. “Myringoplasty in children: anatomical and functional results”. J Laryngol Otol. 2001 May;115(5):369-73.

23. Singh GB, Arora R, Garg S, Kumar S, Kumar D. “Paediatric tympanoplasty: comparative study between patients aged 5-8 years and those aged over 14 years”. J Laryngol Otol. 2016 Jul;130(7):635-9.

24. Albera R, Milan F, Riontino E, Giordano L, Gervasio CF, Bussi M, Lacilla

M, Ferrero V. “Myringoplasty in children: a comparison with an adult population”. Acta Otorhinolaryngol Ital. 1998 Oct;18(5):295-9.

25. Knapik M, Saliba I. “Pediatric myringoplasty: a study of factors affecting outcome”. Int J Pediatr Otorhinolaryngol. 2011 Jun;75(6):818-23.
26. Manning SC, Cantekin EI, Kenna MA, Bluestone CD. “Prognostic value of eustachian tube function in pediatric tympanoplasty”. Laryngoscope. 1987 Sep;97(9):1012-6.
27. Boronat-Echeverría NE, Reyes-García E, Sevilla-Delgado Y, Aguirre-Mariscal H, Mejía-Aranguré JM. “Prognostic factors of successful tympanoplasty in pediatric patients: a cohort study”. BMC Pediatr. 2012 Jun 12;12:67.
28. Duval M, Grimmer JF, Meier J, Muntz HR, Park AH. “The effect of age on pediatric tympanoplasty outcomes: a comparison of preschool and older children”. Int J Pediatr Otorhinolaryngol. 2015 Mar;79(3):336-41.
29. Kumar S, Acharya A, Hadjihannas E, Panagamuwa C, McDermott AL. “Pediatric myringoplasty: definition of “success” and factorsaffectingoutcome”. Otol Neurotol. 2010 Dec;31(9):1417-20.
30. Charlett SD, Knight LC. “Pediatric myringoplasty: does previous adenoidectomy improve the likelihood of perforation closure?” Otol Neurotol. 2009 Oct;30(7):939-42.
31. Al-Khtoum N, Hiari MA. “Myringoplasty in children: retrospective analysis of 35 cases”. Braz J Otorhinolaryngol. 2009 May-Jun;75(3):371-4.
32. Yung M, Neumann C, Vowler SL. “A longitudinal study on pediatric myringoplasty”. OtolNeurotol. 2007 Apr;28(3):353-5.
33. LassalettaAtienza L, VillafruellaSanz MA, Ballesteros García A, Granell Navarro J, Alvarez Vicent JJ. “Prognostic factors in pediatric myringoplasty”. A review of 90 cases. Acta Otorrinolaringol Esp. 1999 Jan-Feb;50(1):1 5.
34. De Zinis LO, Berlucchi M, Nassif N. “Double-handed endoscopic myringoplasty with a holding system in children: Preliminary observations”. Int J Pediatr Otorhinolaryngol. 2017 May;96:127-130.
35. Carr MM, Poje CP, Nagy ML, Pizzuto MP, Brodsky LS. “Success rates in paediatric tympanoplasty”. J Otolaryngol. 2001 Aug;30(4):199-202.
36. Kent DT, Kitsko DJ, Wine T, Chi DH. “Frequency-specific hearing outcomes in pediatric type I tympanoplasty”. JAMA Otolaryngol Head Neck Surg. 2014 Feb;140(2):106-11.
37. Umapathy N, Dekker PJ. “Myringoplasty: is it worth performing in children?” Arch Otolaryngol Head Neck Surg. 2003 Oct;129(10):1053-5.

MICROCHIRURGIA VS CHIRURGIA ENDOSCOPICA: VANTAGGI E SVANTAGGI NEL TRATTAMENTO DELLE PERFORAZIONI TIMPANICHE NELLE DIVERSE FASCE D'ETÀ

G. Panetti [1], N. Maione [2], M. Panetti [3]

1 UOC ORL P.O. Ascalesi - Napoli
2 P.O. Santa Maria della Misericordia - Urbino
3 P.O. Ospedale del Mare - Napoli

Per miringoplastica (MPL) si intende la riparazione chirurgica delle perforazioni della membrana timpanica (MT) non associata ad altri interventi sulla mastoide e/o sulla catena ossiculare, finalizzata a 1) ricreare la barriera anatomica tra orecchio esterno e orecchio medio, 2) ripristinare la normale fisiologia dell'orecchio medio e 3) permettere una corretta trasmissione del suono.
La MPL è eseguita dunque per le perforazioni cronicizzate della MT, sia post-traumatiche sia come sequele di otite media cronica purulenta. Inoltre, la MPL rappresenta anche parte integrante di altri interventi otochirurgici, come ad esempio nel trattamento di tasche di retrazione e/o di otiti medie colesteatomatose. Età, sito e dimensione della perforazione, condizioni dell'orecchio, stato dell'orecchio controlaterale, tipo di graft, sono considerati i principali fattori che influenzano i risultati di una MPL. In linea generale, le perforazioni posteriori e la presenza di cassa asciutta sono correlate a miglior risultati funzionali[1] mentre più scarsa è la prognosi per la sopravvivenza del graft nelle perforazioni anteriori sia perché fisiologicamente l'apporto vascolare è maggiore nei quadranti posteriori[2] sia per l'inadeguato supporto all'innesto stesso.
Senza dubbio la MPL eseguita con approccio microscopico è considerata un'operazione sicura e di relativa facile esecuzione, tuttavia da diversi anni

l'utilizzo delle ottiche endoscopiche oltre ad aver fornito nuovi elementi nella comprensione dell'eziopatogenesi delle patologie disventilatorie dell'orecchio medio, ha apportato notevoli cambiamenti in ambito del trattamento chirurgico delle stesse, ponendosi sia a completamento dell'approccio microscopico classico sia a sua totale sostituzione.
Le indicazioni alla MPL sono fondamentalmente le stesse sia per la tecnica endoscopica che per quella tradizionale ossia perforazioni timpaniche, associate o meno a otite media cronica suppurativa. Trattandosi di un intervento funzionale, durante la selezione dei candidati è essenziale valutare anche le motivazioni del paziente in relazione al disturbo uditivo, all'otorrea intermittente e l'eventuale ostacolo al bagno e al nuoto.
Le principali vie d'accesso alla membrana timpanica sono la via transcanalare, endoaurale e retroauricolare. **La miringoplastica eseguita per via transcanalare** presenta alcuni vantaggi, tra cui il fatto che talvolta richiede minor tempo e non necessita di incisioni cutanee esterne. Quando è condotta però **per via microscopica** è necessario che il CUE abbia dimensioni ampie e un angolo anteriore favorevole per un'appropriata visualizzazione di tutti i bordi della perforazione timpanica[3].
L'approccio microscopico **per via retroauricolare** è la classica alternativa quando non è perseguibile la via transcanalare microscopica.
Negli ultimi decenni, la diffusione dell'otoendoscopia operativa ha permesso di "raggirare l'ostacolo", rendendo ben visibili piccoli recessi, attraverso spazi stretti, senza la necessità di eseguire canaloplastiche[4].
Il ricorso alla **tecnica endoscopica esclusiva** acquista sempre più consensi in quanto le diverse fasi dell'intervento (allestimento del lembo timpano meatale, esposizione della cassa, manovre di dissezione e ricostruzione) vengono tutte eseguite con accesso transcanalare preservando quanto più possibile l'anatomia e la fisiologia dell'orecchio medio.
È dimostrato che con l'approccio endoscopico alcune complicazioni postoperatorie sono ridotte al minimo, riducendo notevolmente le morbilità postchirurgiche ad esempio:
• L'assenza di un'incisione esterna e di dissezione dei tessuti peri-auricolari minimizza il rischio di infezione postoperatoria della ferita e/o la formazione di ematoma.
• La migliore visualizzazione del timpano anche nei casi di procidenza dell'angolo anteriore rende superflua la fresatura del CUE e pertanto riduce il rischio di stenosi del CUE e di processi di guarigione anomali.
• La visualizzazione diretta della cassa timpanica e delle strutture ivi presenti riduce il rischio di lesioni iatrogene.
La maggior differenza tra le due tecniche è la vista chirurgica. La chirurgia

microscopica consente di avere un'immagine del campo operatorio di eccellente qualità e stereoscopica, ma d'altra parte è gravata da una riduzione dell'illuminazione in proporzione alla magnificazione e da un campo di vista di ridotte dimensioni dovuto specialmente agli spazi stretti come il CUE e la cassa. La chirurgia endoscopica, d'altro canto, fornisce immagini in profondità in campi stretti mantenendo la luminosità e permettendo la visione sotto diverse angolature.
Gli svantaggi legati all'otoendoscopia consistono nel lavoro ad una sola mano, più difficile gestione del sanguinamento e l'assenza di visione stereoscopica che alcuni autori considerano cruciale per la chirurgia otologica[5].
Sia per la tecnica microscopica che per quella endoscopica, i materiali usati per il graft timpanico possono essere diversi. La funzione dell'innesto è quella di guidare la formazione del neotimpano da parte dei residui della MT e il materiale da utilizzare quindi deve presentare le seguenti caratteristiche: essere sottile ed elastico senza soluzioni di continuo, avere la consistenza adeguata per evitare la formazione di tasche di retrazione, non essere troppo spesso per il rischio di appiattimento dell'angolo anteriore ed essere facilmente reperibile ed abbondante. In base alla natura dell'innesto si distinguono materiali autologhi, omologhi ed eterologhi.

- Materiale autologo: materiali trapiantati da una parte del corpo ad un'altra, facilmente reperibili, immunologicamente compatibili.
  - **FASCIA TEMPORALIS:** è il materiale più utilizzato, facilmente accessibile, disponibile in abbondanza, affidabile e resistente all'anossia, inoltre presenta proprietà vibratorie simili alla MT normale. L'innesto va assottigliato e liberato da ogni tessuto muscolare o grasso. A seconda delle preferenze, può essere asciugato o utilizzato fresco, quindi tagliato nel formato desiderato.
  - **PERICONDRIO:** equivalente alla fascia temporalis, manipolazione più facile legata alla sua consistenza, prelevato dal trago o dalla conca. Può essere usato da solo o associato alla cartilagine.
  - **GRASSO:** innesto autologo attivo in grado di stimolare la ricostruzione dello strato fibroso dopo escissione dei tessuti cicatriziali. Per comodità si è soliti ricorrere all'uso del grasso del lobo auricolare per poi posizionarlo a tappo di champagne attraverso la perforazione. È indicato quando le dimensioni della perforazioni sono < 50% della MT, perforazioni NON marginali, cassa sana, assenza di miringite.
  - **CARTILAGINE:** rigida e resistente al riassorbimento, rappresenta un'ottima alternativa alla fascia temporalis quando è necessario un maggiore sostegno alla neo-MT e in tutte quelle situazioni cliniche

come le atelettasie, le retrazioni, le perforazioni recidivanti. In genere si ricorre alla cartilagine tragale. L'unica riserva è che opacizzando la membrana, il monitoraggio otoscopico di un eventuale colesteatoma è reso impossibile. Può essere usato in associazione al pericondrio con il vantaggio di conservare la parte nutritizia della cartilagine e di poter usare il pericondrio per posizionare e stabilizzare l'innesto in rapporto al martello e all'anulus.

- Materiale omologhi: materiali trapiantati da membri della stessa specie geneticamente non identici. Prelevati dal cadavere o da altri pazienti, abbandonati progressivamente per problematiche di sterilizzazione e sicurezza d'impiego.

- Materiale eterologhi: materiali prelevati da altre specie e trattati artificialmente per l'utilizzo nell'uomo:

    - Pericardio eterologo
        - Bovino (Tutopatch®, Tutogen®)
        - Equino (Audiomesh®, Osteo Biol Evolution®)

    - Submucosa del piccolo intestino
        - BIODESIGN®: graft biologico acellulare e riassorbibile derivante dalla sottomucosa d'intestino porcino, brevettato da Cook oltre 15 anni fa. È costituito per il 90% da collagene e per il 10% da componenti della matrice extracellulare: amminoglicani, glicosamminoglicani e svariati fattori di crescita (TGF-β; VEGF; FGF-2). Questi ultimi promuovono il processo di angiogenesi e di rigenerazione cellulare mentre il collagene funziona da impalcatura per il neotessuto che in circa 8 settimane sostituisce completamente il patch.

Nella nostra pratica clinica, i materiali più frequentemente utilizzati sono rappresentati dalla fascia temporale, dalla cartilagine tragale con o senza pericondrio e dal Biodesign®.

MPL NEL SOGGETTO ADULTO

Non vi sono raccomandazioni ufficiali per quanto riguarda la selezione dei pazienti adulti all'intervento di miringoplastica; nei pazienti anziani (al di sopra dei 60 anni) l'intervento può essere effettuato quando

le condizioni generali di salute sono buone. In relazione alle strategie operative, la decisione chirurgica dipende da un'analisi minuziosa dello stato della membrana timpanica, della catena ossiculare, della mucosa sottostante, della cute e del calibro del CUE, prendendo in considerazione lo stato e le richieste del paziente.
Nella maggior parte dei Centri ORL, viene ancora maggiormente utilizzato l'approccio microscopico per via retroauricolare che garantisce un ampia visibilità del campo operatorio con possibilità di accesso all'area del prelievo di fascia, una completa esposizione del CUE (superando il limite della salienza della parete anteriore) e un ottimo controllo dell'angolo anteriore. Non esistono differenze significative tra l'approccio endoaurale e quello retroauricolare in termini di risultato chirurgico e complicanze postoperatorie, tuttavia è evidente una preferenza dei pazienti per l'approccio retroauricolare che garantisce una cicatrice meno evidente[6].

Le nuove tecniche endoscopiche raggiungono le stesse percentuali di successo chirurgico che variano dall'83% al 95%, però mentre nel 20% circa delle MPL microscopiche è necessario eseguire una canalplastica, tale procedura non è quasi mai necessaria nella chirurgia transcanalare endoscopica[7]. Inoltre , proprio perché la MPL transcanalare endoscopica non richiede incisioni retroauricolari e canalplastica, ha diversi vantaggi.

In primo luogo talvolta richiede minor tempo di esecuzione, in aggiunta non è obbligatoriamente necessaria l'anestesia generale e la dimissione è precoce. Studi che hanno analizzato gli outcomes soggettivi dell'intervento di MPL per via endoscopica evidenziano migliori risultati in termini di dolore postoperatorio, durata delle medicazioni, numero di giorni necessario alla ripresa delle attività quotidiane[8-9-10].

Le MPL endoscopiche possono essere eseguita con o senza allestimento del lembo timpanomeatale.

ENDOSCOPIA TRANSCANALARE SENZA ALLESTIMENTO DEL LEMBO TIMPANO-MEATALE:

Quando le dimensioni della perforazioni sono inferiori al 50% della MT totale e la maggior parte delle perforazioni traumatiche possono essere chiuse attraverso un approccio transcanalare senza necessità di allestimento del tempo timpano meatale, in anestesia locale o sedoanalgesia.

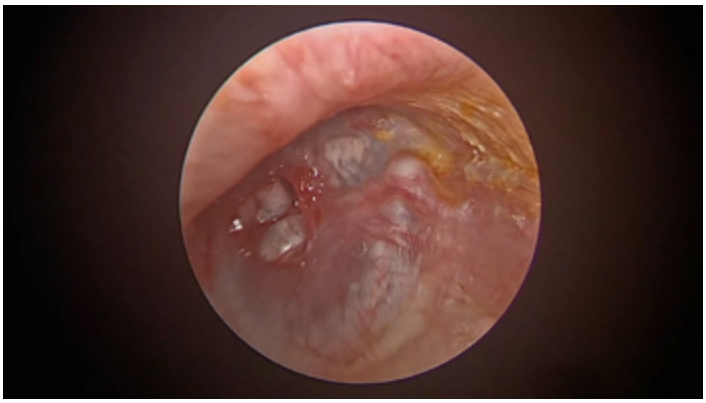

Video 1. *Miringoplastica endoscopica con Biodesign® senza lembo t.m.*

In questi casi, si procede a scarificare la perforazione timpanica lungo tutta la sua circonferenza e attraverso di essa si riempie la cassa con piccoli pezzetti di gelfoam che serviranno da sostegno al graft prescelto. Nel video allegato si applica medialmente alla MT perforata un patch di Biodesign di dimensioni di circa 2 mm maggiore rispetto alla perforazione, in maniera tale da coprirne totalmente il difetto. Infine, si riempie il CUE con gelfoam medicato. Il controllo a 15 giorni mostra una buona integrazione del patch con iniziale formazione di neo-MT.
A vantaggio di questa tecnica è da annoverare un tempo chirurgico estremamente veloce e necessità di minor follow-up post operatorio rispetto ai pazienti sottoposti a MPL con elevazione del lembo timpano meatale.
In alternativa, sono descritte in letteratura varianti della stessa tecnica ricorrendo all'utilizzo di fascia temporalis[8] o ancora MPL con grasso apposto nella perforazione timpanica a tappo di champagne[11].

ENDOSCOPIA TRANSCANALARE CON ALLESTIMENTO DEL LEMBO TIMPANO-MEATALE:

Perforazioni più centrali, ampie, di dimensioni maggiori del 50% della MT totale, richiedono un posizionamento dell'innesto con tecnica underlay, così da prevenire colesteatoma dell'anulus, lateralizzazione e/o blunting della neoMT.

Video 2. *Miringoplastica endoscopica con Biodesign® con lembo t.m.*

Nel video allegato, dopo aver scarificato la perforazione, si allestisce e si eleva a livello dell'anulus fibroso il lembo timpano-meatale liberandolo dal manico del martello e ribaltandolo anteriormente. Si ispeziona la cassa e si evidenzia una interruzione della catena per lisi della lunga apofisi dell'incudine. Per questo motivo viene inserita una protesi di idrosiapatite sul capitello della staffa.
Si applica con tecnica underlay un patch di Biodesign di dimensioni tali da ricoprire sia la perforazione timpanica sia la porzione ossea del condotto esposta durante lo scollamento del lembo timpano-meatale e si riempie la cassa con piccoli pezzetti di gelfoam a sostegno del patch prestando attenzione a lasciar pervio e competente l'orifizio tubarico.
Si riposiziona il lembo e si riempie il CUE con gelfoam medicato per evitare una sua medializzazione. Il controllo a 15 giorni mostra una buona integrazione del patch con iniziale formazione di neo-MT.

MPL NEL PAZIENTE PEDIATRICO

In generale, la chirurgia della patologia dell'orecchio medio in età pediatrica, ed in particolare la MPL, è gravata da un più alto numero di insuccessi rispetto all'età adulta ed è perciò ancora motivo di numerose controversie[12]. Le diverse opinioni interessano sia le indicazioni sia la scelta della strategia adeguata, il timing, il tipo e la modalità di trattamento chirurgico. Il principale obiettivo del trattamento di un OMC è quello

di raggiungere la risoluzione dei sintomi, drenare l'orecchio, riabilitare l'udito e prevenire le complicanze.
Alcuni adducono a favore del trattamento chirurgico precoce la possibilità di prevenire deficit di sviluppo del linguaggio a causa di ipoacusie significative e persistenti, di ridurre il rischio di calo uditivo neurosensoriale, di ridurre il rischio di evoluzione da OMC semplice a colesteatomatosa, e la possibilità di migliorare la qualità di vita del piccolo paziente (bagno, nuoto...). D'altra parte però l'immaturità del sistema tubo-timpanico influenza negativamente i risultati chirurgici: in questi casi, infatti, la chiusura di una perforazione timpanica potrebbe portare alla persistenza di un'otite secretoria cronica e quindi all'evoluzione verso forme fibroadesive con il rischio di erosione ossiculare; proprio per questo motivo i tassi di riperforazione sono maggiori nella popolazione pediatrica piuttosto che in quell'adulta. La necessità di re-intervento poi aumenta il rischio di complicazioni (es. anchilosi ossiculari, timpanosclerosi, danno neurosensoriale). Pertanto in linea generale si evita di intervenire al di sotto dei 6 anni di età, tranne in casi particolari; episodi ricorrenti di infezione delle prime vie aeree, una scarsa funzionalità tubarica, malformazioni cranio facciali, deficit immunitari rappresentano le principali controindicazioni all'intervento di MPL in età precoce.
Molti Autori ritengono che la MPL nei bambini sia tecnicamente più difficile rispetto agli adulti per le ristrettezze del CUE e per la minor dimensione in generale dell'orecchio[13]. In un'anatomia così stretta, la preparazione del lembo timpano-meatale generalmente necessita di un incisione endoaurale o retroauricolare[14]. L'introduzione dell'otoendoscopia, però, sta gradualmente ricevendo maggior attenzione anche nei bambini come alternativa delle standardizzate tecniche microscopiche[10-15].
Sin dalla fase diagnostica, il ricorso all'endoscopia presenta alcuni vantaggi. Ad esempio, consente una più accurata ricerca di eventuali perforazioni nascoste che potrebbero sfuggire all'esame al microscopio che, specie quando il condotto uditivo è stretto come nel bambino, non sempre permette di evidenziare perforazioni anteriori o anterosuperiore; in questi casi, l'uso di un endoscopio (diametro 4 mm, angolo 0°), con la visione panoramica che offre, può essere utile per visualizzare il timpano nel suo insieme e per porre diagnosi..
In linea generale, eseguire un MPL endoscopica in soggetti in età pediatrica potrebbe essere reso difficoltoso dalle strette dimensioni del CUE; tuttavia bisogna considerare anche il fatto che in questa epoca di sviluppo il CUE si presenta sostanzialmente regolare e rettilineo

e pertanto, proprio grazie all'ampio campo visivo, non sono richieste particolari manovre di angolatura né dell'endoscopio stesso né dello strumentario chirurgico, rimanendo meno invasivi evitando l'approccio retroauricolare o endoaurale.
Diversi studi che comparano la MPL endoscopica vs microscopica in popolazioni pediatriche dimostrano simili tassi di successo per ambedue le tecniche[15-16]; tuttavia concludono che il ricorso all'approccio transcanalare endoscopico talvolta riduce il tempo chirurgico[16] e che questa procedura può essere considerata sicura, efficace e minimamente invasiva[3].
A favore del ricorso all'approccio transcanalare endoscopico, infine, vi sono anche recenti raccomandazioni che a proposito del bambino affermano che «la mastoidectomia non è necessariamente raccomandata nelle perforazioni timpaniche semplici del bambino»; la sua realizzazione deve essere presa in considerazione solo in presenza di una chiara iperplasia mucosa mastoidea»[17].
Per quanto riguarda la scelta dell'innesto, considerato che in età pediatrica il trago può non essere sufficientemente formato, si ricorre più spesso alla fascia temporale e/o a materiali eterologhi. Tutte le volte che è necessario una maggiore rigidità della MT può essere utilizzata cartilagine a rinforzo, ad esempio nelle perforazioni subtotali.

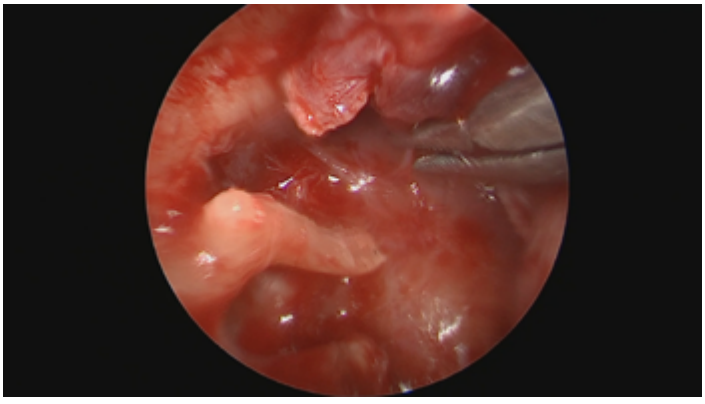

Video 3. *Miringoplastica endoscopica con cartilagine e pericondrio.*

Nel video allegato, dopo aver scarificato i margini della perforazione subtotale, si allestisce e si eleva a livello dell'anulus fibroso il lembo timpano-meatale, liberandolo dal manico del martello e ribaltandolo anteriormente. Si esclude la presenza in cassa di formazioni polipoidi, malformazioni ossee e si testa la mobilità della catena ossiculare.

Si posiziona la cartilagine tragale precedentemente modellata, creando in essa anche un incavo nella porzione superiore destinata ad abbracciare il manico del martello. Si applica con tecnica underlay, lateralmente alla cartilagine e medialmente ai residui della MT, una porzione di pericondrio tragale di dimensioni tali da coprire completamente la perforazione timpanica, specialmente nei quadranti anteriori. Nella nostra esperienza preferiamo utilizzare la cartilagine con il suo pericondrio in maniera separata per posizionarlo meglio al di sotto dell'anulus fibroso. Successivamente si riposiziona il lembo e si riempie il CUE con gelfoam medicato per evitare una sua medializzazione.

MPL COME PARTE INTEGRANTE DI ALTRA OTOCHIRURGIA

La MPL rappresenta anche parte integrante di altri interventi otochirurgici, come ad esempio il trattamento delle tasche di retrazione e/o di otiti medie colesteatomatose.

Le tasche di retrazione della MT sono una condizione frequente e problematica, soprattutto nell'età pediatrica, e non vi è ancora un consensus per quanto riguarda quale sia la migliore strategia terapeutica[18].

Il trattamento iniziale deve essere preventivo nei confronti dell'evolutività della retrazione timpanica e dello sviluppo di un colesteatoma. Le diverse alternative contemplano la "vigile attesa", la terapia medica (manovre di Politzer, steroidi nasali e decongestionanti) e la chirurgia.

Le retrazioni della MT sono conseguenza di una prolungata disfunzione ventilatoria tubo-timpano-mastoidea che dipende dalla diffusione dei gas attraverso la mucosa dell'orecchio medio e della mastoide, dal sistema buffer delle cellule mastoidee e dalla tuba di Eustachio. Quando vi è infiammazione cronica della mucosa e conseguentemente maggior vascolarizzazione, c'è un aumento del riassorbimento di O2 e NO e dunque pressione negativa in cassa timpanica[19].

Allo stato attuale non esiste chiara evidenza scientifica che supporti o sconsigli il ricorso alla chirurgia nelle tasche di retrazione fino al grado 4 della classificazione Erasmus riguardante le atelettasie timpaniche pediatriche[20], mentre nei casi di perforazione timpanica secondarie ad atelettasia (gradom5) vi è chiara indicazione alla chirurgia. In questi casi la discussione riguarda piuttosto il tipo di chirurgia a cui ricorrere: MPL semplice con fascia, MPL semplice con pericondrio, MPL con rinforzo cartilagineo, MPL con tubo di ventilazione…

Molti studi dimostrano che la mastoidectomia e tubi di ventilazione in questi casi non hanno un significativo impatto positivo sugli outcomes[21].

Su queste basi, il ricorso all'approccio endoscopico transcanalare nel trattamento di questa patologia trova ancor più indicazione poiché consente di esplorare molto bene i recessi nascosti attraverso la via transacanale grazie all'utilizzo di ottiche angolate.
Il trattamento chirurgico ha come fine ridurre l'invaginazione ed eventualmente correggere le lesioni ossiculari e/o della cassa timpanica se presenti, ricreando quanto più possibile una normale trasmissione del suono.
Nel primo caso l'intervento consiste nella semplice escissione della tasca o nell'esecuzione di una miringoplastica semplice o con rinforzo.

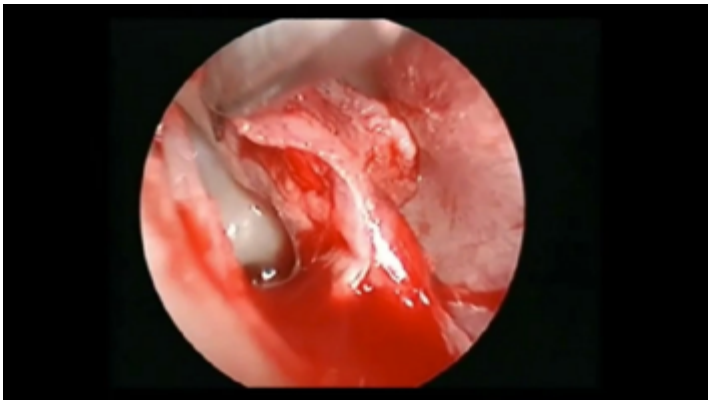

Video 4. *TR 3 tipo.*

Nel secondo caso occorre rimuovere anche tutte le lesioni flogistiche mucose od ossee, rimuovendo anche l'epidermizzazione nel mesotimpano posteriore, in questo caso molto estesa. Per quanto riguarda la scelta dell'innesto, l'utilizzo della fascia temporalis o del pericondrio è ancora considerato una valida alternativa, anche se alcune criticità ne limitano i risultati, come ad esempio l'irregolare composizione in fibre elastiche e tessuto connettivo fibroso di questi graft che pertanto vanno incontro nel postoperatorio a modifiche in quanto a forma, dimensioni o addirittura spessore. In contrapposizione, l'innesto di cartilagine e pericondrio risulta essere stabile, rigido e a lento metabolismo, conserva la forma, rimane saldo nella posizione conferitogli ed è carente di tessuto fibroso; per tali motivi, almeno in teoria, non si verificano i fenomeni di retrazione e/o spostamento del graft e di conseguenza si riduce il rischio di nuove tasche di retrazione e riperforazioni[22].
Quando fascia/pericondrio e cartilagine sono messi a confronto, sembra che la cartilagine ottenga migliori risultati nel breve termine[22] ma spesso si

tratta di studi con ampi criteri di inclusione e con diverse durate di follow-up, difficili da comparare gli uni con gli altri. Altri Autori raccomandano l'uso di cartilagine più pericondrio in prima intenzione nel bambino[23]. Un recente studio sui risultati a lungo termine della MPL underlay con fascia o pericondrio in un gruppo di pazienti pediatrici dimostra che si raggiunge e si mantiene il successo chirurgico nel circa 90% dei casi, riservando il supporto cartilagineo solo ai casi di fallimento[24].
La cartilagine tragale, oltre ad essere un valido supporto al neotimpano, si offre anche come alternativa alle protesi artificiali per l'ossiculoplastica; l'incudine e l'articolazione incudo-stapediale sono le strutture più frequentemente erose in caso di atelettasie e otiti medie croniche, con conseguente alterazione della trasmissione sonora.

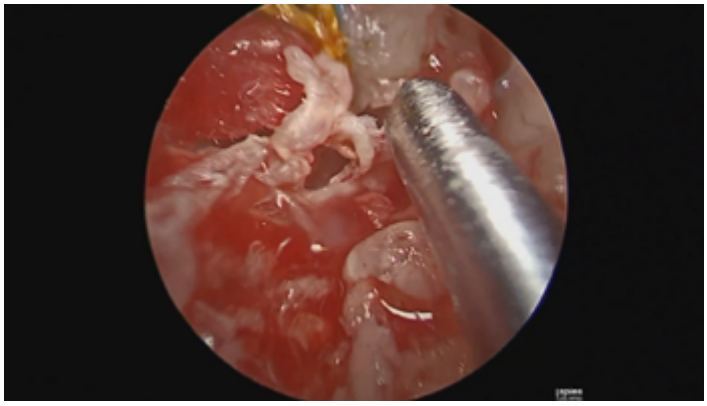

Video 5. *TR 4 tipo.*

Il video allegato mostra un'atelettasia completa della pars tensa con aderenza al promontorio e con evidente assenza dell'incudine. Dopo aver allestito ed elevato a livello dell'anulus fibroso il lembo timpano-meatale, lo si ribalta anteriormente liberandolo man mano dalle aderenze fibrose che lo fissano alle strutture mediali della cassa timpanica. Si ripulisce anche la staffa dalla mucosa iperplastica con delicate manovre e si preleva la cartilagine tragale con il rispettivo pericondrio. Nella fase ricostruttiva si utilizzano due strati cartilaginei, di cui il primo a diretto contatto con il capitello della staffa così da garantire l'effetto columella, e il secondo posto a sostegno del neotimpano; infine si posiziona con tecnica underlay il pericondrio e si ribalta il lembo timpano-meatale.
Le tasche di retrazione avanzate e fisse possono complicarsi con lo sviluppo di un colesteatoma per il progressivo accumulo nel fondo della tasca di detriti di epidermide e cheratina. Fin quando il colesteatoma

rimane localizzato nella cassa del timpano senza estendersi alla mastoide, l'otoendoscopia operativa si propone come valida alternativa alle classiche timpanoplastiche aperte e chiuse.

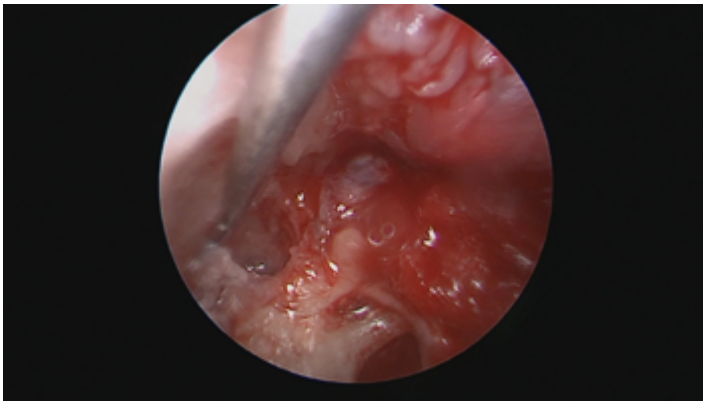

Video 6. *Colesteatoma dell'attico.*

Nel video allegato, si procede alla rimozione in otoendoscopia della retrazione della pars flaccida con il colesteatoma in essa sviluppatosi. Dopo aver allestito e ribaltato il lembo timpano-meatale, si rimuove il colesteatoma laterale alla catena ossiculare e si pratica un'atticotomia per controllare completamente la patologia colesteatomatosa anche in epitimpano. La fase finale di ricostruzione della MT si basa sul ricorso alla cartilagine tragale che permette di ricostruire perfettamente lo scutum precedentemente abbattuto e di dare supporto al lembo timpanomeatale una volta riposizionato.

CONCLUSIONI

Negli ultimi anni, la classica e standardizzata miringoplastica microscopica è stata affiancata da nuove tecniche endoscopiche; tuttavia, ancora non vi è unanimità di pensiero riguardo quale sia l'approccio migliore. I tassi di successo anatomico e funzionale sembrano essere comparabili per quanto riguarda la MPL endoscopica e microscopica.
Indubbiamente l'approccio transcanalare favorisce un miglior successo anatomico non richiedendo incisioni retroauricolari o endoaurali e/o canalplastica, e pertanto, nella nostra esperienza, è da preferire ogni qualvolta che sia possibile.
L'approccio endoscopico transcanalare garantisce oggettivamente un

miglior campo di visione e dal punto di vista soggettivo una più elevata soddisfazione del paziente; tuttavia, l'otoendoscopia richiede una curva di apprendimento più difficoltosa legata principalmente alle difficoltà conseguenti all'operare con una mano sola.
Nella MPL endoscopica, in base alla nostra esperienza, preferiamo utilizzare come prima scelta il pericondrio tragale, sia per la sua affidabilità che per la comodità data la sede del prelievo. In alternativa, ricorriamo al Biodesign per la disponibilità del materiale e per ridurre al minimo la morbilità. Infine, utilizziamo la cartilagine tragale nelle perforazioni recidive anche se nei bambini la scelta ricade sulla fascia temporalis dal momento che il trago spesso non è ancor ben sviluppato.
Nelle tasche di retrazione, la ricorrenza della patologia è frequente e ciò giustifica l'utilizzo di graft cartilaginei anche se la mancata trasparenza del neotimpano non consente una visione diretta di eventuale patologia residua; oggigiorno però è possibile oggi monitorare l'eventuale ricorrenza di patologia con la RMN a diffusione. La cartilagine infine si presta ad essere un ottimo materiale per la ricostruzione dello scutum ogni qualvolta sia necessario praticare un atticotomia.

BIBLIOGRAFIA

1. Myringoplasties. A Retrospective Analysis of Our Surgical. García Ramón Balaguer, María M. Morales Suárez-Varelaos, José M. Tamarit Conejeros, Gabriela Agostini Porras, Virginia Murcia Puchades, José Dalmau Galofre. 2011, Acta Otorrinolaringol Esp., pp. 62(3):213---219.

2. An endoscopic method of tympanic membrane fluorescein angiography. Applebaum EL, Deutsch EC. 1986, Ann.Otol.Rhinol.Laryngol, pp. 95:439–443.

3. Cartilaginous myringoplasty: the endoscopic transcanal procedure. S., Ajake. 2013, Eur Arch Otorhinolaryngl, pp. 270:853-60.

4. Feasibility and advantages of transcanal endoscopic myringoplasty. Furukawa T., Watanabe T., Ito T., Kubota T., Kekehata S. 2014, Otol Neurotol, pp. 35:E140-5.

5. Comparison of visualization of the middle ear by microscope and endoscopes of 30° and 45° through posterior tympanotomy. Karchier EB, Niemczyk K, Orłowski A. 2014, Videosur Miniinva Tech, p. (9):27681.

6. Endaural or postaural incision for myringoplasty: does it make a difference to the patient? Inwood JL, Wallace HC, Clarke SE. 2003, Clin Otolaryngol Allied Sci., pp. 28(5):396-8.

7. Endoscopic transcanal myringoplasty for tympanic perforations: An outpatient minimally invasive procedure. Tseng CC, Lai MT, Wu CC, Yuan SP, Ding YF. 2018, Auris Nasus Larynx, pp. 45(3):433-439.

8. Short-term Subjective and Objective Outcomes of Patients Receiving Endoscopic Transcanal Myringoplasty for Repairing Tympanic Perforations. Tseng CC, Lai MT, Wu CC, Yuan SP, Ding YF. 2018, Otolaryngol Head Neck Surg. , pp. 158(2):337-342.

9. A comparative study of endoscope assisted myringoplasty and micrsoscope. Harugop AS, Mudhol RS, Godhi RA. 2008, Indian J. Otolaryngol. Head Neck Surg., pp. 60:298–302.

10. Tympanic membrane perforation in children: Endoscopic type I tympanoplasty, a newly technique, is it worthwhile? Nassif N, Berlucchi M, Redaelli de Zinis LO. 2015, Int J Pediatr Otorhinolaryngol. , pp. 79(11):1860-4.

11. Fat myringoplasty outcome analysis with otoendoscopy: who is the suitable patient? Konstantinidis I, Malliari H, Tsakiropoulou E, Constantinidis J. 2013, Otol Neurotol, pp. 34(1):95-9.

12. JR., Emmett. Age as a factor in the success of tympanoplasty: a comparison of outcomes in the young and old. J Ear Nose Throat . 1999, Vol. 78, 480-3.

13. Tympanoplasty type I in children—an evaluative study. Singh Gautam Bir, Sidhu TS, Sharma a, Singh N. 2005, Int J Of Pediatric Otorhinolaryngology, pp. 69(8):1071–1076.

14. Pediatric myringoplasty: postauricular versus transmeatal approach. Halim A, Borgstein J. 2009, Int.J.Pediatr.Otorhinolaryngol., pp. 73:1580–1583.

15. Endoscopic versus microscopic approach to type 1 tympanoplasty in children. Dundar R, Kulduk E, Sofy FK, Aslan M, Hanci Di, Muluk NB, et al. 2014, Int J Pediatr Otorhinolaryngol, pp. 78:1084-9.

16. Transcanal endoscopic myringoplasty: a case series in a university center. Garcia Lde B, Moussalem GF, Andrade JS, Mangussi-Gomes J, Cruz OL, Penido Nde O, Testa JR. 2016, Braz J Otorhinolaryngol., pp. 82(3):321-5.

17. Denoyelle F., Darrouzet V. Traitement chirurgical des perforations tympaniques de l'enfant. Rev Laryngol Otol Rhinol (Bord). 2004, Vol. 125, 3-16.

18. Borgstein J., Gerritsma T., Bruce I., Feenstra L. Atelectasis of the middle ear in pediatric patiens: safey of surgical intervention. Int J Pediatr Otorhinolaryng. 73(2), 2009, Vols. 257-261.

19. Middle ear atelectasis: what causes it and how is it corrected? CJ, Danner. 2006, Otorhinolaryngol North Am, pp. 39(6): 1211-1219.

20. The Erasmus atelectasiais classification: proposal of a new classification fr atelectasis of the middle ear in children. Borgstein J., Gerritsma TV, Wieringa MH, Bruce IA. 2007, Laryngoscope, pp. 117(7):1255-1259.

21. The effect of tympanoplastic without mastodectomy for chronic suppurative otitis media. Webb BD, Chang CY. 2008, Arch Otolaryngol Head Neck Surg., pp. 134(11):1155-1158.

22. Is cartilage better than temporalis muscle fascia in type I tympanoplasty? Implication for current surgical practice. IacovouE, Vlastarakos PV, Papacharalampous G, Kyrodimos E, Nikolopoulos TP. 2013, Eur Arch Otorhinolaryngol, pp. 270(11):2803-2813.

23. El-Hennawi. Cartilage perichondrium composite graft (cpcg) in pediatric tympanoplasty. Int J Pediatr Otorhinolaryngol. 2001, Vol. 59, 1-5.

24. Long-term results and prognostic factors of underlay myringoplasty in pars tensa atelectasis in children. Radelli de Zinis LO, Nassif N, Zanetti D. 2014, JAMA Otolaryngogy-Head and Neck Surgery.

SCELTA DEI MATERIALI NELLE MIRINGOPLASTICHE: QUALI E QUANDO

A. D'Elia, M. Barbara, F. Cariti, A. Maselli del Giudice, F. Barbara

UOC di Otorinolaringoiatria, Ospedale "Mons. R. A. Dimiccoli" Barletta

Il sistema timpano-ossiculare permette l'accoppiamento anatomo-funzionale tra mondo esterno ed orecchio interno consentendo la trasformazione dell'energia meccanica delle onde sonore in segnale biochimico e conseguente attivazione neurale. Questo accoppiamento comincia a livello della membrana timpanica (MT), il cui compito è quello di trasmettere la vibrazione acustica ed amplificarla. La funzionalità della MT dipende dalla sua specifica struttura trilaminare e dalla sua integrità anatomica. La sua alterazione può determinare una conseguente ipoacusia trasmissiva.

Le perforazioni della MT costituiscono una problematica frequente nella pratica clinica dell'otoiatra[1-2] e possono essere di natura post-traumatica o post-flogistica[2-3]. Pur avendo una percentuale di riparazione spontanea variabile fra il 74 ed il 96%[1], per secoli la miringoplastica (MPL), ovvero la procedura chirurgica utilizzata per ricostruire la membrana timpanica, è stata oggetto di investigazione e studio alla ricerca della tecnica e soprattutto dei materiali di innesto più idonei a ricostruirne l'integrità anatomica e funzionale, al fine di ripristinare una corretta trasmissione del suono e prevenire le infezioni ricorrenti.

A seguito di un trauma timpanico, lo stravaso composto da linfa, fluido interstiziale e coaguli di sangue attorno ai bordi della perforazione

forma uno strato protettivo che fornisce un supporto alla migrazione e proliferazione dello strato epiteliale squamoso sottostante, determinando, insieme allo strato di tessuto connettivo, la chiusura spontanea della perforazione. Quando ciò non avviene si rende necessario intervenire chirurgicamente utilizzando materiali che agiscano da supporto alla migrazione epiteliale dei bordi della perforazione.

A parte i primi tentativi di migliorare la qualità della vita dei pazienti con problematiche otologiche da parte della Scuola greca (III-IV sec. a.C.) e di Ippocrate, seguirono altri approfondimenti, ma notizie relative al primo tentativo riparativo chirurgico della MT le ritroviamo nel 1640 con l'utilizzo, da parte di Marcus Bouzer, di un frammento secco di vescica di maiale montato su un tubicino di avorio.

Yearsley, nel 1849, utilizzò, come materiale di riparazione, un batuffolo di cotone. Uno dei primi tentativi di riparazione con costruzione di timpani artificiali fu fatto da E.J. Toynbee nella seconda metà del secolo XIX. Questi mise a punto, nel 1853, un timpano artificiale (Fig. 1) formato da un tubo di gomma indurita e montata su uno stelo artificiale per favorirne l'applicazione e la rimozione.

Fig.1. *Timpano artificiale di Toynbee.*

Questi primi tentativi furono caratterizzati dalla comune finalità di ripristino della funzione protettiva della MT senza alcun intento di rigenerazione tissutale né di recupero funzionale. Nel 1878 Berthold utilizzò un innesto di pelle e solo nel 1950 e Hagerman e Ortegen introdussero quello che sarebbe diventato il materiale più utilizzato in chirurgia otologica, l'innesto di fascia autologa di muscolo temporale.
Da allora continue ricerche riguardanti i materiali di ricostruzione della MT sono state condotte alla ricerca del materiale di innesto ottimale.

Il materiale di ricostruzione della MT deve innanzitutto possedere le seguenti caratteristiche fondamentali:
a. Spessore idoneo (né troppo sottile né troppo spesso per evitare i rischi di appiattimento dell'angolo anteriore o di retrazione);
b. Assenza di soluzioni di continuo o loci minoris resistentiae;
c. Adeguata consistenza;
d. Facilmente reperibile ed abbondante.

Sulla base della provenienza, i materiali di innesto possono essere suddivisi nelle seguenti categorie:
1. **AUTOLOGHI:** prelevati dallo stesso individuo, da un'altra parte del corpo;
2. **ETEROLOGHI:** prelevati da soggetti di specie differenti;
3. **OMOLOGHI:** prelevati da soggetti della stessa specie geneticamente differenti;
4. **ARTIFICIALI:** prodotti non biologici, naturali e di sintesi.

I materiali più frequentemente utilizzati restano i materiali autologhi e numerosi sono gli studi condotti sulla loro efficacia[4-5-6]. Provenienti dallo stesso soggetto, sono immunologicamente compatibili[7]. Tra questi troviamo:

• **Pelle:** innesto storico utilizzato per la prima volta da Berthold nel 1878. Il maggior numero di ricerche è stato condotto intorno agli anni '70[8]. La cute può essere prelevata dalla regione retroauricolare senza danno estetico, oppure dalla parete posteriore del condotto uditivo esterno. Di recente alcuni autori Iraniani[9] hanno proposto l'utilizzo di un lembo di rotazione di cute del condotto in pazienti con perforazioni totali o subtotali della MT in assenza di residui anteriori, ottenendo una percentuale di successo pari al 96%.

• **Lembo di vena:** anche questa costituisce una soluzione "storica", introdotta da Shea[10] ed utilizzata prevalentemente nella chirurgia otologica non solo come modalità di platinotomia (con interposizione di lembo di vena), ma anche per riparare eventuali danni iatrogeni provocati durante l'intervento al lembo timpano meatale.

• **Tessuto adiposo:** questo materiale è stato utilizzato per la prima volta negli anni sessanta da Ringenberg[11] e presenta in letteratura una percentuale di successo variabile tra il 56% ed il 92%. Il grasso del lobulo dell'orecchio è il più frequentemente utilizzato perché facilmente accessibile soprattutto durante la pratica ambulatoriale. Più recentemente alcuni autori hanno proposto l'utilizzo di grasso addominale, in

particolare della regione ombelicale, considerato altrettanto efficace nella riparazione della MT e preferibile in alcuni casi per vantaggi estetici legati al sito di prelievo[12]. La moderna letteratura ha dimostrato che il successo terapeutico di questa tecnica, condotta prevalentemente ambulatorialmente ed in anestesia locale, è strettamente correlato al sito ed alle dimensioni della perforazione. Viene infatti considerata per piccole perforazioni (dimensioni comprese tra i 3 e i 5mm in lunghezza, secondo alcuni autori non superiori ai 6.5 mm e comunque non oltre il 30% della superficie totale della MT)[13-14]. La percentuale di successo risulta ridotta anche in caso di perforazione dei quadranti anteriori rispetto ad altre sedi di perforazione[13-14]. Va sottolineato che la maggior parte di questi studi includono pazienti affetti da perforazioni post-traumatiche in assenza di pregressa otorrea, colesteatoma e/o alterazioni della catena ossiculare.
Alcuni autori, al fine di ampliare l'indicazione della miringoplastica con grasso, allargandola anche a perforazioni di dimensioni maggiori, hanno proposto l'utilizzo combinato di grasso ed acido ialuronico, applicando quest'ultimo al di sopra dell'innesto e del residuo di MT.[15-16].
L'acido ialuronico è infatti un componente naturale della matrice extracellulare del connettivo in grado di stimolare numerosi fattori di crescita come dimostrato in numerosi studi animali[17]. L'acido ialuronico gioca un ruolo fondamentale nella rigenerazione del tessuto fibroso e nella regolazione del processo riparativo della MT, promuovendo la migrazione centripeta del tessuto epiteliale al di sopra dell'innesto, la rivascolarizzazione, la crescita e la differenziazione cellulare[18-19-20].

Fig.1. A) *Esiti di miringoplastica con grasso ed acido ialuronico: risultato a 12 mesi dopo l'intervento, orecchio destro (Salman F. et al., 2017).*

Gli stessi autori hanno inoltre utilizzato concentrati piastrinici di plasma autologo in aggiunta ad innesto di grasso ottenendo, però, risultati meno soddisfacenti[16].

• **Pericondrio**: prelevato dalla conca[21] o molto più frequentemente dal trago[22], si è rilevato un eccellente materiale autologo per innesti, rispettando i criteri base di inclusione tra i materiali di innesto "ideali" per miringoplastica: basso rate di rigetto, sufficiente quantità, facile reperibilità, buona resistenza alla trazione, proprietà di conduzione simili a quelle della MT[23]. Esso è, infatti, prontamente disponibile nel campo operatorio causando un eventuale accettabile difetto estetico. Numerosi studi hanno messo a confronto i risultati morfologici e funzionali dell'utilizzo di pericondrio con quello di fascia di muscolo temporale, ottenendo per lo più risultati sovrapponibili in termini di attecchimento dell'innesto e recupero uditivo[24-25]. Alcuni autori hanno inoltre recentemente evidenziato[26] una minore occorrenza di miringosclerosi in caso di utilizzo di pericondrio tragale rispetto alla fascia di temporale, legata probabilmente alla differente vascolarizzazione dei due innesti.

• **Cartilagine**: materiale prelevato dal trago o dalla conca, utilizzato soprattutto in caso di patologia avanzata, da solo o come rinforzo della fascia di muscolo temporale o del pericondrio a livello della porzione postero-superiore. La cartilagine, infatti, a differenza della fascia, data la sua maggiore consistenza e rigidità, risulta essere più resistente a flogosi ed infezioni e mantiene una forma stabile per molto tempo. Questa caratteristica, insieme al suo maggiore spessore, alla sua uniformità e alla mancanza, al suo interno, di tessuto fibroso, rende più prevedibile l'esito dell'utilizzo in chirurgia otologica di tale materiale[27]. Tali caratteristiche sembrano inoltre prevenire la formazione di tasche di retrazione del neotimpano[28]. Essendo un materiale opaco ha il limite di non permettere la visione in trasparenza di un eventuale colesteatoma iatrogeno. Numerose sono, inoltre, le controversie riguardanti le presunte ridotte capacità vibratorie di tale innesto. La letteratura è a tal proposito contrastante[29-30-31]. Secondo alcuni autori non vi sono differenze nei risultati funzionali a breve e a lungo termine tra l'utilizzo di cartilagine e l'utilizzo di sola fascia[32], secondo altri autori, invece, tra i due gruppi vi sono differenze statisticamente significative riguardanti prevalentemente la percentuale di successo anatomico più che funzionale. Nonostante nel 2002 Murbe[33] abbia evidenziato con una metodica di laser-doppler-vibrometria che il neotimpano cartilagineo ha caratteristiche vibratorie sovrapponibili a quelle della MT normale, recentissimi studi

continuano a registrare un minor successo funzionale del solo innesto cartilagineo[28], preferito invece come supporto alla fascia soprattutto nei casi di perforazioni complesse, di patologia dell'orecchio medio in stato avanzato e disfunzione tubarica cronica[34].

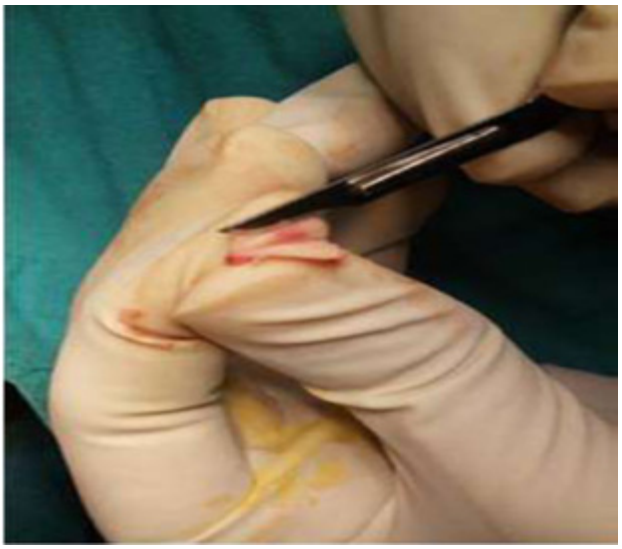

Fig.2. *Prelievo di cartilagine tragale.*

• **Fascia del muscolo temporale (FMT)**: rimane di gran lunga il materiale di innesto più utilizzato dagli otochirurghi. Fu introdotta da Heerman[35] alla fine degli anni 50, apprezzata per essere facilmente reperibile in abbondante quantità (sfruttando la stessa incisione chirurgica retroauricolare), per il basso rate matabolico basale, lo spessore simile a quello della MT normale, la stessa origine embriologica mesodermica della MT che garantisce un buon attecchimento[36-37]. L'innesto può essere utilizzato essiccato o fresco. Questo materiale possiede però degli indubbi svantaggi. A causa della sua ridotta vascolarizzazione può, infatti, andare incontro ad atrofia[38-39-40] con mancato attecchimento e/o dislocazione dell'innesto. Questo può medializzarsi, shiftare posteriormente o contrarsi con il rischio di perforazione residua.
La letteratura negli ultimi anni si è concentrata sull'analisi dei "demeriti" di tale materiale e sul confronto in termini di risultato anatomico-funzionale con cartilagine e pericondrio-cartilagine, al fine di superarne i limiti e di riuscire ad affrontare con successo i casi più ostici quali le

perforazioni totali e subtotali. Molti autori, infatti, hanno studiato l'utilizzo combinato di FMT con cartilagine, sfruttando i vantaggi di entrambi, ovvero la duttilità e facile e abbondante reperibilità della fascia con la spiccata vascolarizzazione, maggiore resistenza al riassorbimento e alla retrazione della cartilagine[41-42-43]. Secondo Kulkarni et al.[43]
l'uso nelle perforazioni totali, subtotali o anteriori di cartilagine tragale modellata a forma di semiluna come supporto anteriore all'innesto di FMT migliora i risultati anatomici senza penalizzare il recupero uditivo.

I MATERIALI ETEROLOGHI, ovvero provenienti da membri di specie differenti, prevalentemente bovini e suini, sono scarsamente utilizzati nella pratica chirurgica per via delle ridotte percentuali di successo se paragonati ai tessuti autologhi e per il rischio, seppur opportunamente sterilizzati e conservati, di trasmissione di malattie infettive quali la malattia di Creutzfeld-Jakob o malattie virali come l'AIDS o l'epatite[7].
Ridotti risultati sono stati ottenuti anche dall'utilizzo di materiali provenienti da membri della stessa specie, gravati dalle stesse problematiche di scarsa sicurezza di utilizzo. Maggiore affidabilità e tollerabilità sono state attribuite alla dura madre omologa liofilizzata e la matrice di collagene di derma umano[7-44-45].

Nel corso degli anni molta attenzione è stata posta all'utilizzo di **MATERIALI ARTIFICIALI**. Questi sono materiali non biologici, sia naturali che di sintesi. Sono numerosissimi e sono stati proposti come alternativa sicura, affidabile ed economica ai materiali autologhi più comunemente utilizzati.
L'ingegneria tissutale costituisce pertanto l'avanguardia nell'ambito dei materiali di utilizzo della miringoplastica e della chirurgia otologica in generale. Molti di questi tuttavia sono stati testati prevalentemente in vitro o su animali e il principale limite attuale al loro utilizzo è la mancanza di un numero soddisfacente di studi in vivo.
Questa disciplina si serve di tre elementi: cellule, materiali di supporto (che servono da supporto meccanico per la migrazione, proliferazione e differenziazione cellulare), e biomolecole[46].
Possono essere utilizzati singolarmente o in maniera combinata. Nella pratica chirurgica-ambulatoriale il più noto materiale artificiale è il paper-patch, indicato come primo tentativo di riparazione della MT in pazienti giovani, perforazioni post-traumatiche ed in pazienti senza storia clinica di otorrea recidivante[47].

MATERIALI ARTIFICIALI		
MATERIALI DI SUPPORTO	**CELLULE**	**BIOMOLECOLE**
Gelfoam®	EGF	Fibroblasti autologhi
Polilisina polimerizzata + lattice	TGF-α	Cellule staminali embrionali di mouse
Chitosano	TGF-β	Cellule staminali umane mesenchimali
Alginato di calcio	FGF, KGF	
Acido Ialuronico	PDGF, VEGF	
Idrogel (da glicosaminoglicani)	Concentrato piastrinico	
Membrane bilaminari in silicone	Siero autologo da sangue periferico	

Tab. 1. *Materiali artificiali*[46].

In conclusione le attuali numerose possibilità di scelta relative ai materiali di utilizzo nelle miringoplastiche trovano precise indicazioni e limitazioni, legate alle proprietà intrinseche al materiale d'innesto, alle caratteristiche della perforazione ed alle non sottovalutabili preferenze e abilità del chirurgo.

BIBLIOGRAFIA

1. Teh BM, Marano RJ, Shen Y, Friedland PL. Tissue engineering of the tympanic membrane. Tissue Eng B 2013;19:116-32.
2. Zhang Q, Lou Z. Impact of basic fibroblast growth factor on healing of tympanic membrane perforations due to direct penetrating trau- ma: a prospective non-blinded/controlled study. Clin Otolaryngol 2012;37:446-51.
3. De Juan J, et al. Tympanic membrane prosthesis with mechanical fixation. US Patent 6309419; 2001.
4. Kwong KM, Smith MM, Coticchia JM. Fat graft myringoplasty using umbilical fat. Int J Pediatr Otorhinolaryngol 2012;76:1098-101.
5. Kakehata S, Hirose Y, Kitani R, Futai K, Maruya S, Ishii K, et al. Autologous serum eardrops therapy with a chitin membrane for closing tympanic membrane perforations. Otol Neurotol 2008;29:791-5.
6. Hakuba N, Taniguchi M, Shimizu Y, Futai K, Maruya S, Ishii K, et al. A new method for closing tympanic membrane perforations using basic fibroblast growth factor. Laryngoscope 2003;113:1352-5.
7. Laudadio P., Relazione Ufficiale XCIII CONGRESSO NAZIONALE Bologna 2006, Attualità in tema di chirurgia dell'orecchio medio, La miringoplastica , pag. 149-176.
8. Kacker SK. Pedicle-meatal skin graft myringoplasty. Eye Ear Nose Throat Mon. 1969 Nov;48(11):622-5. PubMed PMID: 4899462.
9. Memari F, Hassannia F. Myringoplasty using rotation flap of canal skin for total tympanic membrane perforation. Auris Nasus Larynx. 2014 Oct;41(5):413-6.
10. Shea J. "Vein graft closure of eardrum perforations". Arch Otolaryngol; 72: 445-447, 1960.
11. Ringenberg JC. Fat graft tympanoplasty. Laryngoscope. 1962;72:188-192.
12. Acar M, Yazıcı D, San T, Muluk NB, Cingi C. Fat-plug myringoplasty of ear lobule vs abdominal donor sites. Eur Arch Otorhinolaryngol. 2015 Apr;272(4):861-866.
13. Lee DY(1), Kim YH.Can Fat-plug Myringoplasty Be a Good Alternative to Formal Myringoplasty? A Systematic Review and Meta-analysis. Otol Neurotol. 2018 Apr;39(4):403-409.
14. Landsberg R, Fishman G, DeRowe A, Berco E, Berger G J Fat graft myringoplasty: results of a long-term follow-up.Otolaryngol. 2006 Feb;35(1):44-7.

15. Saliba I. Hyaluronic acid fat graft myringoplasty: how we do it. Clin Otolaryngol. 2008;33(6):610-614.

16. Salman F. Alhabiba, Issam Salibaa, Hyaluronic Acid Fat Graft Myringoplasty Versus Autologous Platelet Rich Plasma. J Clin Med Res. 2017;9(1):30-34.

17. Saliba I, Alzahrani M, Zhu T, Chemtob S. Growth factors expression in hyaluronic acid fat graft myringoplasty. Laryngoscope. 2014;124(6):E224-230.

18. Chauvin K, Bratton C, Parkins C. Healing large tympanic membrane perforations using hyaluronic acid, basic fibroblast growth factor, and epidermal growth factor. Otolaryngol Head Neck Surg. 1999;121(1):43-47.

19. Guneri EA, Tekin S, Yilmaz O, Ozkara E, Erdag TK, Ikiz AO, Sarioglu S, et al. The effects of hyaluronic acid, epidermal growth factor, and mitomycin in an experimental model of acute traumatic tympanic membrane perforation. Otol Neurotol. 2003;24(3):371-376.

20. McCarty MF. Glucosamine for wound healing. Med Hypotheses. 1996;47(4):273-275.

21. Wiesel JM, Gay I, Wexler MR. “Conchal perichondrium in myringoplasty”. Laryngoscope; 90: 1236-1237, 1980.

22. Goodhill V, Harris I, Brockman SJ. “Tympanoplasty with perichondrial graft.” Arch Otolaryngol; 79: 131- 137, 1964.

23. Chhapola S., Matta I. Cartilage-perichondrium: an ideal graft material? Indian J Otolaryngol Head Neck Surg 2012;64:208-3.

24. Dabholkar JP, Vora K, Sikdar A. Comparative study of underlay tympanoplasty with temporalis fascia and tragal perichondrium. Indian J Otolaryngol Head Neck Surg 2007;59:116-9.

25. Kim JY, Oh JH, Lee HH. Fascia versus cartilage graft in type I tympanoplasty: audiological outcome. J Craniofac Surg 2012;23:605-8.

26. Çatli T, Çelik Ç, Demir E, Gür H, Tokat T, Olgun L. Investigation of myringosclerosis development in different grafting materials after myringo-/ tympanoplasty. Kulak Burun Bogaz Ihtis Derg. 2015;25(2):65-9.

27. Cabra J, Monux A. Efficacy of cartilage palisade tympanoplasty: randomized controlled trial. Otol Neurotol. 2010;31:589–95.

28. Kouhi A, Khorsandi Ashthiani MT, Jalali MM. Results of Type I Tympanoplasty Using Fascia with or without Cartilage Reinforcement: 10 Years’ Experience. Iran J Otorhinolaryngol. 2018 Mar;30(97):103-106.

29. Tek A, Karaman M, Uslu C, Habesoglu T, Kilicarslan Y, Durmus R, et al. Audiological and graft take results of cartilage reinforcement tympanoplasty (a new technique) versus fascia. Eur Arch Otorhinolaryngol. 2012; 669:1117–26. 4.

30. Naderpour M, Jabbari Moghadam Y, Ghanbarpour E, Shahidi N. Evaluation of Factors Affecting the Surgical Outcome in Tympanoplasty. Iran J Otorhinolaryngol. 2016;28:99–104.

31. Khan MK, Parab SR. Reinforcement of Sliced Tragal Cartilage Perichondrium Composite Graft with Temporalis Fascia in Type I Tympanoplasty: Our Techniques and Results. J Rhinolaryngo Otolog. 2013;1:57–62.

32. Kalcioglu1 MT, Tan M, Croo A. Comparison between cartilage and fascia grafts in type 1 tympanoplasty. B-ENT. 2013; 9:235–9.

33. Murbe D, Zanert T, Bornitz M. “Acoustic properties of different cartilage reconstruction tecniques of the tympanic membrane”. Laryngoscope; 112: 1769-1776, 2002.

34. Shekharappa MK, Siddappa SM. Cartilage Myringoplasty: An Ideal Grafting Technique for Complex Perforations. J Clin Diagn Res. 2017 Jul;11(7).

35. Hermann J, Hermann H, Kopstein E. “Fascia and cartilage palisade tympanoplasty.“ Arch Otolaryngol; 91: 228-241, 1970.

36. Gierek T, Slaska-Kaspera A, Majzel K, Klimczak-Gołab L (2004) Results of myringoplasty and type I tympanoplasty with the use of fascia, cartilage and perichondrium grafts. Otolaryngologia polska Polish Otolaryngol 58(3):529–533.

37. Nichlani SS, Jagade MV, Ganeshan A (2010) Reconstruction of the tympanic membrane with partial tragal cartilage graft versus temporalis fascia graft. Bombay Hosp J 52:197–201.

38. Dabholkar JP, Vora K, Sikdar A (2007) Comparative study of underlay tympanoplasty with temporalis fascia and tragal peri- chondrium. Indian J Otolaryngol Head Neck Surg 59:116–119. doi:10.1007/s12070-007-0035-0.

39. Shadyev Kh D, Vishnyakov VV (1997) Tragus perichondrium and cartilage, temporal fascia in tympanoplasty. Vestn Otori- nolaringol 4:46–47.

40. Kulkarni S, Kulkarni V, Burse K, Sancheti V, Roy G. Cartilage support for fascia graft in type I tympanoplasty. Indian J Otolaryngol Head Neck Surg. 2014 Sep;66(3):291-6.

41. Aidonis Ioannis, Robertson Thomas C, Sismanis Aristides. Cartilage shield tympanoplasty: a reliable technique. Otol Neurotol 2005, 26:838–841.

42. Arriaga MA (2010) Cartilage tympanoplasty: classifications of methods-techniques-results. Otol Neurotol 31:861–1012.

43. Shreeya Kulkarni, Vinay Kulkarni, Kiran Burse, Vandana Sancheti, Gaurav Roy. Cartilage Support for Fascia Graft in Type I Tympanoplasty. Indian J Otolaryngol Head Neck Surg (July–Sept 2014) 66(3):291–296.

44. Packer P, McKendrick A, Solar W. ”What is best in myringoplasty: underlay or overaly, dura or fascia”. J Laryngol Otol; 96: 25-41, 1982.

45. Saadat D, Ng M, Vadapalli S, Shina UK. “Office myringoplasty with alloderm”. Laryngoscope; 111: 181- 184, 2001.

46. Maria A. Villar-Fernandez, Jose A. Lopez-Escamez. Outlook for tissue engineering of the tympanic membrane. Audiology Research 2015, Vol.5:117.

47. Lee DH, Kim J, Shin E, Kim Y, Cho Y. Clinical Analysis of Paper Patch Myringoplasty in Patients with Tympanic Membrane Perforations. J Int Adv Otol. 2016 Aug;12(2):142-146.

TERAPIA MEDICA, MASTOIDECTOMIA E DTT: COSA FARE NELLA GESTIONE DELLE MASTOIDITI ACUTE

R. Palladino

UOC Otorinolaringoiatria - ASl Salerno

La mastoidite acuta (MA) è la complicanza più comune dell'otite media acuta che colpisce principalmente l'età pediatrica con un incidenza stimata tra 1,2 e 4,2 / 100.000 bambini / anno[1].
Le mastoiditi acute che complicano un'OMA insorgono più spesso nei lattanti anche se possono manifestarsi a qualsiasi età e sono stati descritti dei casi fin dall'età di 2 mesi, come anche nell'anziano.
Gli episodi di riacutizzazione di un'otite cronica possono dare un quadro di mastoidite acuta, prevalentemente negli adolescenti o negli adulti. Questa complicanza sarebbe più frequente in caso di precedente timpanoplastica con tecnica chiusa e su mastoidi fortemente pneumatizzate. Nonostante la vasta bibliografia relativa alla MA pediatrica, ci sono ancora molte aree di controversie. Fino ad oggi non sono stati accettati univoci criteri diagnostici e terapeutici. Per quanto riguarda la sua gestione, la mastoidectomia semplice ha storicamente rappresentato il trattamento chirurgico standard della mastoidite acuta[2]. Tuttavia, attualmente i tassi di utilizzo della mastoidectomia semplice nel trattamento dell'AM pediatrica mostrano notevoli variazioni tra le serie riportate[3-4]. Inoltre, durante gli ultimi anni, diversi centri hanno adottato una gestione piuttosto conservativa per la MA[5-6-7-8] e le sue complicanze. Sebbene ogni caso di AM possa avere i suoi trattamenti specifici, è ovvio che alcune indicazioni di base devono essere impostate in modo da massimizzare la sicurezza e l'efficacia del trattamento. Raramente la AM necessita di ricovero ospedaliero che, tuttavia, potrebbe essere necessario nel caso di inefficacia del trattamento ambulatoriale per infezioni gravi che non rispondono al trattamento antimicrobico con persistenza dei sintomi o per sopraggiunte complicanze. Soprattutto i pazienti pediatrici con diagnosi

di OMA beneficiano del trattamento antimicrobico[2-3]. Nell' AOM complicata l'infezione purulenta può diffondersi alle strutture che circondano l'orecchio medio e causare complicanze acute quali: perforazione della membrana timpanica, paresi facciale, labirintite, osteite ed erosione ossea, mastoidite acuta (MA), formazione di ascessi, tromboflebite fino a complicanze intracraniche. Per quanto detto, risulta fondamentale un corretto inquadramento clinico dei bambini affetti da AOM che richiedono ospedalizzazione per identificare in cosa questo gruppo di pazienti differisce dai bambini con AM. Dal momento che i pazienti pediatrici con AOM beneficiano del trattamento antimicrobico[2-3], oggigiorno si cerca di focalizzare l'attenzione a valutare separatamente questo gruppo di pazienti pediatrici.

EPIDEMIOLOGIA

Nei paesi occidentali, le mastoiditi acute complicavano lo 0,4% delle OMA alla fine degli anni'50, e questa è ancora la frequenza che si osserva nei paesi in via di sviluppo[9-10-11-12]. In seguito alla diffusione delle terapie antibiotiche e al miglioramento delle condizioni di vita, la sua frequenza si è ridotta di circa 100 volte[12]. Dal 1991 al 1998, la frequenza delle mastoiditi acute è stata stimata pari a 3,5-4,2 casi su 100.000 abitanti per anno nei Paesi Bassi, in Norvegia e Danimarca, e di 1,2 - 2 casi su 100.000 abitanti per anno nel Regno Unito, in Canada, in Australia e negli Stati Uniti[11-13]. Uno studio recente condotto in Francia valuta l'incidenza delle mastoiditi acute esteriorizzate a 1,2 casi per anno per 100.000 bambini di età inferiore ai 15 anni[14-15-16-17-18].

MICROBIOLOGIA

La mastoidite acuta (MA) è considerata come una complicanza dell'OMA, infatti il principale agente patogeno batterico è il medesimo. Mentre l' OMA, generalmente si sviluppa in corso o in seguito ad infezioni virali che interessano le vie respiratorie alte (biblio 8 dall'articolo di 15 pagine), complicata da una sovrainfezione batterica, la mastoidite acuta ha per lo più ab initio una eziologia batterica. Nella MA il principale agente patogeno è lo Streptococco Pneumoniae (22-40%), seguito da: Streptococco Pyogenes (7-14%), Staphylococco Aureus ed Haemophilus influenzae. Va segnalato, che negli ultimi anni, i classici agenti patogeni responsabili della MA come lo Streptocco Pneumoniae, H.Influenzae, Moraxella catarralis stanno avendo una netta diminuzione a favore di altri batteri

come lo Streptococco di gruppo A e Fusobacterium Necrophorum[19-20-21]. Il Fusobacterium Necrophorum, in particolare, è gram-negativo che colonizza il cavo orale, il tratto genitale femminile e tratto digerente[22]. Tale agente patogeno è anche noto per il suo coinvolgimento nella sindrome di Lemierre[23]. Negli ultimi due decenni, gli studi hanno evidenziato il ruolo del F.Necrophorum come agente causale della MA[21-24-25] e la sua associazione con la forma clinica più grave che necessita spesso di una gestione chirurgica. Tuttavia, la maggior parte delle segnalazioni, come si evince dal lavoro di Gelbart M. et all. (Fusobacterium necrophorum as an Emerging Pathogen of Acute Mastoiditis -Pediatric Infectious Disease Journal- del 2018), provengono da casi già complicati, pertanto, l'incidenza grezza relativa alle MA da F.Necrophorum necessitano di ulteriori approfondimenti. In questo contesto, va considerato il ruolo che l'impiego del vaccino pneumococcico coniugato (PCV) nella sua forma 7 e 13, introdotti negli Stati Uniti rispettivamente 16 e 13 anni fa, ha avuto nella riduzione dell'incidenza di alcune patologie come la malattia pneumococcica invasiva, polmonite acquisita e meningite[26-27-28], come evidenziato nel lavoro di Cavel O. et All. (*International Journal of Pediatric Otorhinolaryngology* del 2018).

PATOGENESI

La mastoidite acuta si presenta generalmente come una complicanza dell'OMA che esordisce come infiammazione di origine infettiva del mucoperiostio dell'orecchio medio[29]. Tale processo infettivo diffonde attraverso le venule propagandosi dalla mucosa dell'orecchio medio alla mastoide fino ad estendersi al periostio generando un quadro di periostite. In questo stadio le lesioni sono reversibili sotto terapia medica, dal momento che le strutture ossee sono ancora intatte. L'accumulo nell'antro di secrezioni che non possono più essere drenate, a causa del blocco del condotto adito-atriale interessato dall'edema mucoso, produce una compressione con demineralizzazione dei setti ossei delle cellule mastoidee e conseguente rottura della matrice proteica ossea. Pertanto, la progressiva rarefazione dei setti interossei comporta il confluire delle cellule mastoidee in un'ampia cavità riempita di pus e di granulazioni mucoperiostee ispessite e ipervascolarizzate[29] fino all'estrinsecazione del processo infettivo verso la corticale della mastoide. In seguito alla fistolizzazione della corticale viene a determinarsi una diffusione del pus verso gli spazi contigui quali: la regione retroauricolare (mastoidite acuta esteriorizzata), collo (mastoidite di Bezold), apice della

rocca (petrosite), cervelletto e il lobo temporale. Una mastoidite acuta, a sua volta, può essere una complicanza di un'otite media cronica colesteatomatosa[30]. La MA può svilupparsi piuttosto rapidamente in corso di OMA, la durata media dei sintomi dell'OMA, prima dell'ammissione ospedaliera è di circa 1-2 giorni[31],circa il 30-50% dei pazienti pediatrici con mastoidite acuta non presenta una storia di OMA pregressa, mentre il 3-29% dei pazienti presenta una precedente OMA ricorrente[31-32].

MANIFESTAZIONI CLINICHE

Lo spettro clinico della mastoidite acuta può presentarsi con sintomi e segni lievi che evolvono verso risoluzione spontanea o con quadri clinici gravi con complicanze potenzialmente fatali; basta pensare che, nei bambini molto piccoli, una mastoidite acuta esteriorizzata e non, può essere il sintomo di presentazione di un'OMA. La mastoidite acuta esteriorizzata si presenta clinicamente con uno scollamento del padiglione auricolare verso il basso e in avanti, con cute sovrastante che appare infiammata ed iperemica (Fig. 1), dolore retroauricolare, febbre, diarrea, alterazione dello stato generale[12-14-15-18-33].

Fig.1. *Mastoidite acuta esteriorizzata secondaria a un'otite cronica colesteatomatosa già operata.*

Questi sintomi, generalmente, sopraggiungono nella settimana che segue un'OMA, ma possono presentarsi anche come segni di esordio[12-18]. All'otoscopia, il timpano appare bombato nel quadrante postero-superiore, talvolta, nel lattante vi è la presenza di un abbassamento della parete posteriore del cue con perforazione puntiforme o lineare che lascia fuoriuscire in modo pulsante le secrezioni. In taluni casi, all' otoscopia, si apprezza un accumulo di squame di cheratina stratificate a ricoprire una perforazione generalmente marginale[33]. La presentazione clinica di una esteriorizzatone temporozigomatica del processo infettivo è la tumefazione della regione interessata con estensione a quella pretragica, che comporta scollamento e successivo spostamento del padiglione auricolare verso il basso. Le esteriorizzazioni cervicali derivano dall'effrazione della corticale della punta della mastoide o sulla sua faccia interna (mastoidite di Bezold), o sulla sua faccia esterna (pseudo-Bezold)[15-34]. Queste forme si manifestano con torcicollo, dolori sottomastoidei e tumefazione retromandibolare. Gli ascessi parafaringei secondari ad un'osteite petrosa sottolabirintica sono eccezionali[35]. Le mastoiditi subacute si presentano come un'OMA che non evolve favorevolmente nei tempi abituali malgrado terapia antibiotica mirata e si manifesta con segni generali come disturbi digestivi coleriformi, arresto della curva ponderale e persistenza di una discreta febbricola. L'esame otoscopico mostra un timpano ispessito, talvolta perforato, a volte con granulazioni mucose nel condotto uditivo esterno. È in queste forme che alcuni Autori hanno proposto, nell'ambito di studi clinici, l'impiego di esami radioisotopici per visualizzare i focolai di osteite[36]. Forme particolarmente subdole di mastoiditi sono quelle in cui il timpano resta normale in presenza di un processo infettivo limitato alla mastoide (Tab. 1).
In tali casi, la diagnosi si pone con imaging e a complicanze intracraniche ormai sopraggiunte[36-37]. In una revisione sistematica dei criteri diagnostici comunemente utilizzati per le MA nei pazienti pediatrici (65 studi pubblicati tra il 1980 e il 2007), si evidenziava che il 42% dei bambini presentava in anamnesi una storia di patologia otologica e al momento del ricovero circa la metà dei pazienti era già sotto trattamento antibiotico[38]. La durata media dei sintomi suggestivi di mastoidite acuta era di 9,8 giorni con un range che andava da 1-42 giorni. I sintomi locali includevano gonfiore post-emicranico, con o senza fluttuazione, che invece era presente in una media dell'81-85% dei pazienti, rilassamento o edema del condotto uditivo esterno (71%), otalgia (67%), otorrea (53%) e perforazione MT (37%). I sintomi sistemici includevano letargia / malessere (96%), febbre (76%), irritabilità (71%) e mal di testa (31%).

Complicanze delle MASTOIDITI ACUTE

Complicanze extracraniche:
Extratemporali:
Ascesso post-auricolare
Ascesso di Bezold
Ascesso di Luc
Ascesso zigomatico
Infratemporali:
Paralisi del nervo facciale
Petrisiti
Labirintiti
Fistole labirintiche
Ip.neurosensoriale
Complicanze intracraniche:
Meningiti
Ascesso epidurale
Empiema subdurale
Trombosi del seno sigmoideo
Idrocefalo otitico
Meningoencefalocele
Perdita di liquido cerebrospinale

Tab. 1. *Complicanze delle mastoiditi acute.*

DIAGNOSI

La diagnosi di mastoidite acuta è generalmente una diagnosi clinica nei pazienti pediatrici con caratteristici reperti. I test di laboratorio e gli studi radiologici sono strumenti utili in corso di trattamento per mastoidite e possono supportare il processo decisionale quando l'attuale strategia di trattamento fallisce. I risultati degli esami di laboratorio potrebbero non essere specifici, infatti, la conta dei globuli bianchi

potrebbe essere normale e il tasso di sedimentazione degli eritrociti e la proteina C reattiva potrebbero non essere alterati. Pertanto, nei casi dubbi, possono essere utili studi colturali su materiale di secrezione, materiale ottenuto in corso di miringotomia o prelevato direttamente in cavità mastoidea, al fine di praticare antibiogramma e terapia antibiotica mirata. La puntura retroauricolare permette di distinguere le periostiti dagli ascessi sottoperiostei. I germi osservati sono sovrapponibili a quelli osservati nei prelievi da OMA.

Lo pneumococco è di gran lunga il germe più frequentemente riscontrato nei prelievi da mastoiditi acute esteriorizzate, con aumento regolare della percentuale di ceppi con ridotta sensibilità alla penicillina. Tuttavia, anche germi anaerobi, quali il Fusobacterium Necrophorum e Bacteroides fragilis, sono stati ritrovati in alcune mastoiditi acute[33-39-40].

Le mastoiditi da anaerobi sono spesso più gravi delle altre e richiedono una terapia antibiotica prolungata per almeno 2 mesi[39-40].

Relativamente alle forme subacute di mastoiditi, vanno poste in diagnosi differenziale con la tubercolosi e richiedono una ricerca di micobatteri tipici e atipici[41-42-43]. Nei pazienti immunodepressi, i germi osservati sono più diversificati, e possono esserci anche delle coesistenti micosi[44]. Dal punto di vista della diagnostica per immagini non sono necessari studi di imaging dell'osso temporale per effettuare la diagnosi di mastoidite acuta nei bambini con sintomatologia clinica caratteristica e non risultano necessari neanche nel trattamento iniziale dei casi non complicati.

Tuttavia, potrebbero essere necessari studi di imaging, nel caso di pazienti pediatrici con sintomatologia clinica insolita come una mastoidite persistente, una mastoidite farmacoresistente (mastoiditi mascherate), una mastoidite acuta con periostite, una mastoidite coalescente e per valutare complicanze sospette, complicanze extracraniche o intracraniche, paralisi del VII nc. La TC e la RMN presentano un differente utilizzo, infatti, la Tc è più indicata quando si devono valutare alterazioni delle strutture ossee, deiscenze della corteccia mastoidea, ascessi intracranici, ascessi extracranici, alterazioni nel riempimento vascolare patognomonici di trombosi del seno laterale; mentre la RMN con gadolino è indicata in pazienti nei quali si sospettano complicanze intracraniche, grazie alla sua maggiore sensibilità di evidenziare raccolte liquide extrassiali con lesioni vascolari associate.

È importante focalizzare l'attenzione sui reperti caratteristici di un ascesso sottoperiostale in TC ed un ascesso epidurale in RMN.

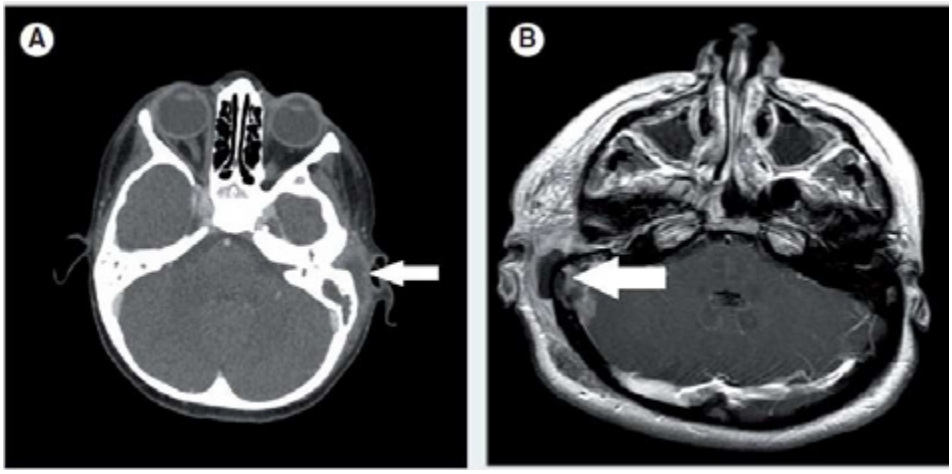

Fig.2.

A. *Immagine TC che mostra un ascesso subperiostale nell'area mastoidea sinistra (freccia) con una opacizzazione della cavità mastoidea.*

B. *Immagine RM con Gadolinio T1 pesata che evidenzia un ascesso epidurale (freccia) secondario rispetto alla mastoidite destra.*

È importante focalizzare le caratteristiche proprie della TC e quelle della RM. La TC permette di evidenziare opacizzazioni dell' orecchio medio e della mastoide, erosioni ossee della mastoide, riassorbimenti ossei ed eventuali distorsioni del contorno osseo mastoideo (Fig. 2). Nell'immagine Tc l'ascesso sottoperiostale si estende lungo il condotto uditivo esterno e l'arco zigomatico; può approfondirsi al muscolo temporale come ascesso di Luc o approfondirsi al muscolo sternocleidomastoideo come ascesso di Bezold. La Tc presenta una sua valenza anche nell'evidenziare ascessi subperiostali, ascessi subdurali, nonché trombosi del seno sigmoideo, di altri vasi durali profondi e della vena giugulare interna (sospettata se vi è un una maggiore densità nel vaso sanguigno); petrositi dell'apice della rocca che appaiono con un riassorbimento osseo e meningiti che appaiono con un grossolano ispessimento durale[45-46]. Gli ascessi cerebrali, infine, presentano un'area di bassa attenuazione patognomonica di edema cerebrale in presenza di un'impregnazione irregolare[47]. Di contro, in RMN la trombosi del seno sigmoideo, di altri vasi profondi e delle vena Giugulare interna è caratterizzata da assenza di un flusso vuoto nelle

sequenze spin-echo e difetto di riempimento nelle sequenze gradient-echo; nella meningite il quadro radiologico è sovrapponibile a quello che appare alla Tc. Gli ascessi cerebrali si presentano circondati da edema, con un aumento del segnale nelle immagini T2 pesate e con segnale FLAIR. Il centro necrotico dell'ascesso cerebrale presenta una limitata diffusione, con un elevato segnale di imaging in diffusione (DWI), che permette la differenziazione da una patologia neoplastica, che generalmente presenta un segnale centrale basso sul DWI.

TRATTAMENTO

Il trattamento della mastoidite acuta è correlato allo stadio e al rischio di eventuali complicanze. La terapia antimicrobica e il drenaggio chirurgico sono stati a lungo considerati i pilastri della terapia. Nei casi non complicati e con trattamenti antibiotici non soddisfacenti, l'aspirazione e / o il drenaggio dell'orecchio medio, con o senza inserimento del tubo di ventilazione, forniscono valori diagnostico-terapeutici.
La somministrazione di una terapia empirica antimicrobica dovrebbe fornire una copertura verso i patogeni più frequenti come lo S. pneumoniae e S. pyogenes. Secondo alcuni Autori, risulta efficace come trattamento terapeutico una cefalosporina di terza generazione e/o la clindamicina che possono essere utilizzate come trattamento di prima scelta e successivamente regolate sulla base dei risultati della coltura batterica e dei test di suscettibilità. Secondo altri Autori, invece, la cefalosporina di terza generazione può essere associata alla fosfomicina, mentre, in caso di presunta infezione da bacillo gram negativo, in bambino al di sotto di 1 anno con precedente antibioticoterapia prolungata e complicanze endocraniche d'esordio, si aggiunge un aminoglicoside come la netilmicina. D'altra parte, se l'anamnesi orienta verso la presenza di anaerobi, bisogna prescrivere un imidazolo (metronidazolo)[39-40]. Nelle forme a evoluzione favorevole, la terapia viene proseguita per 5 giorni per via endovenosa, quindi il trattamento viene continuato per via orale con un antibiotico adatto al germe riscontrato sui prelievi. In caso di coltura sterile, la terapia consiste nell'associazione amoxicillina-acido clavulanico. La durata totale dell'antibioticoterapia va da un minimo di 12 giorni fino ad 8 settimane se sono stati riscontrati anaerobi sui prelievi batteriologici. In caso di tubercolosi, si impone la ricerca di altre localizzazioni e lo studio sistematico dei contatti. In assenza di complicanze, il trattamento della mastoidite tubercolare è strettamente medico con quattro antitubercolari per 2 mesi e due antitubercolari per

altri 7 mesi[41-42]. I micobatteri atipici sono difficili da trattare e possono richiedere una triterapia con due antitubercolari (rifampicina ed etambutolo) e un fluorochinolone (ciprofloxacina) o un macrolide (claritromicina) per 1 anno[42]. Non ci sono studi clinici randomizzati per determinare la durata ottimale del trattamento antimicrobico nella mastoidite acuta[48-49]. In uno studio di Luntz M. et All. (Acute mastoiditis – the antibiotic era: a multicenter study.- Int. J. Pediatr. Otorhinolaryngology- del 2001)[12] gli Autori evidenziavano che in una serie di 223 pazienti, l'8,5% ha sviluppato complicazioni correlate alla mastoidite durante la terapia antimicrobica[12]. In merito all'impiego dei corticosteroidi nella mastoidite non complicata le opinioni in letteratura restano ancora controverse. Il razionale per questo trattamento è quello di ridurre l'edema delle mucose e promuovere il drenaggio naturale attraverso l'aditus e l'antrum nell'orecchio medio, tuttavia, la loro efficacia clinica resta tutt'ora non dimostrata[50]. Nell'ambito chirurgico la mastoidectomia è il trattamento di scelta, finalizzato a ripristinare il drenaggio della cavità timpanomastoidea, eradicare i focolai d'infezione, i tessuti infiammatori, necrotici e l'eventuale colesteatoma. Il trattamento chirurgico trova impiego nei casi in cui la terapia antibiotica non abbia sortito effetti clinicamente soddisfacenti entro 48 ore, nei casi di mastoidite esteriorizzata, mastoidite subacuta che non risponde alla sola terapia medica e mastoidite che complica un'otite media cronica colesteatomatosa[14-18].

Il trattamento chirurgico dell'ascesso subperiosteo, invece, richiede un drenaggio esterno, con o senza mastoidectomia semplice[51]. In letteratura diversi Autori hanno affrontato il problema della gestione della MA tra questi Psarommatis[52] et All. che hanno proposto un algoritmo per la MA basato su una revisione dei modelli di trattamento utilizzati per 155 bambini presi in carico presso la loro Struttura. In questo studio per 112 pazienti su 155 è stato utilizzato un trattamento conservativo, con antibiotici somministrati per via endovenosa e con miringotomia con o senza posizionamento di drenaggio di ventilazione. Di questi pazienti, il 70% ha risposto senza ulteriori complicazioni o interventi, il restante 30% è stato sottoposto a mastoidectomia corticale per mancato miglioramento dopo 2 o 3 giorni di terapia medica. Solamente 30 pazienti che presentavano un sospetto di complicanze intracraniche o che mostravano un presentazione clinica atipica sono stati sottoposti a studio di imaging, di questi 9 pazienti presentavano complicanze suppurative. Dei 155 pazienti oggetto di studio, 33 presentavano un ascesso subperiostale, di cui 21 pazienti sottoposti a drenaggio dell' ascesso e 12 pazienti sottoposti a mastoidectomia corticale. Pertanto, lo studio concludeva che nel complesso una mastoidectomia semplice è l'opzione chirurgica più

affidabile ed efficace da adottare per la MA con e senza complicanze associate. Tuttavia, il trattamento conservativo potrebbe essere adottato in modo sicuro per tutti i bambini con AM non complicata senza nessuna sospetta complicanza intracranica o ascesso subperiostale.
Lo studio condotto da Geva[53] et All., riporta risultati simili in una serie di 144 bambini con MA. Nel loro studio, sono stati utilizzati antibiotici di IV generazione in tutti i casi. Il 34% dei pazienti fu sottoposto a miringotomia. Interessante è evidenziare che il 32% di questi ultimi ha avuto ulteriori complicazioni (3 ascessi epidurali, 11 ascessi sottoperiostali, 2 celluliti periorbitali ed una paralisi del nervo facciale), contro solo l'8% di questi pazienti che avevano assunto antibiotici per via endovenosa. Gli autori, pertanto, osservarono che i pazienti sottoposti a miringotomia erano pazienti più giovani che avevano una presentazione iniziale più severa, portando così il chirurgo al posizionamento del tubo di ventilazione. Tuttavia, il 92% dei pazienti che sono stati trattati con antibiotici per via endovenosa ha presentato una ripresa senza la necessità di ulteriori interventi o complicanze. Gli autori hanno concluso che la gestione conservativa con antibiotici per via endovenosa senza miringotomia ha dato dei buoni risultati, osservando che la miringotomia potrebbe essere, invece, richiesta nei pazienti pediatrici più piccoli. In queste sistematiche revisioni che stiamo analizzando è importante porsi il quesito se esiste una differenza nel corso della mastoidite acuta nei diversi gruppi di età, a tal proposito, Groth[54] et All. hanno eseguito una revisione di 678 casi di MA pediatrica al fine di valutare le possibili differenze nei modelli di malattia nei pazienti più giovani comprendenti un'età tra 0-23 mesi a quelli più anziani con un'età tra i 2-16 anni. La presentazione e la progressione variano tra i due gruppi, scoprendo che i bambini più piccoli sviluppano un quadro clinico di MA rapidamente senza precedenti sintomi di OMA, mentre i bambini più grandi mostrano segni più diffusi e progrediscono verso la MA più lentamente. In questo studio, tutti i pazienti hanno ricevuto antibiotici per via endovenosa e la miringotomia è stata eseguita entro 24 ore dall'ammissione ospedaliera nell'84% dei pazienti. I bambini più piccoli hanno più probabilità di ricevere una miringotomia evidenziando queste percentuali: 0-11 mesi: 85%, 12-23 mesi: 89%, 2-7 anni: 83%, 8-16 anni: 70%, P <0,005. In questo studio la mastoidectomia è stata eseguita nel 24% dei pazienti. La frequenza di mastoidectomia era più alta tra i pazienti più anziani (30%) rispetto a quelli più giovani (19%) (P <0,001). Bakhos[55] et All. hanno esaminato il trattamento di 50 bambini con età media 32 mesi con MA, 31 pazienti avevano un ascesso subperiostale. La metà di questi bambini con ascesso superiostale è stata trattata con antibiotici e mastoidectomia. L'altra metà è stata trattata in modo

conservativo con antibiotici e puntura retroauricolare o posizionamento del tubo di ventilazione. Questi pazienti sottoposti a terapia conservativa, hanno avuto un numero totale minore di giorni di trattamento antibiotico pari a 18 giorni rispetto ai 24 giorni dei pazienti sottoposti ad intervento chirurgico, nonché una riduzione della durata del ricovero ospedaliero pari a 9 giorni rispetto a 15 giorni. Di questi pazienti analizzati nello studio e con ascesso subperiostale, 3 sottoposti ad esame Tc, presentavano una trombosi del seno sigmoideo. Del gruppo dei pazienti sottoposti ad intervento chirurgico di mastoidectomia, uno ha ricevuto anche un trattamento dell'empiema subdurale. Gli autori, pertanto, sulla base di questi dati raccomandavano una gestione conservativa come valida opzione per i pazienti con MA, anche in presenza di ascesso subperiostale. Pertanto si può concludere che il trattamento conservativo da solo ha un'efficacia elevata come trattamento di prima linea nei casi non complicati di mastoidite acuta.

CASISTICHE

Nonostante la vasta bibliografia relativa alla MA pediatrica, ci sono ancora molte aree di controversie. Fino a questo punto, infatti, non sono stati stabiliti criteri diagnostici e terapeutici uniformemente accettati. Per quanto riguarda la sua gestione, la mastoidectomia semplice ha storicamente rappresentato il trattamento chirurgico standard della mastoidite acuta[56]. Tuttavia, attualmente i tassi di utilizzo della mastoidectomia semplice nel trattamento dell'AM pediatrica mostrano notevoli variazioni tra le serie riportate[57-58]. Inoltre, negli ultimi anni, diversi centri hanno adottato una gestione piuttosto conservativa per la MA e le complicanze ad essa connnesse[59-60-61-62]. Anche gli interventi chirurgici minori, come la miringotomia, sono stati messi in discussione, poiché gli antibiotici per uso parenterale sono stati considerati sufficienti per il trattamento della MA[53-63-64]. Un approccio così conservativo può avere successo in una parte considerevole dei casi, ma potrebbe non essere adeguato per tutti i pazienti. Sebbene ogni caso di MA abbia delle caratteristiche specifiche, è comunque utile che alcune indicazioni di base siano poste in modo da elevare quanto più possibile la sicurezza del trattamento. 1\Presso la UOC di Otorinolaringoiatria del P.O. Umberto I di Nocera Inferiore Salerno sono state raccolte diverse esperienze per quanto concerne la gestione della MA negli ultimi decenni. Il Nostro studio, infatti, aveva lo scopo di valutare l'efficacia e la sicurezza della gestione della MA pediatrica impiegata nel nostro reparto in 10 anni, segnalando il numero esiguo di pazienti affetti da patologia mastoidea acuta ma consapevoli della validità del contributo scientifico dei dati riportati.

MATERIALI E METODI

Le cartelle cliniche dei pazienti pediatrici (n = 31) ammessi presso Nostra Struttura con diagnosi di MA tra il 1° gennaio 1997 e il 31 dicembre 2017 sono stati sottoposti ad una revisione retrospettiva. Sono stati raccolti e analizzati manualmente i dati riguardanti l'età dei bambini, il sesso, la storia di infezioni precedenti a carico dell'orecchio medio, i segni clinici, il trattamento prima e dopo l'ammissione presso il Nostro presidio ospedaliero, i reperti chirurgici, batteriologici e radiologici (qualora sia stato necessario) e l'esito finale. La diagnosi di MA era basata su segni e sintomi clinici e i criteri applicati erano storia recente / sintomi / segni di otite media acuta accompagnati da segni infiammatori retroauricolari (iperemia / gonfiore / dolore) e / o protuberanza antero-inferiore del padiglione auricolare. L'imaging diagnostico (TC o RM) è stato eseguito solo in alcune condizioni cliniche che presentavano sospette complicanze intracraniche come le MA ricorrenti, presentazioni cliniche atipiche della MA o quando la diagnosi era dubbia. I pazienti pediatrici sono stati trattati con antibiotici per via endovenosa e con miringotomia con o senza posizionamento di tubo di ventilazione entro il primo giorno di ospedalizzazione.

La miringotomia è stata anche eseguita in casi che si presentavano con otorrea purulenta al momento del ricovero. A seconda della presenza di ulteriori complicazioni intratemporali o intracraniche, l'approccio chirurgico iniziale in caso di un ascesso subperiostale prevedeva anche il drenaggio mediante incisione ed aspirazione associato a mastoidectomia semplice. Tuttavia la trombosi del seno laterale è stata poi considerata un'indicazione alla mastoidectomia. In tutti i pazienti sono stati eseguiti esami del sangue, tra cui conta dei globuli bianchi (WBC) e differenziale, proteina C-reattiva (PCR) e la velocità di sedimentazione degli eritrociti (RSE). Sono stati prelevati campioni di pus dall'orecchio medio durante la miringotomia e dalle cavità mastoidee durante mastoidectomia e inviati a coltura per antibiogramma. La valutazione sugli iniziali risultati in termini di efficacia delle misure terapeutiche adoperate avveniva circa 4 giorni dopo il ricovero. La gestione iniziale è stata considerata di successo o meno sulla base di criteri clinici e di laboratorio. I casi con reperti clinici e / o di laboratorio persistenti di MA hanno richiesto un ulteriore intervento chirurgico. L'otorrea persistente per 2-6 giorni dopo la miringotomia e l'inizio della terapia antibiotica non era considerata un criterio definito per mastoidectomia se il resto dei risultati clinici e di laboratorio era migliorato o era tornato alla normalità. Tuttavia, un'otorrea di lunga durata (7 giorni) è stata considerata un criterio positivo per eseguire la mastoidectomia.

ANALISI STATISTICA

Il tempo di dimissione è stato rappresentato con la curva di Kaplan-Meier. Abbiamo utilizzato modelli di rischio proporzionale di Cox e abbiamo cercato di identificare i fattori indipendenti (età, sesso, parametri infiammatori non specifici, come WBC, PCR e RSE al momento del ricovero e tipo di batteri isolati) associati al tempo di dimissione, poiché quest'ultimo potrebbe essere considerato un marker indiretto della gravità della malattia. Dal totale di 31 bambini, di cui 1 bambino (3,22%) che presentava colesteatoma e 2 bambini (6,45%) affetti da patologia non infettiva (di cui un pz con istiocitosi X ed un pz con leucemia acuta) sono stati esclusi dalla nostra casistica. Sono stati anche esclusi dallo studio due bambini (6,45%) con otite esterna, che inizialmente erano stati diagnosticati erroneamente come affetti da MA e un paziente (3,33%) con un impianto cocleare. I rimanenti 25 bambini erano costituiti da 18 maschi e 7 femmine (rapporto 2,2: 1, p = 0,001) con un'età media di 36,7 mesi (intervallo 2- 130 mesi, mediana 30 mesi). Una storia personale completa era disponibile per 20 pazienti pediatrici e sono state ottenute le seguenti informazioni. Un' anamnesi positiva per un recente episodio di OMA prima della MA era presente in 18 pz (72%). La durata media dei sintomi di OMA prima del ricovero era di 6,1 giorni (range 1-17 giorni) e 7 bambini (28%) erano stati trattati per OMA con antibiotici per via orale in regime ambulatoriale. Gli antibiotici orali più frequentemente prescritti erano stati amoxicillina a basse ed alte dosi (8/25), amoxicillina / clavulanato (4/25), cefalosporine di seconda generazione (11/25) e claritromicina (2/25). Il tempo medio dall'inizio della MA fino al ricovero è stato di 1½ giorni (da un paio d'ore a cinque giorni).Tutti i bambini in anamnesi presentavano segni di infiammazione post-auricolare (arrossamento e / o gonfiore) e la maggior parte di essi presentava anche protrusione auricolare. 8 casi (32%) hanno mostrato un'otorrea ipsilaterale attiva alla presentazione. 3 pazienti (12%) si sono presentati con sintomi neurologici che suggerivano il coinvolgimento del SNC e 2 pazienti (8%) con paralisi del nervo facciale. Il valore medio per WBC, PCR ed RSE al momento del ricovero era 18.350 / ml (range 4900-35.400), 103 mg / dl (range 3-308) e 86.9 mm / h (range 10-152), rispettivamente. La Tc è stata eseguita in 5 pazienti (20%), RMN in 3 (12%) e TC più MRI / MRV in 2 bambini (8%). Gli studi di imaging hanno rivelato 4 bambini (40%) con complicanze intracraniche, 1 bambino (25%) presentava lesioni intracraniche multifocali. L'ascesso epidurale è stato rivelato in 2 pazienti (20%), l'ascesso cerebrale in 2 pz (20%) e la trombosi del seno sigmoideo in 1 bambino (10%). Inoltre, in un bambino che non era stato sottoposto a nessuna valutazione di imaging, fu incidentalmente

rivelato un ascesso epidurale durante la mastoidectomia semplice. Le complicanze intratemporali comprendevano 5 ascessi sottoperiostali (uno di essi era associato ad ascesso epidurale) e 2 casi con paralisi del nervo facciale.

TRATTAMENTO FARMACOLOGICO

I pazienti sono stati sottoposti ad antibiotici empirici per via endovenosa poco dopo il ricovero in ospedale. 21 bambini (84%) hanno ricevuto una combinazione di antibiotici e solo 4 bambini (16%) sono stati trattati con monoterapia. La terapia di combinazione consisteva in una cefalosporina di terza generazione (cefotaxime o ceftriaxone) e clindamicina. La cefalosporina di 3a generazione è stata sostituita da aztreonam in un bambino allergico alla penicillina e la combinazione amoxicillina / acido clavulanico più clindamicina è stata utilizzata in due bambini. Gli ascessi cerebrali sono stati inizialmente trattati con ceftriaxone più vancomicina più metronidazolo e steroidi. La monoterapia includeva amoxicillina / clavulanato (n = 2), ampicillina / sulbactam (n = 1) e cefalosporina di seconda generazione (n = 1). Gli antipiretici e gli analgesici sono stati dati su base individuale. I batteri più comunemente riscontrati dai campioni di pus raccolti durante miringotomia sono stati Streptococcus pneumoniae (40,6%), Staphylococcus coagulase negativo (16,1%), Streptococcus pyogenes (10,3%), Haemophilus influenzae (9%), anaerobi (5,8%) e Staphylococcus aureus (5,2%). In 2 casi (8%) sono state rilevate infezioni miste, mentre nessun microrganismo è stato isolato da 3 campioni (12%). Il cambiamento del regime antibiotico empirico iniziale è stato ritenuto necessario in quattro casi a causa della resistenza batterica in vitro rivelata nei test di sensibilità. Tutti i bambini hanno ricevuto antibiotici per via orale per circa altri 7-10 giorni dopo la dimissione. I bambini con complicanze intracraniche hanno ricevuto 15 giorni di terapia antibiotica orale. La terapia anticoagulante è stata somministrata ad un bambino con trombosi del seno sigmoideo.

TRATTAMENTO CHIRURGICO

Il trattamento chirurgico prevedeva la miringotomia (quadrante inferiore-posteriore della membrana timpanica) in tutti i pazienti pediatrici, compresi quelli che presentavano otorrea, il giorno del ricovero. I tubi di ventilazione sono stati inseriti in 6 casi (24%). Il trattamento chirurgico iniziale nei 3 bambini con SA includeva anche mastoidectomia semplice

(n = 1) o drenaggio dell' ascesso (n = 2). Da quest'ultimo sottogruppo, 1 bambino è stato curato senza alcun trattamento supplementare mentre un altro paziente ha richiesto una mastoidectomia. La maggior parte dei casi di pazienti affetti da una complicanza intracranica sono stati sottoposti a miringotomia e mastoidectomia semplice il giorno del ricovero, attraverso il quale sono state raggiunte e drenate le raccolte di pus epidurale e perisinusale. Solo in un caso con grave coinvolgimento del SNC è stato ritardato l'approccio chirurgico iniziale che si è svolto il terzo giorno di ricovero ospedaliero. Il seno sigmoideo è stato completamente scoperto in un paziente pediatrico (n = 1) con patologia del seno sigmoideo e in nessun caso c'è stata la perforazione del seno stesso.
L'intervento del neurochirurgo è stato richiesto solo nei casi di ascessi cerebrali (n = 1). Infine, in 8 casi (25%) di MA non complicata che presentava una scarsa risposta all'approccio iniziale è stata eseguita una mastoidectomia semplice. Questa seconda sessione chirurgica si è svolta tra il 3° e il 5° giorno di ospedalizzazione. La percentuale complessiva di mastoidectomia per l'intera popolazione (n = 12) ha raggiunto il 48% mentre il tasso di mastoidectomia per i casi di MA non complicata è stato del 30,3%. Nessun bambino incluso in questo studio è stato sottoposto a revisione di mastoidectomia semplice o mastoidectomia radicale, radicale / modificata.

RISULTATI

Tutti i bambini sono stati curati e dimessi dopo un ospedalizzazione media di 9,8 giorni (intervallo 4-29 giorni, mediana 9 giorni). Un'illustrazione dettagliata della durata del ricovero ospedaliero è rappresentata con la curva di Kaplan-Meier del tempo stimato di dimissioni. Nessuna delle variabili esaminate (età, sesso, WBC, CRP ed ESR all'ammissione e tipo di batteri isolati) era predittiva del tempo di ospedalizzazione.
Ad eccezione di MA complicate presenti al momento del ricovero, nessuna complicanza intracranica o intratemporale aggiuntiva correlata all'ulteriore diffusione della malattia si è sviluppata in questa serie durante il ricovero. Allo stesso modo, dopo un regolare follow-up post-operatorio di tutti i bambini per almeno 5 mesi, non sono state osservate complicazioni intratemporali o intracraniche a lungo termine, sequele o casi di mastoidite "mascherata". Inoltre, è interessante notare che nessun bambino ha mostrato un miglioramento temporaneo di 3-5 giorni dopo l'approccio terapeutico iniziale. 2 bambini hanno subito un secondo episodio di MA non complicata entro 8-16 mesi dal primo episodio con un periodo intermedio asintomatico, di cui 1 pz apparteneva

ad un gruppo di pazienti inizialmente mastoidectomizzati. In tutte e 2 i bambini le ricorrenze sono state ulteriormente gestite seguendo lo stesso protocollo. Tutti i casi di trombosi del seno laterale hanno mostrato evidenza di una ricanalizzazione completa sulla venografia a risonanza magnetica di follow-up. Nessuno dei nostri pazienti è stato gestito in regime ambulatoriale. Non ci sono stati morti in questa serie.

DISCUSSIONE

Pertanto si può concludere che a seconda della presentazione, dell'entità della malattia, della presenza di ulteriori complicazioni e dell'atteggiamento personale dei chirurghi, la gestione della MA pediatrica può variare notevolmente tra i vari centri. Una delle differenze più caratteristiche rappresenta i tassi contraddittori sulla mastoidectomia per il trattamento dell'AM[34-57-58], che oscillano tra il 9% e l'88%. Attualmente, molti ricercatori sembrano adottare un approccio conservativo alla mastoidite pediatrica che consiste in antibiotici da soli o antibiotici più miringotomia quando si osserva una scarsa risposta agli antibiotici[60-64-65-66]. È vero che molti pazienti che soffrono di MA non complicata risponderanno bene ad un approccio puramente conservativo (solo antibiotici) ma, sfortunatamente, non siamo ancora in grado di prevedere in modo affidabile quali casi mostreranno una scarsa risposta. Inoltre, non possiamo prevedere quali casi svilupperanno complicanze intracraniche fatali. Quest'ultimo può variare notevolmente tra 1 e 72,7% dei casi di MA e di solito sono presenti al momento del ricovero, ma alcuni di queste si possono sviluppare anche durante il ricovero in ospedale sotto trattamento farmacologico[31-64-66].

In un recente ed ampio studio multicentrico, il tasso di complicanze dell'AM al momento dell'ammissione era del 22%, di cui il 7,2% intracraniche[12]. Nello stesso studio, è stato riportato un tasso allarmante di complicanze intracraniche e intratemporali in ospedale (8,5%). Ciò implica che si dovrebbe cercare l'uso di metodi di trattamento più efficaci e affidabili. Questa serie differisce da diverse segnalazioni in quanto non sono state osservate complicanze correlate a un'ulteriore estensione della malattia dopo l'inizio del trattamento in ospedale entro un periodo di tempo prolungato (9 anni). Inoltre, un follow-up postoperatorio a breve e a lungo termine non è riuscito a identificare casi con sequele a lungo termine o mastoidite "mascherata". Questi risultati rassicuranti ci hanno portato a concludere che le misure terapeutiche applicate erano verso la giusta direzione, sicure ed efficaci. In ogni caso è stato seguito un approccio algoritmico diretto, i cui passaggi principali possono essere

riassunti come segue: tutti i bambini sono stati sottoposti ad almeno una procedura chirurgica per alleviare la pressione del pus e hanno ricevuto una combinazione di antibiotici parenterali il giorno dell'ammissione. In caso di buona risposta clinica e di laboratorio dopo 4 giorni, non è stata applicata ulteriore terapia chirurgica e il bambino è stato dimesso quando era completamente guarito, di solito entro 8-10 giorni. Le mastoiditi non complicate e gli ascessi mastoidei risolti con scarsa risposta all'approccio iniziale sono stati ulteriormente sottoposti a mastoidectomia semplice entro 3-5 giorni dopo il ricovero. Il sospetto clinico di una complicanza intracranica è sempre stato seguito da studi di imaging appropriati e, quando positivi, sono state eseguite miringotomia e mastoidectomia semplice in bambini clinicamente e neurologicamente stabili. Pertanto siamo dell' opinione che l'approccio chirurgico iniziale alla MA pediatrica abbia un ruolo fondamentale nei risultati finali. In questa serie il primo intervento chirurgico consisteva nella sola miringotomia per i casi di MA non complicata, miringotomia con semplice mastoidectomia o drenaggio degli ascessi subperiostali mastoidei e miringotomia con semplice mastoidectomia per MA associata ad una patologia del seno laterale o perisinusale. Anche se un intervento chirurgico minore come la miringotomia precoce sembra rappresentare una fondamentale azione terapeutica, che aiuta a prevenire ulteriori complicazioni. Il 70% dei nostri bambini sottoposti a miringotomia è stato trattato solo con questo approccio senza ulteriori interventi chirurgici. Abbiamo trovato la miringotomia utile anche nei bambini con otorrea al momento del ricovero in ospedale. I tubi di ventilazione sono stati inseriti nei casi in cui era presente una precedente storia anamnestica di patologie a carico dell'orecchio medio. Il fallimento dell'approccio chirurgico iniziale ci ha costretti a fare uso della mastoidectomia semplice - come metodo standard per il trattamento della MA - entro 3-5 giorni. In questo modo i nostri pazienti sono rimasti esposti a un'infezione grave non adeguatamente controllata solo per un breve periodo di tempo e sotto la protezione di antibiotici ad ampio spettro. Pertanto, la mastoidectomia semplice si è rilevata un metodo estremamente efficace per il trattamento della MA e delle sue complicanze, ottenendo la massima percentuale di successo. Nella nostra serie, nessuno dei pazienti ha richiesto una mastoidectomia semplice di revisione e non è stata necessaria una conversione in mastoidectomia radicale o radicale / modificata, anche in caso di mastoidi sclerotiche. Gli ascessi sottoperiostali, epidurali e perisinusali possono anche essere drenati in modo sicuro attraverso questo approccio. Non sono state notate complicanze maggiori legate alla mastoidectomia semplice nella nostra popolazione, mentre le poche

complicanze minori sono state trattate con un approccio conservativo. La scelta degli antibiotici per il trattamento della MA pediatrica potrebbe rappresentare un'altra ragione per i risultati clinici favorevoli presentati. Sebbene sia efficace nei casi più gravi, la monoterapia lascia sempre aperta qualche possibilità di crescita microbica mentre i pazienti rimangono esposti alla tossicità di un microrganismo infettivo. Praticamente tutti i bambini della nostra serie hanno ricevuto una combinazione di antibiotici endovenosi poche ore dopo l'ammissione che, teoricamente, coprivano quasi interamente l'intero spettro di microrganismi noti per essere coinvolti nella MA. Per la nostra esperienza e sulla base dell'attuale livello di conoscenza a riguardo, la terapia antibiotica combinata (cefotaxime o ceftriaxone + clindamicina) è un'opzione più sicura per i pazienti rispetto alla monoterapia, senza necessariamente avere più effetti avversi o costi più elevati. La terapia ospedaliera ottimale per la malattia non è stata ancora specificata. Tuttavia, a nostro parere, un ricovero estremamente breve (1 o 2 giorni) sembra inadeguato per un controllo sicuro della malattia. Ciò è particolarmente vero nei casi di neonati che soffrono di MA complicata e sottoposti a mastoidectomia. Inoltre, difficilmente si può fare una prognosi affidabile per la progressione della malattia dopo solo 1 giorno di trattamento, poiché non viene offerto un tempo sufficiente per un sostanziale cambiamento della sintomatologia, anche se è stato utilizzato il corretto approccio terapeutico iniziale. Per questi motivi non abbiamo mai usato una durata così breve di ospedalizzazione sui nostri pazienti. La durata media del ricovero per l'intera popolazione di questo studio era di 9.8 giorni, un periodo di degenza superiore rispetto a quello riportato da molti altri ricercatori. È nostra consuetudine dimettere i pazienti con quadro otomicroscopico completamente rientrato. L'aderenza a tale pratica può forse allungare la degenza ospedaliera dei pazienti ma può anche proteggerli da alcune spiacevoli complicazioni. Solo 1 caso che si è presentati con il quadro clinico di MA con periostite ha avuto 4 giorni di degenza ospedaliera, mentre un ospedalizzazione di 14 giorni era necessaria nei casi di MA associate a complicanze intracraniche. Nelle infezioni acute, gli indici infiammatori non specifici valutano la gravità della reazione di fase acuta e riflettono il danno tissutale causato dai microbi. Tuttavia, non siamo riusciti a dimostrare che WBC, PCR o RSE abbiano una correlazione con la durata della degenza ospedaliera. Ciò può accadere perché la durata della degenza è correlata principalmente alla diffusione della malattia e soprattutto alle complicazioni intracraniche o intratemporiali e non alla gravità dell'infiammazione di per sé. Anche il tipo di batteri isolati non era associato alla durata della degenza,

probabilmente perché tutti i batteri erano sensibili agli antibiotici cefalosporine di IV generazione. Complessivamente, la maggior parte dei pazienti pediatrici dello studio sono stati trattati con successo con un approccio iniziale conservativo, costituito da antibiotici più miringotomia o drenaggio dell' ascesso mentre nel restante 42% è stato eseguito un trattamento chirurgico più aggressivo, sotto forma di mastoidectomia semplice. Il tasso relativamente alto di mastoidectomie semplici probabilmente riflette i nostri sforzi verso la direzione della sicurezza piuttosto che altri risultati statistici. Usando l'approccio algoritmico presentato, entrambi gli schemi terapeutici (conservativi o aggressivi) sono risultati sicuri, dato che in questa serie non sono state osservate mortalità, nuovi ricoveri in ospedale e sequele a lungo termine. Il trattamento standardizzato della MA pediatrica deve essere stabilito con studi clinici prospettici randomizzati. Fino ad allora, è importante considerare che la gestione meno rischiosa deve essere applicata per prevenire l' insorgere di temibili complicazioni potenzialmente letali. Nella nostra popolazione abbiamo scoperto che la mastoidectomia semplice è l'opzione chirurgica più affidabile ed efficace per la MA con / senza complicazioni associate. Tuttavia, un approccio più conservativo consistente in un'adeguata copertura antibiotica parenterale e miringotomia potrebbe essere adottato in modo sicuro per tutti i pazienti pediatrici che soffrono di MA non complicata. Un'analoga opzione di trattamento iniziale è stata anche analizzata da altri ricercatori come. Spratley[67] J. et All. nel lavoro Acute mastoiditis in children: review of the current status, Int. J. Pediatr. Otorhinolaryngol. del 2000; Zanetti[68] D., N. et All nel lavoro Indications for surgery in acute mastoiditis and their complications in children, Int. J. Pediatr. Otorhinolaryngol. del 2006 e Harley[69] E. et All nel lavoro Acute mastoiditis in children: a 12-years retrospective study, Otolaryngol. Head Neck Surg. del 1999. I casi non responsivi devono essere sottoposti a una mastoidectomia semplice entro 3-5 giorni per evitare ulteriori complicazioni acquisite in ospedale. La mastoidectomia semplice deve essere eseguita anche in tutti i casi di drenaggio di ascesso subperiosteo o presenza di complicanze intracraniche.

BIBLIOGRAFIA

1. M. Niemela, M. Uhari, M. Mottonen, T. Pokka, Costs arising from otitis media, ActPaediatr. 88 (5) (1999) 553–556.

2. R.P. Venekamp, S. Sanders, P.P. Glasziou, C.B. Del Mar, M.M. Rovers, Antibiotics for acute otitis media in children, Cochrane Database Syst. Rev. 1 (2013) 000219.

3. A.S. Lieberthal, A.E. Carroll, T. Chonmaitree, T.G. Ganiats, A. Hoberman, M.A. Jackson, et al., The diagnosis and management of acute otitis media, Pediatrics 131 (3) (2013) e964–e999.

4. C.D. Bluestone, Clinical course, complications and sequelae of acute otitis media, Pediatr. Infect. Dis. J. 19 (5 Suppl.) (2000) S37–S46.

5. A. Laulajainen-Hongisto, R. Saat, L. Lempinen, A. Markkola, A.A. Aarnisalo, J. Jero, Bacteriology in relation to clinical findings and treatment of acute mastoiditis in children, Int. J. Pediatr. Otorhinolaryngol. (2014).

6. Working group appointed by the Finnish Medical Society Duodecim, the Finnish Paediatric Society, the Finnish Otolaryngological Society and the Finnish Association for Central Practice, Update on current care guidelines: acute otitis media, Duodecim 126 (5) (2010) 573–574, accessed 21. 03.14, 2014).

7. A.A. Palmu, E. Herva, H. Savolainen, P. Karma, P.H. Makela, T.M. Kilpi, Association of clinical signs and symptoms with bacterial findings in acute otitis media, Clin. Infect. Dis. 38 (2) (2004) 234–242.

8. D.P. McCormick, S.M. Chandler, T. Chonmaitree, Laterality of acute otitis media: different clinical and microbiologic characteristics, Pediatr. Infect. Dis. J. 26 (7) (2007) 583–588.

9. Kangsanarak J, Fooanant S, Ruckphaopunt K, Navacharoen N, Teotrakul S. Extracranial and intracranial complications of suppurative otitis media. J Laryngol Otol 1993;107:999-1004 Report of 102 cases.

10. Castillo L, Guevara N, Maschi C, Haddad A, Santini J. Mastoïdites aiguës extériorisées avec abcès sous périosté de l'enfant. J Fr ORL 2000;49:262-9.

11. Ghaffar FA, Wordemann M, McCracken GH. Acute mastoiditis in children: a seventeen-year experience in Dallas, Texas. Pediatr Infect Dis J 2001;20:376-80.

12. Luntz M, Brodsky A, Nusem S, Kronenberg J, Keren G, Migirov L, et al. Acute mastoiditis, the antibiotic era; a multicenter study. Int J Pediatr Otorhinolaryngol 2001;57:1-9.

13. Van Zuijlen DA, Schilder AG, Van Balen FA, Hoes AW. National differences in incidence of acute mastoiditis: relationship to prescribing patterns of antibiotics for acute otitis media? Pediatr Infect Dis J 2001; 20:140-4.

14. Morinière S, Lanotte P, Celebi Z, Ployet MJ, Robier A, Lescanne A. Mastoïdite aiguë de l'enfant. Presse Méd 2003;32:1445-9.

15. Hoppe JE, Köster S, Bootz F, Niethammer D. Acute mastoiditis. Relevant once again. Infection 1994;22:176-82.

16. Petersen CG, Ovesen T, Pedersen CB. Acute mastoidectomy in a Danish county from 1977 to 1996 with focus on the bacteriology. Int J Pediatr Otorhinolaryngol 1998;45:21-9.

17. Kaplan SL, Mason EO,Wald ER,KimKS, Givner LB, Bradley JS, et al. Pneumococcal mastoiditis in children. Pediatrics 2000;106:695-9.

18. François M, Van den Abbeele T, Viala P, Narcy P. Mastoïdites aiguës extériorisées de l'enfant, à propos d'une série de 48 cas. Arch Pédiatr 2001;8:1050-4.

19. I.J. Dhooge, F.W. Albers, P.B. Van Cauwenberge, Intratemporal and intracranial complications of acute suppurative otitis media in children: renewed interest, Int. J. Pediatr. Otorhinolaryngol. 49 (October (Suppl. 1)) (1999) S109–S114.

20. A. Geva, Y. Oestreicher-Kedem, G. Fishman, R. Landsberg, A. DeRowe, Conservative management of acute mastoiditis in children, Int. J. Pediatr. Otorhinolaryngol. 72 (May (5)) (2008) 629–634.

21. M.H. Rathore, L.L. Barton, L.M. Dunkle, The spectrum of fusobacterial infections in children, Pediatr. Infect. Dis. J. 9 (July (7)) (1990) 505–508.

22. L. Hagelskjaer Kristensen, J. Prag, Human necrobacillosis, with emphasis on Lemierre's syndrome, Clin. Infect. Dis. 31 (August (2)) (2000) 524–532.

23. S. Henry, A. DeMaria Jr., W.R. McCabe, Bacteremia due to Fusobacterium species,Am. J. Med. 75 (August (2)) (1983) 225–231.

24. I. Brook, Infections caused by beta-lactamase-producing Fusobacterium spp. In children, Pediatr. Infect. Dis. J. 12 (June (6)) (1993) 532–533.

25. J.S. Brazier, Human infections with Fusobacterium necrophorum, ALAFO 12 (August(4)) (2006) 165–172.

26. K. Lewis, N.L. Shapiro, J.D. Cherry, Mastoiditis, in: R.D. Feigin, J.D. Cherry (Eds.), Principles of Pediatric Infectious Diseases, 6th ed., WB Saunders, Philadelphia, 2009, pp. 238–244.

27. E. Bilavsky, H. Yarden-Bilavsky, Z. Samra, J. Amir, M. Nussinovitch, Clinical, laboratory, and microbiological differences between children with simple or complicated mastoiditis, Int. J. Pediatr. Otorhinolaryngol. 73 (September (9)) (2009) 1270–1273.

28. C. Go, J.M. Bernstein, A.L. de Jong, M. Sulek, E.M. Friedman, Intracranial complications of acute mastoiditis, Int. J. Pediatr. Otorhinolaryngol. 52 (April (2)) (2000) 143–148.

29. Haddad J. Treatment of acute otitis media and its complications. Otolaryngol Clin North Am 1994;27:431-41.

30. Osma U, Cureoglu S, Hosoglu S. The complications of chronic otitis media: report of 93 cases. J Laryngol Otol 2000;114:97-100.

31. Groth A, Enoksson F, Hermansson A, Hultcrantz M, Stalfors J, Stenfeldt K. Acute mastoiditis in children in Sweden 1993–2007 – no increase after new guidelines. Int. J. Pediatr. Otorhinolaryngol. 75(12), 1496–1501 (2011).

32. Choi SS, Lander L. Pediatric acute mastoiditis in the post-pneumococcal conjugate vaccine era. Laryngoscope 121(5), 1072–1080 (2011).

33. Magliulo G, Vingolo GM, Petti R, Ronzoni R, Cristofari P. Acute mastoiditis in pediatric age. Int J Pediatr Otorhinolaryngol 1995;31: 147-51.

34. Gliklich RE, Eavey RD, Iannuzzi RA, Camacho AE. A contemporary analysis of acute mastoiditis. Arch Otolaryngol Head Neck Surg 1996; 122:135-9.

35. Figueras G. Otogenic Fusobacterium necrophorum meningitis in children. Pediatr Infect Dis J 1995;14:627.

36. Tovi F, Gatot A. Bone scan diagnosis of masked mastoiditis. Ann Otol Rhinol Laryngol 1992;101:707-9.

37. Holt GR, Gates GA. Masked mastoiditis. Laryngoscope 1983;93: 1034-7.

38. Van den Aardweg MT, Rovers MM, de Ru JA, Albers FW, Schilder AG. A systematic review of diagnostic criteria for acute mastoiditis in children. Otol. Neurotol. 29(6), 751–757 (2008).

39. Ducroz V, Le Pajolec C, Harboun E, Bobin S. Mastoïdites aiguës à germes anaérobies, revue de la littérature à propos d'un cas. Ann Otolaryngol Chir Cervicofac 1993;110:55-9.

40. Bader Meunier B, Pinto G, Tardieu M, Pariente D, Bobin S, Dommergues JP. Mastoiditis, meningitis and venous sinus thrombosis caused by Fusobacterium necrophorum. Eur J Pediatr 1994;153:339- 41.

41. Greenfield BJ, Selesnick SH, Fisher L, Ward RF, Kimmelman CP, Harrison WG. Aural tuberculosis. Am J Otol 1995;16:175-82.

42. Flint D, Mahadevan M, Gunn R, Brown S. Nontuberculous mycobacterial otomastoiditis in children: four cases and a literature review. Int J Pediatr Otorhinolaryngol 1999;51:121-7.

43. Bhalla RK, Jones TM, Rothburn MM, Swift AC. Tuberculous otitis media, a diagnostic dilemma. Auris Nasus Larynx 2001;28:241-3.

44. Kohan D, Giacchi RJ. Otologic surgery in patients with HIV-1 and AIDS. Otolaryngol Head Neck Surg 1999;121:355-60.

45. Luntz M, Bartal K, Brodsky A, Shihada R. Acute mastoiditis: the role of imaging for identifying intracranial complications. Laryngoscope 122(12), 2813–2817 (2012).

46. Minks DP, Porte M, Jenkins N. Acute mastoiditis-the role of radiology. Clin. Radiol. 68(4), 397–405 (2013).

47. Tamir S, Schwartz Y, Peleg U, Perez R, Sichel JY. Acute mastoiditis in children: is computed tomography always necessary? Ann. Otol. Rhinol. Laryngol. 118(8), 565–569 (2009).

48. Psarommatis IM, Voudouris C, Douros K, Giannakopoulos P, Bairamis T, Carabinos C. Algorithmic management of pediatric acute mastoiditis. Int. J. Pediatr. Otorhinolaryngol. 76(6), 791–796 (2012).

49. Zevallos JP, Vrabec JT, Williamson RA et al. Advanced pediatric mastoiditis with and without intracranial complications. Laryngoscope 119(8), 1610–1615 (2009).

50. Lin HW, Shargorodsky J, Gopen Q. Clinical strategies for the management of acute mastoiditis in the pediatric population. Clin. Pediatr. (Phil.) 49(2), 110–115 (2010).

51. Lahav J, Handzel O, Gertler R, Yehuda M, Halperin D. Postauricular needle aspiration of subperiosteal abscess in acute mastoiditis. Ann. Otol. Rhinol. Laryngol. 114(4), 323–327 (2005).

52. Psarommatis IM, Voudouris C, Douros K, Giannakopouls P, Bairamis T, Carabinos C. Algorithmic management of pediatric acute mastoiditis. Int J Pediatr Otorhinolaryngol 2012;76:791–796. Epub 2012.

53. Geva A, Oestreicher-Kedem Y, Fishman G, Landsberg R, DeRowe A. Conservative management of acute mastoiditis in children. Int J Pediatr Otorhinolaryngol 2008;72:629–634. doi: 10. Epub 2008.

54. Groth A, Enoksson F, Hulcrantz M, Stalfors J, Stenfeldt K, Hermansson A. Acute mastoiditis in children aged 0–16 years. A national study of 678 cases in Sweden comparing different age groups. Int J Pediatr Otorhinolaryngol 2012;76:1494–1500. Epub 2012.

55. Bakhos D, Trijolet JP, Moriniere S, Pondaven S, Al Zahrani M, Lescanne E. Conservative management of acute mastoiditis in children. Arch Otolaryngol Head Neck Surg 2011;137:346–350. 2011.29.

56. H.P. House, Acute otitis media. A comparative study of the results obtained in therapy before and after the introduction of the sulfonamide compounds, Arch. Otolaryngol. Head Neck Surg. 43 (1946) 371–378.

57. R. Cohen-Kerem, N. Uri, H. Rennert, N. Peled, E. Greenberg, M. Efrat, Acute mastoiditis in children: is surgical treatment necessary? J. Laryngol. Otol. 113 (12) (1999) 1081–1085.

58. F.S. Vassbotn, O.G. Klausen, O. Lind, P. Moller, Acute mastoiditis in a Norwegian population: a 20 year retrospective study, Int. J. Pediatr. Otorhinolaryngol. 62 (2002) 237–242.

59. S. De, Z.G.G. Makura, R.W.R.W. Clarke, Paediatric acute mastoiditis: the Alder Hey experience, J. Laryngol. Otol. 116 (2002) 440–442.

60. A. Katz, E. Leibovitz, D. Greenberg, S. Raiz, M. Greenwald-Maimon, A. Leiberman, et al., Acute mastoiditis in Southern Israel: a twelve year retrospective study (1990 through 2001), Pediatr. Infect. Dis. J. 22 (2003) 878–882.

61. M.F. Taylor, R.G. Berkowitz, Indications for mastoidectomy in acute mastoiditis in children, Ann. Otol. Rhinol. Laryngol. 113 (2004) 69–72.

62. L.H.Y. Pang, M.S. Barakate, T.E. Havas, Mastoiditis in a paediatric population: a review of 11 years experience in management, Int. J. Pediatr. Otorhinolaryngol. 73 (2009) 1520–1524.

63. V. Tarantino, R. D'Agostino, G. Taborelli, A. Melagrana, A. Porcu, M. Stura, Acute mastoiditis: a 10 year retrospective study, Int. J. Pediatr. Otorhinolaryngol. 66 (2002) 143–148.

64. S. Quesnel, M. Nguyen, S. Pierrot, P. Contencin, Y. Manach, V. Couloigner, Acute mastoiditis in children: a retrospective study of 188 patients, Int. J. Pediatr. Otorhinolaryngol. 74 (2010) 1388–1392.

65. S. De, Z.G.G. Makura, R.W.R.W. Clarke, Paediatric acute mastoiditis: the Alder Hey experience, J. Laryngol. Otol. 116 (2002) 440–442.

66. L.H.Y. Pang, M.S. Barakate, T.E. Havas, Mastoiditis in a paediatric population: A review of 11 years experience in management, Int. J. Pediatr. Otorhinolaryngol. 73 (2009) 1520–1524.

67. J. Spratley, H. Silveira, I. Alvarez, M. Pais-Clemente, Acute mastoiditis in children: review of the current status, Int. J. Pediatr. Otorhinolaryngol. 56 (2000) 33–40.

68. J.W. Ogle, B.A. Lauer, Acute mastoiditis. Diagnosis and complications, Am. J. Dis. Child. 140 (11) (1986) 1178–1182.

69. E. Harley, T. Sdralis, R.G. Berkowitz, Acute mastoiditis in children: a 12-years retrospective study, Otolaryngol. Head Neck Surg. 116 (1997) 26–30.

GESTIONE DELLE COMPLICANZE ENDOCRANICHE DELLE OTOMASTOIDITI: LA MASTOIDECTOMIA È SEMPRE IMPERATIVA?

D. Cazzador [1], E. Alexandre [1], P. Canzi [2], E. Zanoletti [1]

1 Clinica Otorinolaringoiatrica - Ospedale-Università di Padova
2 Clinica Otorinolaringoiatrica - Ospedale-Università di Pavia

(OTO) MASTOIDITI

Le (oto) mastoiditi sono infezioni suppurative della cellularità mastoidea dovute a propagazione di processi infettivi dalla cavità timpanica per continuità, attraverso l'aditus ad antrum, all'antro mastoideo. Queste, sulla base della loro durata, si possono distinguere in acute e croniche.
Le mastoiditi acute sono mastoiditi con durata inferiore alle quattro settimane e possono essere a loro volta classificate come mastoiditi acute semplici (quando è presente materiale purulento all'interno della cellularità mastoidea senza interruzione dei sepimenti ossei) o coalescenti (caratterizzate da erosione ossea). Le mastoiditi croniche sono invece infezioni persistenti della mastoide di durata variabile (da mesi ad anni).
Le forme sub-acute sono riscontri di mastoidite alla TC, con decorso asintomatico ed in genere privo di rilievo clinico.

PATOGENESI DELLE MASTOIDITI ACUTE

Le mastoiditi, intese quali complicanza di processi suppurativi a carico dell'orecchio medio, hanno una patogenesi che si spiega con un meccanismo di disventilazione del sistema cassa timpanica-mastoide. Durante un episodio di otite media acuta la mucosa che riveste l'orecchio

medio (e quindi la cellularità mastoidea) si infiamma. Nel caso in cui l'infezione non si risolva, si assiste ad un progressivo accumulo di materiale purulento all'interno dell'orecchio medio e della mastoide, che può dare luogo ad una mastoidite (o, più correttamente, una otomastoidite) semplice. All'aumentare della pressione esercitata dal materiale flogistico-purulento all'interno della mastoide, le sepimentazioni ossee che separano le varie cellule mastoidee possono andare incontro a ischemia e conseguente necrosi, configurando un quadro di interruzione dei sepimenti ossei della cellularità mastoidea e quindi di mastoidite coalescente. Qualora la coalescenza ossea interessi la corticale della mastoide (Fig. 1), l'infezione ha modo di propagarsi più superficialmente nei tessuti molli (flemmone/ascesso superiosteo) e distretti circostanti (cervicali). L'erosione ossea più profonda, sul versante occipitale dell'osso o quello temporale attraverso il tegmen, può favorire la disseminazione intracranica.

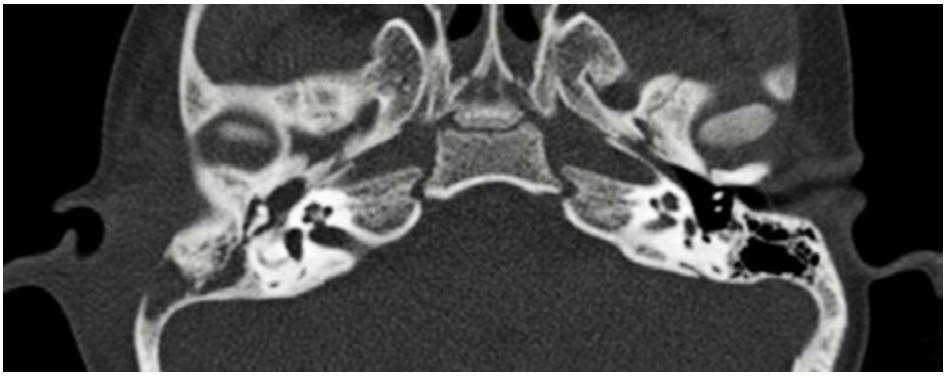

Fig.1. *TC assiale in finestra per osso evidenzia mastoidite acuta a destra con erosione della corticale esterna della mastoide. Evidente anche la estroflessione del padiglione auricolare destro rispetto al controlaterale.*

La propagazione dell'infezione attraverso la punta della mastoide può determinare la formazione di un ascesso di Bezold o di Citelli, ascessi situati profondamente nel collo: il primo all'interno della fascia mediale del muscolo sternocleidomastoideo, il secondo all'interno del ventre posteriore del muscolo digastrico.
Un'estrinsecazione della suppurazione attraverso la corticale esterna della mastoide comporta la formazione di un ascesso subperiosteo (Fig. 2) o sottocutaneo (che si manifestano generalmente posteriormente e superiormente al padiglione auricolare). L'estrinsecazione posteriore

Fig.2. *TC assiale di ascesso suberiosteo destro (freccia). È visibile una bolla gassosa all'interno della raccolta ascessuale.*

verso l'osso occipitale, o sul versante mediale-presigmoideo della mastoide può determinare osteomielite con la raccolta purulenta che si trova a contatto (flemmone) o circoscritta da una capsula ascessuale (ascesso) con la dura della fossa cranica posteriore. La pachimeningite reattiva che ne consegue è la barriera con cui la fossa posteriore è difesa. Talora il flemmone può estendersi in sede intradurale in fossa posteriore e configurare una cerebellite, o l'ascesso cerebellare. L'erosione su base flogistica della corticale mediale della mastoide può portare a disseminazione dell'infezione attraverso il seno sigmoide con complicanze suppurative intracraniche extra/intradurali: meningite, ascesso epidurale, intradurale, cerebrite, ascesso cerebrale del lobo temporale, trombosi dei seni venosi, sigmoide-trasverso.
L'erosione del tegmen può portare ad analoga pachimeningite della fossa media, formazione di ascessi epidurali, intradurali e cerebrali del lobo temporale.
Sulle complicanze intracraniche ascessuali verterà in particolare questa trattazione.
Quando l'infezione dalla mastoide, sia essa in forma acuta o cronica, si propaga attraverso la cellularità della rocca petrosa verso l'apice, può comportare un quadro di petrosite (acuta o cronica) le cui manifestazioni d'esordio posso coinvolgere i nervi cranici (VI e VII) e configurare la sindrome di Gradenigo, oltre a veri e propri ascessi dell'apice rocca.

EPIDEMIOLOGIA

Le infiammazioni della cellularità mastoidea hanno un'incidenza che è sovrapponibile a quella delle otiti medie acute poiché i due distretti, rivestiti dalla stessa mucosa, sono in continuità. È comune che materiale flogistico mucoso aspecifico si accumuli e generi reazione infiammatoria nei due distretti. Le mastoiditi acute con accumulo di materiale purulento hanno invece un'incidenza variabile a seconda delle aree geografiche considerate. In Europa l'incidenza oscilla tra il 3.5 e il 4.2 per 100000 abitanti ogni anno [Rosenfeld et al., 2003; Van Zuijlen et al., 2001]. Il tasso cumulativo di complicanze delle mastoiditi suppurate si attesta tra il 13 e il 38% dei casi, a seconda delle casistiche [Palma et al., 2007; Pang et al., 2009]. In termini di incidenza, queste infezioni seguono un pattern ben specifico che vede come soggetti più colpiti quelli di età pediatrica. Sono infatti i soggetti entro gli otto anni di vita (per questioni di aerazione e sviluppo della cellularità mastoidea) a rappresentare la stragrande maggioranza di casi di mastoidite acuta [Luntz et al., 2001]. Alcuni studi hanno recentemente evidenziato un aumento del numero di casi di mastoidite acuta negli ultimi anni, imputando tale aumento di incidenza ad un abuso di antibiotici [Hoppe et al,. 1994; Benito et al., 2007]. Tale dato è però ancora controverso e vi sono pareri discordanti a riguardo [Kvaerner et al., 2007; Groth et al., 2011; Van Zuijlen et al., 2001].

CLINICA

Clinicamente le mastoiditi acute hanno un quadro abbastanza caratteristico che si caratterizza per un corteo di segni e sintomi variamente associati tra loro quali: letargia (96%), iperemia della membrana timpanica (82%), iperemia della regione retroauricolare o estroflessione del padiglione auricolare (80%), febbre (76%), stenosi del condotto uditivo esterno (CUE) (71%), otalgia (67%) e otorrea (50%). In circa l'80% dei casi i pazienti hanno un'anamnesi positiva per otite media acuta concomitante. L'iperpiressia, per quanto aspecifico come segno, è un indicatore abbastanza sensibile di sospetto di complicanze intracraniche che talora possono richiedere trattamento chirurgico [Bluestone et al., 2003; Ginsburg et al., 1980; van den Aardweg et al., 2008; Go et al., 2000]. Non tutti i casi però di mastoidite hanno una presentazione "classica"; le mastoiditi subacute (masked mastoiditis) possono essere paucisintomatiche o con un corteo di segni e sintomi molto sfumato. Queste entità, per quanto rare, sono da tenere a mente

nel visitare un paziente con storia di otite e otalgia persistente perché potrebbero presentarsi improvvisamente come casi di otomastoidite complicata [Holt e Gates, 1983].

MICROBIOLOGIA

Malgrado la frequente somministrazione di antibiotici prima della raccolta di campioni per esame microbiologico influenzi spesso il risultato della ricerca di patogeni, i ceppi batterici più frequentemente isolati in pazienti con mastoidite acuta sono: S. pneumoniae, S. pyogenes, P. aeruginosa e S. aureus (inclusi ceppi di MRSA) [Heslop ed Ovesen, 2006; Katz et al., 2003]. Si è recentemente notato un calo delle infezioni causate da ceppi resistenti alle penicilline a seguito dell'introduzione del vaccino antipneumococcico 13-valente [Tamir et al., 2015].
In rari casi, in pazienti immunocompromessi o diabetici è possibile che l'agente causativo sia un micete, configurando un quadro di mastoidite invasiva fungina [Kuruvilla et al., 2006].

COMPLICANZE DELLE MASTOIDITI ACUTE

Le complicanze delle mastoiditi acute, che avvengono per propagazione del processo infettivo dall'orecchio medio a regioni limitrofe, riconoscono alcuni fattori predisponenti.
L'età infantile, per la scarsa pneumatizzazione della mastoide (legata prevalentemente ad un diametro ridotto dell'aditus ad antrum che può quindi occludersi con più facilità) e per la limitata risposta immunologica dell'ospite ad antigeni polisaccaridici. Patogeni incapsulati, come quelli precedentemente citati nel paragrafo sulla microbiologia di tali patologie, utilizzano quali fattori di virulenza antigeni polisaccaridici che sono generalmente timo-indipendenti che inducono una risposta immunitaria inadeguata in neonati e infanti [Klein Klouwenberg et al., 2008].
Si aggiungono ai fattori predisponenti il dato pediatrico di frequenti ricorrenze di episodi di otiti medie acute [Leskinen e Jero, 2004, Goldstein et al., 1998] che possono portare ad uno stato di flogosi cronica della mucosa oto-mastoidea e quindi di una chiusura dell'antro mastoideo e patologie legate a disturbi dello spettro autistico [Adams et al., 2016] per via del ritardo diagnostico di un episodio otitico in questa popolazione, dato prevalentemente legato ai disturbi del linguaggio che

accompagnano tali condizioni. Le complicanze delle mastoiditi acute si possono classificare, a seconda della loro localizzazione, in due principali categorie: extracraniche e intracraniche.

COMPLICANZE EXTRACRANICHE

Sono complicanze legate ad erosione della corticale esterna della mastoide o a diffusione del processo suppurativo all'interno di altre strutture dell'osso temporale. Queste sono: ascesso supberiosteo, paralisi del VII nervo cranico, ipoacusia, labirintite, osteomielite (della rocca petrosa o dell'osso occipitale) e ascessi profondi dello spazio laterocervicale.

Ascesso subperiosteo: è la più frequente complicanza extracranica di una mastoidite acuta. Di solito si caratterizza per iperemia della cute retroauricolare con fluttuazione della stessa regione. Può evolvere, se non trattata tempestivamente, in un ascesso sottocutaneo che può anteriorizzarsi anche fino alla regione periorbitaria, in un quadro denominato ascesso di Luc (Fig. 3).

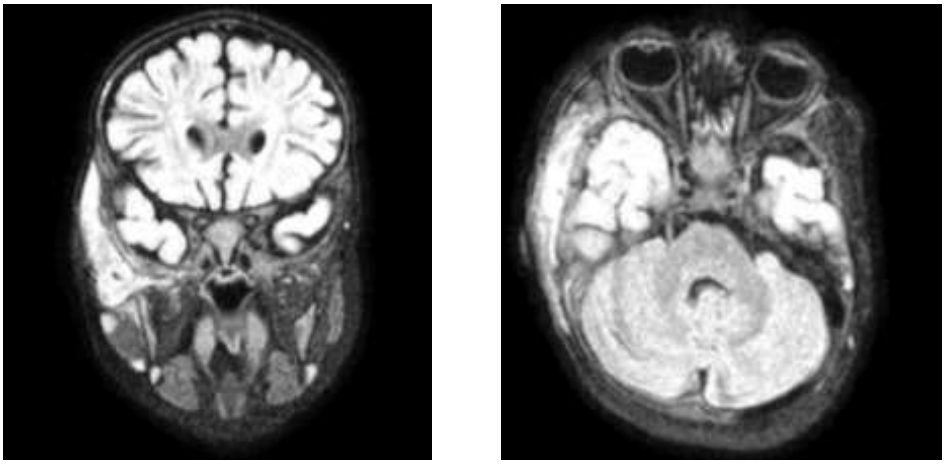

Fig.3. *Immagini di RMN in coronale e assiale che evidenziano un ascesso di Luc a destra.*

Paralisi del nervo facciale: può essere legata a diversi fattori quali: propagazione diretta dell'infezione al nervo attraverso erosione della porzione del canale del nervo collocato all'interno della mastoide o compressione del nervo per sua flogosi all'interno del canale.

Ipoacusia: complicanza frequente delle mastoiditi; può essere transitoria e trasmissiva quando legata alla presenza di materiale purulento all'interno del cavo timpanico (per un'alterazione della trasmissione dello stimolo sonoro dal timpano alla finestra ovale), permanente e trasmissiva nel caso in cui vi sia erosione della catena ossiculare da parte del processo infettivo e permanente neurosensoriale nel caso di diffusione dell'infezione all'orecchio interno attraverso, delineando una labirintite suppurata.

Labirintite: complicanza extracranica di una mastoidite acuta legata a diffusione del processo flogistico-suppurativo al labirinto osseo. La presentazione clinica comprende vertigini, tinnito, acufeni, ipoacusia neurosensoriale, nistagmo e sintomi neurovegetativi.

Petrosite: legata a diffusione del processo infettivo ad altre ossa craniche. L'osteomielite della rocca petrosa (petrosite) si può associare alla comparsa della sindrome di Gradenigo (Fig. 4) (otorrea, dolore retro-orbitario e paralisi del nervo abducente, che può essere isolata o associata a paralisi di altri nervi cranici).

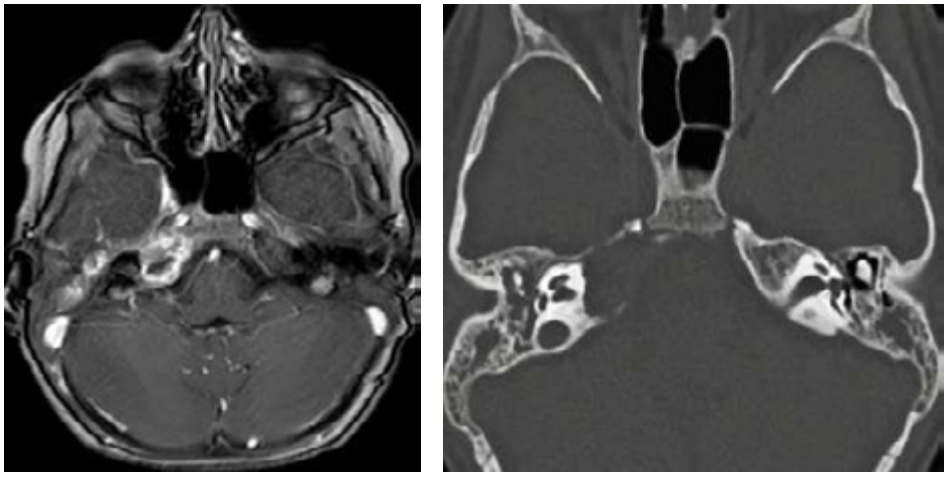

Fig.4. *RMN e TC assiale con evidenza di un quadro di petrosite acuta destra con ascesso apicale (ring enhancement). Il paziente si presentava clinicamente con paralisi del nervo abducente, configurando una sindrome di Gradenigo. Alla TC è evidente la coalescenza ossea dell'apice della rocca petrosa.*

Ascesso di Bezold: ascesso profondo del collo situato sul versante profondo del muscolo sternocleidomastoideo.

COMPLICANZE INTRACRANICHE

Sono complicanze relativamente frequenti, configurandosi con quadri clinici variabili in circa il 10% dei casi di mastoidite acuta [Go et al., 2000]. Le principali sono: meningite, ascessi cerebellari o del lobo temporale, ascessi epidurali o subdurali e trombosi settica dei seni venosi intracranici (extra ed intradurali).

QUANDO SOSPETTARE UNA COMPLICANZA INTRACRANICA?

Dal punto di vista clinico-terapeutico, la questione più importante i di fronte a un paziente con una mastoidite acuta è probabilmente: quando va sospettata una complicanza intracranica? Analizzando la letteratura italiana pubblicata su riviste internazionali a tal proposito [De Zinis et al., 2006, Felisati et al., 2004, Palma et al. 2007, Palma et al., 2013, Tarantino et al., 2002, Zanetti et al., 2006, Zangari et al., 2012, Zanoletti et al., 2015], possiamo affermare che le complicanze intracraniche di mastoiditi acute hanno un picco di incidenza bimodale, verificandosi più di frequente in pazienti con età intorno ai 5 e ai 55 anni. Analizzando poi i sintomi di presentazione di pazienti con complicanze intracraniche di mastoiditi acute, si può evidenziare come il sintomo otomastoideo più frequentemente rilevato fosse il quadro clinico di mastoidite (60,4%), seguito da otalgia (58,3%) e otorrea (12,5%). Analizzando invece i sintomi neurologici di presentazione della stessa serie di pazienti, possiamo affermare che i più frequenti siano, in ordine decrescente di presentazione, cefalea o torcicollo (74%), papilledema (50%), vomito (50%), letargia (33%) e paralisi dei nervi cranici (26%). Incrociando tra loro questi dati risulta che circa l'80% dei casi può essere sospettato dalla combinazione di segni otologici e neurologici. Altro dato da tenere in considerazione è la comparsa di sintomatologia legata a disseminazione dell'infezione all'orecchio interno (insorgenza di ipoacusia neurosensoriale o di paralisi del VII n.c.), la quale deve far sospettare una complicanza intracranica. Altra condizione che deve far aumentare il livello di sospetto di una complicanza intracranica è la persistenza della sintomatologia malgrado la corretta impostazione di terapia medica per l'otite media acuta.
In termini non conclusivi ma pratici, possiamo affermare che la presenza di otomoastoidite acuta con iperpiressia e sintomatologia neurologica, benché sfumata, che nel bambino può manifestarsi in modo subdolo con un calo della vivacità consueta, deve fare sospettare la presenza di una complicanza intracranica.

DIAGNOSTICA PER IMMAGINI

La diagnostica per immagini ha due ruoli fondamentali all'interno della gestione delle complicanze intracraniche delle mastoiditi acute: la prima è la conferma del sospetto clinico, la seconda è quella di definire un corretto iter terapeutico alla luce di una diagnosi più precisa.
Dalla letteratura [De Zinis et al., 2006, Felisati et al., 2004, Palma et al., 2007, Palma et al., 2013, Tarantino et al., 2002, Zanetti et al., 2006, Zangari et al., 2012, Zanoletti et al., 2015], emerge come non vi sia unanimità su tempistica dell'esame richiesto né sulla sua tipologia. La tecnica radiologica utilizzata entro le 72 ore dall'ingresso nella totalità dei casi è in genere la TC ad alta definizione della regione petro-mastoidea (TC rocche) associata al mezzo di contrasto: la TC x osso con mdc è da considerarsi mandatoria in tutti i casi di mastoidite acuta in cui si sospetti una complicanza, per via di una non trascurabile percentuale di casi di complicanze intracraniche non sospettabili clinicamente e non evidenziabili in assenza di mdc. La risonanza magnetica nucleare (RMN) è una metodica generalmente meno utilizzata in regime di urgenza per diagnosticare una mastoidite acuta per via del lungo tempo di acquisizione delle immagini e della conseguente necessità di assistenza anestesiologica in paziente pediatrici (la quantità di artefatti da movimento in assenza di una sedazione renderebbe infatti illeggibili le immagini). Benché meno utilizzata della TC, la RMN è molto accurata nella diagnosi di mastoidite e di eventuali complicanze ascessuali, avendo inoltre il vantaggio di non esporre i pazienti a radiazioni ionizzanti.

COMPLICANZE INTRACRANICHE: QUANDO LA CHIRURGIA

Una volta acquisita la diagnosi di complicanza intracranica, il trattamento è medico e talora chirurgico, in condizioni abbastanza definite ma non dirimenti. Dalla letteratura, emerge come non tutti i casi di mastoidite con complicanza intracranica siano stati sottoposti a una procedura chirurgica in urgenza, ma solamente il 65% di questi. Analizzando poi le motivazioni che hanno portato il paziente in sala operatoria, si è potuto osservare come prima di un intervento chirurgico in urgenza c'è una certa unanimità di consensi nel dare indicazione ad un breve periodo di osservazione del quadro clinico del paziente durante la somministrazione di terapia endovenosa [Marchisio et al., 2010].

MENINGITE

EPIDEMIOLOGIA E DIAGNOSI

La meningite otogena è una delle complicanze intracraniche più frequenti in corso di mastoidite acuta. È legata ad una propagazione dell'infezione alle pachimeningi da erosione ossea del tegmen tympani o della corticale interna del processo mastoideo. Ha un'incidenza stimata di circa lo 0,5 per 100.000 persone all'anno [Ibrahim et al., 2010]. La diagnosi di meningite otogena è prevalentemente clinica, con segni e sintomi caratteristici, quali: febbre, cefalea, letargia, rigidità nucale, positività ai segni di Babinski, Brudzinski e Kernig, convulsioni, fotofobia e sopore. Nei neonati tali segni non sono sempre facilmente obiettivabili, pertanto è obbligatorio porre particolare attenzione ai casi in cui il bambino abbia pianto inconsolabile, irritabilità o sopore, inappetenza o difficoltà al gioco. La diagnosi laboratoristica è data dalla rachicentesi che nel caso di meningite batterica evidenzia liquor torbido con aumentata componente leucocitaria, ipoglicorrachia ed iperprotidorrachia. A fini diagnsotici è mandatorio eseguire una coltura batterica del liquor prelevato al fine di identificare il patogeno responsabile e impostare una terapia antibiotica mirata. Questa procedura, gold standard per la diagnosi di meningite, è da evitare nei casi di ipertensione endocranica per il rischio di erniazione delle tonsille cerebellari attraverso il forame magno. Esami ematochimici che possono agevolare la diagnosi sono la conta leucocitaria (che evidenzia leucocitosi con neutrofilia) e gli indici di flogosi (proteina C-reattiva e velocità di sedimentazione eritrocitaria). La metodica di imaging convenzionale che può essere d'aiuto nella diagnosi di meningite otogena è la TC rocche e mastoidi con finestra per osso. Questo esame può evidenziare deiscenze della corticale interna della mastoide o deiscenza del tegmen tympani, verosimili (ma mai documentabili con certezza) responsabili della propagazione dell'infezione dall'orecchio medio alle meningi. La risonanza magnetica nucleare non permette di identificare aree di deiscenza ossea ma evidenzia molto bene la presa di contrasto tipica di una pachidurite o di aree di flogosi meningea.

TRATTAMENTO

Il trattamento di una meningite otogena richiede un trattamento medico e, a volte, chirurgico. Il trattamento medico consiste in una antibioticoterapia endovenosa che superi la barriera ematoencefalica e copra i principali agenti batterici coinvolti (sia Gram positivi che Gram negativi). Questa terapia è generalmente a base di cefalosporine

di terza generazione (es. ceftriaxone) e lincosamidi (es. clindamicina). Può o meno essere associata a terapia corticosteroidea endovenosa al fine di ridurre l'edema cerebrale, se presente, e di conseguenza il rischio di ipertensione endocranica. Nei casi in cui vi è un forte sospetto di l'eziologia otogena della meningite, un drenaggio chirurgico della mastoide si rende necessario. Generalmente è sufficiente una mastoidectomia corticale al fine di eseguire una toilette della cellularità mastoidea con apertura dell'aditus ad antrum. Qualora fosse presente una macroscopica deiscenza ossea della corticale mediale della mastoide con esposizione delle meningi, è indicata la riparazione per via transmastoidea. In concomitanza con la mastoidectomia è spesso indicata una miringotomia con o senza posizionamento di drenaggio trans-timpanico al fine di favorire una risoluzione dell'infezione primitiva. Dubbia, ma tuttavia in uso, l'utilità di una semplice miringotomia in caso di otomastoidite complicata da meningite. Può essere invece presa in considerazione quando gli esami radiologici escludono una mastoidite acuta, o interruzione/deiscenza ossea, e la mastoidectomia corticale non andrebbe ad agire su alcun apparente fattore patogenetico di propagazione.

ASCESSO TEMPORALE E CEREBELLARE

EPIDEMIOLOGIA E PATOGENESI

Gli ascessi del parenchima cerebrale o cerebellare sono rari eventi che complicano la mastoidite acuta. Fino alla metà degli anni '50 tali complicanze si verificavano in circa lo 0,5% dei casi di otite acuta [Stuart et al., 1955]. Fortunatamente, con l'avvento di antibioticoterapie più efficaci, l'attuale incidenza di ascessi è dello 0.3–1.3 casi/100000 persone all'anno [Brouwer et al., 2014]. Della totalità di ascessi cerebrali e cerebellari, quelli ad origine otomastoidea rappresentano circa il 60% [Bhand et al., 2004]. Contestualmente, nelle ultime cinque decadi, la mortalità di tale condizione è calata dal 40 al 10% [Brouwer et al., 2014]. La formazione di una raccolta ascessuale all'interno del parenchima cerebrale o cerebellare in corso di mastoidite acuta è generalmente legata all'estensione perivascolare dell'infezione, per passaggio del patogeno nella via di drenaggio venoso del parenchima cerebrale (invasione che sembra favorita dalla presenza di erosione ossea, in linea di principio sono sufficienti i canali haversiani per favorire la diffusione) [Bernardini, 2004]. Alcune raccolte ascessuali si formano invece per estensione

diretta dell'infezione attraverso la dura che, malgrado sia in genere molto resistente alle infezioni, quando localmente infiammata, può complicarsi con una tromboflebite che permette la penetrazione dell'infezione nel parenchima. Gli ascessi del lobo temporale sono spesso accompagnati da trombosi del seno sigmoideo. Le infezioni del parenchima cerebellare sono invece più frequentemente correlate ad estensione diretta del processo suppurativo dalla mastoide al parenchima cerebellare. Queste suppurazioni del parenchima cerebrale o cerebellare generalmente evolvono seguendo una sequenza specifica, manifestandosi dapprima come una cerebrite con successiva delimitazione del processo infettivo infiammatorio all'interno di una capsula vascolarizzata, ascessuale, che rappresenta in sé un meccanismo di difesa e circoscrizione del problema.

DIAGNOSI

La diagnosi clinica di un ascesso del lobo temporale è una diagnosi difficile, per via dell'aspecificità dei sintomi neurologici con cui si presenta. Questi infatti sono solo raramente sintomi neurologici focali, mentre nella quasi totalità dei casi si presentano come sintomi di una sofferenza cerebrale diffusa. Tali sintomi sono: febbre, aumento della pressione arteriosa associata a bradicardia da aumento della pressione intracranica, papilledema, confusione, convulsioni e sopore. La sintomatologia che invece correla con un ascesso cerebellare è, in ordine di frequenza dei sintomi, la seguente: cefalea, vomito, nistagmo, rigidità nucale, incoordinazione, instabilità e altri sintomi meno frequenti, quali papilledema, confusione, febbre o astenia degli arti omolaterali alla lesione [Shaw e Russell, 1975]. Quando uno o più di questi sintomi sono presenti in corso di mastoidite acuta, un esame di imaging in urgenza diventa obbligatorio. L'esame generalmente più eseguito è una TC cranio-encefalo con mezzo di contrasto che evidenzia, una cavità ben delimitata con un orletto iso o iperdenso con attenuazione centrale all'interno (pus/fluido). Attorno alla raccolta è generalmente presente una diffusa ipodensità che corrisponde all'edema perilesionale. Il limite di tale esame è la difficoltà che questo incontra nel diagnosticare la fase precoce di formazione dell'ascesso: la fase di cerebrite. L'esame infatti considerato gold standard per la diagnosi di ascesso cerebrale è la risonanza magnetica nucleare con mezzo di contrasto paramagnetico che evidenzia, nelle sequenze T2, una raccolta iperintensa con lieve attenuazione di intensità nella sua porzione più periferica e una diffusa

iperintensità perilesionale corrispondente all'edema vasogenico [Haimes et al., 1989].

TRATTAMENTO

Il trattamento esclusivamente medico di un ascesso cerebrale o cerebellare è appannaggio di casi selezionati, paucisintomatici o con un ascesso di diametro inferiore ai 2cm [Kao et al., 2002]. Ovviamente il trattamento medico esclusivo richiede un necessario stretto monitoraggio clinico e radiologico per evidenziare quanto prima un eventuale peggioramento delle condizioni del paziente e per valutare l'efficacia della terapia medica attraverso il monitoraggio del diametro massimo della raccolta. In tutti i casi in cui non vi sia un miglioramento clinico entro le 24-48 ore dalla diagnosi o nei casi di ascessi che superino i due centimetri di diametro, il drenaggio chirurgico della raccolta ascessuale si rende obbligatorio. Contestualmente al drenaggio della raccolta è indicato effettuare una mastoidectomia volta alla bonifica del sito primario di infezione al fine di evitare una recidiva dell'ascesso. In tutti i casi di ascessi cerebrali o cerebellari - a prescindere dalla loro dimensione - è obbligatoria una tempestiva ed adeguata impostazione di terapia antibiotica. L'associazione di una terapia corticosteroidea a quella antibiotica è generalmente indicata ed è volta al miglioramento dell'edema tissutale perilesionale che, se non trattato adeguatamente, può esitare in un'ipertensione endocranica.

ASCESSO EPIDURALE E SUBDURALE

PATOGENESI

Sono rare complicanze di mastoiditi acute che si configurano con, nel caso di ascessi epidurali, raccolte che si formano all'interno dello spazio virtuale tra la dura madre e la superficie interna della mastoide per erosione della corticale interna della stessa. Qualora l'infezione dovesse propagarsi profondamente alla dura madre, si configurerebbe un quadro di ascesso subdurale, complicanza ben più temibile della precedente. In questi casi la suppurazione può facilmente propagarsi per contiguità al parenchima cerebrale data l'assenza di una barriera. L'incidenza di tale complicanza è minore rispetto a quella dell'ascesso subdurale ma è associata ad una mortalità ben più consistente.

DIAGNOSI

I sintomi di un ascesso epidurale in corso di mastoidite acuta sono piuttosto aspecifici. I più frequenti sono correlati ad un'aumentata pressione intracranica legata all'espandersi del processo suppurativo (cefalea diffusa, papilledema, sopore); nel momento in cui l'ascesso si propagasse profondamente alla dura madre, è possibile attivare foci epilettogeni con conseguenti crisi convulsive. La diagnosi di certezza di tali complicanze è data da esami radiologici (TC e RMN con mezzo di contrasto) che evidenziano raccolte ascessuali (con le medesime caratteristiche di intensità di segnale tipiche degli ascessi) a luna crescente tra dura madre e tavolato osseo interno della mastoide nel caso di un ascesso epidurale (Fig. 5), mentre nel caso di ascesso subdurale la raccolta perde un aspetto lineare sul suo versante profondo, seguendo quelli che sono i solchi della corteccia cerebrale.

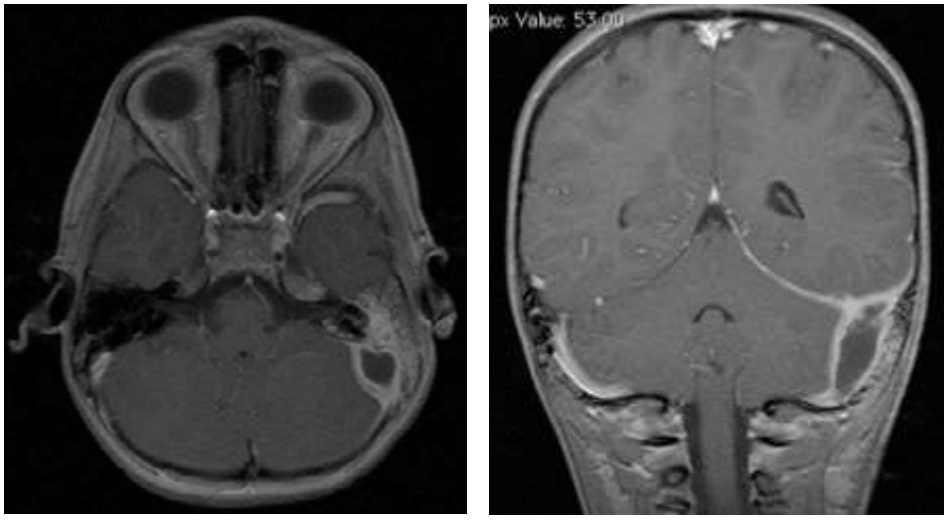

Fig.5. *RMN assiale e coronali evidenziano ascesso epidurale a livello mastoideo a sinistra.*

TERAPIA

Come per le altre complicanze delle mastoiditi acute, anche nei casi di ascessi epidurali o subdurali, il trattamento iniziale di tali complicanze non può prescindere da una terapia antibiotica. La chirurgia consiste in una toilette del sito primario dell'infezione eseguendo una mastoidectomia corticale e un drenaggio dell'ascesso. La chirurgia sul sito primario della

infezione (mastoide) è indicata in ogni situazione di evidenza di infezione con coalescenza mastoidea, erosione della corticale sul seno sigmoide o sul versante temporale/cerebellare dell'osso. È controverso se le due procedure di mastoidectomia e drenaggio dell'ascesso subdurale cerebellare o temporale possano essere attuate mediante il medesimo accesso o tramite due accessi separati (mastoidectomia e craniotomia) perché mettere in comunicazione la mastoide flogistica e purulenta con le meningi ed il parenchima cerebrale, malgrado l'effetto potenziale benefico di consensuale drenaggio aumenta il rischio di sviluppare una cerebrite. È indicato mantenere separate le due procedure per scongiurare questo rischio nei casi di ascessi subdurali, è controverso ma consigliabile nelle forme epidurali.

TROMBOSI DEI SENI VENOSI

EPIDEMIOLOGIA

La trombosi dei seni venosi (TSV) intracranici ad etiologia otogena è una rara complicanza della mastoidite acuta che si sviluppa in circa il 2-3% dei pazienti con otomastoidite acuta [Palma et al., 2007]. Ad oggi, nonostante lo sviluppo delle possibilità di trattamento medico e chirurgico, tale complicanza comunque è gravata da un tasso di mortalità considerevole, compreso tra il 5% ed il 10% [Pang et al., 2009]. Le sequele a lungo termine infatti possono comportare importanti compromissioni neurologiche [Bales et al., 2009].

DIAGNOSI

I possibili sintomi di sospetto di TSV otogena includono febbre a pousset, cefalea, nausea e vomito, paralisi del nervo abducente, accompagnati dai classici segni dell'otomastoidite acuta. Purtroppo, tale corteo sintomatologico è presente solo raramente nei pazienti, ma alcuni segni di sospetto possono condurre alla diagnosi, come ad esempio un recente episodio di otite media acuta in un quadro clinico neurologico aspecifico dovrebbe indurre ad un approfondimento radiologico nel sospetto di complicanza intracranica. Molto spesso anche l'esame obiettivo otologico mostra dei segni aspecifici di otite media effusiva, in assenza di un quadro otomastoiditico conclamato. In generale quindi, l'assenza dei tipici segni di otomastoidite non permette di escludere una complicanza intracranica come la TSV.

In un recente studio volto ad indagare l'esperienza nella gestione di TSV otogene nei pazienti pediatrici, su 8 casi diagnosticati tra il 2011 e il 2014, tutti i pazienti presentavano una storia di otite media acuta diagnosticata in media 8 giorni prima della diagnosi di TSV [Zanoletti et al., 2015]. Tutti i pazienti presentavano otalgia all'ingresso, ma solamente nel 37% dei casi erano presenti segni tipici di otomastoidite acuta. L'esame del fundus oculi ha mostrato un quadro di papilledema nel 75% dei casi. Ulteriori segni e sintomi neurologici di sospetto riscontrati sono stati la presenza di diplopia da paresi del nervo abducente, letargia e fotofobia. Da quasi la totalità dei pazienti (87.5%) veniva riportata cefalea.
Gli esami diagnostici vengono poi completati da un esame neurologico ed oculistico del fundus, volto ad indagare la presenza di papilledema. Solamente le metodiche di imaging però possono condurre ad una diagnosi certa. L'esame TC delle rocche e mastoidi senza mezzo di contrasto permette un accurato studio delle limitanti ossee per valutarne l'erosione in corso di processo flogistico (Fig. 6). La TC dell'encefalo senza mezzo di contrasto potrebbe mostrare un'iperdensità dello scarico venoso occluso dal processo trombotico, mentre il mezzo di contrasto consente di apprezzare il classico segno dell'empty delta, ovvero un difetto di riempimento venoso intraluminale - rappresentato dal trombo - che viene evidenziato come vuoto di segnale. Tali segni radiologici hanno però una bassa sensibilità, essendo presenti rispettivamente nel 25% e nel 29% dei casi [Leach et al., 2006].

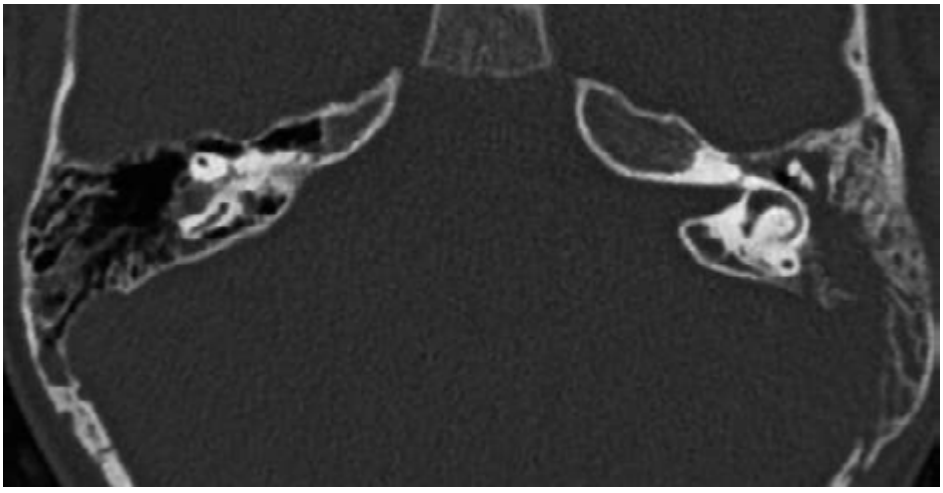

Fig.6. *TC assiale con coalescenza della corticale mediale della mastoide in paziente con trombosi dei seni venosi (TSV) quale complicanza di mastoidite acuta.*

La RM dell'encefalo rappresenta invece una metodica più sensibile. In assenza di mezzo di contrasto, l'evidenza del trombo nelle sequenze T1 e T2 si modifica in rapporto all'intervallo di tempo intercorso tra l'origine della trombosi e il tempo dell'acquisizione dell'imaging. Nella fase acuta (0-5 giorni) il trombo si presenta isointenso al parenchima cerebrale in T1 ed iperintenso in T2, mentre nella fase subacuta (6-15 giorni) esso è visibile come iperintenso in entrambe le sequenze, a causa della presenza di metaemoglobina nel suo contesto. La fase cronica (>15 giorni) è gravata da una spiccata variabilità di segnale in entrambe le sequenze. Anche in presenza di trombosi, un seno venoso può assumere mezzo di contrasto determinando un quadro di normalità, a causa di una possibile vascolarizzazione intrinseca del trombo o della presenza di una perfusione ematica interna ad esso [Leach et al., 2006]. Solamente l'angio-RM venosa permette invece la più alta accuratezza diagnostica nella TSV e consente inoltre lo studio accurato del sistema di scarico venoso intracranico in toto (Fig. 7, 8). È importante infatti considerare la pervietà di flusso dei seni venosi controlaterali a quelli interessati dalla trombosi. È stato evidenziato che esiste una correlazione tra l'intensità dei sintomi neurologici alla diagnosi e la presenza di anomalie nel sistema di deflusso venoso del complesso seno trasverso-seno sigmoide controlaterali [Zanoletti et al., 2015]. Questo potrebbe giocare un ruolo importante sulla progressione della patologia e sulla prognosi.

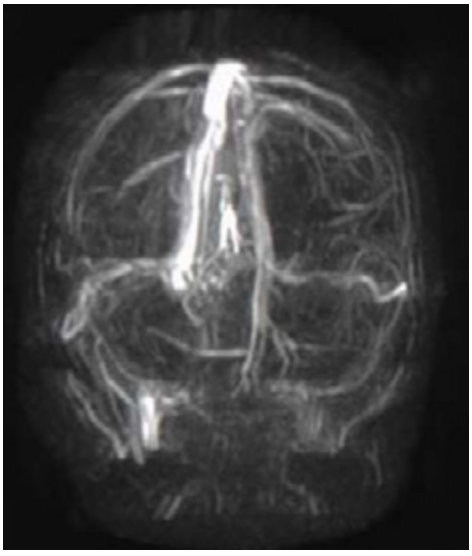

Fig.7. *Angio-RMN dimostra trombosi del seno trasverso destro con scarico in vena emissaria mastoidea associata ad ipoplasia del seno trasverso di sinistra.*

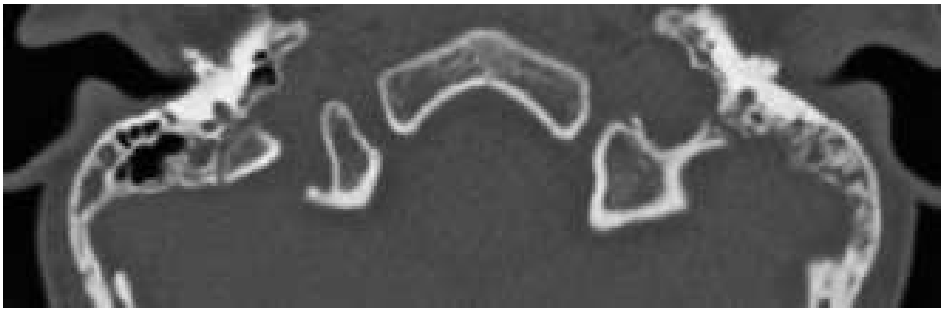

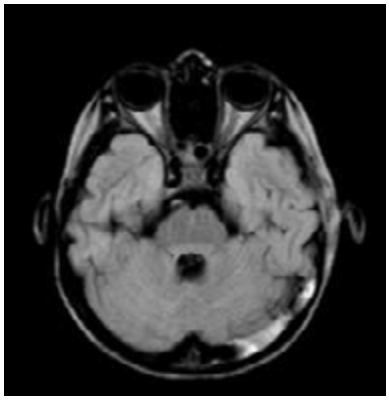

Fig.8. *Immagine TC che evidenzia coalescenza della corticale mediale della astoide a sinistra. La RMN T2 flair evidenzia trombosi del seno trasverso e sigmoide omolaterali.*

TRATTAMENTO

Il trattamento della TSV otogena prevede la combinazione o meno di una terapia medica ed un trattamento chirurgico.
In letteratura sono stati descritti alcuni casi selezionati, trattati senza ricorrere a chirurgia [Tov et al., 2008; Zanoletti et al., 2015]. In particolare, viene proposto un trattamento conservativo con miringotomia e trattamento antibiotico e.v. nei casi di TSV secondaria ad otite media acuta precedentemente non sottoposta a trattamento antibiotico, dove sia riscontrata una immediata risposta clinica alla terapia e non evidenza di erosione della corticale ossea sul seno sigmoide.
La terapia medica si avvale di un antibiotico ad ampio spettro somministrato per via endovenosa, un eventuale trattamento anticoagulante ed antiedemigeno.
Nella nostra esperienza [Zanoletti et al., 2015], la mastoidectomia viene indicata in caso di fallimento della terapia medica, oppure in una o più delle seguenti condizioni: diagnosi di otomastoidite coalescente alla TC,

erosione ossea dell'interfaccia tra osso petroso e seno sigmoide o dura madre; condizioni anatomiche predisponenti ad un rischio di complicanze. In caso di TSV accompagnata da un quadro di otite effusiva, in assenza delle suddette indicazioni a mastoidectomia, potrebbe essere indicata una sola miringocentesi con posizionamento di drenaggio transtimpanico. Presso l'U.O.C. di Otorinolaringoiatria dell'Ospedale di Padova, tra il 2011 e il marzo 2018 sono stati trattati 13 pazienti pediatrici affetti da trombosi otogena dei seni venosi intracranici. In due casi la condizione clinica di due pazienti era gravata inoltre dalla presenza di un ascesso cerebrale a livello del lobo temporale, in due casi invece la TSV si accompagnava ad un quadro di ascesso sottocutaneo in sede zigomatica ed in sede masseterina rispettivamente. Otto pazienti su 13 sono stati sottoposti a mastoidectomia, in tre casi si è resa opportuna la sola miringotomia con drenaggio delle secrezioni endotimpaniche mentre due casi sono stati trattati conservativamente con la sola terapia medica.

La gestione intraoperatoria del seno sigmoide trombizzato rimane controversa, dato che non esistono ad oggi dei protocolli di trattamento standardizzato e che le diverse metodiche di trattamento proposte non risultano facilmente comparabili. Sembra comunque che la ricanalizzazione del seno sia indipendente dal tipo di gestione del seno stesso. Nel tempo sono state proposte l'aspirazione con ago del seno per diagnosticare intraoperatoriamente la presenza di trombosi, l'incisione del seno con trombectomia per la rimozione del coagulo, previa legatura della vena giugulare interna, ed infine la sola rimozione del tessuto flogistico perisinusale senza apertura del seno stesso [Funamura et al., 2014; Au et al., 2013; Smith et al., 2006]. Nella nostra esperienza, in caso di riscontro intraoperatorio di pareti sinusali conservate, non è stata eseguita alcuna incisione del seno, ma la sola rimozione del tessuto granuleggiante che lo circondava. Tale metodica conservativa di gestione delle strutture venose intracraniche, accompagnata da una terapia anticoagulante, ha portato ad una ricanalizzazione completa del lume venoso nel 75% dei casi, in media entro circa 5 mesi dalla dimissione [Zanoletti et al., 2015].

Nonostante non siano stati ancora effettuati studi randomizzati circa l'utilizzo della terapia anticoagulante nei bambini, la sua applicazione viene consigliata nei casi di trombosi cerebrali pediatriche, grazie alla riduzione del tasso di propagazione del trombo e di emorragie [Coutinho et al., 2011]. La somministrazione di eparina a basso pero molecolare (LMWH) protratta per un periodo variabile tra 3 e 12 mesi dopo la dimissione [Novoa et al., 2013] trova sempre più applicazione in corso di TSV otogena nei pazienti pediatrici [Novoa et al., 2013; Sitton et al., 2012; Ropposch et al., 2012]. Essa richiede però un attento bilancio tra

possibili benefici e complicanze indotte dal trattamento - prime tra tutte l'emorragia e la trombocitopenia - [Shah et al., 2007] e un monitoraggio del trattamento determinando i valori circolanti di anti-Xa.
Alcuni autori hanno recentemente proposto l'introduzione di trattamento anticoagulante in caso di: evidenza di progressione del trombo; trombo esteso alla diagnosi a più di una sottosede (seno trasverso, vena giugulare, seno cavernoso); febbre persistente; eventi trombo-embolici; peggioramento della condizione neurologica del paziente [Bradley et al., 2002].

CONCLUSIONI

Malgrado non vi sia ancora un consenso unanime sulla gestione del paziente con mastoidite acuta e complicanza intracranica, possiamo distinguere due gruppi di pazienti: pazienti con otomastoidite acuta con complicanza intracranica senza segni di coalescenza ossea mastoidea agli esami radiologici e pazienti con otomastoidite e complicanza intracranica con segni di coalescenza ossea mastoidea, evidenziata sempre con le metodiche di imaging. È possibile trattare il primo gruppo di pazienti con la sola terapia medica (ed eventualmente chirurgica della complicanza), valutando quindi l'andamento clinico del paziente (ovvero la risposta alla terapia) per associare un eventuale trattamento chirurgico anche del sito primario di infezione. Qualora la diagnostica per immagini documentasse coalescenza ossea è indicato agire da subito, come indicato nello schema riportato sotto, con un trattamento medico e chirurgico, associando una mastoidectomia corticale alla terapia specifica della complicanza (schema 1). Il trattamento chirurgico del sito di infezione mastoidea è quindi da prendere in considerazione nell'immediato o dopo alcune ore (24-48) di terapia medica, in base alle condizioni radiologiche di partenza e all'andamento clinico. Il trattamento chirurgico della complicanza ascessuale intracranica nasce dalla valutazione collegiale oto-neurochirurgica e va considerata anch'essa o nell'immediato, o dopo alcune ore di terapia.
La mastoidectomia, nei tempi dovuti e con le indicazioni discusse, quando raccomandata è la procedura di elezione [Psarommatis et al., 2012], mentre resta dubbia l'efficacia di una miringotomia [Geva et al., 2008]. Controversa è anche la contestualità di drenaggio dell'ascesso intracranico, epi- o subdurale, e della via di accesso. Nel primo caso è possibile una via transmastoidea, con i rischi già esposti, nella forma subdurale o intraparenchimale è raccomandabile associare la

craniotomia per mantenere separati i due campi chirurgici. Il monitoraggio dell'andamento clinico del paziente nei casi sottoposti a chirurgia o in quelli trattati con terapia medica esclusiva, avviene con RM con mdc. La TC con mdc, benché più fattibile e meno dispendiosa per i regimi ospedalieri, è meno precisa nel definire l'evoluzione della complicanza intracranica e permettere un giudizio sulla risposta alla terapia.

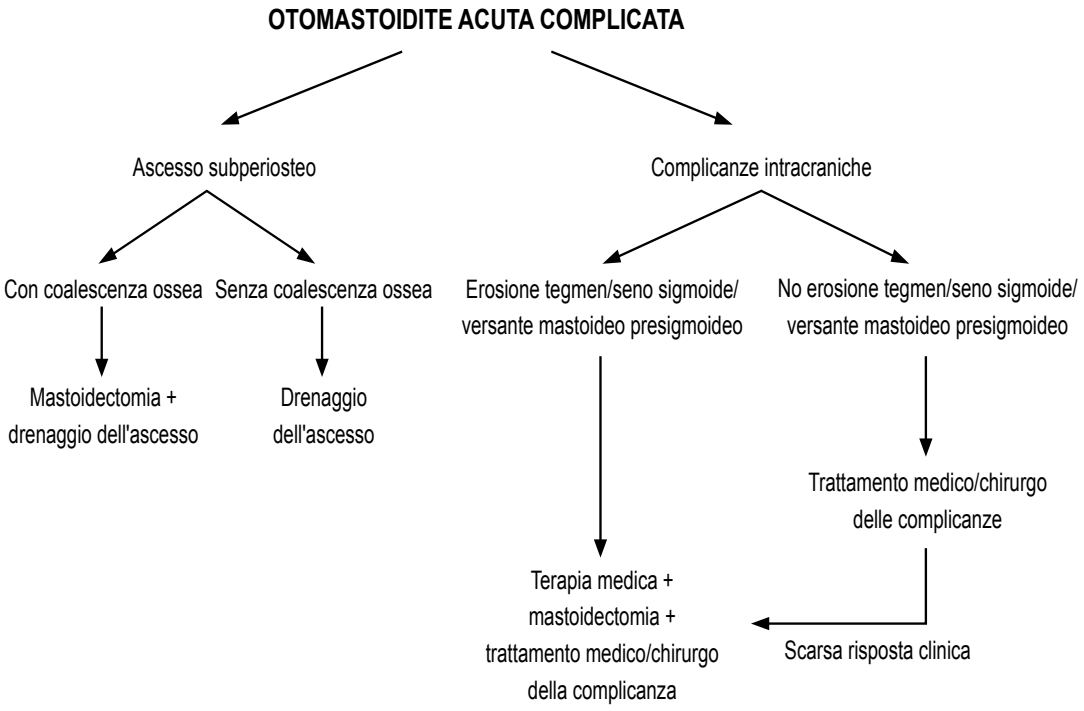

Schema 1: *Algoritmo di gestione di mastoidite acuta con complicanza intracranica o con ascesso subperiosteo.*

BIBLIOGRAFIA

- Adams, D. J., Susi, A., Erdie-Lalena, C. R., Gorman, G., Hisle-Gorman, E., Rajnik, M., Nylund, C. M. (2016). Otitis Media and Related Complications Among Children with Autism Spectrum Disorders. Journal of autism and developmental disorders, 46(5), 1636-1642.
- Au JK, Adam SI, Michaelides EM. Contemporary management of pediatric lateral sinus thrombosis: a twenty-year review. Am J Otolaryngol. 34 (2013) 145-150.
- Bales CB, Sobol S, Wetmore R, Elden LM. Lateral sinus thrombosis as a complication of otitis media: 10-year experience at the children's hospital of Philadelphia. Pediatrics. 123 (2009) 709-713.
- Benito, M. B., Gorricho, B. P. (2007). Acute mastoiditis: increase in the incidence and complications. International journal of pediatric otorhinolaryngology, 71(7), 1007-1011.
- Bernardini, G. L. (2004). Diagnosis and management of brain abscess and subdural empyema. Current neurology and neuroscience reports, 4(6), 448-456.
- Bhand, A. A. (2004). Brain abscess--diagnosis and management. Journal of the College of Physicians and Surgeons--Pakistan: JCPSP, 14(7), 407-410.
- Bluestone, C. D., Lederer, F. L. (2003). Suppurative complications. Evidence-based otitis media. 2nd ed. Hamilton (ON): BC Decker, 482-504.
- Bradley DT, Hashisaki GT, Mason JC. Otogenic sigmoid sinus thrombosis: what is the role of anticoagulation? Laryngoscope. 112 (2002) 1726-1729.
- Brouwer, M. C., Tunkel, A. R., McKhann, G. M., van de Beek, D. (2014). Brain abscess. New England Journal of Medicine, 371(5), 447-456.
- Coutinho J, de Bruijn SF, Deveber G, Stam J. Anticoagulation for cerebral venous sinus thrombosis. Cochrane Database Syst Rev. 8 (2011) CD002005
- de Zinis, L. O. R., Gasparotti, R., Campovecchi, C., Annibale, G., Barezzani, M. G. (2006). Internal jugular vein thrombosis associated with acute mastoiditis in a pediatric age. Otology Neurotology, 27(7), 937-944.
- Felisati, G., Di Berardino, F., Maccari, A., Sambataro, G. (2004). Rapid evolution of acute mastoiditis: three case reports of otogenic meningitis in adults. American journal of otolaryngology, 25(6), 442-446.
- Funamura JL, Nguyen AT, Diaz RC. Otogenic lateral sinus thrombosis: case series and controversies. Int J Pediatr Otorhinolaryngol. 78 (2014) 866-870.
- Ginsburg, C. M., Rudoy, R., Nelson, J. D. (1980). Acute mastoiditis in infants and children. Clinical pediatrics, 19(8), 549-553.

- Go, C., Bernstein, J. M., de Jong, A. L., Sulek, M., Friedman, E. M. (2000). Intracranial complications of acute mastoiditis. International journal of pediatric otorhinolaryngology, 52(2), 143-148.
- Goldstein, N. A., Casselbrant, M. L., Bluestone, C. D., Kurs-Lasky, M. (1998). Intratemporal complications of acute otitis media in infants and children. Otolaryngology-Head and Neck Surgery, 119(5), 444-454.
- Groth, A., Enoksson, F., Hermansson, A., Hultcrantz, M., Stalfors, J., Stenfeldt, K. (2011). Acute mastoiditis in children in Sweden 1993–2007—no increase after new guidelines. International journal of pediatric otorhinolaryngology, 75(12), 1496-1501.
- Haimes, A. B., Zimmerman, R. D., Morgello, S., Weingarten, K., Becker, R. D., Jennis, R., Deck, M. D. (1989). MR imaging of brain abscesses. American Journal of Roentgenology, 152(5), 1073-1085.
- Heslop, A., Ovesen, T. (2006). Severe acute middle ear infections: microbiology and treatment. International journal of pediatric otorhinolaryngology, 70(10), 1811-1816.
- Holt, G. R., Gates, G. A. (1983). Masked mastoiditis. The Laryngoscope, 93(8), 1034-1037.
- Hoppe, J. E., Köster, S., Niethammer, D., Bootz, F. (1994). Acute mastoiditis—relevant once again. Infection, 22(3), 178-182.
- Ibrahim, S. I., Cheang, P. P., Nunez, D. A. (2010). Incidence of meningitis secondary to suppurative otitis media in adults. The Journal of Laryngology Otology, 124(11), 1158-1161.
- Kao, P. T., Tseng, H. K., Liu, C. P., Su, S. C., Lee, C. M. (2003). Brain abscess: clinical analysis of 53 cases. Journal of Microbiology, Immunology and Infection, 36(2), 129-136.
- Katz, A., Leibovitz, E., Greenberg, D., Raiz, S., Greenwald-Maimon, M., Leiberman, A., Dagan, R. (2003). Acute mastoiditis in Southern Israel: a twelve-year retrospective study (1990 through 2001). The Pediatric infectious disease journal, 22(10), 878-883.
- Klein Klouwenberg, P., Bont, L. (2008). Neonatal and infantile immune responses to encapsulated bacteria and conjugate vaccines. Clinical and Developmental Immunology, 2008.
- Kuruvilla, G., Job, A., Mathew, J., Ayyappan, A. P., Jacob, M. (2006). Septate fungal invasion in masked mastoiditis: a diagnostic dilemma. The Journal of Laryngology Otology, 120(3), 250-252.
- Kværner, K. J., Bentdal, Y., Karevold, G. (2007). Acute mastoiditis in Norway: no evidence for an increase. International journal of pediatric otorhinolaryngology, 71(10), 1579-1583.

- Kvestad, E., Kværner, K. J., Mair, I. W. (2000). Acute mastoiditis: predictors for surgery. International journal of pediatric otorhinolaryngology, 52(2), 149-155.
- Leach JL, Fortuna RB, Jones BV, Gaskill-Shipley MF. Imaging of cerebral venous thrombosis: current techniques, spectrum of findings, and diagnostic pitfalls. Radiographics. 26 Suppl 1 (2006) S19-41.
- Leskinen, K., Jero, J. (2004). Complications of acute otitis media in children in southern Finland. International journal of pediatric otorhinolaryngology, 68(3), 317-324.
- Luntz, M., Brodsky, A., Nusem, S., Kronenberg, J., Keren, G., Migirov, L., ... Fishman, G. (2001). Acute mastoiditis—the antibiotic era: a multicenter study. International journal of pediatric otorhinolaryngology, 57(1), 1-9.
- Marchisio, P., Bellussi, L., Di Mauro, G., Doria, M., Felisati, G., Longhi, R., ... Principi, N. (2010). Acute otitis media: from diagnosis to prevention. Summary of the Italian guideline. International journal of pediatric otorhinolaryngology, 74(11), 1209-1216.
- Novoa E, Podvinec M, Angst R, Gurtler N. Paediatric otogenic lateral sinus thrombosis: therapeutic management, outcome and thrombophilic evaluation. Int J Pediatr Otorhinolaryngol. 77 (2013) 996-1001.
- Palma S, Fiumana E, Borgonzoni M, Bovo R, Rosignoli M, Martini A. Acute mastoiditis in children: the "Ferrara" experience. Int J Pediatr Otorhinolaryngol. 71 (2007) 1663-1669.
- Palma, S., Bovo, R., Benatti, A., Aimoni, C., Rosignoli, M., Libanore, M., Martini, A. (2014). Mastoiditis in adults: a 19-year retrospective study. European Archives of Oto-Rhino-Laryngology, 271(5), 925-931.
- Pang LH, Barakate MS, Havas TE. Mastoiditis in a paediatric population: a review of 11-years experience in management. Int J Pediatr Otorhinolaryngol. 73 (2009) 1520-1524.
- Psarommatis, I. M., Voudouris, C., Douros, K., Giannakopoulos, P., Bairamis, T., Carabinos, C. (2012). Algorithmic management of pediatric acute mastoiditis. International journal of pediatric otorhinolaryngology, 76(6), 791-796.
- Ropposch T, Nemetz U, Braun EM, Lackner A, Walch C. Low molecular weight heparin therapy in pediatric otogenic sigmoid sinus thrombosis: a safe treatment option? Int J Pediatr Otorhinolaryngol. 76 (2012) 1023-1026.
- Rosenfeld, R. M., Kay, D. (2003). Natural history of untreated otitis media. The Laryngoscope, 113(10), 1645-1657.

- Shah UK, Jubelirer TF, Fish JD, Elden LM. A caution regarding the use of low-molecular weight heparin in pediatric otogenic lateral sinus thrombosis. Int J Pediatr Otorhinolaryngol. 71 (2007) 347-351.
- Shaw, M. D., Russell, J. A. (1975). Cerebellar abscess. A review of 47 cases. Journal of Neurology, Neurosurgery Psychiatry, 38(5), 429-435.
- Sitton MS, Chun R. Pediatric otogenic lateral sinus thrombosis: role of anticoagulation and surgery. Int J Pediatr Otorhinolaryngol. 76 (2012) 428-432.
- Smith JA, Danner CJ. Complications of chronic otitis media and cholesteatoma. Otolaryngol Clin North Am 2006;39:1237–55.
- Tamir, S. O., Roth, Y., Dalal, I., Goldfarb, A., Marom, T. (2014). Acute mastoiditis in the pneumococcal conjugate vaccine era. Clinical and Vaccine Immunology, 21(8), 1189-1191.
- Tarantino, V., D'Agostino, R., Taborelli, G., Melagrana, A., Porcu, A., Stura, M. (2002). Acute mastoiditis: a 10 year retrospective study. International journal of pediatric otorhinolaryngology, 66(2), 143-148.
- Tov EE, Leiberman A, Shelef I, Kaplan DM. Conservative nonsurgical treatment of a child with otogenic lateral sinus thrombosis. Am J Otolaryngol. 29 (2008) 138-141.
- van den Aardweg, M. T., Rovers, M. M., de Ru, J. A., Albers, F. W., Schilder, A. G. (2008). A systematic review of diagnostic criteria for acute mastoiditis in children. Otology Neurotology, 29(6), 751-757.
- Van Zuijlen, D. A., Schilder, A. G., Van Balen, F. A., Hoes, A. W. (2001). National differences in incidence of acute mastoiditis: relationship to prescribing patterns of antibiotics for acute otitis media?. The Pediatric infectious disease journal, 20(2), 140-144.
- Zanetti, D., Nassif, N. (2006). Indications for surgery in acute mastoiditis and their complications in children. International journal of pediatric otorhinolaryngology, 70(7), 1175-1182.
- Zangari, P., Messia, V., Viccaro, M., Bottero, S., Randisi, F., Marsella, P., ... Locatelli, F. (2012). Genetic prothrombotic factors in children with otogenic lateral sinus thrombosis: five case reports. Blood Coagulation Fibrinolysis, 23(2), 158-163.
- Zanoletti, E, Cazzador, D, Faccioli, C, Sari, M, Bovo, R, Martini, A. (2015). Intracranial venous sinus thrombosis as a complication of otitis media in children: critical review of diagnosis and management. International journal of pediatric otorhinolaryngology, 79(12), 2398-2403.

CHIRURGIA ENDOSCOPICA VS MICROCHIRURGIA NEL TRATTAMENTO DEL COLESTEATOMA: INDICAZIONI E LIMITI

G. Danesi, G. Restivo

UO Otorinolaringoiatria e Microchirurgia della Base Cranica
Ospedale Papa Giovanni XXIII - Bergamo

Sin dagli anni cinquanta, la microchirurgia viene considerata la tecnica chirurgica tradizionale (di scelta) dell'otite media cronica colesteatomatosa, tuttavia, negli ultimi decenni, l'applicazione dell'endoscopio alla chirurgia otologica, le rinnovate conoscenze anatomiche e fisiologiche che esso ha comportato ed il miglioramento delle tecniche endoscopiche chirurgiche, ha acceso un vivo dibattito tra i sostenitori di questo nuovo mezzo e coloro che sono rimasti fedeli alla microchirurgia.

I concetti chiave su cui si basa la microchirurgia sono: TPL chiusa o aperta, a seconda che venga conservata o meno la parete posteriore del condotto uditivo esterno; ampia esposizione chirurgica; assenza di sottosquadri al fine di evitare un residuo di colesteatoma. L'evidenza in letteratura di un elevato tasso di residuo/recidiva a seguito di TPL chiusa (10-40%), rende necessario un secondo tempo chirurgico a distanza di 6-12 mesi al fine di valutare la presenza di colesteatoma residuo e ha indirizzato negli ultimi anni un numero sempre più ampio di chirurghi verso un ritorno alla tecnica aperta.

L'endoscopia, d'altronde, si propone nella sua concezione ideale, come tecnica microinvasiva con un maggiore controllo di residuo di malattia e minore tasso di recidiva rispetto alla microchirurgia con mastoidectomia chiusa, poiché utilizza il condotto uditivo esterno come via d'accesso, evitando l' incisione retroauricolare, ed offrendo una visione più ampia che consente un controllo dei sottosquadri come l'epitimpano e il seno timpanico, difficilmente ottenibile attraverso la microchirurgia.

BREVI CENNI STORICI

Nel 1921 Carl Olof Nylen, otologo Svedese fu il primo ad utilizzare il microscopio in un intervento di chirurgia otologica, tuttavia, poiché i microscopi allora esistenti erano monoculari e dotati di insufficiente illuminazione, ebbe scarso seguito, fino a quando nel 1953 Carl Zeiss produsse il primo microscopio otologico binoculare ad illuminazione coassiale, con una migliore profondità di campo e la possibilità di modificare l'ingrandimento. Quel momento rappresentò l'inizio della rivoluzione in campo otologico che portò allo sviluppo di tecniche chirurgiche ancora oggi utilizzate.
Nel 1960 l'endoscopio di Hopkins, che rispetto ai precedenti rappresentava notevoli migliorie per la maggiore visione di campo e la qualità delle ottiche, fu applicato in vari campi della chirurgia mini-invasiva, compresa la chirurgia otologica. Tuttavia, poiché il concetto di mini-invasività si contrapponeva al dogma della chirurgia otologica, secondo cui larghe incisioni e ampi campi di esposizione rappresentano principi assoluti della dottrina microchirurgica, la nuova tecnica venne inizialmente ridicolizzata e scartata dalla maggior parte dei chirurghi. Nel 1967 Mer e collaboratori utilizzarono l'endoscopio su cadaveri animali e umani e successivamente su pazienti viventi. Nel 1992 Nomura descrisse l'anatomia dell'orecchio medio attraverso la miringotomia in pazienti viventi. A partire dal 1980 alcuni pionieri hanno iniziato a dedicarsi alla chirurgia endoscopica dell'orecchio, tra cui il gruppo di Tomassin che ha cercato di identificare i vantaggi offerti dalla suddetta tecnica. La prima pubblicazione sulla chirurgia endoscopica dell'orecchio risale al 1990.

DISCUSSIONE

Al giorno d'oggi, le tecniche utilizzate possono essere classificate in: A) microscopica esclusiva o Non –TEES (non Transcanal Endoscopic Ear Surgery), B) assistita, in cui l'endoscopio viene utilizzato esclusivamente per ricercare il colesteatoma residuo dopo l'approccio microchirurgico, C) mista, in cui microscopio ed endoscopio vengono entrambi utilizzati per la dissezione, D) endoscopica esclusiva o TEES (Trancanal Endoscopic Ear Surgery).
L'ampia larghezza di campo offerta dall'endoscopio e l'utilizzo di ottiche angolate a 30° e 45°consente di "vedere dietro gli angoli", cioè di visualizzare, senza che si renda necessaria una ampia dissezione, i recessi dell'orecchio medio quali: recesso del facciale, attico, protimpano, ipotimpano, fatta eccezione per le sue varianti anatomiche più profonde.

È possibile infatti, esplorare l'istmo epitipanico, compreso tra processo lungo dell'incudine e processo cocleariforme, che rappresenta la principale via di ventilazione dall'orecchio medio alla mastoide, e che può essere interessato in vario modo dalla presenza di epitympanic folds i quali, portando alla formazione di tasche di retrazione, costituiscono la principale causa di formazione di colesteatoma e di recidiva. L'attico è infatti definito la sala macchine del colesteatoma. Per queste caratteristiche la chirurgia endoscopica si propone come chirurgia microinvasiva in selezionati casi, quelli cioè in cui sia attuabile la via transcanalare, evitando incisioni retroauricolari. In tali selezionati casi, è possibile attuare una toilette dell'attico, dopo aver effettuato l'atticotomia mediante microfrese o courette.
Nella TPL chiusa, con la mastoidectomia, si asportano quantità di tessuto osseo sano in eccesso con la relativa mucosa, venendosi così a perdere la supposta funzione di "scambiatore di gas" della cavità. È anche possibile effettuare endocopicamente una TPL aperta transcanalare aprendo soltanto le aree interessate da malattia, ottenendo così due cavità separate, una micro cassa adeguata al deficit tubarico e una cavità di attico-antro-mastoidectomia più piccola rispetto alla mastoidectomia aperta e quindi meno problematica. In questo caso, come nel caso della TPL aperta la mastoide viene isolata dalla micro cassa e quindi in entrambi i casi si viene a perdere la funzione di "scambiatore di gas". Se la TPL aperta viene infatti classicamente considerata "la tecnica risolutiva", perché vengono esteriorizzate le cavità in cui si può formare la recidiva, per lo stesso motivo, il processo di guarigione è più lungo e gravato da complicanze quali: cavità secernenti per lungo tempo e che necessitano di toilette periodiche per la rimozione di detriti epidermici; stenosi del meato acustico esterno che necessitano di revisioni chirurgiche. Molti autori hanno cercato di ovviare a tali problematiche sperimentando diversi materiali e tecniche di obliterazione mastoidea, come chips d'osso, cartilagine, lembo di Palva, idrossiapatite e vetro bioattivo S534P. Bernardeschi e collaboratori hanno condotto uno studio su 41 orecchi (di 31 pazienti) ,sottoposti ad intervento di obliterazione mastoidea con vetro bioattivo dal 2013 al 2015, che hanno mostrato risultati ad un anno pari al 100% di successo con cavità stabili e condotti uditivi esterni perfettamente riepitelizzati. Schimanski, con una casistica totale di 843 obliterazioni mastoidee in 30 anni di attività chirurgica, riporta una valore del 3% di complicanze su 133 casi in cui è stato utilizzato il vetro bioattivo e dell'8% su 516 casi in cui è stata utilizzata la cartilagine autologa. La mastoidectomia aperta ha l'enorme vantaggio di consentire una eccellente esposizione dell'epitimpano, della regione del

Cog, e del protimpano, sfortunatamente però neanche questa tecnica riesce a garantire un controllo totale del seno timpanico. Il microscopio, d'altronde, offre dei vantaggi indiscussi quali una visione binoculare e stereoscopica che mette al riparo da danni accidentali a carico di strutture vitali per questa chirurgia come: la membrana timpanica, gli ossicinie il nervo facciale. La lesione delle suddette strutture è un'evenienza invece possibile utilizzando le ottiche monoculari, prive di profondità di campo, che necessitano di continui movimenti di avvicinamento ed allontanamento per tentare di percepire la relazione spaziale tra le strutture visualizzate, tentando di "mimare" la percezione della profondità di campo. Come già detto in precedenza, il campo visivo del microscopio rispetto a quello dell'endoscopio è più ristretto, ciò non consente una visione oltre gli angoli, ma una visione lineare, limitandone le applicazioni nella chirurgia transcanalare rispetto all'endoscopica.
Questo fattore ha condizionato in maniera non indifferente lo sviluppo delle tecniche microchirurgiche oggi note, per avere accesso all'epitimpano e al seno timpanico è infatti necessario effettuare una timpanotomia superiore e posteriore attraverso la cavità di mastoidectomia.
Il microscopio consente di lavorare in modo bimanuale, irrigando e aspirando la polvere d'osso mentre si fresa. Al contrario durante l'endoscopia, a meno che non si utilizzi un reggi speculum, può essere utilizzata solo una mano per le manovre chirurgiche poiché l'altra è impegnata nel mantenere lo speculum. Inoltre, sono necessarie continue pause per irrigare il campo con un antiappannante, al fine di limitare il danno da surriscaldamento e asportare la polvere d'osso in eccesso.
La letteratura internazionale è concorde nel ritenere che l'utilizzo dell'endoscopio, in aggiunta alla microchirurgia, prevalentemente per l'osservazione, sia in grado di identificare il colesteatoma residuo.
Badr-El-Dine e coll. nel 2002 riportano una percentuale di residuo al controllo endoscopico pari al 22.8% riscontrato dopo microchirurgia su 82 CWD e 10 CWU e di questi 35 sono stati sottoposti a II tempo di TPL con riscontro di recidiva nell'8,6% dei casi.
El-Meselaty e coll. nel 2003 riportano una percentuale di residuo del 50% nel gruppo delle CWU e del 30% nel gruppo delle CWD, su 82 pazienti sottoposti a studio con braccio di controllo e di recidiva al II tempo di TPL pari al 25% nel gruppo CWU e al 5% gruppo CWD in cui non era stato utilizzato l'endoscopio.
Ayache e coll. nel 2008 in un lavoro retrospettivo su 350 casi, riportano che su 80 pazienti il 44 % al controllo endoscopico presentava colesteatoma residuo dopo exeresi apparentemente totale mediante CWU e che l'utilizzo dell'endoscopio non ha causato una riduzione significativa di

colesteatoma residuo al secondo tempo rispetto ai controlli in cui era stata eseguita la microchirurgia esclusiva.
Presutti e coll. nel 2008 pubblica una casistica di 32 pazienti in cui la percentuale di recidiva al controllo endoscopico post otomicrochirurgia è pari al 37% mentre al II tempo il riscontro di recidiva al II tempo è pari al 16,7%.
Badr-El-Dine e coll. nel 2009 su 294 pazienti hanno riportato una percentuale di recidiva al controllo endoscopico pari al 16,7% e una percentuale di recidiva al II tempo effettuato solo in selezionati casi pari al 8,6%.
Sarcu & Isacson nel 2015, su 42 pazienti, riportano una percentuale del 31% di residuo dopo toilette microscopica e del 42% di recidiva in 12 pazienti ad alto rischio su cui è stato effettuato il II tempo.
La maggior parte degli studi presenti in letteratura sono retrospettici o prospettici senza braccio di controllo, riportano la percentuale di ricorrenza al momento del follow up senza un confronto con un braccio di controllo. Le percentuali di residuo al secondo controllo chirurgico vengono confrontati con dati di controllo storici pubblicati.
La letteratura internazionale inerente la chirurgia endoscopica mette in evidenza sia percentuali di recidiva al secondo tempo variabili dal 7,5% di Marchioni e coll. sino al 36% di Cohen e coll. che la frequente conversione da tecnica endoscopica a microscopica o a tecnica mista.
Bottril & Poe nel 1995 pubblicano una casistica di 14 pazienti sottoposti a chirurgia endoscopica con un tasso di residuo pari al 33.3%.
Barakate e Bottril nel 2008 pubblicano una casistica di 68 pazienti con il 20.6% di colesteatoma residuo al II tempo e conversione a microchirurgia nel 5.9% dei casi.
Marchioni e coll. nel 2011 con 68 pazienti e nel 2013 con 156 pazienti riportano percentuali di residuo al II tempo del 13.0% e 7.5% rispettivamente e la conversione a microchirurgia nel 17.8% dei casi pubblicati nel 2018.
Hanna e al. nel 2015 riferiscono che in 86 casi su 184 al controllo era presente colesteatoma residuo.
Marchioni e al. nel 2015 su una casistica di 31 pazienti riportano una percentuale di residuo del 32.2%
Marchioni e al. nel 2016 pubblicano uno studio iniziato nel 2006 e concluso nel 2015 su 244 orecchi di 234 pazienti sottoposti a chirurgia endoscopica o combinata e successivo follow up mediante TC a un anno dal primo intervento o II tempo. 166 (68%) pazienti erano liberi da malattia, 29 (12%) mostravano recidiva e 49 (20%)un colesteatoma residuo. Il 20.5% dei pazienti operati per residuo/recidiva durante il follow up è rimasto libero

da malattia. 144 pazienti sono stati sottoposti a chirurgia esclusivamente endoscopica e 100 a tecnica mista. Il 30% mostrava un interessamento esclusivo dell'attico, il 18% mostrava estensione al mesotimpano, il 15% esclusivo interessamento mesotimpanico, il 30% estensione antrale e il 7% estensione mastoidea.

CASISTICA PERSONALE

Presso il nostro centro dal 2004 al 2015 sono stati sottoposti a chirurgia otologica 360 pazienti, di cui 268 adulti e 92 bambini. Il 10.8% dei pazienti è stato sottoposto a TPL chiusa, l'11.3% a TPL aperta e il 79% a TPL aperta obliterativa.
La percentuale di colesteatoma residuo riscontrato durante un periodo di follow up medio di 60 mesi è stato del 10,9%, il 62.5% dei residui era localizzato a livello mesotimpanico e soltanto il 37% era atticale.
Il tasso di colesteatoma residuo nelle TPL obliterative dal 2004 al 2012 secondo la curva di Kaplan Meier è del 17%.
Il tasso di colesteatoma residuo atticale secondo la curva di Kaplan Meier è del 13%, mentre è del 20% nel mesotimpano.
L'80% dei pazienti sottoposti a mastoidectomia aperta obliterativa ha mostrato esiti stabili, il 2.7% è andato incontro a riassorbimento totale del lembo di obliterazione, il 2.7 a riassorbimento parziale, il 2.7% a perforazione del neotimpano mentre l'1.4% è stato sottoposto a revisione della conco-meatoplastica.
Confrontando i dati inerenti al tasso di colesteatoma residuo nelle casistiche internazionali riguardanti le TPL chiuse con quelli riportati nel lavoro di Marchioni e Coll. appare evidente che, a dispetto delle attese, i risultati della chirurgia endoscopica non si discostino poi di tanto da quelli della microchirurgia, riportando un tasso di colesteatoma residuo del 20% e di recidiva del 10%. Il tasso di colesteatoma residuo a livello mesotimpanico sembra essere in linea con i valori riportati in letteratura riguardanti la microchirurgia e con la percentuale di residuo riportata nella nostra casistica di TPL obliterative, confermando che il seno timpanico rappresenta sempre una zona ad elevato rischio.

CONCLUSIONI

Microscopio ed endoscopio sono entrambi strumenti utili al servizio della chirurgia otologica, non sono in contrapposizione ma complementari. È infatti comprovata la capacità dell'endoscopio, nella tecnica assistita,

di individuare il colesteatoma residuo durante l'ispezione successiva alla toilette microscopica. L'endoscopio consente di individuare particolari conformazioni anatomiche, di valutare l'assenza di residui conferendo maggiore sicurezza di radicalità al chirurgo e di conservare quanto più possibile la cellularità mastoidea. Alcuni step della chirurgia resi difficili dalla scarsa visualizzazione al microscopio possono essere quindi facilitati e resi meno rischiosi mediante l'utilizzo dell'endoscopio.
La TEES trova indicazione in selezionati casi, ideali, di colesteatoma atticale o attico-adito-antrale.
Per colesteatomi estesi all'antro mastoideo e alla mastoide, ove sia necessario effettuare una incisione retroauricolare, la microchirurgia con o senza ausilio dell'endoscopio rappresenta ancora la tecnica di scelta, e nel caso della mastoidectomia aperta rappresenta quella con maggiori garanzie di radicalità.
Le tecniche di obliterazione di cavità di TPL aperta possono ridurre di molto la comorbidità, poiché evitano la formazione di tessuto di granulazione e di secrezioni che caratterizzano la guarigione di ampie cavità in fase di riepitelizzazione ed al contempo consentono di effettuare delle meato plastiche di dimensioni ridotte, ottenendo quindi gli stessi obiettivi prefissati dalla chirurgia endoscopica, fatta eccezione per l'incisione retroauricolare.
L'endoscopia prevede un training chirurgico lungo e non può comunque prescindere dall'acquisizione di basi solide di microchirurgia (dato che durante un intervento di chirurgia endoscopica otologica si può rendere necessaria la conversione in microchirurgia).
L'endoscopia può portare ad una riduzione del numero di interventi di II tempo di TPL effettuati poiché enfatizza la consapevolezza di una raggiunta radicalità da parte del chirurgo. Sarebbe infatti raccomandabile effettuare di regola il II di TPL o decidere di volta in volta sulla base dei reperti intraoperatori dal momento che l'endoscopia non è in grado di conferire garanzia di assoluta radicalità.
Come espletato in precedenza, la letteratura non è ad oggi dirimente nell'utilizzo di uno strumento a fronte dell'altro non essendoci infatti evidenza negli studi pubblicati i quali sono in gran parte di IV livello.
Ad oggi non esiste una tecnica chirurgica ideale, la tecnica chirurgica più corretta deve tenere conto dell'estensione della malattia dell'età e del desiderio del paziente.

BIBLIOGRAFIA

- M. Alicandri-Ciuffelli, D. Marchioni, S.Kakehata, I. Presutti, D. Villari Endoscopic Management of Attic Cholesteatoma long-term results Otolaryngol Clin N Am 49(2016) 1265-1270.
- R. Kiringoda, E. D. Kozin, D. J. Lee Outcomes in Endoscopic Ear Surgery Otolaryngol Clin N Am 49(2016) 1271-1290.
- Natasha Pollak Endoscopic and minimally-invasive ear surgery: a path to better outcomes World Journal of Otorhinolaryngology-Head and neck Surgery (2017) 3, 129-135.
- Muaaz Tarabichi Endoscopic trancanal middle ear surgery Indian J otolaryngol Head Neck Surg (January-March 2010)62(1):6-24.
- K. El-Meselaty, M. Badr-El-Dine, M. Mandour, M. Mourad, and R. Darweesh, Alexandria, Egypt Endoscope affects decision making in cholesteatoma surgery Otlaryngol Head Neck Surg 2003; 129:490-6.
- M. Badr-El-Dine Value of ear Endoscopy in Cholesteatoma Surgery Otology & Neurotology 23:631-653 2002.
- L. Presutti, F.M. Gioacchini, M. Alicandri-Ciuffelli, D. Villari, D. Marchioni Results of endoscopic middle ear surgery for cholesteatoma treatment: a systematic review Acta Otorhinolaryngol Ital 2014; 34:153-157.
- Hamed Sajjadi Endoscopic Middle Ear and Mastoid Surgery for Cholesteatoma Iranian Journal of Otorhinolaryngology No.2, Vol.25, Seial No.71, Spring 2013.
- D.Bernardeschi, Y. Nguyen, F. Y. Russo, I. Mosnier, E. Ferrari, and O. Sterkers Cutaneous and labyrinthine Tolerance of Bioactive Glass S53P4 in Mastoid and Epitympanic Obliteration Surgery: Prospective Clinical Study.
- D. Bernardeschi, N. Pyatigorskaya, F.Y. Russo, D. De Seta, C. Giulia, E. Ferrari Anatomical, functional and quality-of-life serults for mastoid and epitympanic obliteration with bioactive glass S 53P4: a prospective clinical study. Clin. Otolaryngol. 2016, 000, 000-000.
- Scimansky G., Scimansky E. Obliteration of masoid cavities: 30 years of experience with recommendations for surgical strategy.
- P. C. Walker, S. E. Mowry, M. R. Hansen, and B. J. Ganz Long-Term Results of Canal Wall Reconstruction Tympanomastoidectomy, Otology & Neurotology 35:954-960.

TECNICHE CHIUSE, APERTE E OBLITERATIVE NELLA CHIRURGIA DEL COLESTEATOMA: UN DIBATTITO ANCORA ATTUALE?

M. Falcioni, F. Di Lella

UOC Otorinolaringoiatria e Otoneurochirurgia
Azienda Ospedaliero Universitaria di Parma

INTRODUZIONE

Sin dall'introduzione delle varie tecniche di timpanoplastica (TPL) la chirurgia del colesteatoma è stata caratterizzata da un continuo contrasto, a volte anche aspro, tra sostenitori della tecnica aperta e di quella chiusa. L'argomento del contendere riguardava principalmente il colesteatoma epitimpanico, in quanto quello mesotimpanico puro era ed è quasi unanimamente trattato per mezzo della tecnica chiusa. Tale contrasto si è attenuato negli ultimi anni, probabilmente soltanto perché, successivamente all'introduzione delle TPL puramente endoscopiche[1-2], ne è nato un altro, e cioè quello tra endoscopisti e sostenitori delle tecniche tradizionali. Contemporaneamente però nell'ambito di queste ultime hanno preso sempre più piede le tecniche obliterative, sia quali varianti della tecnica aperta[3-4] che di quella chiusa[5-6]. La necessità di introdurre modifiche a tecniche oramai abbondantemente standardizzate sottolinea la non totale adeguatezza delle tecniche stesse nella loro descrizione originale. Andremo di conseguenza ad analizzare quelli che storicamente sono i principali vantaggi e svantaggi delle singole tecniche.

TECNICHE CHIRURGICHE

TPL CHIUSA

ELEMENTI ESSENZIALI DI TECNICA CHIRURGICA:

La descrizione classica della TPL chiusa prevede l'effettuazione di una mastoidectomia con conservazione della parete postero-superiore del condotto uditivo esterno (CUE). Tale mastoidectomia viene completata con un'atticotomia superiore (tale da poter consentire un accesso transmastoideo all'attico anteriore) ed una timpanotomia posteriore (per poter accedere alla cassa timpanica attraverso la mastoidectomia). Una volta sollevata la membrana timpanica il chirurgo ha di conseguenza l'opportunità di lavorare attraverso la mastoidectomia ed attraverso il CUE in maniera combinata. Spesso per facilitare questo secondo accesso è necessario (o quantomeno è consigliabile) eseguire anche una canalplastica. Quando richiesto la timpanotomia posteriore può essere estesa inferiormente per migliorare la visualizzazione dell'ipotimpano. Risulta ovvio che la necessità di dover eseguire l'atticotomia e la timpanotomia posteriore rende l'esecuzione di tale tecnica complessa in presenza di mastoidi eburnee con dura bassa e seno sigmoide procidente

VANTAGGI

Il vantaggio principale della tecnica chiusa è quello di mantenere l'anatomia del CUE praticamente inalterata, e di conseguenza, una volta che la cicatrizzazione si sia ben stabilizzata, di non necessitare di periodiche toilette. Il mantenimento di un CUE anatomicamente normale permette inoltre di non avere problemi in caso di ingresso di acqua o di necessità di protesizzazione acustica. Il vantaggio inerente i migliori risultati uditivi rispetto alle tecniche aperte, seppur spesso riportato, non è mai stato dimostrato da studi scientificamente rigidi[7], soprattutto perché spesso le tecniche chiuse vengono utilizzate per lesioni meno estese rispetto a quelle trattate con tecniche aperte.

SVANTAGGI

La TPL chiusa, seppur molto elegante, contempla 2 importanti svantaggi:

1. Il mantenimento della parete postero-superiore del CUE rappresenta un ostacolo intraoperatorio sia dal punto di vista della visualizzazione (parzialmente superabile con l'ausilio dell'endoscopio) che da

quello dell'accesso degli strumenti al campo operatorio, accesso limitato ad angoli abbastanza ristretti. Entrambe queste componenti contribuiscono ad aumentare il rischio di colesteatomi residui[8] e di conseguenza ad aumentare i casi in cui è necessaria una stadiazione in 2 tempi chirurgici. Naturalmente per i chirurghi che adottano la strategia dell'unico tempo chirurgico e del follow-up con le moderne tecniche di RMI in diffusione[9] la presenza di un colesteatoma residuo necessita necessariamente di una revisione chirurgica.

2. Il mantenimento delle condizioni anatomiche "naturali" del CUE di per se ripristina la condizione iniziale nella quale il colesteatoma si è originato, esponendo di conseguenza il paziente ad un rischio di recidiva che in alcune casistiche è stato riportato anche in percentuali superiori al 20%[10]. Nonostante varie descrizioni di metodiche per aumentare le vie di ventilazione, la possibilità che tali vie vengano ostruite da sinechie o fenomeni cicatriziali postoperatori è tutt'altro che eccezionale, come è possibile verificare nel corso dei secondi tempi e/o gli interventi di revisione.

TPL APERTE

ELEMENTI ESSENZIALI DI TECNICA CHIRURGICA:

Il concetto base di TPL aperta prevede la creazione di un'unica cavità comprendente la mastoide ed il CUE, e di una cassa di profondità ridotta in quanto l'anulus posteriore della membrana timpanica viene riposizionato in corrispondenza del muro del facciale. Quest'ultimo deve essere rigorosamente abbassato per evitare di creare una procidenza all'interno della cavità stessa (tra CUE e mastoide), procidenza che comporterebbe il probabile accumulo di squame cheratiniche e cerume nella parte posteriore (pregressa mastoide), con conseguenti fenomeni infiammatori reattivi ed il probabile fallimento dell'intervento. Il concetto di creare una cavità perfettamente arrotondata e regolare prevede la necessità di effettuare contestualmente anche una canalplastica, naturalmente limitata alle pareti anteriore ed inferiore, così come di smussare i bordi esterni della cavità stessa. Seppur non unanimamente accettato (e soprattutto applicato) il concetto storico di tecnica aperta prevede la rimozione della quasi totalità della pneumatizzazione mastoidea, al fine di eliminare aree di mucosa esclusa da qualsiasi

possibilità di areazione che teoricamente potrebbero alimentare focolai infiammatori, non permettendo una regolare cicatrizzazione della cavità. La cavità risultante necessita infine di un'adeguata meatoplastica, per permetterne l'autodetersione ed un'adeguata areazione. Al contrario della TPL chiusa, i concetti fondamentali della tecnica aperta risultano applicabili con difficoltà in presenza di rocche particolarmente pneumatizzate, in quanto la cavità finale e la corrispondente meatoplastica risulterebbero estremamente ampie ed antiestetiche.

VANTAGGI

Il vantaggio principale della TPL aperta è quello di ridurre drasticamente la percentuale di recidiva. Infatti la rimozione della parete postero-superiore del CUE elimina anatomicamente la struttura stessa che favorisce l'intrappolamento del colesteatoma epitimpanico, al punto che, al netto di errori nell'esecuzione della tecnica, la TPL aperta non dovrebbe contemplare la possibilità della recidiva. L'esecuzione corretta prevede inoltre una visualizzazione pressoché ottimale della quasi totalità dell'anatomia dell'orecchio medio, con le uniche eccezioni del seno timpanico e della profondità della tuba, esplorabili completamente soltanto con l'ausilio dell'endoscopio. Come conseguenza anche la percentuale di residui è ridotta rispetto alla TPL chiuse, con limitata necessità di stadiazione chirurgica. Inoltre l'eventuale presenza di residui nella cavità mastoidea così esteriorizzata è facilmente gestibile ambulatorialmente.

SVANTAGGI

La meatoplastica, step come detto fondamentale della TPL aperta, comporta un indubbio deficit estetico, in particolare quando eseguita secondo i criteri delle descrizioni originali della tecnica (Fig. 1).
La rimozione della punta della mastoide e la svasatura aggressiva dei bordi ossei della cavità contribuiscono alla riduzione di volume della cavità stessa ma allo stesso tempo la perdita di sostanza favorisce una dislocazione mediale del padiglione, producendo di conseguenza un deficit estetico dovuto all'asimmetria rispetto al padiglione controlaterale (Fig. 2).
Le cavità risultanti inoltre favoriscono un più frequente accumulo di cerume e per la maggior parte necessitano di una toilette, almeno 1 volta l'anno.
Anche nelle TPL ben cicatrizzate inoltre il canale semicircolare laterale è separato dall'ambiente esterno soltanto da un sottile strato epidermico; questo rende l'orecchio interno direttamente esposto agli stimoli termici, in

particolare al contatto con l'acqua. I disturbi vertiginosi che ne scaturiscono per la maggior parte sono limitati e di breve durata (il paziente necessita soltanto di qualche minuto di adattamento nel momento dell'ingresso in acqua), ma talvolta possono essere particolarmente violenti. Un ulteriore svantaggio può inoltre essere considerato il più complesso adattamento protesico in caso di necessità.

Fig.1. *Meatoplastica e cavità antiestetiche eseguite secondo ila descrizione originaria della tecnica.*

Fig.2. *Marcata retrazione del padiglione con evidente asimmetria se confrontato al controlaterale.*

TPL CHIUSA OBLITERATIVA

ELEMENTI ESSENZIALI DI TECNICA CHIRURGICA

La parte di demolizione ossea e rimozione della patologia è totalmente sovrapponiblie alla tecnica classica, con l'eccezione della necessità di un prelievo molto abbondante di polvere d'osso nelle fasi iniziali. La variante infatti prevede l'utilizzo di una lamina di cartilagine per separare completamente l'attico dalla cassa e quindi della pasta d'osso per obliterare completamente l'attico e la mastoide al termine dell'intervento[5] (Fig. 3, Fig. 4). Naturalmente nei rari casi in cui sia possibile conservare l'integrità della catena ossiculare l'attico viene lasciato areato; una lamina di cartilagine viene utilizzata per schermare l'incudine e la successiva obliterazione limitata alla mastoide (Video 1). Permangono invariate le

problematiche tecniche della fase di rimozione in presenza di mastoidi eburnee con dura bassa e seno sigmoide procidente.

Fig.3. *Timpanoplastica chiusa obliterativa; visione intraoperatoria una volta ultimata l'obliterazione mastoidea.*

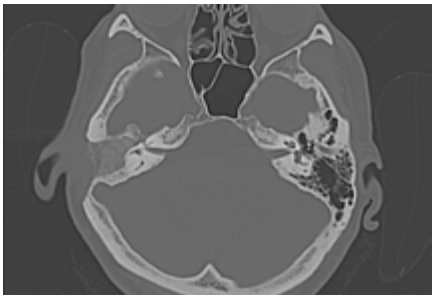

Fig.4. *Timpanoplastica chiusa obliterativa; TC postoperatoria che evidenzia la totale esclusione dell'attico e della mastoide.*

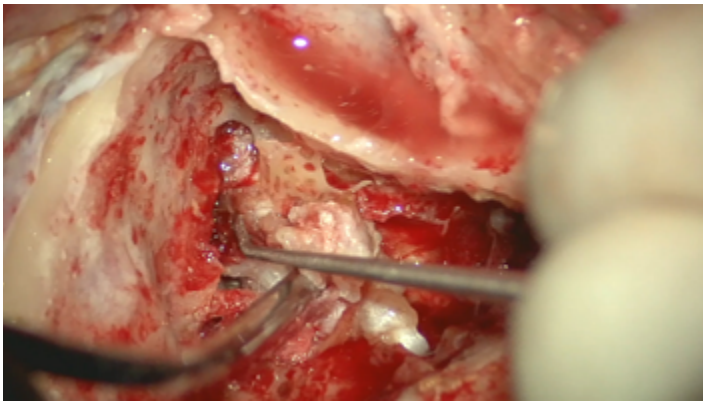

Video 1. *Timpanoplastica chiusa obliterativa con conservazione della catena ossiculare.*

VANTAGGI

La completa obliterazione dell'attico e della mastoide in linea teorica impedirebbe lo sviluppo di qualsiasi recidiva a livello epitimpanico. I dati riportati in letteratura inerenti la riduzione dei residui[6] e quelli di alcuni esperimenti su animali[11] fanno inoltre ipotizzare che l'obliterazione con polvere d'osso crei un ambiente particolarmente ostile allo sviluppo di un residuo colesteatomatoso. Naturalmente l'attico non può essere incluso nelle aree da obliterare in caso di conservazione dell'integrità della catena, rendendo in questo caso non particolarmente significativa l'obliterazione della sola mastoide, di per sé non in grado di prevenire una recidiva.

SVANTAGGI

L'obliterazione comporta il rischio di intrappolare del colesteatoma medialmente alla polvere d'osso con la conseguenza che tale residuo si sviluppi nel tempo in maniera silente e senza la possibilità di essere visualizzato. Da ciò l'assoluta necessità di sottoporre i pazienti a prolungati follow-up radiologici con le moderne tecniche di RMI con sequenze in diffusione appositamente studiate per il colesteatoma[9-12]. Non ci sono poi dati scientifici sufficienti sulla difficoltà di revisione chirurgica in tali circostanze.
L'altro svantaggio è rappresentato dall'allungamento dell'intervento causato dalla raccolta della polvere e dal tempo ricostruttivo, così che è comune che tali interventi superino le 4 ore.

TPL APERTA OBLITERATIVA

ELEMENTI ESSENZIALI DI TECNICA CHIRURGICA

Nella TPL aperta obliterativa la parte di demolizione ossea può differire parzialmente da quella della tecnica classica, in quanto il chirurgo può decidere di limitare la fresatura della mastoide (e l'abbassamento del muro del facciale) allo stretto indispensabile legato all'estensione del colesteatoma[4-13] (Video 2), oppure estendere la fresatura in maniera progressivamente più aggressiva, fino a sovrapporsi agli stessi concetti della tecnica classica (Video 3).

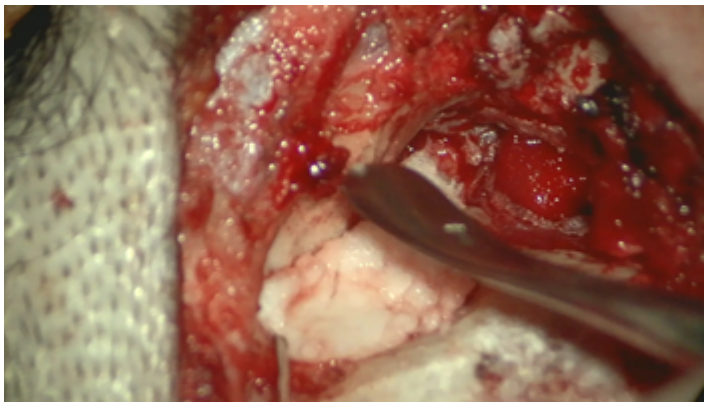

Video 2. *Timpanoplastica aperta obliterativa con parziale demolizione della parete posteriore del condotto.*

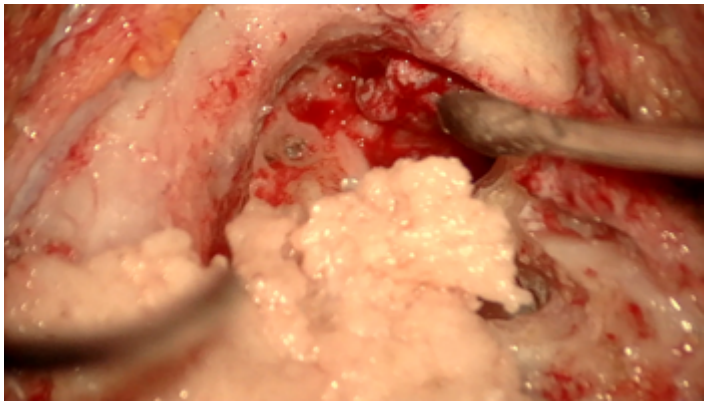

Video 3. *Timpanoplastica aperta obliterativa con completa demolizione della parete posteriore del condotto secondo i canoni classici.*

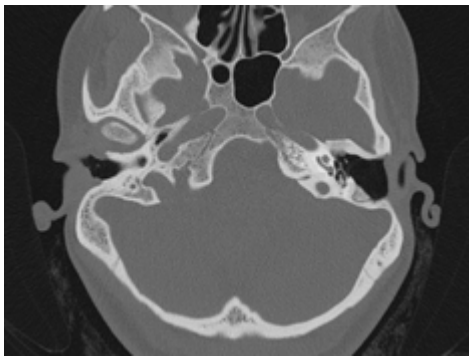

Fig.5. *Timpanoplastica aperta con minima obliterazione volta ad arrotondare la cavità finale (TC postoperatoria).*

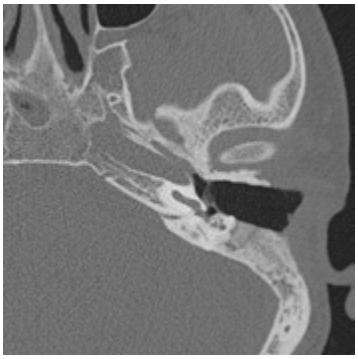

Fig.6. *Timpanoplastica aperta con massiva obliterazione volta ridurre significativamente la cavità finale (TC postoperatoria).*

L'obliterazione può essere più o meno spinta a seconda della finalità; infatti quest'ultima può andare dalla semplice eliminazione di alcuni anfratti ossei per rendere più arrotondata la cavità finale (Fig. 5) all'esclusione vere a propria di attico e mastoide (Fig. 6). Naturalmente quando è possibile conservare l'integrità della catena, in quella descritta come la tecnica di Bondy modificata[14], l'attico deve rimanere esteriorizzato nella cavità (Fig. 7). Anche i materiali di obliterazione utilizzati sono variabili; tra questi i più frequenti sono la cartilagine, la polvere d'osso, granuli artificiali[15] ed i lembi muscoloperiostei scolpiti dal temporale. Tali materiali sono frequentemente usati in combinazione, soprattutto con i lembi muscolo-periostei utilizzati come protezione della vera e propria obliterazione[16].

Fig.7. *Otoscopia postoperatoria in paziente sottoposto a tecnica di Bondy modificata con obliterazione mastidea.*

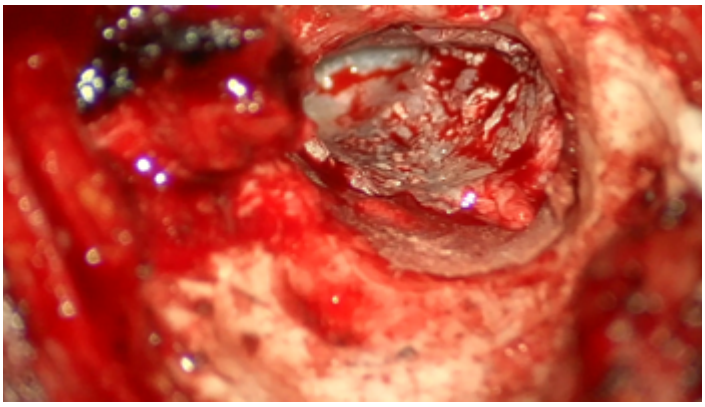

Video 4. *Timpanoplastica aperta obliterativa con cavità finale ridotta al minimo.*

La variante infatti prevede l'utilizzo di tali materiali per ridurre più o meno parzialmente le dimensioni della cavità finale (Video 4), che nei casi di obliterazione spinta può apparire otoscopicamente simile ad un condotto "normale" di dimensioni più ampie. Naturalmente l'obliterazione è attuabile soltanto limitatamente alla punta della mastoide e l'angolo seno-durale in presenza di un'ampia fistola del canale semicircolare laterale qualora, per diminuire i rischi sull'udito, si decida di mantenere la matrice in sede con la necessità di lasciarla esteriorizzata.

VANTAGGI

La riduzione di dimensione della cavità conseguente all'obliterazione della mastoide permette di ridurre drasticamente i problemi elencati precedentemente, in particolare la necessità di periodica toilette ed i disturbi vestibolari creati dal contatto con acqua[17], ed allo steso tempo permette di ridurre l'entità della meatoplastica (Fig. 8), che secondo alcuni autori può addirittura essere eliminata. Tutto ciò può contribuire al miglioramento della qualità di vita dei pazienti sottoposti a TPL aperta[18].

Vengono altresì ridotte le problematiche tecniche in presenza di mastoidi particolarmente pneumatizzate, con l'unica complessità rappresentata dalla necessità di reperire abbondante materiale di obliterazione. In pratica con l'adozione dell'obliterazione non esistono quasi più pazienti in cui la tecnica non è applicabile per le eccessive dimensioni della mastoide. Va tenuto presente che alcuni materiali utilizzati per l'obliterazione (in particolare i lembi muscoloperiostei usati singolarmente) possono

andare incontro ad una significativa riduzione volumetrica nel corso degli anni, così che cavità apparentemente di volume limitato possono progressivamente ingrandirsi nel tempo.

Fig.8. *Meatoplastica di dimensioni ridotte.*

SVANTAGGI

Anche in questo caso l'obliterazione comporta il rischio di intrappolare del colesteatoma medialmente all'obliterazione. Da ciò la stessa necessità delle tecniche chiuse obliterative di sottoporre i pazienti a prolungati follow-up radiologici con le moderne tecniche di RMI. Naturalmente l'ampio campo chirurgico a creato con la TPL aperta e la miglior visualizzazione riducono tale rischio, almeno dal punto di vista teorico, rispetto all'utilizzo dell'obliterazione nella TPL chiusa.
A differenza della TPL chiusa, nell'aperta il materiale di obliterazione è esposto all'esterno; di conseguenza per alcuni di tali materiali (in particolare la polvere d'osso) è più importante il rischio di fenomeni infettivi postoperatori, in particolare se non adeguatamente protetti con fascia o lembi muscolo-periostei. Nel caso si adotti una mastoidectomia parziale (senza rimozione di tutta la pneumatizzazione) l'obliterazione comporta un'esclusione della cellularità mastoidea residua dalla normale ventilazione, con conseguente rischio (seppur limitato) di formazione nel tempo di granulomi da ritenzione.
Per i chirurghi che preferiscono obliterare esclusivamente con lembi muscolari o muscolo-periostei il progressivo riassorbimento del tessuto di obliterazione può comportare a distanza di anni dall'intervento un progressivo ampliamento della cavità.

Nel caso che tale tecnica venga abbinata ad una mastoidectomia "incompleta" il rischio teorico è quello che il riassorbimento possa creare delle profonde tasche, sede di accumulo di cerume/prodotti di desquamazione, riacutizzazioni infiammatorie o veri e propri colesteatomi. Infine come per la TPL chiusa obliterativa un altro svantaggio è rappresentato dall'allungamento della durata dell'intervento causato dalla raccolta della polvere e dal tempo ricostruttivo.

DISCUSSIONE

Il perdurare nel tempo del contrasto tra i fautori della TPL chiusa ed aperta sta a testimoniare la mancanza di una superiorità scientificamente dimostrata di una tecnica rispetto all'altra. Questo anche in virtù del fatto che in presenza di una patologia quale il colesteatoma i risultati vanno valutati in archi temporali particolarmente lunghi, in quanto non sono infrequenti recidive che si manifestano anche a 20 anni ed oltre dalla chirurgia primaria. Tuttavia la necessità da parte degli otologi di introdurre varianti ad entrambe le tecniche originali, in particolare attraverso l'obliterazione, testimonia la non assoluta adeguatezza di tali tecniche nel trattamento del colesteatoma e il persistere di problematiche mai completamente superate in entrambe le tecniche. In particolare l'obliterazione dell'attico e della mastoide nelle TPL chiuse nasce dalla necessità di ridurre il numero di recidive. Nelle TPL aperte l'obliterazione più o meno spinta delle cavità deriva dalla necessità di ridurre le problematiche infettive postoperatorie ed i disturbi vertiginosi derivanti dal contatto con acqua.
L'introduzione delle tecniche obliterative, seppure non recentissima, ha preso sempre più piede nell'ultimo decennio, e può anche essere interpretata come un "avvicinamento" tra le 2 tecniche, in quanto il risultato finale di una TPL chiusa obliterativa e di una TPL aperta obliterativa è molto più simile di quanto lo fossero appunto le 2 tecniche originali. Attualmente molti centri si stanno muovendo in questa direzione, con predilezione per la variante chiusa od aperta dipendente soprattutto dalla scuola e dalla filosofia originaria. Probabilmente è logico pensare che buona parte dei colesteatomi possano essere correttamente trattati con entrambe le tecniche in presenza di anatomia standard. Persistono dei dubbi sulla reale necessità di eseguire una TPL chiusa obliterativa in presenza di una mastoide eburnea, seno sigmoide anteriorizzato o dura particolarmente bassa, essendo in tale contesto anatomico l'esecuzione della tecnica tecnicamente complessa ed il risultato finale praticamente sovrapponibile a quello di una TPL aperta obliterativa, eseguibile con molta più facilità. Per le ragioni opposte non sembra necessario ricorrere ad una tecnica

aperta, in presenza di una mastoide molto pneumatizzata (soprattutto a livello dell'attico) dove l'ostacolo rappresentato dalla conservazione della parete postero-superiore del condotto è gestibile con relativa facilità.
I chirurghi più flessibili possono anche prevedere la possibilità di selezionare la tecnica in base alle caratteristiche anatomiche della rocca petrosa, all'estensione della patologia ed alla presenza di fattori concomitanti (granulomi da ritenzione, presenza di tessuto polipoide infetto, etc). Questo prevede l'utilizzo della TPL chiusa obliterativa nei casi più favorevoli, per passare alla TPL aperta obliterativa nei casi con difficoltà supplementari, utilizzando una demolizione più o meno spinta della parete postero-superiore in funzione delle necessità presentate dal singolo caso.
Essendo ancora il follow-up di entità limitato (almeno per la maggior parte dei lavori sulla TPL chiusa obliterativa), non è possibile dare un giudizio definitivo sulla reale entità dei residui a distanza, in quanto in linea teorica l'ambiente ostile creato dall'obliterazione potrebbe soltanto rallentare lo sviluppo dei residui stessi. Inoltre in entrambe le tecniche non ci sono al momento dati significativi sulle reali difficoltà supplementari in caso di revisione chirurgica.

CONCLUSIONI

Insieme all'introduzione delle tecniche endoscopiche l'obliterazione mastoidea può essere considerata una delle principali innovazioni nel campo della chirurgia del colesteatoma. Tale metodica, pur essendo stata introdotta da alcuni decenni, è stata utilizzata in maniera crescente negli ultimi 15 anni sia dai sostenitori delle tecniche aperte che di quelle chiuse. Mentre la tecnica chiusa prevede uno schema abbastanza rigido, quella aperta permette una flessibilità sia riguardo l'entità della demolizione ossea (solitamente determinata dall'anatomia e dall'estensione della patologia, nonché dalla filosofia del chirurgo) sia riguardo l'entità dell'obliterazione ed i materiali con cui effettuarla.
I risultati di entrambi le tecniche sembrano molto incoraggianti in termini di controllo delle problematiche per la risoluzione delle quali sono state introdotte, anche se nella maggior parte delle pubblicazioni presenti in letteratura il follow-up è ancora troppo breve per trarre delle conclusioni definitive. L'altro dato da verificare nel tempo è l'eventuale difficoltà delle revisioni chirurgiche a distanza, risultando anche questo un dato non ancora disponibile. Nella maggior parte dei casi i risultati anatomici delle 2 tecniche obliterative non si discostano di molto, risultando pertanto la scelta basata principalmente sulla filosofia del chirurgo.

BIBLIOGRAFIA

1. Tarabichi M, Nogueira JF, Marchioni D, Presutti L, Pothier DD, Ayache S. Transcanal endoscopic management of cholesteatoma. Otolaryngol Clin North Am. 2013; 46:107-30.

2. Presutti L, Gioacchini FM, Alicandri-Ciufelli M, Villari D, Marchioni D. Results of endoscopic middle ear surgery for cholesteatoma treatment: a systematic review. Acta Otorhinolaryngol Ital. 2014; 34:153-7.

3. Alves RD, Cabral Junior F, Fonseca AC, Bento RF. Mastoid Obliteration with Autologous Bone in Mastoidectomy Canal Wall Down Surgery: a Literature Overview. Int Arch Otorhinolaryngol. 2016; 20:76-83.

4. Yung M, Bennett A. Use of mastoid obliteration techniques in cholesteatoma. Curr Opin Otolaryngol Head Neck Surg. 2013; 21:455-60.

5. Mercke, U. The cholesteatomatous ear one year after surgery with obliteration technique. Am J Otol 1987;8:534–6.

6. van Dinther JJ, Vercruysse JP, Camp S, De Foer B, Casselman J, Somers T, Zarowski A, Cremers CW, Offeciers E. The Bony Obliteration Tympanoplasty in Pediatric Cholesteatoma: Long-term Safety and Hygienic Results. Otol Neurotol. 2015 Sep;36(9):1504-9.

7. Cook JA, Krishnan S, Fagan PA. Hearing results following modified radical versus canal-up mastoidectomy. Ann Otol Rhinol Laryngol. 1996 May;105(5):379-83.

8. Wilson KF, Hoggan RN, Shelton C. Tympanoplasty with intact canal wall mastoidectomy for cholesteatoma: long-term surgical outcomes. Otolaryngol Head Neck Surg. 2013 Aug;149(2):292-5. doi: 10.1177/0194599813489521. Epub 2013 May 14.

9. Steens S, Venderink W, Kunst D, Meijer A, Mylanus E. Repeated Postoperative Follow-up Diffusion-weighted Magnetic Resonance Imaging to Detect Residual or Recurrent Cholesteatoma. Otol Neurotol. 2016 Apr;37(4):356-61.

10. Kerckhoffs KG, Kommer MB, van Strien TH, Visscher SJ, Bruijnzeel H, Smit AL, Grolman W. The disease recurrence rate after the canal wall up or canal wall down technique in adults. Laryngoscope. 2016 Apr;126(4):980-7.

11. Hinohira Y, Gyo K, Yanagihara N, Bredberg G, Alsterborg E. Effects of mastoid cavity obliteration on the growth of experimentally produced residual cholesteatoma. Acta Otolaryngol (Stockh) 1998; 118: 101-104.

12. Vercruysse JP, De Foer B, Somers T, Casselman J, Offeciers E. Long-term follow up after bony mastoid and epitympanic obliteration: radiological findings. J Laryngol Otol. 2010 Jan;124(1):37-43.

13. Heo KW, Kang MK, Park JY. Alternative to canal wall-down mastoidectomy for sclerotic mastoid cavities: epitympanoplasty with mastoid obliteration. Ann Otol Rhinol Laryngol. 2014 Jan;123(1):47-52.

14. Falcioni M, De Donato G, Taibah A, Russo A, Sanna M. La tecnica di Bondy modificata nel trattamenteo del colesteatoma epitimpanico. Acta Otorhinol Ital 17; 325-328, 1997.

15. Bernardeschi D, Nguyen Y, Mosnier I, Smail M, Ferrary E, Sterkers O. Use of granules of biphasic ceramic in rehabilitation of canal wall down mastoidectomy. Eur Arch Otorhinolaryngol. 2014 Jan;271(1):59-64.

16. Ramsey MJ, Merchant SN, McKenna MJ. Postauricular periosteal-pericranial flap for mastoid obliteration and canal wall downtympanomastoidectomy. Otol Neurotol. 2004 Nov;25(6):873-8.

17. Beutner D, Helmstaedter V, Stumpf R, Beleites T, Zahnert T, Luers JC, Huttenbrink KB. Impact of partial mastoid obliteration on caloric vestibular function in canal wall down mastoidectomy. Otol Neurotol. 2010; 31:1399-403.

18. Kurien G, Greeff K, Gomaa N, Ho A. Mastoidectomy and mastoid obliteration with autologous bone graft: a quality of life study. J Otolaryngol Head Neck Surg. 2013 Sep 23;42:49.

OSSICULOPLASTICA: UP-DATE

M. AMADORI, M. PRESSATO, S. FRANCHELLA

UOC di ORL AULSS 3 Serenissima Ospedale di Mirano - VE

L'ossiculoplastica è l'intervento per la ricostruzione della catena ossiculare dell'orecchio medio, interrotta o erosa da vari processi patologici. Tale ricostruzione deve consentire la ripresa di una trasmissione della vibrazione pressoria della catena, al fine di riacquistare un udito accettabile per una vita sociale, eventualmente anche consentendo l'uso di una protesi acustica.

Sono necessari alcuni cenni di audiologia, anche per comprendere meglio tutte le implicazioni che l'otologo dovrebbe tener presente nel cimentarsi in questa particolare tecnica chirurgica.

È noto come la vibrazione della catena ossiculare differisca a seconda della frequenza del suono, in particolare:

- A frequenze inferiori ai 500 Hz gli ossicini ruotano lungo un asse immaginario passante tra legamento malleolare anteriore e legamento posteriore dell'incudine, comportando un movimento generale "a pistone" tra umbus timpanico e platina;
- A frequenze intermedie (circa 2000 Hz) l'asse di rotazione tende progressivamente a ruotare verso la testa del martello, determinando un movimento ad ellisse tra umbus e platina;

- A frequenze acute, oltre i 4000 Hz, l'asse di rotazione torna ad essere orizzontale passando per un asse immaginario tra testa del martello e la parte superiore dell'incudine: si assiste perciò ad una ripresa del movimento “a pistone” tra umbus e platina.

Qualora si voglia ricostruire la catena bisogna pertanto considerare tali aspetti fisiologici, al fine di conseguire il miglior risultato riabilitativo; non di meno bisogna considerare anche quali patologie hanno comportato la distruzione ossiculare.

L'eziologia della disfunzione ossiculare si può riassumere in:
- **Processo di fissazione.**
- **Discontinuità/erosione.**

Nella fissazione la catena perde a poco a poco la sua capacità vibratoria: esempi sono dati da anchilosi idiopatica della testa del martello, da timpanosclerosi ossiculare, da bande fibro-cicatriziali conseguenti un’otite media cronica suppurativa.
In tali patologie infatti il chirurgo evidenzia una catena sostanzialmente integra, ma scarsamente vibrante.
La discontinuità/erosione invece fa perdere la vibrazione per interruzione della catena stessa: un’erosione della catena in punti differenti non determina nella maggior parte dei casi un air-bone gap statisticamente significativo.
La discontinuità può essere esito di un trauma, di malformazioni congenite (assenza dell'incudine, talvolta associata ad assenza della sovrastruttura della staffa), di erosione da processo otitico cronico: in particolare, come riportato da Hildmann et al., nell'otite media cronica suppurativa le alterazioni strutturali della catena risultano attorno al 14% nei bambini e al 22% negli adulti; tali percentuali aumentano drammaticamente al 88% nei bambini e all'84% negli adulti in caso di colesteatoma.
Albera et Al., in caso di colesteatoma, hanno evidenziato che l'incudine risulta danneggiata singolarmente nel 40% dei casi, in associazione alla staffa nel 19%, in associazione al martello nel 10%, e a tutta la catena nel 8% dei casi; nell’11% dei casi tuttavia, nonostante si evidenziasse l'erosione della catena, essa risultava funzionalmente integra.
Nella nostra esperienza circa l'80% delle discontinuità ossiculari sono a livello dell’articolazione incudo-stapediale, sulla superficie superiore dell’apofisi lunga dell’incudine, in quanto più vicina alla membrana timpanica che risulta essere il primum movens di una patologia retrattiva/colesteatomatosa.
La ricostruzione dell'integrità della catena ossiculare è quindi l'obiettivo,

ma anche la definizione migliore di ossiculoplastica; tradizionalmente, però, la chirurgia della staffa, pur essendo teoricamente una "ossiculoplastica", non viene nella letteratura scientifica internazionale considerata come tale.
Dalla letteratura risulta come fin dai primi anni del ‘900, i nostri colleghi abbiano iniziato i primi tentativi di collegare la platina alla membrana timpanica; dagli ossicini autologhi utilizzati negli anni ’50, si passò ai materiali eterologhi, il cui uso fu sospeso dopo il 1986 in seguito all’esplosione delle infezioni da HIV; dagli anni ’70, nel frattempo, erano stati introdotti materiali come il Plastipore ed il Polycel, sostituiti poi dalle protesi in cemento ionomerico, dall’oro e nei primi anni ’90 dal titanio; tutte protesi forgiate ad arte per ottenere un “effetto columella”, riproducendo il movimento “a pistone” di una catena ossiculare indenne.
Nel corso degli anni, si è visto comunque che la protesi ideale per la ricostruzione ossiculare dovrebbe rispondere a questi requisiti:

- Essere biocompatibile.
- Stabile nel tempo (in termini di risultato funzionale).
- Sicura, potendo consentire al paziente una qualità di vita regolare anche in caso di traumi accidentali o necessità di indagini radiologiche successive.
- Di facile posizionamento.
- Capace di una trasmissione ottimale del suono a qualsiasi frequenza.

In realtà a questi fattori "protesici" intrinseci, si dovrebbero aggiungere fattori cosiddetti "chirurgici", quali la semplicità dello strumentario dedicato e la facilità di posizionamento della protesi, nonché la possibilità di poter eseguire modifiche alla protesi stessa durante l'intervento in relazione ad eventuali situazioni anatomiche impreviste, consentendo un approccio "sartoriale" e non standardizzato alla patologia del paziente.
La ricostruzione della catena deve tendere alla ripresa di un udito utile all'intellezione di una conversazione sociale, nonché alla percezione dei rumori ambientali, specie quelli comportanti un pericolo per la persona, nel traffico, sul lavoro e nella vita di tutti i giorni; in particolare il paziente avrà beneficio soggettivo se il gap uditivo post-operatorio non supererà i 15dB rispetto all'orecchio migliore.
Nel corso degli ultimi decenni si è progressivamente passati da una chirurgia ricostruttiva mirata a ristabilire un udito normale ad una chirurgia sempre più spinta, integrando il risultato chirurgico con l'uso di apparecchi acustici, specie nelle forme di ipoacusia mista grave-profonda.
Potremmo quindi affermare oramai che l'unica controindicazione assoluta all'ossiculoplastica sia la presenza di un infezione acuta o recidivante dell'orecchio medio.

La diagnosi preoperatoria risulta mandatoria per la pianificazione dell'intervento, in quanto le aspettative del paziente sono elevate ("torno a sentire") e le possibilità di insuccesso sempre possibili.
L'anamnesi otologica e l'esame obiettivo auricolare devono essere sempre accompagnate da un'otomicroscopia; è altresì importante un accurato esame della cute peri-auricolare, del padiglione, del canale uditivo esterno (per valutare un approccio trans-canalare/endaurale), della membrana timpanica e per quanto possibile della cavità timpanica, con tecnica video-oto-endoscopica, per meglio dettagliare la conformazione della catena.
L'esame audiometrico tonale con mascheramento risulta utile se posto in correlazione con i riflessi acustici cocleo-stapediali e con l'audiometria vocale: dal livello uditivo possiamo correttamente informare il paziente circa le reali possibilità di un risultato uditivo post-operatorio.
La diagnostica è completata da una TC a strato sottile con proiezioni assiali e coronali; essa riveste particolare importanza nella pianificazione chirurgica: in particolare ci informa su:

- Estensione della malattia dell'orecchio medio, specie se di natura colesteatomatosa;
- Dimensione della cavità dell'orecchio medio e dell'anatomia delle cellule mastoidee;
- Alterazioni anatomiche della catena ossiculare;
- Presenza di fissazione atticale del martello;
- Presenza di otosclerosi;
- Struttura ossea dell'orecchio interno.

La metodica TC Cone-Beam così come la sperimentale micro-TC, nonché il ricorso a RM con sequenze di saturazione del grasso, consentono ulteriore precisione nella diagnosi di estensione di malattia otitica; nel complesso l'imaging è raccomandato anche per motivi medico-legali: anche l'otochirurgo esperto può esporsi a sequele medico-legali sul mancato raggiungimento di un risultato percepito dal paziente come efficace.
Proprio gli aspetti di contenziosi legali derivanti da una chirurgia non risolutiva devono far considerare il paziente come un unicum e di conseguenza la terapia dovrà essere adattata alle aspettative del paziente nei confronti della procedura chirurgica: si deve considerare un'eventuale dilazione nei tempi chirurgici/astensione dalla chirurgia se non vi è sufficiente convinzione personale, così come la possibilità di un uso esclusivo di apparecchi acustici tradizionali o di protesi ancorate all'osso. L'otochirurgo, da parte sua, deve utilizzare la protesi ossiculare

che gli consenta il più alto tasso di successo uditivo post-operatorio con il minor tasso di complicanze intra/post-operatorie; l'accoppiamento tra membrana timpanica e staffa mediata dalla protesi deve consentire di raggiungere od avvicinarsi il più possibile al livello uditivo dell'orecchio migliore. Importanti fattori da tener presente sono:

• L'inclinazione della protesi, in relazione al disassamento tra il manico del martello e la sovrastruttura della staffa e/o platina, aspetto sul quale non tutti i colleghi concordano: R. Vincent tende a spostare posteriormente il manico del martello per allinearlo alla staffa, mentre invece Colletti et al. hanno dimostrato come un inclinazione tra martello e staffa, fino a 30°, secondo uno studio di forze vettoriali, rappresenta una opzione ideale per evitare eccessive dissipazioni di energia;

• La tensione dell'accoppiamento; come riporta Goode, una bassa tensione, potenzialmente ottimale, rischia di non garantire una chiusura ottimale del air-bone gap su tutte le frequenze, mentre quando è elevata, è ottimizzato il guadagno sulle alte frequenze rispetto a quelle gravi.

Studi di Huettenbrink e coll. hanno evidenziato inoltre come il posizionamento del piatto protesico (più o meno vicino all'umbus), così come il diametro dello stesso (tra 1 e 5mm) rappresentano ulteriori aspetti che il chirurgo deve tener presente.

Come riportato nella figura sottostante il peso di una protesi risulta molto variabile ed era convinzione comune che tale aspetto fosse clinicamente ininfluente; in realtà protesi oltre i 5-10mg tendono a distorcere i suoni a frequenze superiori ai 1000 Hz.

• Stato della mucosa della cassa; infatti l'obiettivo finale è quello di ottenere un orecchio sano, non secernente ed udente.

Dal punto di vista anatomo-clinico, secondo quanto già codificato da Bellucci in termini predittivi di risultato, si possono considerare le seguenti situazioni:
- Orecchio asciutto: ottimi risultati;
- Orecchio occasionalmente secernente: buoni risultati
- Orecchio spesso secernente: scarsi risultati
- Presenza di malformazioni craniofacciali: risultati pessimi, considerare alternative.

Nell'orecchio cronicamente infiammato i materiali protesici si possono comportare in maniera diversa: i materiali bioattivi (osso autologo, osso da banca dei tessuti, protesi in idrossiapatite) tendono ad un progressivo riassorbimento, mentre all'incontrario i materiali bioinerti (metalli, plastiche, ceramiche) tendono all'estrusione.

Ogni accesso chirurgico finalizzato alla ricostruzione ossiculare prevede nella nostra esperienza la classica incisione del canale uditivo esterno secondo Rosen e l'allestimento di un lembo timpano-meatale; l'esposizione della cavità timpanica deve permettere la valutazione diretta dell'articolazione incudo-stapediale e la capacità di raggiungere facilmente con un pick il martello.
La palpazione delicata di tutti gli ossicini deve poter consentire di valutare nel complesso e singolarmente la motilità della catena per individuare la sede del blocco funzionale: se presente unicamente fissazione della staffa considerare una cofochirurgia unicamente in presenza di orecchio asciutto e di timpano sano e chiuso, onde evitare una sovra-infezione cocleare con conseguente possibile anacusia post-operatoria.
Similmente, in caso di colesteatoma, bisogna rimuovere tutti gli ossicini che presentano anche la minima evidenza di malattia in quanto possibile sede di ripresa/ricorrenza della patologia; considerare eventualmente anche una ossiculoplastica in 2° tempo (“stadiando” quindi la timpanoplastica in due tempi), in quanto il biofilm e la flora batterica della mucosa a contatto col colesteatoma risulta particolarmente resistente alla terapia antibiotica, come a trattamenti intrachirurgici sperimentali (come per esempio l’inattivazione del biofilm con trattamento degli ossicini ad elevata pressione idrostatica).

Ora passeremo in rassegna varie opzioni di trattamento chirurgico in relazione alla patologia ed ai rilievi intraoperatori.

FISSAZIONE DELLA TESTA DEL MARTELLO

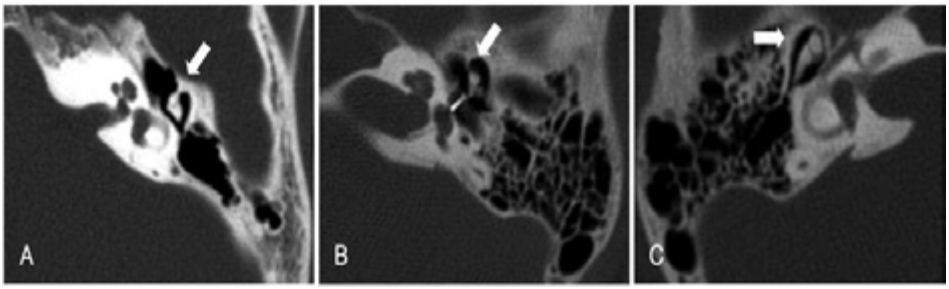

Come si vede nelle scansioni TC sopra, in particolare nella Fig. A, esiste la presenza di una ossificazione anomala del legamento malleolare superiore, che determina gradualmente una riduzione della motilità del martello.
In questo caso la strategia più efficace è la rimozione della testa del martello per prevenirne la fissazione: pertanto si deve disarticolare l'incudine dalla staffa per prevenire traumatismi alla coclea e rimuovere l'incudine per avere lo spazio sufficiente per una sezione in sicurezza del manico del martello. Si può usare indifferentemente la forbice di Dieter così come il laser (YAG-Erbio), e la ricostruzione funzionale prevedrà di rimodellare l'incudine assemblando tale protesi ossiculare tra martello e capitello stapediale.

EROSIONE DELL'ARTICOLAZIONE INCUDO-STAPEDIALE

Il danno/erosione dell'articolazione incudo-stapediale è il più frequente difetto ossiculare sia nella popolazione infantile che in quella adulta. La diagnosi è facile in quanto l'articolazione si vede bene nella visione della cassa ed è sufficiente un tocco con ago di Rosen per individuare il problema: le possibili cause sembrano essere traumi da compressione, fattori ischemici od una lisi enzimatica.
La ricostruzione può prevedere due strategie chirurgiche differenti: la ricostruzione funzionale dell'articolazione, così come il riposizionamento degli ossicini.

Nel caso della ricostruzione dell'articolazione la protesi migliore è quella di Applebaum, costituita da un cubo di idrossiapatite con un alloggiamento per il processo lungo superstite dell'incudine ed un acetabolo circolare per il capitello della staffa; nulla osta eventualmente di irrobustire la tenuta del sistema con cemento di idrossiapatite.

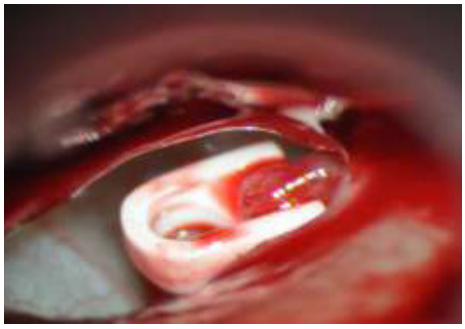

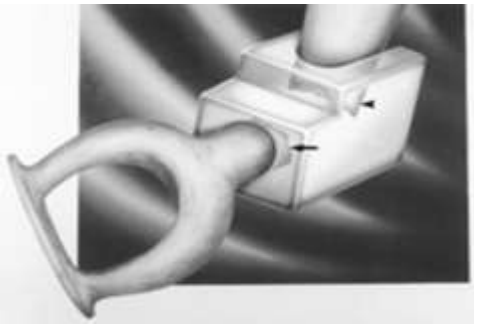

I vantaggi della protesi di Applebaum sono molteplici: si possono risolvere difetti del processo lungo dell'incudine fino ad una lunghezza massima di 3 mm e, in quanto composta da materiale biocompatibile, risulta stabile nel tempo e con bassa incidenza d'estrusione (attorno al 2%); consente di evitare la ricostruzione con interposizione di osso o di cartilagine autologhi così come di aumentare la distruzione dell'articolazione per fare posto a tali materiali, comportando nel contempo una riduzione del tempo operatorio.

Se l'erosione dell'apofisi è minima, per un'agevole inserimento della protesi si può ridurne la lunghezza della stessa con il laser o con la forbice di Dieter. Da ricordare a fine procedura di verificare il movimento complessivo della catena previa delicata palpazione del martello.

Sempre in caso di erosione I/S, un'alternativa è data dalla protesi di Plester (sotto a sx); è costituita da due bande in titanio che si legano al processo lungo incudiale e una campana che si posiziona sul capitello stapediale: la connessione permette un'ottima trasmissione del suono dovuta anche al peso molto contenuto (nelle misure più grandi non raggiunge i 4mg). Il tasso di estrusione è di circa lo 0,5% in quanto la forma articolata della protesi impedisce una sua facile disarticolazione dall'incudine.

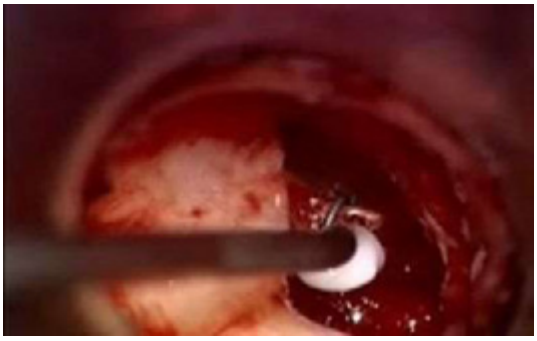

La ricostruzione dell'articolazione si può eseguire anche creando una anchilosi artificiale con cemento ionomerico di polimaleinato di idrossiapatite (commercialmente presente sotto il nome di Otomimix od Otocem): la difficoltà sta nel posizionare la giusta dose di cemento nel punto corretto, accuratamente pulito e per il tempo utile prima che si solidifichi (a seconda dell'umidità dell'aria i tempi variano tra 40 e 300 s).

DISFUNZIONE OSSICULARE CON MARTELLO E STAFFA PRESENTI (QUADRO M+S+ SEC. AUSTIN)

Il quadro M+S+ è presente in colesteatomi antro-atticali di dimensione limitata, così come in caso di assenza congenita dell'incudine.
Una delle prime protesi usate una decina di anni fa, è la protesi di Werhs (composta da una miscela al 40% di idrossiapatite e al 60% di polietilene), di aspetto cilindrico con una testa incavata per accogliere il manico del martello; il suo posizionamento necessita delll'uso di un alligatore e di un pick, angolati per consentire un agevole visione dell'inserimento della protesi, tenendo nel contempo lateralizzato il manico del martello.
Un'alternativa è rappresentata dalla vasta famiglia delle PORP (Partial Ossicular Replacement Prosthesis), che consentono di sostituire l'incudine erosa collegando direttamente il martello o la membrana timpanica alla sovrastruttura della staffa.
In linea di massima la protesi è costituita da un anello piatto collegato ad un cestello: in genere la protesi è di titanio (in passato è stato utilizzato

anche l'oro, sempre comunque materiali amagnetici che permettono di effettuare, se necessario, una RMN) anche se esistono varianti nelle quali il piatto è in idrossiapatite. Ogni produttore, così come otochirurghi di fama hanno proposto diverse varianti di PORP, per cui in commercio ne esistono decine di tipi: tanto per citare le più comuni la FlexiBAL, la Dresda, il PORP cilindrico di Fisch, il PORP telescopico di Babighian, l'Audio-PORP, ecc.



FlexiBAL *PORP* *Fisch* *Babighian* *Audio PORP* *HA - PORP*

Il costo di tali protesi varia da circa 250€ fino a 600€ a seconda dei materiali; in linea di massima non vi sono differenze statisticamente significative in termini di outcome clinico-funzionale.
Un dispositivo a costo zero è l'uso dell'incudine autologa debitamente scolpita, creando una incisura per la connessione con il martello ed un neo-acetabolo per il contatto con il capitello stapediale.

Numerosi sono gli aspetti a favore: il tasso di estrusione è pressoché nullo, non vi è rischio di trasmissione di malattia contagiosa (come negli omotrapianti), il costo è nullo, il materiale è perfettamente biocompatibile, non si necessita di protesi artificiali. Tuttavia la preparazione dell'incudine così nuovamente sagomata comporta un lavoro certosino al tavolo

operatorio con conseguente allungamento dei tempi operatori; inoltre tale tecnica risulta rischiosa in caso di colesteatoma per la possibilità di lasciare non solo isole di matrice ma anche biofilm con popolazione batterica resistente sul campo operatorio, aumentando i tassi di riassorbimento patologico della neo-incudine. Da segnalare nella nostra esperienza che il guadagno uditivo risulta essere scarso se la staffa presenta una sovrastruttura assente o malacica Importante anche evitare il contatto dell'incudine rimodellata con l'osso timpanico, come si evidenzia dal disegno sottostante, che vanifica nel tempo l'eventuale guadagno per una neo-osteogenesi del contatto.

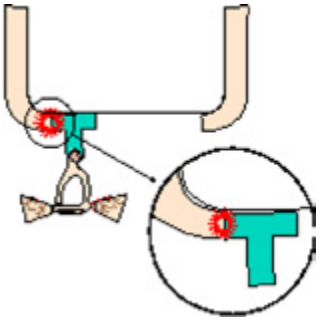

DISFUNZIONE OSSICULARE CON MARTELLO PRESENTE E STAFFA ASSENTE (QUADRO M+S- SEC. AUSTIN)

In questo quadro l'obiettivo dell'ossiculoplastica è di collegare il manico del martello o la membrana timpanica direttamente alla platina: infatti mentre la sovrastruttura della staffa può essere riassorbita è estremamente improbabile che la platina sia interessata da processi destruenti.

Le strategie più comuni sono le seguenti:

- L'utilizzo di una protesi malleo-stapediale, con un'incisura per il manico del martello ed un connettore per la platina; quest'ultimo può essere semplicemente appoggiato alla platina oppure fissato dopo una platinotomia;

- Bypassare il manico del martello tramite un TORP , Total Ossicular Replacement Prosthesis, di forma simile alla protesi malleo-stapediale ma con un piatto per il contatto con la membrana timpanica.

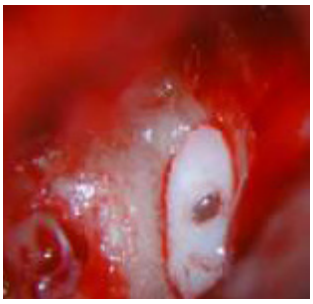

Nella nostra esperienza l'uso di un piatto di cartilagine tragale autologa tra neotimpano e TORP, indispensabile per le protesi metalliche, ne previene l'estrusione; similmente il modellare un ovale di cartilagine a forma di platina consente una perfetta stabilità della protesi sulla platina, una volta incastrato il piede del gambo protesico. Se il confezionamento di una cartilagine di stabilizzazione sulla platina può essere difficoltoso per le ridotte dimensioni, specie per gli otochirurghi alle prima armi, si può ovviare con la protesi Audio Ninja, che risolve la stabilizzazione mediante microuncini posti sul connettore del TORP. Anche in questo caso l'uso di cartilagine sul piatto protesico ne previene l'estrusione.

DISFUNZIONE OSSICULARE CON MARTELLO ED INCUDINE ASSENTI E STAFFA PRESENTE (QUADRO M-S+ SEC. AUSTIN)

Una protesi parziale è la migliore opzione per la ricostruzione ossiculare quando sia il martello che l'incudine sono stati erosi e resi inservibili per motivi di ordine patologico o di toilette chirurgica, mentre la staffa risulta ancora presente e sana.

La protesi di Goldenberg è stata la prima ad essere usata, tuttavia presenta un inconveniente: il piatto in HAPEX (idrossiapatite e polietilene) deve essere separato dalla cornice anulare dell'osso timpanico (possono bastare delle gelite) in quanto si è assistito talvolta ad un'osteointegrazione tra protesi e osso naturale, vanificando nell'arco di qualche anno il guadagno protesico.

Alternative sono date dalla protesi AERIAL di Düsseldorf (qui sopra), disponibile sia in forma parziale che totale, così come la Münich (sempre sopra), sempre considerando l'uso di un sottile strato di cartilagine o di pericondrio tragale di rinforzo, come si vede nella figura qui sotto.

È buona norma comunque che la cartilagine non contatti l'anulus per prevenire riduzione nella trasmissione del suono.

DISFUNZIONE OSSICULARE CON MARTELLO E STAFFA ASSENTI (QUADRO M-S- SEC. AUSTIN)

Il quadro è il più sfavorevole per il paziente in termini di qualità sonora post-operatoria, in quanto come descritto nei paragrafi precedenti, viene perso completamente il movimento ellittico platinare sulle frequenze medie. Inoltre il chirurgo deve misurare correttamente la distanza tra neo-timpano e platina, tramite appositi misuratori, provando e riprovando fino ad ottimizzare l'accoppiamento tra la protesi con la membrana timpanica e la platina, manovrando con delicatezza lo strumentario chirurgico onde evitare il rischio di coclearizzazione uditiva per affondamento della platina nell'orecchio interno.

In questo caso il TORP è l'unica soluzione possibile, cercando di posizionare la protesi sul centro della platina, magari con l'aiuto di un piatto cartilagineo come descritto nel paragrafo precedente; il tamponamento della cassa con gelfoam riassorbibile, meglio se compresso ed asciutto, aiuta la stabilizzazione post-operatoria, mantenendo ferma la protesi nell'immediato post-operatorio.

Il consiglio per i chirurghi con poca esperienza è che la protesi deve essere accuratamente misurata (ed eventualmente sezionata al banco operatorio) ed ha una lunghezza media di 5-6 mm.



COMPLICANZE

In questo tipo di chirurgia, che dovrebbe solo “garantire” al paziente il guadagno uditivo, non mancano ovviamente criticità e problemi, nonostante le molteplici opzioni che il chirurgo ha a disposizione,.
Il più evidente, per il paziente, è lo scarso guadagno uditivo, che può essere immediato (già al 1° controllo audiometrico dopo 2-3 mesi dall’intervento) o tardivo (dopo mesi od anni).
Le cause possono dipendere da:

- Fattori relativi al paziente (fumo, otiti medio-effusive ricorrenti, colesteatoma ricorrente, estrusione o riassorbimento dell’impianto -ricordiamo come, mentre i materiali metallici vanno incontro all’estrusione, quelli bioattivi, - ossicini ed Idrossiapatite -, vengono invece riassorbiti):
- Tecnica operatoria (es. una dislocazione della protesi per accoppiamento poco efficace in particolari situazioni come ad esempio nelle timpanoplastiche aperte con lateralizzazione della neo-MT).

Le complicanze “maggiori” richiedono necessariamente una revisione chirurgica. Dalla letteratura si rileva inoltre come si registrano minori complicanze nei pazienti che hanno avuto un immediato recupero uditivo.
È importante ricordare come un orecchio ben aereato tollera facilmente qualsiasi tipo di materiale protesico, mentre una disventilazione tubarica non garantirà mai un buon risultato anatomico-funzionale nel tempo. Ma questo è un altro capitolo... .

CONCLUSIONI

Le opzioni chirurgiche fin qui esposte sono semplici consigli chirurgici per sfruttare al meglio i ritrovati della tecnologia biomedica a seconda dei rilievi intraoperatori.
La realtà fisiologica purtroppo è molto più complicata e non esiste al momento una protesi universalmente efficace e capace di ristabilire la normale funzione ossiculare.
Il diametro del piatto protesico tende con l'aumentare della dimensione a perdere in resa protesica specie sui toni acuti, necessitando una maggiore intensità di pressione per garantire lo stesso movimento rispetto ad un piatto protesico più piccolo; l'optimum, SECONDO Huettenbrink, è che non sia più largo di 2,6mm in diametro. Allo stesso tempo la posizione della protesi deve essere quanto più vicina all'umbus per sfruttare le proprietà meccaniche del timpano così come l'accoppiamento tra umbus e protesi deve essere quanto più stabile possibile per evitare un'inutile aumento dell'impedenza acustica del

sistema. L'angolo tra protesi e staffa dovrebbe essere attorno ai 30° e non perpendicolare per avvicinarsi il più possibile al quadro anatomico, consentendo la trasmissione del suono sia “a pistone” che “ad ellisse”, come spiegato in precedenza.
In linea di massima se si dovesse ipotizzare una protesi “ideale” questa dovrebbe essere di titanio, rigidamente accoppiata all'umbus e con un diametro del piatto protesico attorno ai 2,6mm.
Una soluzione che si sta cercando è la produzione di protesi sia totali che parziali con un giunto cardanico tra piatto protesico e asse della protesi per consentire una miglior adesione tra neotimpano e protesi: il nocciolo della questione è sulla natura del giunto che deve essere sufficientemente rigido per una trasmissione fedele della vibrazione e sufficientemente plastico per adattarsi all'anatomia del paziente.
Infine per orientare il collega lettore rappresentiamo la nostra esperienza, quasi trentennale, con il risultato audiologico post-operatorio, che prescinde in dal tipo di materiale usato, ma considera solo la situazione pre-operatoria.

CASI	N	A(0-10dB) %	B(11-20dB) %	D (>30dB)	A+B a 5a post-op
M+S+	195	40,00%	38,00%	5,00%	78,00%
M+S-	435	10,00%	40,00%	18,00%	50,00%
M-S+	225	20,00%	63,00%	4,00%	83,00%
M-S-	332	7,00%	41,00%	20,00%	48,00%

Dalla tabella emerge come la discriminante ai fini del guadagno uditivo, sia dato dalla staffa: la catena può essere variamente alterata, ma è solo la presenza della staffa normo-conformata che garantisce il miglior risultato protesico nel tempo, a riprova che per quanto possa essere avanzata la tecnologia biomedica, a tutt'oggi non esiste nulla che svolga adeguatamente una vibrazione naturale e composita come quella stapediale.
Chad e coll., analizzando i report di diverse scuole, riassumono nella tabella seguente come le percentuali di successo con l’utilizzo del titanio equivalgano in linea di massima all’interposizione ossiculare in caso di staffa presente; in assenza di staffa, dove il recupero uditivo è decisamente inferiore e ricalca quella che è la nostra esperienza, i risultati col titanio sono decisamente superiori rispetto agli altri materiali.

SUCCESS RATES

	PORP's			TORP's	
	Interposition	Titanium PORP	Non-titanium PORP	Titanium TORP	Non-titanium TORP
Vambeen (2007)		77%		89%	
Siddiq (2007)		85%		46%	
DeVos (2007)		60%		60%	
Coffey (2008)		82%	50%	74%	50%
Emir (2008)	58%		56%		
Nemdzvi (2009)	66%	66%			
Mean	72%	70%	61%	62%	43%

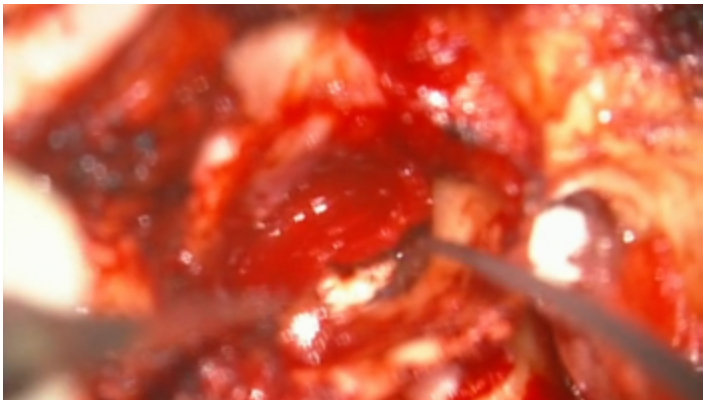

Video 1.

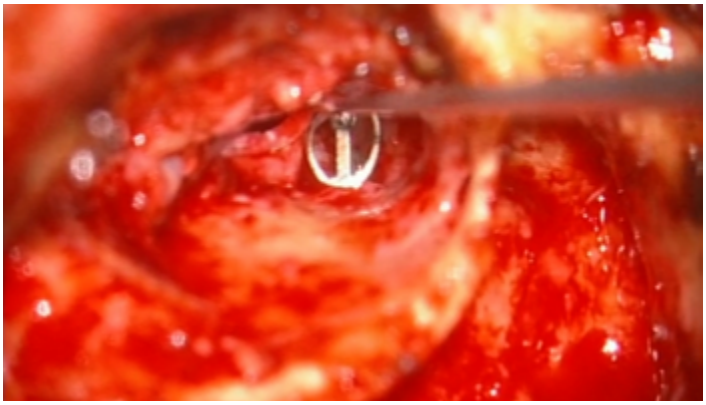

Video 2.

BIBLIOGRAFIA

1. Albera R., Canale A., Piumetto E., Lacilla M., Dagna F.. . Ossicular chain lesions in cholesteatoma.Acta Otorhinolaryngol Ital. 2012 Oct; 32(5): 309–313.

2. Babighian G., Amadori M. Plastic and Ceramic Reconstruction of the Ossicular Chain. Quaderni di Audiologia (1988) 4, 442-448.

3. Carrillo RJ1, Yang NW, Abes G.T. Probabilities Of Ossicular Discontinuity In Chronic Suppurative Otitis Media Using Pure-Tone Audiometry. Otol Neurotol. 2007 Dec;28(8):1034-7.

4. Colletti V., Fiorino F. Malleus-To-Footplate Prosthetic Interposition: Experience With 265 Patients. Otolaryngol. Head Neck Surg.1999, 120: 437-44.

5. Cox M.D., Page J.C., Trinidade A., Dornhoffer J.L. Long-Term Complications And Surgical Failures After Osssiculoplasty. Otology & Neurotology 2017, 38: 1450-55.

6. Gostian AO[1], Kouamé JM[1], Bremke M[1], Ortmann M[2], Hüttenbrink KB[1], Beutner D[1]. Long-term Results of the Cartilage Shoe Technique to Anchor a Titanium Total Ossicular Replacement Prosthesis on the Stapes Footplate After Type III Tympanoplasty. JAMA Otolaryngol Head Neck Surg. 2016 Nov 1;142(11):1094-1099. doi: 10.1001/jamaoto.2016.2118.

7. Hildmann H, Sudhoff H. Cholesteatoma in children. Int J Pediatr Otorhinolaryngol. 1999 Oct 5;49 Suppl 1:S81-6.

8. Kahue C., O'Connell B., Dedmon N., et Al. Short and Long Term Outcomes of Titanium Clip Ossiculoplasty. Otol. & Neurotol. 2018, 39: Issue 6 -453-60.

9. Sudhoff H., Borkowski G, Bujia J, Hildmann H, Fisseler-Eckhoff A. Immunohistochemical studies with middle ear mucosal remnants in cholesteatoma. HNO. 1997 Aug;45(8):630-5.

10. Wycliffe O., Masanta R. Hinz, A., Zautner E. Infectious Causes of Cholesteatoma and Treatment of Infected Ossicles prior to Reimplantation by Hydrostatic High-Pressure Inactivation. Biomed Res Int. 2015; 2015: 761259. Published online 2015 Feb 1. doi: 10.1155/2015/761259.

IL COLESTEATOMA IN ETÀ PEDIATRICA: UNA PATOLOGIA A SÉ STANTE?

S. Giannantonio, A. Scorpecci, D. Lucidi, C. Pacifico,
F. Presuttari, S. Bottero, G.C. De Vincentiis e P. Marsella

UOC Otorinolaringoiatria ed Audiologia-Otochirurgia
Ospedale Pediatrico "Bambino Gesù" – Roma

INTRODUZIONE

DEFINIZIONE ED EZIOPATOGENESI

Il colesteatoma è definito come una crescita anomala di epitelio squamoso nell'orecchio medio e nella mastoide, associata ad erosione delle strutture ossee del temporale (Isaacson et al, 2007).
Convenzionalmente, i colesteatomi si dividono in congeniti ed acquisiti. Il colesteatoma congenito si definisce per la presenza di residui embrionali epiteliali al di là di una membrana timpanica intatta, usualmente a carico della porzione antero-superiore del timpano, in assenza di una storia di otite media (Derlacki et al, 1965). Tuttavia, poiché la maggior parte dei bambini ha una storia di infezioni ricorrenti dell'orecchio medio durante l'infanzia, in genere si considerano congeniti quei colesteatomi che si verificano in bambini che hanno una membrana timpanica intatta e nessuna storia di chirurgia dell'orecchio (Levenson et al, 1986; Potsic et al, 2002). Durante la vita fetale si possono riscontrare elementi epidermoidi nell'orecchio medio, i quali hanno la funzione di "guida" per lo sviluppo della propaggine corrispondente alla prima tasca endodermica faringea (Michaels et al, 1986). Tali formazioni epidermoidi regrediscono a 33 settimane di gestazione, tranne in situazioni in cui, per ragioni sconosciute, si assiste alla loro persistenza e quindi alla formazione di colesteatomi congeniti.
Diversamente, il colesteatoma acquisito, in genere molto più frequente rispetto a quello congenito, si sviluppa dopo la nascita, solitamente come conseguenza di una malattia cronica dell'orecchio medio.

Esso si caratterizza per la migrazione di epitelio squamoso iperproliferativo cheratinizzato nell'orecchio medio e nella cavità mastoidea (Preciado et al, 2012). Può essere definito come un accumulo di epitelio squamoso medialmente alla membrana timpanica, o più semplicemente come "pelle nel posto sbagliato" (Karmody et al, 2012).
La patogenesi del colesteatoma acquisito è più complessa e dibattuta rispetto a quella del colesteatoma congenito. La membrana timpanica è una struttura unica, composta da 3 strati embriologici (epiteliale esterno ectodermico, lamina fibrosa intermedia mesodermica e strato interno mucoso endodermico), esposta a ripetuti stimoli infiammatori e infettivi. Lo strato epiteliale esterno possiede una capacità migratoria laterale unica che conferisce una capacità "auto-pulente" alla membrana timpanica. La ragione per cui l'epitelio della membrana timpanica sia stimolato a migrare medialmente nella patogenesi del colesteatoma è materia di dibattito. Sebbene siano state proposte più teorie patogenetiche, la teoria della tasca di retrazione avanzata da Tos rimane la più ampiamente accettata (Tos et al, 1988).
Classicamente, la stadiazione delle tasche di retrazione segue il criterio topografico (con riferimento alla localizzazione) e quello quantitativo-qualitativo (in rapporto alla dimensione della tasca, alla profondità, alla estensione e al comportamento della stessa). Secondo la classificazione topografica (Tos, 1988; Sadé, 1993), si distinguono le tasche della pars flaccida (I stadio: lieve retrazione con aria presente tra la membrana di Sharpnell ed il collo del martello; II stadio: retrazione più profonda della membrana di Sharpnell con adesione al collo del martello; III stadio: retrazione dietro il muro della loggetta con iniziale erosione ossea; IV stadio: erosione ossea del muro della loggetta più marcata con visione diretta della testa del martello e del corpo dell'incudine) e le tasche della pars tensa (retrazione minima, visibile e autodetersa o "mild retraction" della membrana timpanica; retrazione maggiore che necessita di una detersione attiva; miringo-incudo-stapedopessi; retrazione profonda parzialmente controllabile; adesione al promontorio con sinfisi timpano-promontoriale; ulteriore retrazione senza possibilità di visualizzare in microotoscopia l'intera estensione o profondità della tasca - precolesteatoma - per l'interessamento del recesso facciale e del sinus timpani).
L'ipoventilazione cronica legata alla disfunzione della tuba di Eustachio conduce alla retrazione della pars flaccida di vario grado. Il colesteatoma si formerebbe a partire dal fondo della tasca di retrazione nelle forme più severe (tipo IV secondo Tos). Il tessuto epiteliale intrappolato non è in grado di migrare lateralmente e si forma così un focolaio di

colesteatoma proliferativo, con crescita inizialmente localizzata alla regione epitimpanica. È utile sottolineare che l'epitelio sovrastante la pars flaccida è più spesso e con caratteristiche più proliferative di quello del resto della membrana timpanica.
È ipotizzabile che la diagnosi differenziale tra colesteatoma congenito ed acquisito in caso di patologia in stato avanzato sia raramente possibile poiché in seguito a reiterate infezioni la perforazione della membrana timpanica può avvenire anche nel colesteatoma congenito. Ciò si tradurrebbe in un errato inquadramento di tutti i colesteatomi congeniti in stadio avanzato come colesteatomi acquisiti e quindi in una sottostima dell'incidenza delle forme congenite.

PRESENTAZIONE CLINICA: ETÀ PEDIATRICA VERSUS ETÀ ADULTA

I sintomi caratteristici del colesteatoma sono rappresentati da otorrea maleodorante, sia persistente che ricorrente, otalgia e ipoacusia. In caso di colesteatoma congenito, per definizione a membrana timpanica integra, la sintomatologia può a lungo rimanere sfumata, in assenza di una franca otorrea, ed essere costituita da sola ipoacusia trasmissiva.
Le complicanze sono legate a sovrainfezione polimicrobica ed erosione ossea e spaziano dall'otomastoidite, paralisi del nervo faciale, fistola labirintica e più raramente a complicanze endocraniche, tra cui trombosi del seno sigmoideo, ascesso epidurale o subdurale, meningite, encefalite.
Si ritiene che l'andamento clinico del colesteatoma pediatrico differisca da quello del colesteatoma dell'adulto (Drahy et al, 2012). In particolare, il colesteatoma nei bambini è unanimemente considerato una malattia più aggressiva rispetto a quello della popolazione adulta, in termini di tasso di recidiva post-chirurgica, complicanze e outcome funzionale (Mallet et al, 2003). Quest'ultimo aspetto in particolare sarebbe legato alla diffusione colesteatomatosa medialmente rispetto alla staffa e alla finestra ovale, particolarmente frequente quando la diagnosi avviene tardivamente (Karmody et al, 1998). Nei bambini, infatti, alla diagnosi si riscontra una malattia in genere molto estesa rispetto agli adulti (Glasscock et al, 1981); in secondo luogo, sono state documentate nella popolazione pediatrica (Smythe et al, 1984; Sun et al, 2010) percentuali più elevate di malattia residua e ricorrente, che risulta essere 2-3 volte superiore rispetto agli adulti, probabilmente a causa di differenze anatomiche e fisiologiche. Alcuni autori suggeriscono che mastoidi meglio aerate e minore incidenza di sclerosi inveterate permettano al

colesteatoma di infiltrare con maggiore facilità la cellularità temporale (Dodson et al, 1998; Mutlu et al, 1995). Inoltre le otiti ricorrenti legate alla disfunzione tubarica e alla immaturità del sistema immunitario possono condurre più facilmente sia alla formazione di tasche di retrazione, sia alla stimolazione del pattern citochinico delle cellule colesteatomatose, che quindi diventerebbero più aggressive e proliferative. Infatti in età pediatrica il network citochinico pro-infiammatorio sembrerebbe essere più sviluppato; a tal proposito, Bujia (Bujia et al, 1996) ha dimostrato un più alto tasso di proliferazione nel colesteatoma pediatrico, rispetto all'adulto, in termini di aumentati livelli di MIB-1, un antigene nucleare espresso da cellule attive nel ciclo cellulare. Un recente studio istologico su 60 colesteatomi pediatrici versus 60 colesteatomi di adulti ha mostrato che i campioni pediatrici erano caratterizzati da matrici epiteliali più "dense", contenenti livelli più elevati di metalloproteinasi della matrice e profilo infiammatorio globalmente over-regolato (Dornelles et al 2009).
La letteratura è disomogenea riguardo al tasso di complicanze in funzione dell'età di insorgenza. Alcuni autori hanno riscontrato un più alto tasso di complicanze negli adulti (Palva et al, 1977; Edelstein et al, 1988), altri nei bambini (Panda et al, 1996; Lynrah et al, 2013).

TRATTAMENTO

Gli obiettivi primari del trattamento chirurgico sono l'eradicazione della malattia, la prevenzione della malattia residua e/o ricorrente, la conservazione o il ripristino della funzione uditiva e il raggiungimento dell'obiettivo di avere un orecchio asciutto (non infetto) ed impermeabile (resistente all'acqua).
Tra le tecniche chirurgiche proposte negli anni, tre sono quelle maggiormente utilizzate: la timpanoplastica transcanalare, la timpanoplastica aperta o canal wall down, e la timpanoplastica chiusa o canal wall up (Stankovic et al, 2007; Chadha et al, 2006). Ciascuna di queste tecniche può subire numerose varianti sia in senso demolitivo che ricostruttivo/obliterativo in base alla "scuola" chirurgica (Vercruysse et al, 2008). Generalmente, la timpanoplastica transcanalare viene utilizzata per colesteatomi di piccole dimensioni, mesotimpanici, interamente esplorabili con speculo otologico al di là della membrana timpanica, per i secondi tempi della procedura e per la ricostruzione della catena ossiculare.
La timpanoplastica aperta è indicata in caso di ampi colesteatomi con estensione mediale alla testa del martello, erosione ossea specialmente a carico dello scutum, recidiva/persistenza e pertanto in caso di chirurgia

di revisione, complicanze quali fistola labirintica, ipoacusia preoperatoria grave/profonda, condizioni generali scadenti. Essa permette una visione anatomica intra- e post-operatoria più estesa rispetto alla timpanoplastica chiusa e un'eradicazione sicura, con rischio inferiore di recidiva. Tuttavia è nella maggioranza delle casistiche associata a minor guadagno funzionale e a una qualità della vita più scadente. È opinione condivisa che sia associata a maggiore ospedalizzazione per la necessità di toilette della cavità, che può presentare infezioni e secrezioni ricorrenti ("draining ear"). A volte non si ricostituisce una corretta riepitelizzazione della cavità con intolleranza al contatto con l'acqua e vertigini indotte dallo sbalzo di temperatura. Alcuni pazienti inoltre riferiscono una diminuita compliance all'uso delle protesi acustiche (Nadol et al, 2000; Quaranta et al, 2014). Attualmente numerose scuole chirurgiche suggeriscono la tecnica di timpanoplastica aperta in associazione ad obliterazione della mastoide utilizzando materiali quali la fascia del temporale, flaps peduncolati muscoloperiostei (secondo Fisch), cartilagine, bone paté, idrossiapatite e altre sostanze inerti come il "bioactive glass" (Bernardeschi et al, 2015). La scuola di Fisch promuove una soluzione più radicale, ovvero l'esclusione completa della cavità, obliterazione del protimpano e chiusura del meato. Altre scuole (Babighian et al, 2002) suggeriscono invece la ricostruzione della parete posteriore del condotto uditivo esterno o tecnica "Inside Out". Lo scopo comune è quello di ridurre le dimensioni delle cavità a fini estetici, di mantenere regolare e priva di sottosquadri la forma della cavità, evitare le secrezioni e il "draining ear". Numerosi studi promuovono le tecniche obliterative, anche in età pediatrica, descrivendo risultati soddisfacenti anche a lungo termine (Yamamoto et al, 2014), tuttavia una recente review (Alves et al, 2016) ha dimostrato una serie di svantaggi e sequele, tra cui atrofia/riassorbimento del lembo muscolare, granulazione e otorrea recidivante con necessità di revisione chirurgica. Inoltre è stato descritto un modesto aumento dell'incidenza di ricorrenza colesteatomatosa, non confermato tuttavia da altre casistiche in letteratura, legato alla difficoltà di esplorare completamente la cavità chirurgica ("hidden cholesteatoma").

La timpanoplastica chiusa è invece indicata in interventi primari, in colesteatomi con estensione limitata, non erosivi, in assenza di complicanze. Questa tecnica permette la conservazione anatomo-fisiologica dell'orecchio medio e risultati funzionali migliori rispetto alla timpanoplastica aperta. Inoltre si evitano gli svantaggi legati all'ampia cavità chirurgica sopra menzionati (Darrouzet et al, 2000). Gli svantaggi

consistono in una maggiore incidenza di recidiva/persistenza e nella necessità di un “second look” chirurgico o follow-up mediante RM periodiche con sequenze DWI non-EPI.
Un altro tema altamente dibattuto nella chirurgia del colesteatoma pediatrico e non, è quello dell’ossiculoplastica. La ricostruzione della catena ossiculare è stata descritta per la prima volta da Zöllner nel 1955 e da allora diversi materiali, biologici e sintetici sono stati impiegati con risultati alterni. Una questione importante riguarda i materiali proposti nel ripristino dell’effetto columellare, che possono essere classificati come autoinnesti, alloinnesti e biomateriali adatti all’orecchio medio. Alcune scuole consigliano, data la difficile scelta del materiale, legata alla profusione di modelli disponibili sul mercato, l’utilizzo esclusivo degli ossicini del paziente trasposti oppure l’osso mastoideo del paziente, opportunamente scolpito. Le strutture autologhe più frequentemente impiegate sono il corpo dell’incudine e la testa del martello. Anche la cartilagine autologa rappresenta un innesto maneggevole, sia da sola, sia sotto forma di innesto condro-pericondrale, sia a rivestimento delle protesi eterologhe. La sede del prelievo è solitamente il trago o la conca. Tuttavia, data la natura “litica” o “sclerotica” della patologia di base, gli ossicini autologhi sono raramente disponibili per la ricostruzione.

Albera et al. (Albera et al, 2012) hanno riportato che l'82% dei pazienti affetti da colesteatoma presenta intraoperatoriamente un riassorbimento anche solo parziale degli ossicini. Inoltre, anche in presenza di residui ossiculari anatomicamente validi, è descritto un aumentato rischio di ricorrenza di malattia legato al loro utilizzo, secondario alla persistenza di microscopici frammenti di matrice colesteatomatosa ad essi aderente. Anche il biofilm batterico che colonizza i residui ossiculari facilita l’intrappolamento di tali detriti, oltre che le recrudescenze infettive, ed è stato recentemente chiamato in causa per spiegare parte degli insuccessi delle ossiculoplastiche autologhe nel colesteatoma. Tecniche emergenti, quali l’inattivazione idrostatica ad alta pressione, sono state recentemente proposte per inattivare la colonizzazione batterica e bonificare gli ossicini dalle squame cheratiniche prima del reimpianto con risultati interessanti, ma ancora da confermare (Masanta et al, 2015).

La ricostruzione ossiculare in età pediatrica rappresenta un tema relativamente poco approfondito in letteratura in confronto alle più ampie casistiche disponibili nella popolazione adulta. Ciò rappresenta un

grosso limite data la maggiore complessità di tale intervento nei bambini, legata alla maturazione del sistema immunitario, all'incidenza di infezioni delle alte vie respiratorie, e al ruolo della disfunzione tubotimpanica, dell'iperplasia adenoidea e della componente allergica. Alcune scuole in passato suggerivano di procrastinare gli interventi funzionali fino alla completa maturazione del sistema faringo-tubarico ma recentemente tale dogma è stato ridimensionato.
Nonostante l'elevata incidenza della patologia colesteatomatosa, il dibattito nella comunità scientifica riguardo alla corretta gestione chirurgica e del follow-up è ancora acceso e non esistono linee guida universalmente condivise. Lo scopo del presente lavoro è stato quello di effettuare una revisione retrospettiva di 12 anni di casistica clinica e operatoria dell'U.O.C. di Audiologia e Otochirurgia dell'Ospedale Pediatrico Bambino Gesù nel tentativo di analizzare i risultati del trattamento del colesteatoma in età pediatrica, stratificandoli in base ai diversi fattori legati al paziente, alla patologia e al trattamento ricevuto.

MATERIALI E METODI

Abbiamo effettuato una revisione retrospettiva delle cartelle cliniche di 796 pazienti pediatrici affetti da otite media cronica colesteatomatosa, trattati mediante intervento chirurgico di timpanoplastica dal 2003 al 2015, presso l'U.O.C. di Audiologia e Otochirurgia dell'Ospedale Pediatrico Bambino Gesù di Roma.
I criteri di inclusione erano: età pediatrica (< 16 anni), diagnosi di otite media cronica colesteatomatosa, acquisita mediante raccolta della storia clinica, microtoscopia e indagini radiologiche (TC e/o RM), completezza dei dati audiometrici e clinici pre- e post-operatori, follow-up ≥ 24 mesi. I pazienti con documentazione clinica pre- o post-operatoria insufficiente o con follow-up inferiore a 24 mesi sono stati esclusi dallo studio.
Tutti gli interventi sono stati effettuati da un unico chirurgo utilizzando un approccio retroauricolare; l'otoendoscopia (effettuata impiegando fibre ottiche rigide da 1,7 e 3mm a 0°, 30° e 45°) è stata utilizzata in casi selezionati in cui la visualizzazione attraverso il microscopio operatorio non risultava sufficiente nel determinare la completa radicalità.
Tutti i pazienti inclusi sono stati sottoposti ad esame audiometrico pre-operatorio (24 ore prima dell'intervento chirurgico) e post-operatorio (effettuato in media 4 mesi dopo l'intervento; range 3-6 mesi). Nell'interpretare e classificare i dati audiometrici sono state rispettate le

linee guida del Committee on Hearing and Equilibrium of the American Academy of Otolaryngology Head and Neck Surgery (AAO-HNS) con calcolo del PTA (Pure Tone Audiometry) come media delle frequenze 0.5, 1, 2, e 3 kHz. L'Air-Bone Gap (ABG) è stato calcolato in ogni caso sottraendo al valore del PTA per via aerea quello del PTA per via ossea.
Tutti i pazienti sottoposti ad intervento otochirurgico presso il nostro istituto vengono routinariamente sottoposti a controllo otomicroscopico post-operatorio per valutazione delle eventuali complicanze anatomiche ogni 7 giorni per il primo mese, successivamente dopo 3 e 6 mesi, dopodiché sono indirizzati a controllo annuale, salvo complicanze.
Il tempo medio di follow-up era di 52 mesi (range 24-160). L'analisi statistica dei dati è stata effettuata mediante test t di Student e test del Chi Quadro. Il livello di significatività è stato posto per $p < 0.05$. In tutti i casi di intervento stadiato, ai genitori dei pazienti è stata esposta la possibilità di una protesizzazione acustica come alternativa non chirurgica ed è stato ottenuto un consenso informato all'intervento.

RISULTATI

L'età media dei pazienti al momento dell'intervento era di 11 anni (range: 8-14 anni). La ratio maschi/femmine era di 1.1. Sono stati arruolati 38 pazienti operati per colesteatoma bilaterale. Dei 796 casi totali, 85 rispondevano ai criteri diagnostici di colesteatoma congenito versus 711 di colesteatoma acquisito.
In base ai reperti intraoperatori è stato valutato per ogni singolo caso il numero delle sottosedi coinvolte da patologia (mastoide, antro, attico, mesotimpano, tuba di Eustachio) e il coinvolgimento della catena ossiculare in termini di erosione o assenza degli ossicini.
Tutti i pazienti arruolati sono stati sottoposti a intervento di timpanoplastica in anestesia generale: 201 pazienti (25%) sono stati sottoposti a timpanoplastica esclusivamente per via endocanalare in assenza di mastoidectomia, 360 (45%) pazienti sono stati operati di timpanoplastica chiusa. Nei restanti 235 casi (30%) è stata effettuata una timpanoplastica aperta; di questi, in 155 casi è stata effettuata una tecnica "anterograda" tradizionale, mentre in 80 casi è stata effettuata una atticoantrotomia per via "retrograda". In 45 casi una precedente forma chiusa è stata convertita ad aperta nel corso del secondo tempo a causa dell'evidenza di ampia recidiva colesteatomatosa.
In 431 casi (54%) si è proceduto a ossiculoplastica in singolo tempo

chirurgico; di questi, in 189 casi si è effettuata una tecnica esclusivamente endocanalare, in 159 casi una tecnica chiusa e in 83 casi una tecnica aperta. Nei restanti 340 casi (43%) l'ossiculoplastica è stata effettuata nel contesto di un secondo tempo chirurgico; di questi, in 10 casi è stata effettuata una tecnica endocanalare esclusiva, in 191 casi è stata effettuata una tecnica chiusa e in 139 casi una forma aperta. Nei restanti 25 casi (3%) non è stata effettuata ossiculoplastica (2 timpanoplastiche transcanalari, 10 timpanoplastiche chiuse e 13 timpanoplastiche aperte) per rifiuto da parte delle famiglie di un secondo tempo chirurgico, per il riscontro di una marcata atelettasia del neotimpano e della membrana timpanica controlaterale, per perdita al follow-up (> 24 mesi).
In 155 casi (36%) in presenza di una soprastruttura della staffa integra è stata impiegata una protesi parziale (PORP) mentre nei restanti 276 casi (64%), in assenza della sovrastruttura della staffa è stata impiegata una protesi totale a contatto con platina mobile (TORP). In 211 casi (49%) sono state impiegate protesi ossiculari in idrossiapatite (HA), stabilizzate con frammento cartilagineo oppure esclusivamente da uno strato di fascia del temporale. In 176 casi (41%) è stata impiegata una protesi in titanio, sempre utilizzata in associazione con frammento cartilagineo per una migliore stabilizzazione, effetto columella e prevenzione dell'estrusione/depiazzamento. In alcuni casi il frammento è stato scolpito "a disco" o "a palizzata", in altri "a isola" insieme al suo pericondrio. In 31 casi (7%) per realizzare l'ossiculoplastica è stata utilizzata esclusivamente la cartilagine autologa, di origine tragale, o più raramente concale, mentre nei restanti 13 casi (3%) è stato utilizzato un frammento ossiculare, usualmente l'incudine rimodellata.
Nella quasi totalità dei casi di colesteatoma congenito (78/85) è stata impiegata una tecnica puramente endocanalare, in 2 casi è stata impiegata una tecnica aperta per via retrograda e in 5 casi una timpanoplastica chiusa. I reperti intraoperatori riguardo la sede coinvolta e il coinvolgimento ossiculare sono riportati nelle figure 1-3. Il colesteatoma risultava esteso in media a 2,4 sottosedi. La sottosede maggiormente interessata era l'attico (N=689), a seguire l'antro (N=420), la mastoide (N=322), il mesotimpano (N=318) e la tuba di Eustachio (N=68). È stata riscontrata erosione/riassorbimento del martello in 230 casi, dell'incudine in 542 casi, della staffa in 243 casi e di più elementi ossiculari in 301 casi. La catena risultava integra in 219 casi. Abbiamo osservato erosione del canale del nervo facciale in 87 casi. Non è stata riscontrata in nessun caso una fistola labirintica.

Fig.1. *Numero di sottosedi coinvolte.*

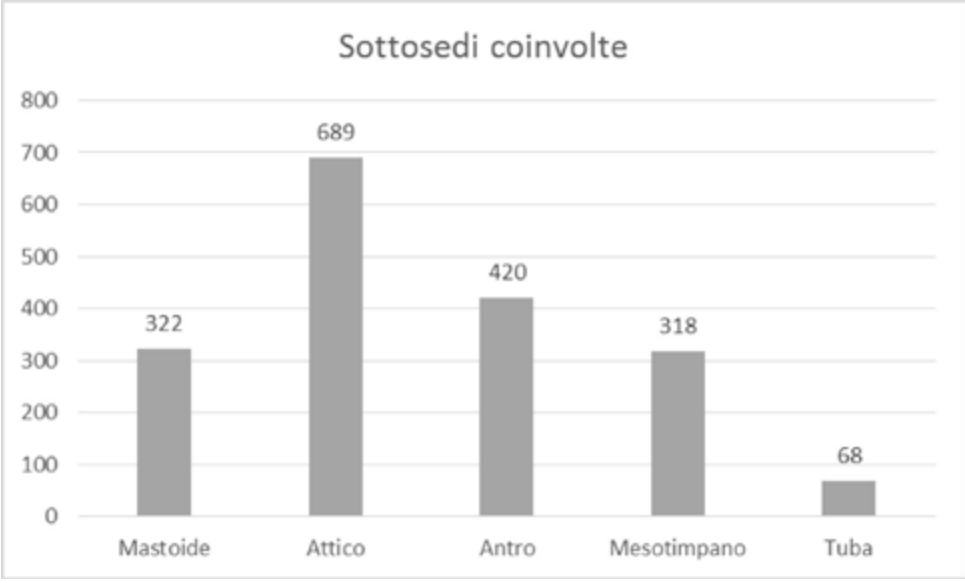

Fig.2. *Tipo di sottosedi coinvolte.*

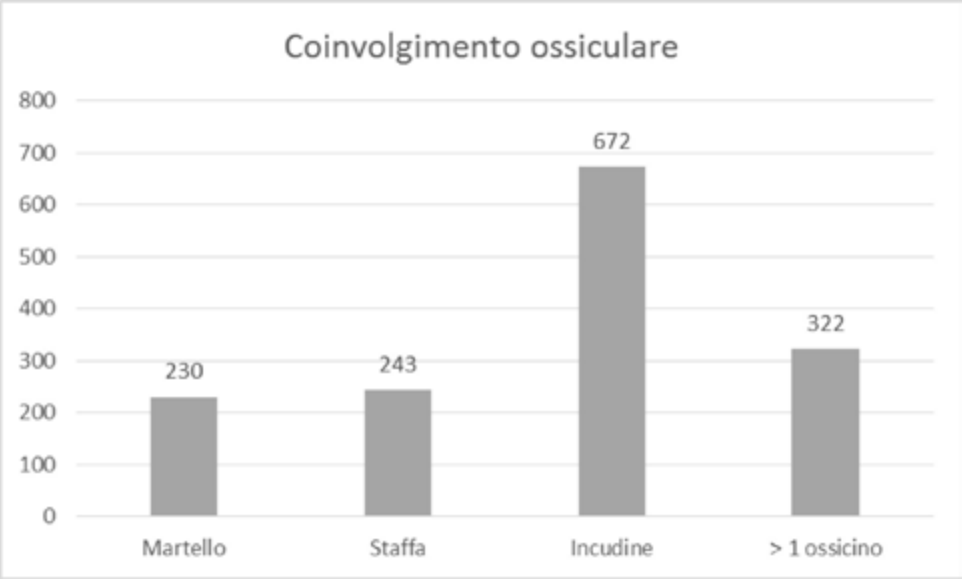

Fig.3. *Coinvolgimento degli elementi della catena ossiculare.*

RISULTATI FUNZIONALI

Il valore medio di ABG post-operatorio era di 21 dB (range 0-38 dB). In particolare, l'ABG medio postoperatorio nelle forme aperte era di 22 dB (range 5-55 dB), nelle forme chiuse era di 19 dB (range 2.5-35 dB), mentre nelle forme transcanalari era di 17 dB (range 0-25 dB). Al controllo audiometrico post-operatorio in 2 casi si è osservata anacusia post-operatoria dal lato operato, in 32 casi si è verificata una caduta neurosensoriale sulle frequenze acute (>3000 Hz).

Alla stratificazione dei risultati nei differenti sottogruppi è stata riscontrata una significativa differenza statistica in termini di ABG post-operatorio nel confronto tra forme aperte ed endocanalari ($p<0.05$), a sfavore delle tecniche aperte, mentre nessuna significativa differenza è stata riscontrata al confronto tra forme chiuse ed aperte e tra forme chiuse ed endocanalari ($p>0.05$ per entrambi i confronti). Al confronto tra differenti tipologie di protesi (PORP versus TORP) non sono state riscontrate significative differenze in termini di ABG post-op ($p<0.05$; Fig. 4).

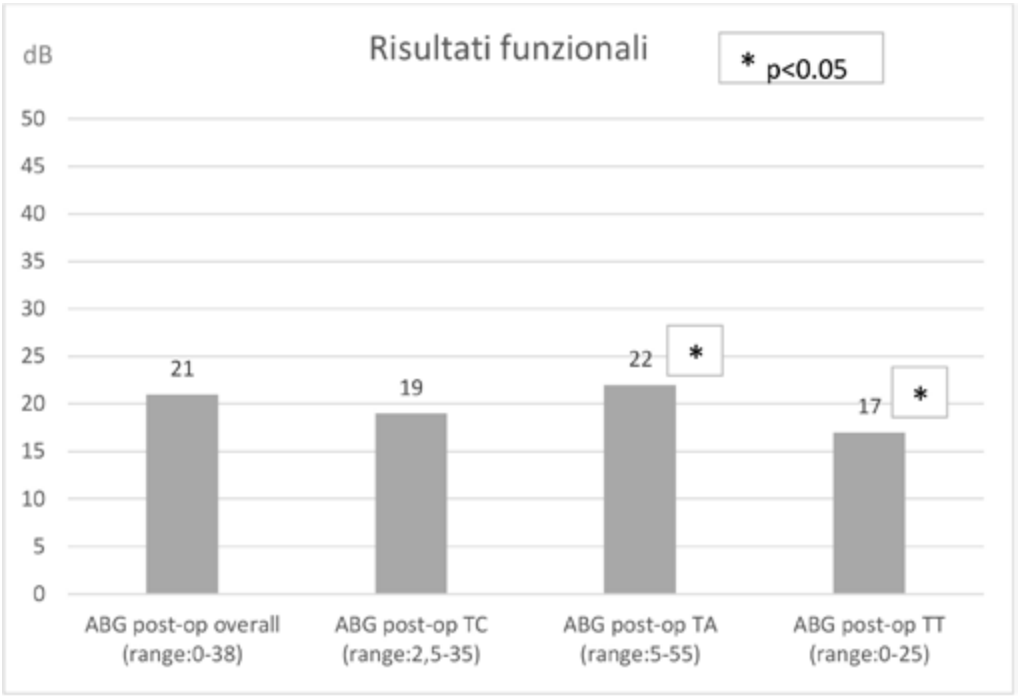

Fig.4. *Confronto tra Air-Bone Gap post-op di diverse tecniche operatorie.*

RISULTATI ANATOMICI

Ottanta casi (10% del totale) hanno presentato complicanze post-operatorie quali l'estrusione/depiazzamento della protesi e conseguente innalzamento dell'ABG (N=23), deiscenza della ferita chirurgica (N=21), obliterazione della neocavità di aperta (N=14), perforazione/retrazione della membrana timpanica (N=12), cavità aperta secernente o "draining ear" (N=10). In nessun caso si è verificata paresi permanente del nervo facciale.

Ad eccezione delle complicanze specifiche a carico della neocavità di timpanoplastica aperta, il confronto tra i tre gruppi (timpanoplastica transcanalare, timpanoplastica chiusa e timpanoplastica aperta) non ha mostrato differenze statisticamente significative ($p>0.05$) in termini di complicanze. Inoltre non sono state riscontrate significative differenze tra l'incidenza di complicanze e l'esecuzione dell'intervento in uno versus due tempi ($p>0.05$). Nei 23 casi di complicanze legate alla protesi non

sono state evidenziate significative differenze nel confronto TORP versus PORP (p>0.05). Anche il confronto tra protesi in titanio verus idrossiapatite non ha mostrato differenze statisticamente significative in termini di estrusione o depiazzamento (p>0.05).
In 151 casi (19%) si è verificata recidiva di colesteatoma ed è stata pertanto necessaria una revisione chirurgica. In 45 casi una timpanoplastica chiusa è stata convertita in aperta nel corso del secondo tempo curativo. Di questi 151 casi, 12 casi si sono verificati in esiti di timpanoplastica transcanalare, 98 si sono verificati in esiti di timpanoplastica chiusa versus 41 in timpanoplastica aperta. Tali differenze risultano statisticamente significative solo nel confronto tra timpanoplastica chiusa ed aperta (p<0.05). Non è stata riscontrata una differenza significativa in termini di ricorrenza nel confronto tra colesteatoma congenito versus acquisito (10% versus 20% di ricorrenza rispettivamente; p>0.05). Gli interventi di revisione chirurgica per recidiva sono stati effettuati in media dopo 16 mesi (range 9-28 mesi) dall'intervento chirurgico (Fig. 5).

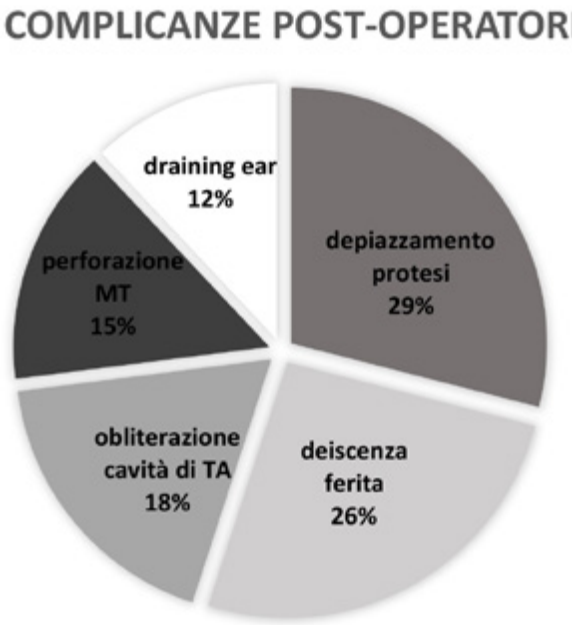

Fig.5. *Incidenza delle complicanze post-operatorie.*

DISCUSSIONE

Il trattamento precoce del colesteatoma è fondamentale al fine di eradicare la malattia, prevenire le complicanze, restituire un udito socialmente valido e una cavità chirurgica asciutta, libera da infezioni e impermeabile, oltre che a migliorare la qualità della vita. Tali elementi risultano maggiormente critici in età pediatrica, laddove è necessaria la conoscenza e la valutazione di aspetti unici quali la maturazione del sistema immunitario, la competenza del distretto rino-faringo-tubarico, l'habitus allergico e la presenza di comorbidità e sindromi malformative. Inoltre è necessario porre sul piatto della bilancia alcuni aspetti specifici: la nota maggiore aggressività del colesteatoma pediatrico richiederebbe teoricamente una maggiore aggressività terapeutica; d'altro canto, è auspicabile il tentativo di mantenersi il più possibile conservativi in funzione della giovane età; è inoltre opportuno ricercare un valido recupero funzionale (necessario nell'età degli apprendimenti), un risultato estetico, e tenere in considerazione il desiderio di pazienti e famiglie di poter continuare ad esporre l'orecchio al contatto con l'acqua (Nevoux et al, 2010; Morita et al, 2014; De Corso et al, 2006; Roland et al, 1992).
L'approccio chirurgico è determinato da molteplici fattori quali l'estensione, la bilateralità, il numero di sedi interessate, l'udito preoperatorio, la funzionalità tubarica, le eventuali comorbidità e malformazioni cranio-facciali associate. Un altro fattore determinante, come per la maggioranza dei campi di applicazione otochirurgica, è rappresentato dall'esperienza e la preferenza del chirurgo, in grado di orientare la scelta e l'outcome.
La differenziazione tra colesteatoma congenito e acquisito è un primo fattore determinante: diversamente dal colesteatoma acquisito, il colesteatoma congenito non coinvolge la funzionalità tubarica e non si associa frequentemente ad una consistente quota infiammatoria peri-lesionale. Pertanto la chirurgia in caso di colesteatoma congenito dovrebbe preservare il più possibile le strutture adiacenti e la funzione. Uno studio recente ha messo in evidenza l'importanza della diagnosi precoce in corso di colesteatoma congenito: una chirurgia altamente conservativa associata a un basso tasso di recidiva è possibile e significativamente associata alla diagnosi precoce delle forme congenite (Cho et al, 2016). In stato avanzato, anche nel colesteatoma congenito le reiterate infezioni possono condurre a uno stato infiammatorio esteso, a un riassorbimento ossiculare e alla perforazione della membrana timpanica, elementi in grado di peggiorare la prognosi e rendere indistinguibili il colesteatoma congenito da quello acquisito. Anche i nostri dati depongono a favore della possibilità di un trattamento altamente conservativo in caso di

diagnosi precoce del colesteatoma congenito: nella quasi totalità dei casi infatti è stato possibile impiegare una tecnica puramente endocanalare, evitando la mastoidectomia. Dai nostri dati emerge una tendenza alla maggiore incidenza di ricorrenza nel gruppo dei colesteatomi acquisiti versus congeniti (20% versus 10% rispettivamente), ma tale dato non risulta statisticamente significativo, a causa probabilmente di un'ampia sproporzione numerica tra i due gruppi.

La significativa aggressività e tendenza all'erosione del colesteatoma in età pediatrica è confermata dai nostri reperti intraoperatori. Eccezion fatta per gli stadi iniziali del colesteatoma congenito, che frequentemente occupa esclusivamente il quadrante antero-superiore della cassa timpanica, il colesteatoma pediatrico interessa spesso più sottosedi anatomiche e come prevedibile quella maggiormente interessata è risultata essere l'attico, con mastoide, mesotimpano e tuba di Eustachio a seguire. Tale dato avvalora la teoria della genesi del colesteatoma a partire dal fondo della tasca di retrazione della pars flaccida. Come in altre casistiche operatorie analoghe, l'incudine rappresenta l'elemento ossiculare maggiormente a rischio di rimaneggiamento.

Dai nostri risultati emerge inoltre che il ripristino uditivo non è significativamente associato all'entità della demolizione, eccetto per il confronto tra timpanoplastica aperta ed endocanalare esclusiva, contrariamente a quanto affermato da altri autori, in particolare in popolazioni adulte (Artuso et al, 2004). Anche la scelta della protesi (totale o parziale), del tipo di materiale e della tecnica operatoria con cui confezionare il graft non rappresentano fattori in grado, da soli, di modificare l'outcome audiologico.

Nel 19% dei pazienti operati è stata diagnosticata una recidiva di colesteatoma. Tale dato si colloca ai limiti inferiori del range presentato da altri centri audiologici: la necessità di una revisione chirurgica per ricorrenza o persistenza di malattia varia infatti dal 16% al 54% (Sergi et al, 2014; Cho et al 2016; McGuire et al, 2016). Come constatato dalla maggioranza degli autori, nella nostra serie la recidiva è più frequente nel gruppo di pazienti sottoposti a timpanoplastica chiusa rispetto a timpanoplastica aperta. La migliore visibilità intra-operatoria di regioni critiche quali la regione delle finestre e del sinus tympani e dell'epitimpano anteriore/regione sovra tubarica, sommata alla facilità di accesso alla cavità nel post-operatorio sono tradizionalmente responsabili di questo favorevole dato. L'avvento dell'otoendoscopia tuttavia ha comportato la riduzione del rischio di lasciare residui colesteatomatosi in siti nascosti alla visione microscopica. Rosemberg (Rosemberg et al, 1995) ha dimostrato la possibilità di diminuire drasticamente l'impiego della

forma aperta utilizzando l'esplorazione endoscopica. È stato infatti dimostrato che, mediante otoendoscopia, una rimozione incompleta in corso di timpanoplastica chiusa è stata documentata nel 24% dei casi (Good et al, 1999).

CONCLUSIONI

Le casistiche pubblicate in letteratura riguardo il colesteatoma nella popolazione pediatrica presentano lo svantaggio di essere estremamente eterogenee, spesso multicentriche, retrospettive, con risultati funzionali classificati secondo molteplici criteri e soprattutto caratterizzate da una durata di follow-up estremamente variabile. La revisione della nostra casistica monoistituzionale su 796 pazienti maturata in un periodo di 12 anni mostra che la chirurgia del colesteatoma in età pediatrica presenta globalmente un tasso di complicanze tollerabile e un'incidenza di ricorrenza ai limiti inferiori del range descritto in letteratura, a fronte di un soddisfacente ripristino funzionale, tanto più utile in quanto si colloca nell'età dello sviluppo e degli apprendimenti.

BIBLIOGRAFIA

- Isaacson G. Diagnosis of pediatric cholesteatoma. Pediatrics 2007; 120:603.
- Derlacki EL, Clemis JD. Congenital cholesteatoma of the middle ear and mastoid. Ann Otol Rhinol Laryngol 1965; 74:706.
- Levenson MJ, Parisier SC, Chute P, et al. A review of twenty congenital cholesteatomas of the middle ear in children. Otolaryngol Head Neck Surg 1986; 94:560.
- Potsic WP, Korman SB, Samadi DS, Wetmore RF. Congenital cholesteatoma: 20 years' experience at The Children's Hospital of Philadelphia. Otolaryngol Head Neck Surg 2002; 126:409.
- Michaels L. An epidermoid formation in the developing middle ear: possible source of cholesteatoma, J. Otolaryngol. 15 (1986) 169–174.
- Preciado DA. Biology of cholesteatoma: special considerations in pediatric patients. Int J Pediatr Otorhinolaryngol. Mar 2012;76(3):319-321.
- Karmody CS, Northrop C. The pathogenesis of acquired cholesteatoma of the human middle ear: support for the migration hypothesis. Otol Neurotol. Jan 2012;33(1):42-47.
- Tos M. Incidence, etiology and pathogenesis of cholesteatoma in children, Adv. Otorhinolaryngol. 40 (1988) 110–117.
- Drahy A, De Barros A, Lerosey Y, Choussy O, Dehesdin D, Marie JP. Acquired cholesteatoma in children: strategies and medium-term results, Eur. Ann. Otolaryngol. Head Neck Dis. 129 (2012) 225–229.
- Mallet Y, Nouwen J, Locomte-Houcke M, Desaulty A (2003). Aggressiveness and quantification of epithelial proliferation of middle ear cholesteatoma by M1B1. Laryngoscope 113:328–331.
- Karmody CS, Byahatti SV, Blevins N, Valtonen H, Northrop C. The origin of congenital cholesteatoma, Am. J. Otol. 19 (1998) 292–297.
- Glasscock ME, Dickins JR, Wiet R (1981) Cholesteatoma in children. Laryngoscope 91:1743–1753.
- Smythe JL, Brachman D, Grahm M (1984) Complications of cholesteatoma: a report on 1024 cases. In: Swartz JD. Cholesteatomas of the middle ear. Diagnosis, etiology and complications. Radiol Clin N Am 22:15–34.
- Sun J, Sun J, Hu Y, et al. Canal wall-down mastoidectomy with mastoid obliteration for pediatric cholesteatoma. Acta Otolaryngol. Feb 2010;130(2):259-262.

- Dodson EE, Hashisaki GT, Hobgood TC, et al. Intact canal wall mastoidectomy with tympanoplasty for cholesteatoma in children, Laryngoscope 108 (1998) 977-983.
- Mutlu C, Khashaba A, Saleh E, et al. Surgical treatment of cholesteatoma in children, Otolaryngol. Head Neck Surg 113 (1995) 56-60.
- Bujia J, Holly A, Antoli-Candela F, Tapia MG, Kastenbauer E. Immunobiological peculiarities of cholesteatoma in children: quantification of epithelial proliferation by MIB1. Laryngoscope (1996) 106: 865–868.
- Dornelles Cde C, da Costa SS, Meurer L, Rosito LP, da Silva AR, Alves SL. Comparison of acquired cholesteatoma between pediatric and adult patients, Eur. Arch. Otorhinolaryngol. 266 (2009) 1553–1561.
- Palva A, Karma P, Ka¨rja¨ J (1977) Cholesteatoma in children. Arch Otolaryngol 103(2):74–77.
- Edelstein DR, Parisier SC, Ahuja GS et al (1988) Cholesteatoma in the pediatric age group. Ann Otol Rhinol Laryngol 97:23–29.
- Panda NK, Sreedharan S, Mann SBS et al (1996) Prognostic factors in complicated and uncomplicated chronic otitis media. Am J Otol 17(6):391–396.
- Lynrah ZA, Bakshi J, Panda NK, Khandelwal NK. Aggressiveness of Pediatric Cholesteatoma. Do We Have an Evidence? Indian J Otolaryngol Head Neck Surg. 2013; 65: 264–268.
- M. Stankovic, Follow-up of cholesteatoma surgery: open versus closed tympanoplasty, ORL. J. Otorhinolaryngol. Relat. Spec. 69 (2007) 299–305.
- N.K. Chadha, A. Jardine, D. Owens, S. Gillett, P.J. Robinson, A.R. Maw, A multivari- ate analysis of the factors predicting hearing outcome after surgery for cholesteatoma in children, J. Laryngol. Otol. 120 (2006) 908–913.
- J.P. Vercruysse, B. De Foer, T. Somers, J.W. Casselman, E. Offeciers, Mastoid and epitympanic bony obliteration in pediatric cholesteatoma, Otol. Neurotol. 29 (2008) 953–960.
- Nadol JB Jr, Staecker H, Gliklich RE. Outcomes assessment for chronic otitis media: the Chronic Ear Survey. Laryngoscope. 2000; 110:32-5.
- Quaranta N, Iannuzzi L, Petrone P, D'Elia A, Quaranta A. Quality of life after cholesteatoma surgery: intact-canal wall tympanoplasty versus canal wall-down tympanoplasty with mastoid obliteration. Ann Otol Rhinol Laryngol. 2014; 123:89-93.
- Darrouzet V, Duclos JY, Portmann D et al (2000). Preference for the closed technique in the management of cholesteatoma of the middle ear in children: a retrospective study of 215 consecutive patients treated over 10 years. Am J Otol 21(4):474–481.

- Bernardeschi D, Nguyen Y, Russo FY, Mosnier I, Ferrary E, Sterkers O. Cutaneous and Labyrinthine Tolerance of Bioactive Glass S53P4 in Mastoid and Epitympanic Obliteration Surgery: Prospective Clinical Study. Biomed Res Int. 2015: 242-19.
- Babighian G. Posterior and attic wall osteoplasty: hearing results and recurrence rates in cholesteatoma. Otol Neurotol. 2002 Jan;23(1):14-7.
- Yamamoto Y, Takahashi K, Morita Y, Ohshima S, Takahashi S. Long-term follow-up results of canal wall down tympanoplasty with mastoid obliteration using the bone pate plate for canal wall reconstruction in cholesteatoma surgery. Otol Neurotol. 2014; 35:961-5.
- Alves RD, Cabral Junior F, Fonseca AC, Bento RF. Mastoid Obliteration with Autologous Bone in Mastoidectomy Canal Wall Down Surgery: a Literature Overview. Int Arch Otorhinolaryngol. 2016; 20:76-83.
- Albera R, Canale A, Piumetto E, Lacilla M, Dagna F. Ossicular chain lesions in cholesteatoma. Acta Otorhinolaryngol Ital. 2012 Oct;32(5):309-13.
- Masanta WO, Hinz R, Zautner AE. Infectious causes of cholesteatoma and treatment of infected ossicles prior to reimplantation by hydrostatic high-pressure inactivation. Biomed Res Int. 2015;2015:761259.
- J. Nevoux, M. Lenoir, G. Roger, F. Denoyelle, H. Ducou Le Pointe, E.N. Garabedian, Childhood cholesteatoma, Eur. Ann. Otorhinolaryngol. Head Neck Dis. 127 (2010) 143–150.
- Morita Y, Yamamoto Y, Oshima S, Takahashi K, Takahashi S. Acquired cholesteatoma in children: clinical features and surgical outcome, Auris Nasus Larynx (2014).
- De Corso E, Marchese MR, Scarano E, Paludetti G. Aural acquired cholesteatoma in children: surgical findings, recurrence and functional results, Int. J. Pediatr. Otorhinolaryngol. 70 (2006) 1269–1273.
- Roland NJ, Phillips DE, Rogers JH, Singh SD. The use of ventilation tubes and the incidence of cholesteatoma surgery in the paediatric population of Liverpool. Clin. Otolaryngol. 17 (1992) 437–439.
- Cho HS, Kim HG, Jung DJ, Jang JH, Lee SH, Lee KY. Clinical Aspects and Surgical Outcomes of Congenital Cholesteatoma in 93 Children: Increasing Trends of Congenital Cholesteatoma from 1997 through 2012. J Audiol Otol 2016;20(3):168-173.
- Artuso A, di Nardo W, De Corso E, Marchese MR, Quaranta N. Canal wall down tympanoplasty surgery with or without ossiculoplasty in cholesteatoma: hearing results. Acta Otorhinolaryngol Ital. 2004 Feb;24(1):2-7.

- Sergi B, Galli J, Battista M, De Corso E, Paludetti G. Dealing with paediatric cholesteatoma: how we changed our management. Acta Otorhinolaryngol Ital. 2014 Apr;34(2):138-43.
- McGuire JK, Wasl H, Harris T, Copley GJ, Fagan JJ. Management of pediatric cholesteatoma based on presentations, complications, and outcomes. Int J Pediatr Otorhinolaryngol. 2016 Jan;80:69-73.
- Rosenberg SI, Silverstein H, Hoffer M, et al. Use of endo- scopes for chronic ear surgery in children. Arch Otolaryngol Head Neck Surg 1995;121:870-2.
- Good GM, Isaacson G. Otoendoscopy for improved pedi- atric steatoma removal. Ann Otol Rhinol Laryngol 1999;108:893-6.

TECNICHE A STADI VS FOLLOW-UP CON IMAGING NELLA GESTIONE DEL COLESTEATOMA

F. Trabalzini, R. Lapenna

UOC Otorinolaringoiatria
Azienda Ospedaliero Universitaria Meyer - Firenze

Dopo l'asportazione chirurgica di un colesteatoma mediante diverse tecniche di timpanoplastica, si possono verificare due eventi sfavorevoli: la ricorrenza del colesteatoma o la proliferazione di un residuo di colesteatoma.
Il colestatoma ricorrente e quello residuo non vanno confusi. Il primo deriva da una inadeguata ricostruzione della perdita di sostanza ossea atticale della parete posteriore del condotto uditivo o del timpano, che determinando la comparsa di nuove tasche di retrazione, sono alla base della persistenza del meccanismo fisiopatologico della formazione del colesteatoma.
Il secondo invece è dovuto ad una insufficiente resezione della matrice epidermica a causa di una incompleta esposizione chirurgica o di una matrice molto sottile e nascosta da tessuto infiammatorio dell'orecchio medio.
Mentre il colesteatoma ricorrente può essere diagnosticato otoscopicamente, la presenza di colesteatoma residuo è indipendente dalle condizioni della membrana timpanica e solo strategie "a stadi" che prevedano un secondo tempo operatorio volto alla esplorazione della pregressa sede chirurgica può garantirne l'identificazione certa.
C'è comune accordo che le tecniche di timpanoplastica che preservano l'integrità anatomica della paerete posteriore del condotto uditivo esterno ("canal wall up"; CWU), siano da preferire al quelle che ne prevedono l'abbattimento ("canal wall down", CWD) perché consentono la fisiologica

migrazione del materiale epidermico desquamativo dalla porzione mediale del condotto uditivo, prevenendo le complicanze infettive di una clearance inadeguata, tipica di una cavità aperta.
D'altro canto le tecniche CWU comportano un maggior rischio di colesteatoma residuo anche se pure le tecniche CWD non ne sono scevre.
L'alta prevalenza del colestatoma residuo in seguito a tecniche CWU (10-40 % secondo le varie casistiche disponibili in letteratura) impone la necessità di un adeguato follow up post chirurgico. Una strategia operativa "a stadi" dopo timpanoplastica CWU con mastoidectomia è stata storicamente utilizzata per valutare la presenza di patologia residua, nonché per l'opportunità di eseguire eventuali ossiculoplastiche. Tuttavia, vi sono notevoli differenze di opinione tra gli otologi riguardo la strategia chirurgica ottimale.
Ci sono due parametri che possono guidare la decisione di eseguire un "second look" programmato. Il primo è rappresentato dal sospetto del chirurgo che il colesteatoma non venga rimosso del tutto durante il primo tempo operatorio. Un altro parametro è rappresentato dalla presenza di eccessivo tessuto di granulazione infiammatorio nell'orecchio medio. Infatti l'eccesso di mucosa infiammatoria, oltre ad ostacolare una completa toeletta del colesteatoma, aumenterebbe il rischio di estrusione di protesi ossiculari alloplastiche. In questi casi, la ricostruzione ossiculare può essere completata con una seconda procedura che garantisce inoltre la visualizzazione diretta di un eventuale colesteatoma residuo.
L'incidenza del colesteatoma ricorrente durante un intervento chirurgico di "second look" a seguito di timpanoplastica CWU primaria nella letteratura contemporanea varia dal 6% al 9%. Anche se l'incidenza del colesteatoma residuo è mediamente più alta (Tab. I), le procedure chirurgiche "a stadi" non sono sempre necessarie.
Inoltre non esistono prove concrete a sostegno del presunto vantaggio audiologico dell'utilizzo di una strategia a stadi come approccio alla ricostruzione della catena ossiculare. La conservazione dell'udito è un obiettivo secondario della rimozione del colesteatoma perché il rischio di colesteatoma residuo supera i benefici della conservazione della catena ossiculare. La ricostruzione della catena ossiculare può essere eseguita durante l'intervento chirurgico primario, e non è necessario che sia riservata una procedura operativa successiva.
Considerando il relativo basso tasso di colesteatoma recidivo/residuo, i costi elevati delle procedure chirurgiche e le loro potenziali complicanze, l'adozione delle strategie a stadi dovrebbe essere individualizzata e non eseguita universalmente.

Autori	N	Colesteatoma Residuo (%)	Colesteatoma Ricorrente (%)
Timpanoplastica CWU			
Glasscock ME 3rd and Miller GW (1976)	154	12	14
Sheehy JL et al (1977)	1024	32	5
Sanna M et al. (1984)	283	7, 8	13, 4
Janssen CW (1985)	1904	6,9	3,2
Mercke U (1987)	56	21,4	25
Brackmann (1993)	108	14	3
Kamarkar S et al. (1995)	257	31,2	11,2
CWU in età pediatrica			
Sanna M et al. (1987)(99)	151	40	11
Charachon R et al.(1988)	160	31	20
Magnan J et al. (1992)	210	26	19,5
Schilder A et al. (1997)	103	23	18
Darrouzet V et al. (2000)	190	20,5	8,9
Timpanoplastica CWD			
Cody D&Taylor W (1987)(96)	172	6	8
Sade J (1987)	65	13	0
Kos I et al (2004)	259	5,8	0,4
Kamarkar S et al. (1995)	176	2,38	10
Tecniche CWD obliterative			
Ramsey MJ et al (2004) (86)	60	0	0
Singh V and Atlas M (2007)	51	0	0
Yung et al. (2007)	102	4.9	0
Tecniche CWU obliterative			
Mercke U (1987)(82)	57	5.3	0
Gantz B et al (2005)	130	9.8	1.5
Lee WS et al (2005)	151	5.4	0
Vercruysse JP et al. (2008)	281	3.5	1.3
Tecniche CWU obliterative in età pediatrica			
Gantz B et al (2005)(84)	40	10	0
Vercruysse JP et al (2008)	52	15.4	1.9

Tab. I *Incidenza del colesteatoma ricorrente/residuo in base alle diverse tecniche e alle varie casistiche.*

Allo stesso tempo la possibilità di colesteatomi ricorrenti e/o residui non immediatamente evidenziabili clinicamente impone lo sviluppo di nuove tecniche di diagnosi alternative alla microscopia intraoperatoria.
L'endoscopia dell'orecchio medio si è rivelata uno strumento utile per ridurre il recidivismo del colesteatoma. Un approccio combinato microscopico/ endoscopico-transcanalare produce tassi di colesteatoma residui paragonabili alle timpanoplastiche CWD. La visualizzazione endoscopica può inoltre essere utilizzata per migliorare l'identificazione clinica e la localizzazione del colesteatoma ricorrente/residuo durante il follow up.
Una modalità emergente non invasiva per valutare la recidiva del colesteatoma è rappresentata dall'uso di metodiche radiologiche specifiche.
La TC ad alta risoluzione è stata considerata come potenziale alternativa ad operazioni di "second look"; tuttavia, con meno specificità, sensibilità e valore predittivo positivo rispetto alla risonanza magnetica (RM).
L'avvento di nuove sequenze di RM, in particolare la "non-echo planar imaging diffusion weighted sequence" (non-EP DWI), consente la caratterizzazione specifica anche di piccole perle di colesteatoma. Nella RM, il colesteatoma può essere distinto inequivocabilmente da altri tessuti molli come tessuto cicatriziale, granuloma colesterinico, tessuto di granulazione o fluido, ovviando così alla necessità di procedure esplorative secondarie di routine sostituendole con un metodo di imaging non invasivo e non ionizzante. Per tanto l'uso della TC per nel follow-up postoperatorio dell'otite media cronica colesteatomatosa può essere abbandonato.
Numerosi studi hanno dimostrato l'efficacia della risonanza magnetica RM - incluse le immagini nelle sequenze T1 pesate post infusione di gadolinio e/o immagini con sequenze pesate in diffusione eco-planare (EP DWI) - nell'identificazione del colesteatoma dell'orecchio medio. Tuttavia, il valore delle immagini EP DWI rimane limitato nella diagnosi di colesteatoma residuo pre "second look", a causa delle sue dimensioni spesso molto piccole. Il limite dimensionale minimo per il rilevamento del colesteatoma residuo dell'orecchio medio con questa tecnica è di 5 mm.
Più recentemente è stato evidenziato il valore aggiuntivo delle sequenze non-EP DWI nella dimostrazione del colesteatoma residuo. Le sequenze non-EP DWI sono in grado di evidenziare colesteatomi residui di dimensione inferiore ai 5mm.
Il colesteatoma è una lesione cistica consistente in una matrice di epitelio stratificato cheratinizzato, piena di detriti desquamativi (cheratina) e

circondata da un perimatrice infiammatoria di spessore variabile. Nelle sequenze RM standard T1 pesate, il colesteatoma congenito o acquisito ha un'intensità del segnale ipointenso rispetto al tessuto cerebrale.
Un colesteatoma è una lesione non vascolarizzata; pertanto, non viene potenziato dopo somministrazione di gadolinio per via endovenosa. Teoricamente, l'enhancement della matrice può essere visto come una linea sottile e iperintensa (bordo periferico) nelle immagini T1-pesate dopo somministrazione endovenosa di gadolinio (Fig. 1A).
Tuttavia, spesso non è distinguibile dal tessuto infiammatorio, che molte volte circonda un colesteatoma.
Nelle immagini pesate in T2, il colesteatoma è caratterizzato da un'intensità del segnale da intermedio ad alto, che tuttavia è ancora inferiore all'intensità del tessuto o del fluido infiammatorio (Fig. 1B).
La sua intensità di segnale è paragonabile a quella del tessuto encefalico. Nelle sequenze RM pesate in diffusione (DWI), sia EP che non EP, un colesteatoma è caratterizzato da una chiara iperintensità nelle immagini in b1000 (Fig. 1C).

Fig.1.
A. *Risonanza magnetica T1 post-gadolinio tardiva assiale. Il colesteatoma è visto come una lesione nodulare ipointensa.*

B. *Immagine assiale in T2 dell'osso temporale destro che mostra una cavità mastoidea quasi completamente riempita con una lesione nodulare iperintensa.*

C. *Single-shot turbo spin echo diffusion-weighted sequence (SS TSE DWI: una tecnica basata sulla non-EP DW) a livello dell'osso temporale sinistro. Il colesteatoma è chiaramente visibile come una lesione iperintensa. (Casistica personale).*

Il tessuto infiammatorio o fibroso, al contrario, è caratterizzato da un'intensità del segnale molto alta nelle immagini T2-pesate e una bassa intensità del segnale nelle immagini T1-pesate, sebbene queste variano in modo disomogeneo a distanza anche di 45 minuti dopo somministrazione endovenosa di gadolinio. Occorre spesso un imaging tardivo affinché il tessuto fibroso mostri un enhancement completo. Nelle immagini b1000 DWI, i tessuto infiammatori o fibrosi mostrano una bassa intensità del segnale.
Un granuloma colesterinico è caratterizzato in RM da alte intensità di segnale in entrambe le sequenze T1 e T2 pesate e da una bassa intensità del segnale nelle immagini b1000 DWI. La diagnosi differenziale del colesteatoma con RM è riassunta nella Tab. II.
La tecnica DWI fornisce informazioni sul moto di diffusione dell'acqua (protoni) e la limitazione di questo movimento all'interno di vari tessuti biologici ed entità patologiche. Per visualizzare la diffusione dell'acqua (protoni), è necessario applicare gradienti di sensibilizzazione alla diffusione, il più delle volte usando una sequenza rapida di singole eccitazioni di tipo “gradient echo” (valori b di 0s/mm2 e 1000s/mm2). La causa precisa dell'intensità del segnale aumentata di colesteatoma nelle sequenze DWI non è ancora chiara. Diversi autori ritengono che l'iperintensità sia causata dalla combinazione della limitata diffusione e dell’ effetto trasparenza in T2. Il colesteatoma, che è pieno di detriti di cheratina, ha un'intensità del segnale da moderata ad alta nelle immagini pesate in T2, suggerendo che l'effetto di trasparenza in T2 può contribuire all'iperintensità delle immagini pesate in diffusione.
Bisogna riconoscere che l'EP DWI produce marcati artefatti iperintensi, principalmente a livello del tegmen. Questi artefatti possono nascondere un piccolo colesteatoma residuo. Pertanto, nell’imaging del colesteatoma residuo l’EP DWI dovrebbe essere abbandonata a favore della non-EP DWI, che produce molti meno artefatti, consente uno spessore delle scansioni più sottile e una risoluzione maggiore.
Sono stati segnalati risultati falsi positivi con l’utilizzo della non-EP DWI in presenza di silastic, bone patè, tessuto di granulazione e cisti proteinacee. Tuttavia, una marcata iperintensità nelle sequenze b1000 non-EP DWI oggi può essere considerata diagnostica per colesteatoma. Per evitare risultati falsi positivi, le immagini b1000 non-EP DWI vengono confrontate con mappe di coefficienti di diffusione apparente (ADC).
La mappa ADC fornisce una quantificazione della restrizione della diffusione ed è priva degli effetti T1 o T2. Fornisce una visualizzazione quantitativa della diffusività dell'acqua in ogni voxel.
Il colesteatoma è l'unica entità che mostra una vera restrizione a differenza

del tessuto non colesteatomatoso. Ciò si riflette in una bassa intensità del segnale sulle mappe ADC e un basso valore calcolato di ADC (Fig. 2). Tuttavia, la quantificazione del valore di ADC può essere difficile a causa del volume spesso piccolo del colesteatoma, quindi l'ispezione visiva su mappe di ADC ipointense sarà sufficiente per identificare il colesteatoma.

	RM T2	RM T1	T1 ritardata dopo gadolinio	RM b1000 DWI	Mappa ADC
Colesteatoma	Moderatamente intenso	ipointenso	enhacement perilesionale (matrice)	iperintenso	ipointenso
Granuloma colesterinico	Fortemente iperintenso	iperintenso	Nessun cambiamento	ipointenso	iperintenso
Tessuto infiammatorio cicatriziale	Fortemente iperintenso	ipointenso	Iperintenso in fase tardiva	ipointenso	iperintenso

Tabella II *Diagnosi differenziale e caratteristiche di imaging del colesteatoma in RM (Casistica personale).*

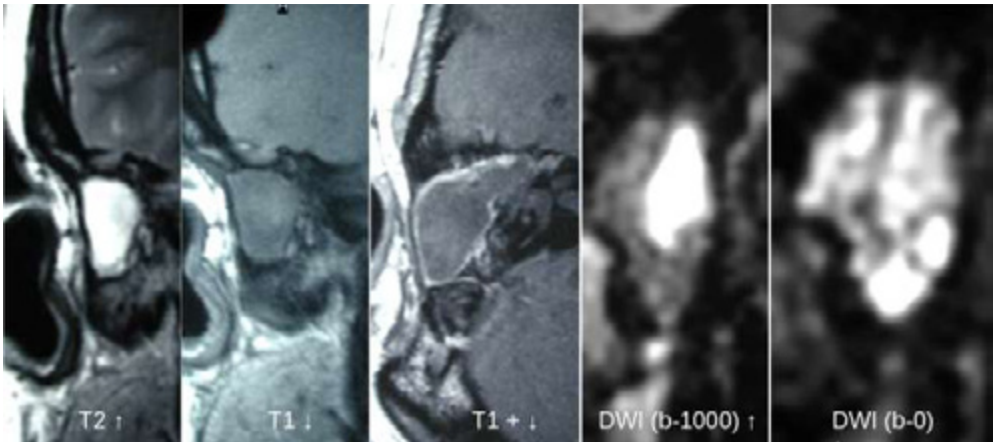

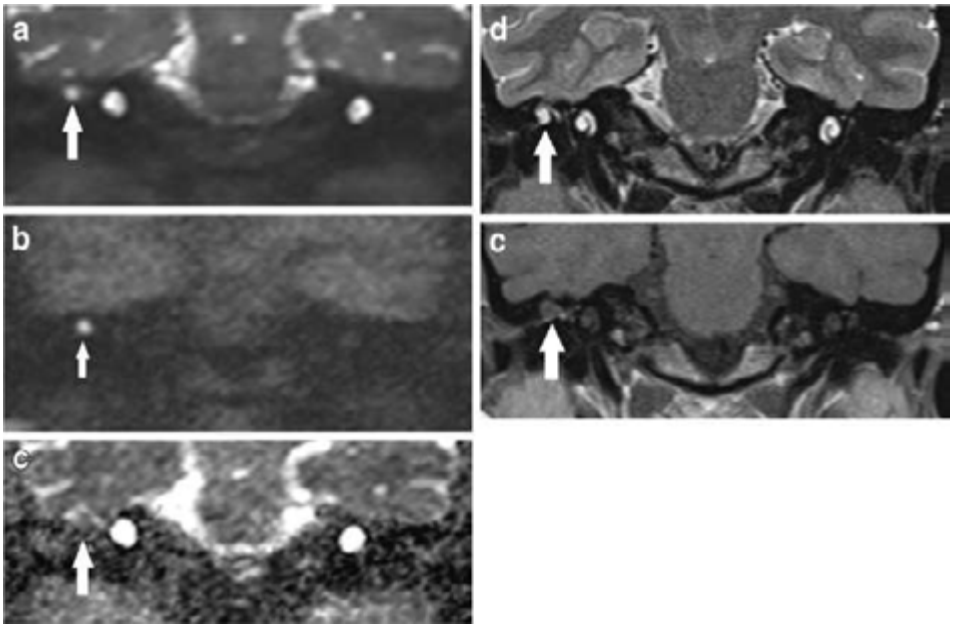

Fig.2. *Aspetto DWI di un piccolo colesteatoma residuo confermato dall'intervento chirurgico di second look.*
Le immagine b0 e b1000 (a, b) mostrano un piccolo colesteatoma dall' alto segnale di 5 mm (freccia bianca) all'epitimpano di destra. Mostra un segnale ipointenso nella corrispondente mappa ADC (c), iperinitenso nell'immagine T2 pesata (d) e ipointensa nell'immagine T1 pesata senza contrasto (e).

(da: Lingam RK, Nash R, Majithia A, Kalan A, Singh A. Non-echoplanar diffusion weighted imaging in the detection of post-operative middle ear cholesteatoma: navigating beyond the pitfalls to find the pearl. Insights into imaging, 2016;7(5), 669-678.).

Da quando è stata descritto per la prima volta nel 2006 per la diagnosi di colesteatoma, la RM non-EP DWI ha ormai consolidato il suo ruolo di modalità di imaging nella rilevazione del colesteatoma postoperatorio. Ha sostituito TC, EP DWI e la RM con contrasto in virtù delle sue prestazioni diagnostiche superiori. La non-EP DWI è in grado di acquisire scansioni sottili (fino a 2mm) e di generare una matrice ad alta risoluzione, e quindi di rilevare anche colesteatomi di soli 2mm. Ha anche il vantaggio di non richiedere il contrasto per via endovenosa implicato nella fibrosi sistemica nefrogenica e nella deposizione

intracerebrale. Anche se la EP DWI ha un tempo di acquisizione più breve, la non-EP DWI possiede prestazioni migliori principalmente a causa della mancanza di artefatti di suscettibilità dell'aria contenuta nella cellularità dell'osso temporale. Offre per tanto potenzialmente la possibilità di ridurre al minimo il numero di interventi di "second look" programmati per rilevare malattia residua o ricorrente.

Ci sono molti studi che hanno valutato le prestazioni della non-EP DWI nel rilevare il colesteatoma postoperatorio. Sono tutti studi osservazionali, alcuni con casi misti di colesteatoma postoperatorio e primario all'interno del loro campione di popolazione. Gli studi comprendono studi prospettici, di coorte e retrospettivi, con campioni di dimensioni relativamente ristrette. La stragrande maggioranza degli studi dimostra una sensibilità e specificità tra 80 e 100% nella diagnosi del colesteatoma dell'orecchio medio. Una meta-analisi di 10 studi nel 2013 ha riportato una sensibilità e una specificità del 94%. L'elevata performance diagnostica della non-EP DWI nel rilevare il colesteatoma postoperatorio offre supporto per un'alternativa non invasiva nella diagnosi di malattia residua.

Oltre al rilevamento del colesteatoma post-operatorio, è stato anche dimostrato che la non-EP DWI supporta bene la chirurgia con l'indicazione delle dimensioni e della localizzazione della malattia. Fornisce quindi informazioni utili sia per la pianificazione operatoria che per il counselling al paziente.

Nonostante le sue elevate prestazioni diagnostiche, la metodica è tuttavia associata ad alcune insidie nell'interpretazione dell'immagine legate a limitazioni della tecnica, alla variabilità nella natura e nel comportamento del colesteatoma e alle caratteristiche e complessità dell'anatomia postoperatoria, di cui radiologo e l'otologo dovrebbero essere consapevoli nell'elaborazione di una strategia di follow up sicura ed economica.

Un'alta sensibilità sarebbe clinicamente più desiderabile rispetto a un'elevata specificità se si considerasse la RM DWI come alternativa all'intervento chirurgico di "second look" per limitare il re-intervento solo ai colesteatomi residui o ricorrenti.

La DWI ha una capacità limitata nel rilevare perle di colesteatoma inferiori a 3 mm (Fig. 3). Occasionalmente si possono non identificare colesteatomi anche leggermente più grandi fino a 5mm, presumibilmente a causa della natura stessa del colesteatoma (mancanza di cheratina necessaria per restituire un segnale DWI elevato) o scarsa qualità dell'immagine (artefatti di movimento). Nessuna differenza è stata dimostrata tra i risultati ottenuti utilizzando RM 3T o 1,5 T, entrambe ugualmente limitate nella rilevazione attendibile di colesteatomi inferiori ai 2-3 mm.

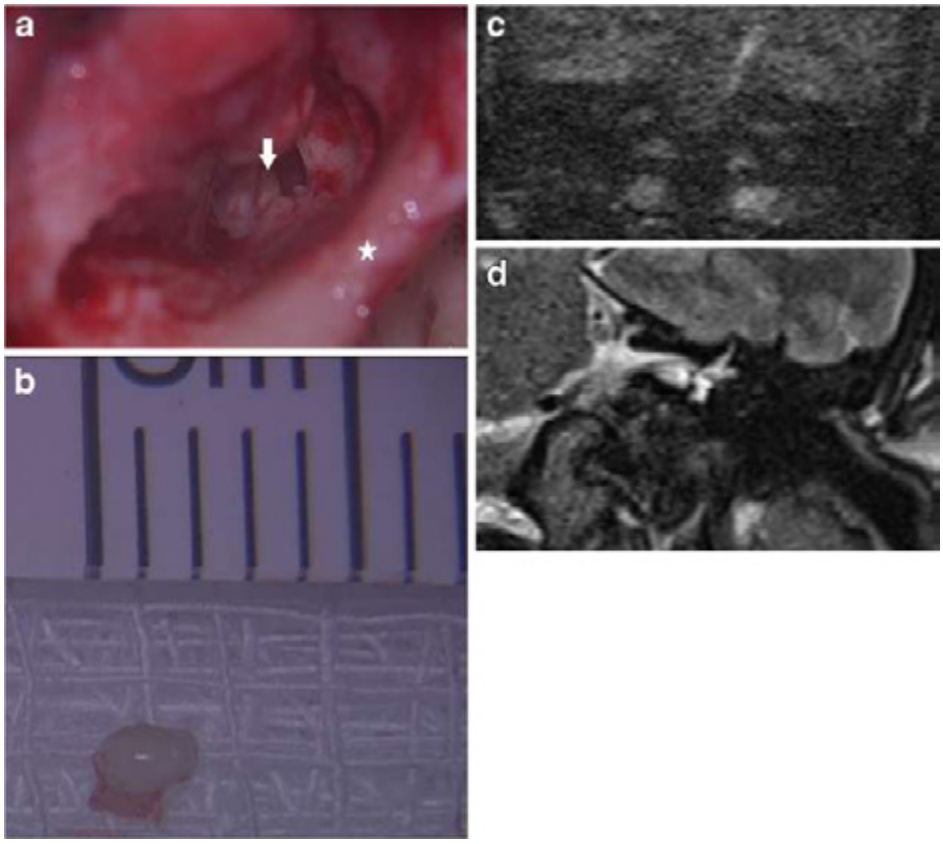

Fig.3. *Caso falso negativo per colesteatoma in DWI. Una piccola perla di colesteatoma di 2mm (freccia bianca) asportata durante la chirurgia dall'ipotimpano (la stella indica la parete del canale posteriore) (a,b), ma non è stata rappresentata nelle corrispondente immagine b1000 DWI coronale con spessore di 2mm (c) o nell'immagine T2 pesata (d).*

(da: Lingam RK, Nash R, Majithia A, Kalan A, Singh A. Non-echoplanar diffusion weighted imaging in the detection of post-operative middle ear cholesteatoma: navigating beyond the pitfalls to find the pearl. Insights into imaging, 2016;7(5), 669-678.)

Altre cause meno comuni di casi di falsi negativi includono l'autoatticotomia (una sacca rivestita di epitelio), l'aspirazione del colesteatoma con la microsuzione durante l'otoscopia e artefatti da movimento del paziente.
Evitare un intervento chirurgico di revisione attraverso tecniche non invasive come la DWI permette benefici economici e ha il vantaggio di ridurre la morbidità chirurgica. Nonostante le elevate prestazioni diagnostiche della DWI, l'incapacità di una scansione non-EP DWI negativa di escludere certamente la presenza di un piccolo colesteatoma influisce sul suo potenziale di sostituire l'intervento chirurgico programmato di second look. Di fronte a una DWI negativa, la decisione di eseguire un intervento chirurgico di "second look" dipende da molti fattori, inclusi i segni clinici/otoscopici attuali, l'entità della malattia iniziale e la sicurezza del chirurgo nella clearance chirurgica completa durante la chirurgia primaria, le preferenze del paziente e altri fattori di rischio di chirurgico come età del paziente e comorbidità. Diversi autori hanno proposto come approccio la sostituzione della chirurgia di "second look" nei casi a basso rischio con il follow up con DWI annuali. Ciò fornisce il tempo ad un piccolo colesteatoma inizialmente non identificato di crescere e accumulare cheratina in modo da diventare sufficientemente grande da essere rilevabile mediante DWI (Fig. 4).
Tuttavia, al momento non è chiaro quale dovrebbe essere il timing ottimale per un follow-up a lungo termine con tecniche di imaging mediante DWI. Lo svantaggio principale del questa strategia è la perdita del paziente al follow-up.
Ridurre i tempi di scansione, informare il paziente sull'importanza di restare fermi durante la procedura e l'uso della sedazione, di solito aiutano a prevenire o ridurre gli artefatti da movimento e i conseguenti errori nel calcolo della mappa ADC.
Più frequenti sono i falsi positivi descritti nella rilevazione del colesteatoma mediante tecnica non-EP DW. Il cerume, i fluidi proteinacei, le cisti e un infiammazione aspecifica possono restituire un segnale iperintenso nelle immagini in b1000 (Fig. 5). Possono anche essere il risultato di materiali chirurgici dell'intervento primario come fogli di silastic, bone patè o cartilagine (calcificata). Ci sono segnalazioni di casi falsi positivi da artefatti di protesi dentarie, timpanosclerosi, granulomi colesterinici o carcinomi squamosi del canale uditivo esterno.
Per migliorare le prestazioni diagnostiche come la specificità, l'interpretazione dell'immagine deve essere eseguita in un contesto clinico chiaro e non radiologico isolato. Un modo utile per risolvere dubbi su segnali iperintensi discutibili in DWI è che i radiologi discutano con gli otologi in un incontro clinico-radiologico congiunto.

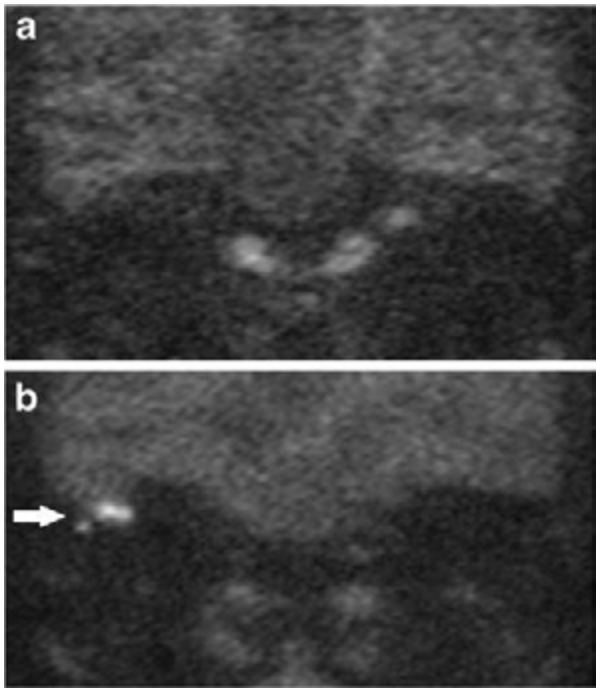

Fig.4. *Valore del monitoraggio delle scansioni DWI negative per la presenza di colesteatoma post-operatorio. Un anno dopo l'intervento chirurgico CWU, la scansione DWI risultata negativa come mostrato dall'immagine b1000 coronale (a). Si è optato per il monitoraggio con DWI invece di un intervento chirurgico di second look poiché l'orecchio era clinicamente sano. Una ulteriore scansione DWI ad un anno ha mostrato il colesteatoma residuo (freccia bianca), confermato dal successivo intervento chirurgico.*

(da: Lingam RK, Nash R, Majithia A, Kalan A, Singh A. Non-echoplanar diffusion weighted imaging in the detection of post-operative middle ear cholesteatoma: navigating beyond the pitfalls to find the pearl. Insights into imaging, 2016;7(5), 669-678.)

La storia clinica completa, come il tipo di operazioni eseguite e quando, i materiali utilizzati, la presunzione chirurgica della clearance completa del colesteatoma, l'entità della malattia iniziale (piccola perla nel epitimpano o malattia estesa alla mastoide) e lo stato attuale dell'orecchio (asciutto o infetto) sono tutti fattori clinici rilevanti e importanti da considerare. È improbabile che una piccolo focus di segnale iperintenso b1000 ristretto posteriormente alla mastoide rappresenti una perla di colesteatoma se la malattia primaria iniziale era un piccolo colesteatoma epitimpanico rimosso facilmente e con sicurezza durante il primo intervento chirurgico (Fig. 5).

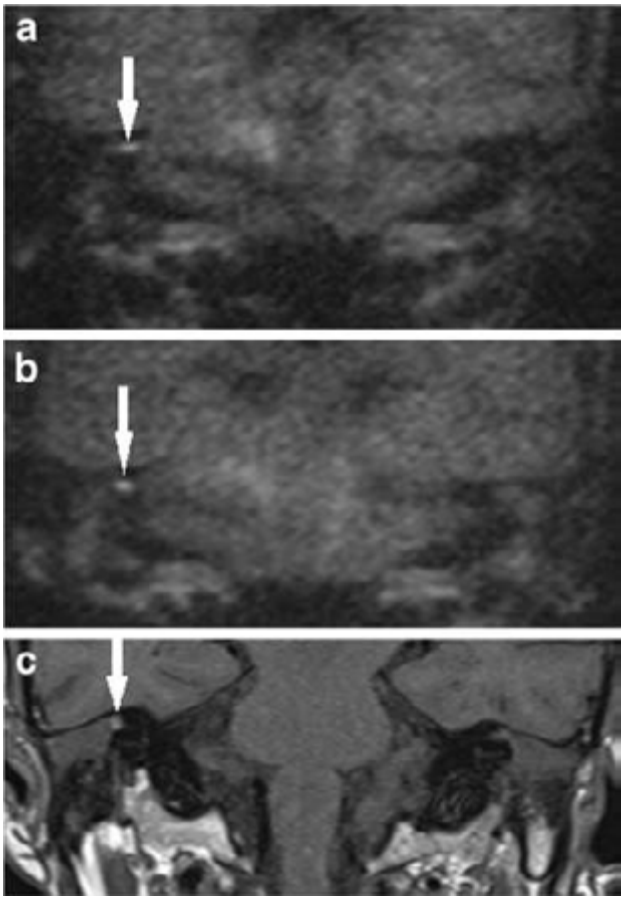

Fig.5. *Caso falso positivo da fluido proteinaceo nella cavità chirurgica mastoidea. L'immagine coronale b1000 mostra un piccolo focus di segnale iperintenso (freccia bianca) postero-medialmente nella cavità mastoidea (a), con segnale ipointenso sulla mappa ADC, ma distante dal sito originario del colesteatoma che era stato asportato completamente chirurgicamente con certezza. Per tanto, monitoranto il caso annualmente con DWI, la successiva immagine coronale in b1000 ha mostrato che il focus di segnale iperintenso (freccia bianca) era rimasto invariato per 2 anni, rendendo più improbabile la diagnosi di malattia residua (b). La corrispondente immagine pesata in T1 senza contrasto inoltre, mostra che la lesione (freccia bianca) possiede un segnale elevato, il che suggerisce la diagnosi di fluido proteinaceo data la sua stabilità piuttosto che di colesteatoma residuo.*

(da: Lingam RK, Nash R, Majithia A, Kalan A, Singh A. Non-echoplanar diffusion weighted imaging in the detection of post-operative middle ear cholesteatoma: navigating beyond the pitfalls to find the pearl. Insights into imaging, 2016;7(5), 669-678.).

Segnali DWI indeterminati con basso sospetto radiologico e chirurgico di colesteatoma possono essere facilmente seguiti nel tempo per osservarne la stabilità o la risoluzione e quindi escludere la possibilità di colesteatoma con maggiore certezza (Fig. 5). Inoltre, fornendo feedback ai radiologi dopo l'intervento chirurgico, si facilita l'apprendimento e quindi si promuove un'interpretazione radiologica migliore in prospettiva.

La specificità può essere migliorata anche mediante il completamento dell'analisi qualitativa delle immagini DWI con mappe ADC e con altre sequenze RM. L'analisi quantitativa utilizzando i valori di ADC può fornire informazioni sulla natura di lesioni indeterminate perché il colesteatoma produce in genere valori molto più bassi di ADC rispetto ai tessuti molli non colesteatomatosi. Non di rado, le perle di colesteatoma originate da malattia residua non sono abbastanza grandi per restituire il caratteristico segnale più iperintenso del tessuto cerebrale nelle immagini b1000, ma originano un segnale iperintenso intermedio o borderline. Queste situazioni possono rappresentare una sfida diagnostica, ma il corroborare il dato DWI con i valori di ADC può aiutare a migliorare il livello di sicurezza nel rilevamento del colesteatoma residuo.
Anche le immagini pesate in T1 possono aiutare a migliorare la specificità delle immagini DWI, in quanto alcuni fluidi proteinacei o tessuti non colesteatomatosi incluso il granuloma colesterinico possono restituire un segnale T1W elevato che non si associa a colesteatoma (Fig. 5).
Anche la posizione e la configurazione della lesione sono informative. Il cerume nel condotto uditivo può restituire variazioni di segnale elevate lineari (spesso parallele) nelle immagini b1000 DWI e valori bassi nella mappa ADC. Poiché sono in grado di rappresentare l'anatomia meglio delle immagini DWI, le immagini T1W e T2W sono particolarmente utili per migliorare la localizzazione della lesione e valutare se i segnali DWI che imitano il possibile colesteatoma si trovano all'interno o all'esterno della cavità chirurgica postoperatoria.
La fusione di immagini DWI con immagini CT ad alta risoluzione può risultare in una ancora più chiara localizzazione del segnale DWI del colesteatoma post-operatorio in relazione all'anatomia ossea e fornire un aiuto nella pianificazione chirurgica, ma ciò comporterebbe un'esposizione aggiuntiva a radiazioni ionizzanti.
Il rischio di malattia residua o ricorrente dopo timpanoplastica CWD è molto più basso di quello delle tecniche CWU. Quando si accumula cheratina questo si verifica all'interno di una unica cavità timpano mastoidea, e può spesso essere facilmente asportata con successo mediante microsuzione in otomicroscopia ambulatoriale. Anche il cerume

tende ad accumularsi in cavità di timpanoplastica CWD, e questo può causare falsi positivi nella DWI. Tuttavia, ci sono casi in cui la DWI è particolarmente preziosa quando la malattia non è facilmente visibile con l'esame otomicroscopico; come in caso di estensione all'apice petroso o alla punta della mastoide, nelle cavità obliterate, nell'orecchio medio dopo ricostruzione della parete posteriore del condotto o medialmente ad una membrana timpanica ricostruita integra, ma opacizzata.
Nei bambini si preferiscono le tecniche CWU perché evitano la necessità di una cura dell'orecchio anche per tutta la vita, migliorano un eventuale adattamento di protesi acustiche ed è meno probabile che portino all'otorrea associata al nuoto. Il colesteatoma nei bambini, tuttavia, è più aggressivo rispetto alla malattia degli adulti e presenta un più alto tasso di malattia ricorrente e residua postoperatoria. Per tanto l'otologo è più incline a programmare un intervento chirurgico di second look per rilevare la malattia residua.
Dal punto di vista clinico, comunque la DWI può essere considerata efficace in un setting pediatrico come per gli adulti. Evitando l'esposizione alle radiazioni e la somministrazione di mezzo di contrasto per via endovenosa, la DWI è particolarmente indicata per l'imaging nei bambini. Tuttavia, è meno probabile che i bambini tollerino la RM e potrebbero richiedere una sedazione.
In conclusione la tecnica di imaging di RM con sequenze DWI in particolare non-EP, rappresenta una validissima alternativa alla strategia chirurgica a stadi nell'identificazione di un colesteatoma ricorrente e permette la riduzione dei costi e delle complicanze di interventi di "second look" non necessari. La presenza di alcuni falsi negativi in caso di colesteatomi molto piccoli e quella di alcuni falsi positivi necessita la conoscenza della metodica e delle informazioni cliniche in modo congiunto da parte del radiologo e dell'otologo, in modo che le informazioni provenienti dallo studio RM siano correttamente interpretate al fine di impostare la più giusta strategia di follow up nel singolo paziente.

BIBLIOGRAFIA

1. Gantz BJ, Wilkinson EP, Hansen MR. Canal wall reconstruction tympanomastoidectomy with mastoid obliteration. Laryngoscope 2005;115:1734—40.
2. Haginomori S, Takamaki A, Nonaka R, et al. Residual cholesteatoma: incidence and localization in canal wall down tympanoplasty with soft-wall reconstruction. Arch Otolaryngol Head Neck Surg 2008;134:652—7.
3. Tomlin J, Chang D, McCutcheon B, Harris J. Surgical technique and recurrence in cholesteatoma: a meta-analysis. Audiol Neurootol 2013;18:135–142.
4. Barakate M, Bottrill I. Combined approach tympanoplasty for cholesteatoma: impact of middle-ear endoscopy. J Laryngol Otol 2008; 122:120–124.
5. Stew BT, Fishpool SJ, Clarke JD, Johnson PM. Can early second-look tympanoplasty reduce the rate of conversion to modified radical mastoidectomy? Acta Otolaryngol 2013;133:590–593.
6. Syms MJ, Luxford WM. Management of cholesteatoma: status of the canal wall. Laryngoscope 2003;113:443–448.
7. Wilson KF, Hoggan RN, Shelton C. Tympanoplasty with intact canal wall mastoidectomy for cholesteatoma: long-term surgical outcomes. Otolaryngol Head Neck Surg 2013;149:292–295.
8. Gaillardin L, Lescanne E, Moriniere S, Cottier JP, Robier A. Residual cholesteatoma: prevalence and location. Follow-up strategy in adults. Eur Ann Otorhinolaryngol Head Neck Dis 2012;129:136–140.
9. Ho SY, Kveton JF. Efficacy of the 2-staged procedure in the management of cholesteatoma. Arch Otolaryngol Head Neck Surg 2003; 129:541–545.
10. Neudert M, Lailach S, Lasurashvili N, Kemper M, Beleites T, Zahnert T. Cholesteatoma recidivism: comparison of three different surgical techniques. Otol Neurotol 2014;35:1801–1808.
11. Gyo K, Sasaki Y, Hinohira Y, Yanagihara N. Residue of middle ear cholesteatoma after intact canal wall tympanoplasty: surgical findings at one year. Ann Otol Rhinol Laryngol 1996;105:615–619.
12. Sheehy JL, Shelton C. Tympanoplasty: to stage or not to stage. Otolaryngol Head Neck Surg 1991;104:399–407.
13. Hanna BM, Kivekas I, Wu YH, et al. Minimally invasive functional approach for cholesteatoma surgery. Laryngoscope 2014;124:2386–2392.

14. Glasscock ME, Miller GW. Intact canal wall tympanoplasty in the management of cholesteatoma. Laryngoscope 1976; 86:1639-57.

15. Sheehy JL, Brackmann DE, Graham MD. Cholesteatoma surgery: residual and recurrent disease. A review of 1,024 cases. Ann Otol Rhinol Laryngol 1977;86:451-62.

16. Sanna M, Zini C, Scandellari R, Jemmi G. Residual and recurrent cholesteatoma in closed tympanoplasty. Am J Otol 1984;5:277-82.

17. Jansen CW. Intact canal wall for cholesteatoma. Am J Otol 1985;6:3-4.

18. Mercke U. Anatomic findings one year after combined approach tympanoplasty. Am J Otol 1986;7:150-4.

19. Brackmann DE. Tympanoplasty with mastoidectomy: Canal wall up procedures. Am J Otol 1993;14:380-2.

20. Karmarkar S, Bhatia S, Saleh E et al. Cholesteatoma surgery: the individualized technique. Ann Otol Rhinol Laryngol 1995;104:591-5.

21. Schilder AG, Govaerts PJ, Somers T, Offeciers FE. Tympano-ossicular allografts for cholesteatoma in children. Int J Pediatr Otorhinolaryngol 1997;42:31-40.

22. Sanna M, Zini C, Gamoletti R, Delogu P, Russo A, Scandellari R, Taibah A. The surgical management of childhood cholesteatoma. J Laryngol Otol 1987;101:1221– 6.

23. Charachon R. Surgery of cholesteatoma in children. J Laryngol Otol 1988;102:680–4.

24. Magnan J, Chays A, Florence A, Lepetre-Gilot C., Cohen J, Bonnefille E et al. L'éradication du cholesteatome che l'enfant. J Fr ORL 1992;41:418–26.

25. Darrouzet V, Duclos JY, Portmann D, Bebear JP. Preference for the Closed Technique in the Management of Cholesteatoma of the Middle Ear in Children: A Retrospective Study of 215 Consecutive Patients Treated Over 10 Years. Am J Otol 2000; 21:474–481

26. Schatteman I, Somers T, Govaerts PJ, Offeciers E. Long-term results of allograft tympanoplasty in adult cholesteatoma. Presented at the 6th International Conference on Cholesteatoma and Ear Surgery, Cannes, France, June 29 – July 2, 2000.

27. Singh V, Atlas M. Obliteration of the persistently discharging mastoid cavity using the middle temporal artery flap. Otolaryngol Head Neck Surg 2007;137:433-8.

28. Yung M, Smith P. Mid-temporal pericranial and inferiorly based periosteal flaps in mastoid obliteration.
Otolaryngol Head Neck Surg 2007;137:906-12.

29. Lee WS, Choi JY, Song MH et al. Mastoid and epitympanic obliteration in canal wall up mastoidectomy for prevention of retraction pocket. Otol Neurotol 2005;26:1107- 11.

30. Vercruysse JP, De Foer B, Somers T, Casselman JW, Offeciers E. Mastoid and epitympanic bony obliteration in pediatric cholesteatoma.
Otol Neurotol 2008;29:953-960.

31. De Foer B, Vercruysse JP, Spaepen M et al. Diffusion- weighted magnetic resonance imaging of the temporal bone.
Neuroradiology 2010;52:785–807.

32. Vercruysse JP, De Foer B, Somers T, Casselman JW, Offeciers E. Magnetic Resonance Imaging of cholesteatoma: an update. B-ENT 2009:233-240.

33. De Foer B, Vercruysse JP, Offeciers E, Casselman J. MRI of cholesteatoma. Recent Advances in Otolaryngology 8 (Edited by David Moffat) 2008: 1-20.

34. Huisman TA. Diffusion-weighted imaging: basic concepts and application in cerebral stroke and head trauma. Eur Radiol 2003;13:2283-2297.

35. Fitzek C, Mewes T, Fitzek S, Mentzel HJ, Hunsche S, Stoeter P. Diffusion-weighted MRI of cholesteatomas in petrous bone. J Magn Reson Imaging. 2002;15:636- 641.

36. Lingam RK, Khatri P, Hughers J, Singh A. Apparent diffusion coefficients for detection of postoperative middle ear cholesteatoma on non-echo-planar diffusion weighted images. Radiology 2013;269:504-10).

37. Barath K, Huber AM, Stamfli P, Varga Z, Kollias S. Neuroradiology of cholesteatomas. AJNR Am J Neuroradiol 2011;32:221-9 Epub 2010 Apr 1.

38. Kim JH,Choi SH,Chung JW. Clinical results of atticoantrotomy with attic reconstruction or attic obliteration for patients with an attic cholesteatoma. Clin Exp Otorhinolaryngol 2009;2(1):39–43.

39. Blanco P, González F, Holguín J, Guerra C. Surgical management of middle ear cholesteatoma and reconstruction at the same time. Colomb Med 2014;45(3):127–131.

40. Dubrulle F, Souillard R, Chechin D, Vaneecloo FM, Desaulty A,Vincent C. Diffusion-weighted MR imaging sequence in the detection of postoperative recurrent cholesteatoma. Radiology 2006;238(2):604–610.

41. De Foer B, Vercruysse JP, Bernaerts A et al. Middle ear cholesteatoma: non-echo-planar diffusion-weighted MR imaging versus delayed gadolinium-enhanced T1-weighted MR imaging—value in detection. Radiology 2010;255:866–872.

42. Dhepnorrarat RC, Wood B, Rajan GP. Postoperative nonecho-planar diffusion-weighted magnetic resonance imaging changes after cholesteatoma surgery: implications for cholesteatoma screening. Otol Neurotol 2009;30(1):54–58.

43. Huins CT, Singh A, Lingam RK, Kalan A. Detecting cholesteatoma with non-Echo Planar (HASTE) diffusion weighted magnetic resonance imaging. Otolaryngol Head Neck Surg 2010;143(1):141–146.

44. Rajan GP, Ambett R, Wun L, Dhepnorrarat RC, Kuthubutheen J,Chow Z et al. Preliminary outcomes of cholesteatoma screening in children using non-echo-planar diffusion-weighted magnetic resonance imaging. Int J Pediatr Otorhinolaryngol 2010;74(3):297–301.

45. Pizzini FB, Barbieri F, Beltramello A, Alessandrini F, Fiorino F. HASTE diffusion-weighted 3-Tesla magnetic resonance imaging in the diagnosis of primary and relapsing cholesteatoma. Otol Neurotol 2010;31(4):596–602.

46. Plouin-Gaudon I, Bossard D, Fuchsmann C, Ayari-Khalfallah S, Froehlich P. Diffusion-weighted MR imaging for evaluation of pediatric recurrent cholesteatomas. Int J Pediatr Otorhinolaryngol 2010;74(1):22–26.

47. Khemani S, Lingam RK, Kalan A, Singh A. The value of non-echo planar HASTE diffusion-weighted MR imaging in the detection, localisation and prediction of extent of postoperative cholesteatoma. Clin Otolaryngol 2011;36:306–312.

48. Profant M, Slavikova K, Kabatova Z, Slezak P, Waczulikova I. Predictive validity of MRI in detecting and following cholesteatoma. Eur Arch Otorhinolaryngol 2012;269:757–765.

49. Karandikar A, Loke SC, Goh J, Yeo SB, Tan TY. Evaluation of cholesteatoma: our experience with DWPropeller imaging. Acta Radiol 2015;56(9):1108–1112.

50. Lehmann P, Saliou G, Brochart C. 3T MR imaging of postoperative recurrent middle ear cholesteatomas: value of periodically rotated overlapping parallel lines with enhanced reconstruction diffusion weighted MR imaging. AJNR Am J Neuroradiol 2009;30:423–427.

51. Suzuki H, Sone M, Yoshida T, Otake H, Kato K, TeranishiM et al. Numerical assessment of cholesteatoma by signal intensity on non-EP-DWI and ADC maps. Otol Neurotol 2014;35(6):1007–1010.

52. Mateos-FernandezM,Mas-Estellés F, de Paula-Vernetta C, Guzmán-Calvete A, Villanueva-Martí R, Morera-Pérez C. The role of diffusion weighted magnetic resonance imaging in cholesteatoma diagnosis and follow-up. Study with the diffusion PROPELLER technique. Acta Otorrinolaringol Esp 2012;63(6):436–442.

53. Lecler A, Lenoir M, Peron J, Denoyelle F, Garabedian EN, Pointe HD et al. Magnetic resonance imaging at one year for detection of postoperative residual cholesteatoma in children: is it too early? Int J Pediatr Otorhinolaryngol 2015;79(8):1268–1274.

54. Akkari M, Gabrillargues J, Saroul N, Pereira B, RussierM, Mom T et al. Contribution of magnetic resonance imaging to the diagnosis of middle ear cholesteatoma: analysis of a series of 97 cases. Eur Ann Otorhinolaryngol Head Neck Dis 2014;131(3):153–158.

55. Sharifian H, Taheri E, Borghei P, Shakiba M, Jalali AH, Roshanfekr M et al. Diagnostic accuracy of non-echo-planar diffusion weighted MRI versus other MRI sequences in cholesteatoma. J Med Imaging Radiat Oncol 2012;56(4):398–408.

56. Von Kalle T, Amrhein P, Koitschev A. Non-echoplanar diffusion-weighted MRI in children and adolescents with cholesteatoma: reliability and pitfalls in comparison to middle ear surgery. Pediatr Radiol 2015;45(7):1031–1038.

57. Ilıca AT, Hıdır Y, Bulakbaşı N et al. HASTE diffusion weighted MRI for the reliable detection of cholesteatoma. Diagn Interv Radiol 2012;18:153–158.

58. Elefante A, Cavaliere M, Russo C, Caliendo G, Marseglia M, Cicala D, et. al. Diffusion weightedMR imaging of primaryand recurrent middle ear cholesteatoma: an assessment by readers with different expertise. BioMed Res Int 2015;597896.

59. Garrido L, Cenjor C, Montoya J, Alonso A, Granell J, Gutierrez-Fonseca R. Diagnostic capacity of non-echo planar diffusion-weighted MRI in the detection of primary and recurrent cholesteatoma. Acta Otorrinolaringol Esp 2015;66(4):199–204.

60. Nagai N, Tono T, Matsuda K, Toyama K, Kawano H, Kodama T. Value of non echo-planar diffusion-weighted magnetic resonance imaging in the detection of middle ear cholesteatomea. Mediterr J Otol 2008;197–202.

61. Vaid S, Kamble Y, Vaid N et al. Role of magnetic resonance imaging in cholesteatoma: the Indian experience. Indian J Otolaryngol Head Neck Surg 2013;65(suppl 3):485–492.

62. Nash R, Wong PY, Kalan A, Lingam RK, Singh A. Comparing diffusion weighted MRI in the detection of postoperative middle ear cholesteatomain children and adults. Int J Pediatr Otorhinolaryngol 2015;79(12):2281–2285.

63. ElMogy SA, Mazroa JA, El Ghaffar MA, ElMogyMS, El Mogy IS. Evaluation of acquired cholesteatoma with PROPELLER diffusion imaging. Egypt J Radiol Nucl Med 2011;42:9–17.

64. Steens S, Venderink W, Kunst D, Meijer A, Mylanus E. Repeated postoperative follow-up diffusion-weightedmagnetic resonance imaging to detect residual or recurrent cholesteatoma. Otol Neurotol 2016;37:356–361.

65. Lingam RK, Nash R, Majithia A, Kalan A, Singh A. Non-echoplanar diffusion weighted imaging in the detection of post-operative middle ear cholesteatoma: navigating beyond the pitfalls to find the pearl. Insights into imaging, 2016;7(5), 669-678.

66. Plouin-Gaudon I, Bossard D, Ayari-Khalfallah S, Froehlich P. Fusion of MRIs and CT scans for surgical treatment of cholesteatoma of the middle ear in children. Arch Otolaryngol Head Neck Surg 2010;36(9):878–883.

67. Nash R, Kalan A, Lingam RK, Singh A. The role of diffusion-weighted magnetic resonance imaging in assessing residual/recurrent cholesteatoma after canal wall down mastoidectomy. Clin Otolaryngol 2016;41(3):307–309.

68. Nevoux J, Lenoir M, Roger G, Denoyelle F, Ducou Le Pointe H, Garabédian EN. Childhood cholesteatoma. Eur Ann Otorhinolaryngol Head Neck Dis 2010;127:143–150.

IL TRATTAMENTO DEL COLESTEATOMA BILATERALE: APPROCCIO CONSERVATIVO O RADICALE?

C.A. Leone, R. Grassia, S. Sicignano, P. Capasso,
M. Maffei, G. Russo

AORN dei Colli, Ospedale Monaldi
UOC di Otorinolaringoiatria e Chirurgia Cervico Facciale - Napoli

IL COLESTEATOMA IN ETÀ PEDIATRICA

Il colesteatoma rappresenta la più seria espressione della patologia dell'orecchio medio in età pediatrica. Si tratta di una lesione cistica derivante da una crescita anomala di epitelio squamoso cheratinizzato nell'osso temporale. Comunamente definito "skin in the wrong place", è localmente invasivo e grazie all'attività enzimatica della sua matrice può causare osteolisi delle strutture circostanti. Lo strato epiteliale che lo costituisce infatti, forma una matrice che desquama lamelle di cheratina, che si accumulano in strati concentrici formando uno pseudo tumore. Questo si sviluppa in senso centrifugo e cresce a spese dell'osso circostante. In assenza di trattamento può pertanto, invadere le strutture intra-temporali e comportare numerose complicanze intra ed extra craniche (sordità, vertigini, paralisi del facciale, tromboflebite del seno laterale, meningite ecc)[1-2].

Il colesteatoma viene comunemente classificato, in base alla sua epoca di insorgenza, in due tipi congenito ed acquisito. Il primo si forma prima della nascita e si presenta come una cisti di epitelio squamoso che si sviluppa nell'orecchio medio medialmente alla membrana timpanica,

che si presenta integra ed è dovuto a dei residui epiteliali embrionali. Non è associato a storia di otite, traumi e/o a pregressi interventi chirurgici sull'orecchio[3-4] (Video 1).

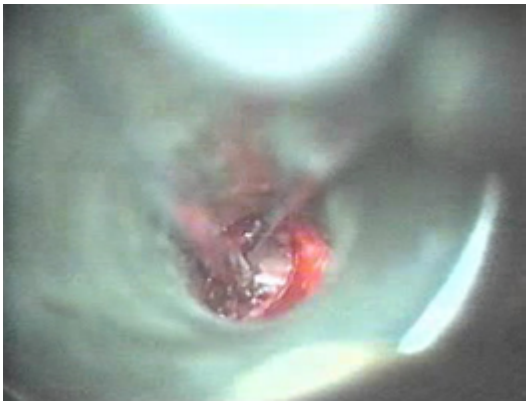

Video 1.

Il colesteatoma acquisito origina invece da eventi patologici quali otiti, insufficienza tubarica, traumi o iatrogeno. Viene distinto in primario e secondario. Il primario origina in genere da una tasca di retrazione della parte flaccida della membrana timpanica, il secondo da una perforazione postero-superiore della stessa[5-6].
Nella popolazione pediatrica il colesteatoma si riscontra nel 10% delle otiti medie croniche. Nel 70-96% dei casi è di tipo acquisito, con prevalenza nel sesso maschile (1,4:1). L'andamento biologico e clinico è completamente differente da quello dell'adulto[7-9]. Tale andamento è influenzato infatti da diversi fattori fra cui soprattutto la minore competenza immunologica e la differente situazione anatomica e funzionale delle prime vie aeree del bambino. La maggiore aggressività biologica del colesteatoma in età pediatrica nello specifico è correlata a:

1. Una maggiore attività proliferativa dei cheratinociti della matrice e maggior contenuto cellulare nella prematrice rispetto ad una prevalenza della componente fibrotica della stessa nell'adulto, questo sarebbe almeno in parte correlato ad una maggior incidenza di alterazioni dell'espressione dei geni che codificano per la connessina 26 e MIB1[10-12].

2. Livelli più elevati di interleuchina 17 e linfociti CD4+. Il livello di IL 17, secondo studi recenti della letteratura è direttamente correlato al grado di distruzione ossea nell'otite media colesteatomatosa[13].

3. Maggior pneumatizzazione della mastoide. La comparazione nei casi di otite media colesteatomatosa della pneumatizzazione mastoidea nel bambino rispetto all'adulto, ha evidenziato un incidenza di mastoide pneumatizzata maggiore in età pediatrica (42% vs 3,7%).

4. Maggiore ricorrenza di infezioni delle prime vie aeree e di disfunzioni tubariche.

La maggior incidenza di disfunzioni tubariche in età pediatrica è correlata sia a fenomeni di tipo ostruttivo (ipertrofia adenoidea) che ad una diversa lunghezza, ampiezza e angolazione della tuba rispetto all'adulto. Takasaki ha dimostrato una correlazione lineare tra volume della porzione cartilaginea della tuba ed età, con un incremento di volume di 20mm³ per anno dopo la nascita. Inoltre lo stesso autore ha misurato l'angolo tra tuba e piano di Reid (piano passante per il margine inferiore dell'orbita e margine superiore del meato uditivo esterno) usando la tomografia computerizzata e ha rilevato che nei bambini piccoli questo angolo è più acuto rispetto all'adulto. Ciò costituisce un fattore predisponente ai processi infiammatori ed infettivi dell'orecchio medio a causa di un aumentato rischio di reflusso delle secrezioni nasofaringee[15-18].

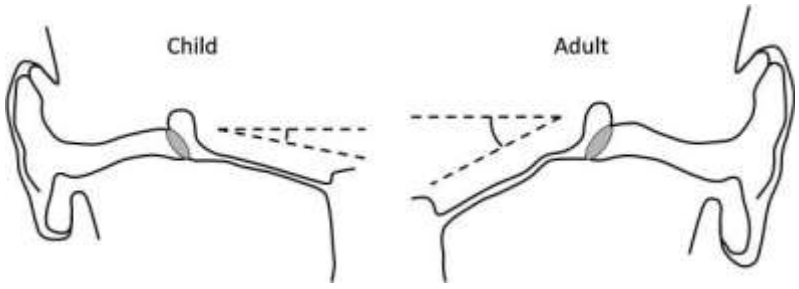

Fig.1. *Differente angolazione della tuba di Eustacchio in età pediatrica e nell'adulto.*

IL COLESTEATOMA BILATERALE NEL BAMBINO

Il colesteatoma bilaterale rappresenta circa il 3% di tutte le forme congenite. Inoltre il 7-10% circa dei bambini affetti da otite media colesteatomatosa, presenta un colesteatoma bilaterale simultaneo o sviluppa un colesteatoma controlaterale sequenziale durante il periodo di follow up, con una prevalenza delle forme bilaterali nel sesso femminile[19-22].

LA SCELTA DEL LATO DA OPERARE NELLE FORME BILATERALI

Il trattamento chirurgico delle forme bilaterali è in genere sequenziale con lo scopo di evitare una eventuale perdita uditiva iatrogena bilaterale. In assenza di complicanze, la scelta del primo lato da operare si basa sicuramente sul criterio audiologico, trattando chirurgicamente il lato con il maggior danno uditivo. Nel caso di perdita uditiva dal lato operato infatti, l'orecchio con il miglior udito garantirà al paziente la migliore funzione uditiva unilaterale possibile. Anche se alcuni studi recenti della letteratura hanno dimostrato che l'intervento chirurgico simultaneo consente di ridurre i costi sanitari per questo tipo di patologia con una bassa incidenza di perdita uditiva post operatoria. L'eventualità di questa complicanza resta comunque una causa importante di morbilità in età pediatrica, pertanto la scelta tra un approccio chirurgico simultaneo o sequenziale deve essere ponderata valutando attentamente diversi fattori come l'udito preoperatorio, l'estensione della patologia, la difficoltà nel dominare e asportare il colesteatoma e soprattutto dalla esperienza e la abilità del chirurgo[23-24].
Inoltre bisogna tenere presente che vi è la possibilità, nel caso in cui la perdita uditiva lo rendesse necessario, del posizionamento di impianto cocleare. Noi come altri autori riteniamo che il posizionamento dell' impianto cocleare e la rimozione simultanea del colesteatoma congenito possa essere eseguito in sicurezza. Tuttavia, per prevenire la recidiva, la matrice del colesteatoma non deve essere danneggiata e il tessuto epiteliale completamente asportato anche con un controllo endoscopico intraoperatorio[25-26].

IL TRATTAMENTO CHIRURGICO DEL COLESTEATOMA IN ETÀ PEDIATRICA

Il trattamento chirurgico del colesteatoma in età pediatrica deve raggiungere degli obiettivi fondamentali, che non si distinguono da quelli dell'età adulta:

- Eradicazione della patologia
- Creazione di un orecchio sano e asciutto
- Restituzione di un buon udito quando possibile

La scelta del tipo di strategia chirurgica si basa essenzialmente sulla sede, sulla aggressività della lesione, sulla condizione della mucosa dell'orecchio medio e deve avere come target l'eradicazione completa della patologia garantendo la miglior qualità di vita possibile.

Le tecniche chirurgiche attuabili possono essere schematizzate in:
- **Timpanolastica chiusa**
- **Timpanolastica aperta**
- **Tecnica Bondy**
- **Timpanolastica aperta obliterativa**
- **Radicale mastoidea**

La **timpanoplastica chiusa** è una tecnica chirurgica che consente di rimuovere la patologia dall'orecchio medio e dalle cavità paratimpaniche rispettando o ricostruendo i normali contorni anatomici: la parete postero-superiore del condotto uditivo esterno ed il muro della loggetta con la creazione di un orecchio medio separato dalle cavità paratimpaniche e un condotto uditivo esterno di dimensioni normali. Vengono rispettati così i normali rapporti fra orecchio medio rivestito di mucosa ed orecchio esterno rivestito di epidermide con un neotimpano nella sua posizione naturale. I vantaggi della timpanoplastica chiusa sono rappresentati dal mantenimento di un orecchio medio, di una membrana e di un condotto uditivo esterno di dimensioni vicini a quelli fisiologici. Questa tecnica velocizza i tempi di guarigione, migliora la compliance sociale del paziente (può nuotare, non necessita di manutenzione delle cavità ecc) e consente una più facile protesizzazione acustica quando necessaria. Gli svantaggi sono rappresentati dalle percentuali più elevate di recidivismo del colesteatoma, dalla necessità talvolta di stadiazione, dalle rare stenosi tardive del CUE[27-31].

Fig.2. *Esiti di timpanoplastica chiusa.*

La **timpanoplastica aperta** invece elimina la patologia mastoidea attraverso una demolizione della parete posteriore del condotto uditivo esterno, con esteriorizzazione dell'epitimpano e della mastoide che saranno aerati e drenati attraverso il meato uditivo esterno opportunamente ampliato. Si ricostruisce a scopo funzionale una cassa timpanica di dimensioni ridotte, drenata e aerata attraverso la tuba e si ripara o si ricostruisce l'apparato timpano-ossiculare. I vantaggi di questa tecnica sono rappresentati dalla facilità di controllo della cavità mastoidea, dalla mancanza di recidivismo relativa al colesteatoma ricorrente, dalla facilità di trattamento di un colesteatoma residuo. Gli svantaggi sono rappresentati dalla esigenza di controllo e toilette periodici della cavità, dalla limitazione imposta al paziente per alcune attività quali il nuoto, dalla maggior ampiezza del nuovo meato , che talvolta impedisce una corretta protesizzazione acustica, quando necessaria[27-31].

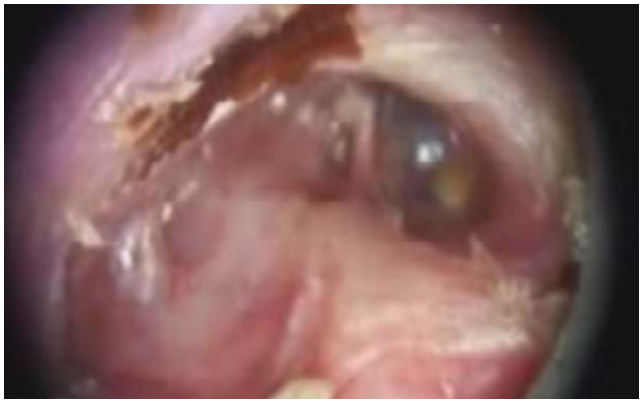

Fig.3. *Esiti di timpanoplastica aperta.*

La **tecnica di Bondy** è riservata al colesteatoma atticale laterale alla catena ossiculare. Non necessita di tempo ricostruttivo e può essere praticata anche con tecnica endoscopica esclusiva[27].

La **radicale mastoidea** è una procedura chirurgica volta ad eradicare i tessuti patologici dall'orecchio medio e dalla mastoide attraverso la rimozione del sistema timpano-ossiculare, l'abbattimento della parete posteriore del condotto uditivo osseo e l'apertura sistematica di tutte le cellule mastoidee con l'abolizione dell'orecchio medio, della funzione tubarica ed una conseguente ampia meatoplastica che dovrà evitare sottosquadri. Tale ampia demolizione e l'assenza di qualsiasi tempo

ricostruttivo permetterà alla cute residua del condotto uditivo di rivestire l'intera cavità. Le attuali indicazioni per una chirurgia così demolitiva sono realmente ridotte ed essenzialmente rappresentate dalla impossibilità di assicurare una corretta eradicazione di una patologia con tecniche chirurgiche più conservative[27-31].
Con l'esclusione della radicale mastoidea, ogni tecnica al fine di ridurre le recidive può essere stadiata; ovvero può essere programmato un secondo tempo con finalità ispettive e/o ricostruttive.
Per quanto riguarda la stadiazione della tecnica alcuni autori preferiscono una stadiazione sistematica[32-35], altri non stadiare l'intervento indipendentemente dalla tecnica, controllando la patologia residua mediante la diagnostica per immagini (TC e RMN)[36-43]. Noi stadiamo sistematicamente la tecnica chiusa, fatta eccezione nei casi in cui la mucosa della cassa risulta normale e il colesteatoma è piccolo e ben capsulato.

Gli **insuccessi della chirurgia dell'otite media colesteatomatosa** sono il colesteatoma residuo, quello ricorrente, la tasca di retrazione.

Il **colesteatoma residuo** si sviluppa da un' isola di tessuto cheratinizzato lasciato dal chirurgo consapevolmente o meno durante la exeresi della lesione.

Il **colesteatoma ricorrente** è una vera recidiva. Può originare anche in sede diversa da quella primitiva, in quanto si sviluppa come lesione ex-novo in seguito al persistere delle motivazioni etiopatogenetiche che hanno generato il colesteatoma originario.

La **tasca di retrazione** costituisce una invaginazione del neotimpano dovuta ad una insufficienza tubarica e rappresenta lo stadio iniziale di un colesteatoma ricorrente.

La percentuale dei fallimenti varia a seconda delle casistiche e della tecnica utilizzata[44-48].

La tecnica chiusa prevede un maggior numero di casi di **colesteatoma residuo**. Nella nostra casistica la percentuale del 31.5% scende al 15%, valore simile a quello della timpanoplastica aperta, se si considera il secondo tempo parte integrante della tecnica utilizzata.

Il **colesteatoma ricorrente** rappresenta una complicanza esclusiva della

timpanoplastica chiusa, nella nostra casistica rappresenta il 28.3% dei casi, e costituisce la causa principale di conversione della tecnica da chiusa ad aperta.
La **tasca di retrazione** ha una incidenza sovrapponibile in entrambe le tecniche. Nei nostri dati 13% nella tecnica chiusa, 15% in quella aperta.
Le percentuali di fallimento della chirurgia nella tecnica chiusa può essere ridotta rispettando alcuni accorgimenti tecnici:

- Per il **colesteatoma ricorrente e la tasca di retrazione**:
  - Utilizzo di un rinforzo cartilagineo di almeno 2/3 della membrana timpanica nei quadranti postero superiori
  - Inserzione di tubicini di drenaggio
  - Controllo farmacologico delle infezioni delle alte vie respiratorie
  - Ciabilitazione della funzione tubarica.

- Per il **colesteatoma residuo**:
  - Esecuzione corretta tecnica chirurgica
  - Stadiazione della tecnica.
  - Utilizzo sistematico degli endoscopi per il controllo dei recessi mesotimpanici.

Tra questi accorgimenti tecnici sicuramente l'endoscopia chirurgica svolge un ruolo fondamentale di supporto all'oto-microscopia tradizionale; con indicazione elettiva nel primo e nel secondo tempo delle timpanoplastiche chiuse. L'endoscopia intraoperatoria infatti, consentendo l'esplorazione di recessi poco accessibili al microscopio operatorio, come l'ipotimpano, il seno timpanico, il recesso facciale, la zona della finestra ovale, l'attico e la zona della tuba, consente il controllo della completa eradicazione del colesteatoma con notevole riduzione delle percentuali di recidiva di questa patologia. Inoltre consente di ridurre l'aggressività chirurgica del secondo tempo nelle tecniche chiuse[49-50].

Inoltre la rivoluzione tecnologica, che negli ultimi anni ha interessato la diagnostica per immagini, ha consentito di ridurre il numero dei secondi tempi necessari, grazie alla elevata sensibilità e specificità della risonanza magnetica nel diagnosticare colesteatomi di piccole dimensioni. In particolare RM con sequenze di diffusione non eco-planare a 3Tesla costituisce una metodica non invasiva e molto accurata nel diagnosticare il colesteatoma residuo e quello ricorrente.
Questa tecnica si basa sul segnale prodotto dal movimento browniano delle molecole di H2O nei tessuti, la diffusione ridotta (anisotropica)

delle molecole di acqua della cheratina produce una elevata intensità di segnale nel colesteatoma. Le sequenze di diffusione non ecoplanari poi, consentono una elevata risoluzione spaziale fino a 2mm.

Questa caratteristica associata all'aumento del potere di risoluzione e alla riduzione degli artefatti se si utilizzano apparecchiature a 3T, rendono la tecnica rapida ed affidabile nella diagnosi di colesteatoma nell'età pediatrica grazie alla non necessità di somministrazione di gadolinio. Il limite è rappresentato da una non accurata localizzazione della lesione[51-55].

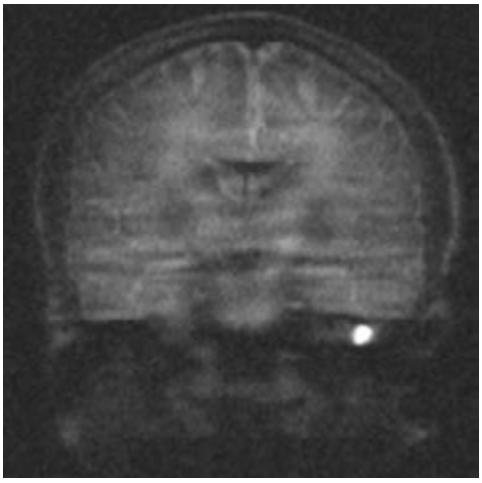

Fig.4. *Visualizzazione di colesteatoma (area iperintensa) con RMN non ecoplare con sequenze di diffusione.*

In conclusione la chirurgia del colesteatoma nel bambino soprattutto nei casi di patologia bilaterale deve essere personalizzata e la scelta della tecnica deve essere guidata da fattori generali e locali. Noi abbiamo individuato un percorso valutativo che prende in considerazione per la scelta della tecnica chirurgica:

- **Fattori generali**
  - Condizioni socio economiche
  - Facilità di accesso al follow-up
  - Età inferiore agli 8 anni
  - Abilità del chirurgo e confidenza con la tecnica scelta

- **Fattori locali**
  - Patologia bilaterale
  - Anacusia
  - Unico orecchio udente
  - Chirurgia di revisione
  - Fattori di rischio di recidiva del colesteatoma (Tab. 1).

Fattori di rischio	Tipo di recidiva prevista
Sede della perforazione timpanica	Parte flaccida ■ Parte tesa ⊡
Dimensioni del colesteatoma	Grande ■ ⊡
Sede del colesteatoma	Post. Mesot. ⊡ Epitimp. ⊡
Matrice	Sottile ⊡
Catena ossiculare	Coinvol. Ed erosione ⊡
Mucosa dell'orecchio medio	Flogosi polipoide ■
Funzione tubarica	Anormale ■
Condizione clinica dell'orecchio	Otorrea ■
Fistola	Presente
Cellularità mastoidea	*Pneumatizzata* ■ ⊡
Condotto uditivo esterno	*Erosione* ■

Tab.1. *Correlazione tra fattori di rischio e recidiva.*
■ *Rischio maggiore di colesteatoma ricorrente.*
⊡ *Rischio maggiore di colesteatoma residuo.*

da Leone C.A. Il Colesteatoma: attuali orientamenti diagnostici e terapeutici. Relazione XXIV Convegno Nazionale di Aggiornamento AOOI. Ziino ed. Positano 2000.

Sulla base di queste valutazioni le nostre indicazioni per l'esecuzione di una tecnica aperta nel bambino sono:

- Chirurgia di revisione.
- Orecchio anacusico.
- Ampia erosione della parete postero superiore del condotto uditivo esterno
- Impossibilità di un adeguato follow-up.
- Più fattoti di rischio in presenza di mastoide sclerotica.

Oggi con la possibilità dell' impianto cocleare l'unico orecchio udente non rappresenta più una indicazione assoluta alla tecnica aperta.

In tutti gli altri casi utilizziamo una tecnica chiusa. Quest'ultima mantenendo l'integrità anatomica dell'orecchio consente una migliore qualità di vita e quando necessaria una più facile ed adeguata protesizzazione acustica. Questi vantaggi associati alla possibilità di una successiva conversione in tecnica aperta rendono la timpanoplastica chiusa, quando applicabile, la tecnica di elezione in età pediatrica.

Fondamentale nel bambino è inoltre un attento follow-up indipendentemente dalla tecnica chirurgica adottata. I controlli devono essere effettuati per almeno 10 anni perché:

1. La prevalenza dei fallimenti decresce bruscamente dopo i dieci anni.
2. Il CB risulta più aggressivo che nell'adulto.
3. Le infezioni delle vie aeree superiori ed i conseguenti disordini della tuba possono persistere anche fino a 12 anni di età.

I risultati funzionali sono indipendenti dal tipo di tecnica utilizzata e sono correlati alla presenza della sovrastruttura della staffa ed alla sua mobilità: nella nostra casistica infatti in caso di sovrastruttura della staffa presente le percentuali di risultati uditivi favorevoli risultano del 66% nelle TPL chiuse e del 75% nelle aperte.

BIBLIOGRAFIA

1. Robinson JM. Cholesteatoma: skin in the wrong place. J R Soc Med. 1997 Feb;90(2):93-6.
2. Sie K. C. Y. Cholesteatoma in children. Pediatric Clinics of North America. 1996;43(6):1245–1252.
3. Nevoux J, Lenoir M, Roger G, Denoyelle F, Ducou Le Pointe H, Garabédian EN. Review Childhood cholesteatoma. Eur Ann Otorhinolaryngol Head Neck Dis. 2010 Sep; 127(4):143-50.
4. Dornelles C., da Costa S. S., Meurer L., Schweiger C. Some considerations about acquired adult and pediatric cholesteatomas. Revista Brasileira de Otorrinolaringologia. 2005;71(4):536–546.
5. Isaacson G. Diagnosis of pediatric cholesteatoma. Pediatrics. 2007;120(3):603–608.
6. Derlacki E. L., Clemis J. D. Congenital cholesteatoma of the middle ear and mastoid. Annals of Otology, Rhinology and Laryngology. 1965;74(3):706–727
7. Triglia J. M., Gillot J. C., Giovanni A., Cannoni M. Cholesteatoma of the middle ear in children. Apropos of 80 cases and review of the literature. Annales d'Oto-Laryngologie et de Chirurgie Cervico-Faciale. 1993;110(8):437–443.
8. Kazahaya K., Potsic W. P. Congenital cholesteatoma. Current Opinion in Otolaryngology and Head and Neck Surgery. 2004;12(5):398–403.
9. Friedberg J. Congenital cholesteatoma. Laryngoscope. 1994;104(3):1–24.
10. Bujía J1, Holly A, Antolí-Candela F, Tapia MG, Kastenbauer E. Immunobiological peculiarities of cholesteatoma in children: quantification of epithelial proliferation by MIB1. Laryngoscope. 1996 Jul;106(7):865-8.
11. Preciado DA. Biology of cholesteatoma: special considerations in pediatric patients. Int J Pediatr Otorhinolaryngol. 2012 Mar;76(3):319-21.
12. James AL, Chadha NK, Papsin BC, Stockley TL. Pediatric cholesteatoma and variants in the gene encoding connexin 26. Laryngoscope. 2010 Jan;120(1):183-7.
13. Haruyama T1, Furukawa M, Kusunoki T, Onoda J, Ikeda K. Expression of IL-17 and its role in bone destruction in human middle ear cholesteatoma. ORL J Otorhinolaryngol Relat Spec. 2010;72(6):325-31.
14. Sadé J, Fuchs C. A comparison of mastoid pneumatization in adults and children with cholesteatoma. Eur Arch Otorhinolaryngol. 1994;251(4):191-5.

15. Smith M.E., Scoffings D.J.,Tysome J.R. Imaging of the eustachian tube and its fuction : a systematic review. Neuroradiology 2016;58:543-556.

16. Bluestone CD. Eustachian tube structure, function, role in otitis media. Hamilton: BC Decker; 2005.

17. Takasaki K, Sando I, Balaban CD, Ishijima K. Postnatal development of eustachian tube cartilage. A study of normal and cleft palate cases. Int J Pediatr Otorhinolaryngol. 2000;52:31–36.

18. Takasaki K, Takahashi H, Miyamoto I, Yoshida H, Yamamoto-Fukuda T, Enatsu K, Kumagami H. Measurement of angle and length of the eustachian tube on computed tomography using the multiplanar reconstruction technique. Laryngoscope. 2007;117:1251–1254.

19. Choi et al.; A case of bilateral congenital middle ear cholesteatoma; Korean J Otorhinolaryngol Head NeckSurg 2009; 52: 193.

20. Hassman-Poznańska E., Kurzyna A., Trzpis K., Poznań M. The status of the contralateral ear in children with acquired cholesteatoma. Acta Oto-Laryngologica. 2012;132(4):404–408.

21. Kurzyna A., Trzpis K., Hassmann-Poznańska E. The status of contralateral ear in children with cholesteatoma. Otolaryngologia Polska. 2010;64(3):152–156.

22. Lin V., Daniel S., James A., Friedberg J. Bilateral cholesteatomas: the hospital for sick children experience. Journal of Otolaryngology. 2004;33(3):145–150.

23. Brennan T.E.,Redleat M.I. streamlined bilateral otologic surgery: how I do it. Ear Nose Troat J 94(3)2015 E4-E6.

24. Klemens J.J., Mhoo E., Redleat M.I. Is simultaneous bilateral mastoidectomy ever advisable? J.Laryngol.Otol.121(11)20071041-1047.

25. Chung J, Cushing SL, James AL, Gordon KA, Papsin BC. Congenital cholesteatoma and cochlear implantation: Implications for management. Cochlear Implants Int. 2013 Jan;14(1):32-5.

26. Mierzwinski J, Fishman AJ, Grochowski T, Drewa S, Drela M, Winiarski P, Bielecki I. Cochlear implant and congenital cholesteatoma. J Otolaryngol Head Neck Surg. 2016 Feb 1;45:8.

27. Leone C.A. Le Timpanoplastiche. Quaderno monografico di aggiornamento AOOI 2004.

28. Leone C.A. Il Colesteatoma: attuali orientamenti diagnostici e terapeutici. Relazione XXIV Convegno Nazionale di Aggiornamento AOOI. Ziino ed. Positano 2000.

29. Fisch U.:Tympanoplasty and Stapedectomy.Thieme 1980.

30. Sanna M e coll: Middle ear and mastoid microsurgery. Thieme ed. 2003.

31. Zini C, Sheehy JL, Sanna M. Microsurgery of cholesteatoma of the middle ear. Ed Ghedini,1983.

32. Sanna M, Zini C, Gamoletti R, Delogu P, Scandellari R, Russo A, Taibah A. Prevention of recurrent cholesteatoma in closed tympanoplasty. Ann Otol Rhinol Laryngol. 1987 May-Jun;96(3 Pt 1):273-5.

33. Sanna M, Zini C, Gamoletti R, Delogu P, Russo A, Scandellari R, Taibah A. Surgical treatment of cholesteatoma in children. Adv Otorhinolaryngol. 1987;37:110-6.

34. Schuring AG, Lippy WH, Rizer FM, Schuring LT . Staging for cholesteatoma in the child, adolescent, and adult. Ann Otol Rhinol Laryngol. 1990 Apr;99(4 Pt 1):256-60.

35. Morita Y, Yamamoto Y, Oshima S, Takahashi K, Takahashi S. Acquired cholesteatoma in children: clinical features and surgical outcome. Auris Nasus Larynx. 2014 Oct;41(5):417-21.

36. Edfeldt L, Strömbäck K, Kinnefors A, Rask-Andersen H. Surgical treatment of adult cholesteatoma: long-term follow-up using total reconstruction procedure without staging. Acta Otolaryngol. 2013 Jan;133(1):28-34.

37. Roth TN, Ziglinas P, Haeusler R, Caversaccio MD. Cholesteatoma surgery in children: long-term results of the inside-out technique. Int J Pediatr Otorhinolaryngol. 2013 May;77(5):843-6.

38. Silvola J, Palva T. One-stage revision surgery for pediatric cholesteatoma: long-term results and comparison with primary surgery. Int J Pediatr Otorhinolaryngol. 2000 Dec 1;56(2):135-9.

39. Parisier SC, Hanson MB, Han JC, Cohen AJ, Selkin BA. Pediatric cholesteatoma: an individualized, single-stage approach. Otolaryngol Head Neck Surg. 1996 Jul;115(1):107-14.

40. Tos M. Treatment of cholesteatoma in children. A long-term study of results. Am J Otol. 1983 Jan;4(3):189-97.

41. Palva A, Karma P, Kärjä J.Cholesteatoma in children. Arch Otolaryngol. 1977 Feb;103(2):74-7.

42. Razek AA, Ghonim MR, Ashraf B. Computed Tomography Staging of Middle Ear Cholesteatoma. Pol J Radiol. 2015.

43. Majithia A, Lingam RK, Nash R, Khemani S, Kalan A, Singh A. Staging primary middle ear cholesteatoma with non-echoplanar (half-Fourier-acquisition single-shot turbo-spin-echo) diffusion-weighted magnetic resonance imaging helps plan surgery in 22 patients: our experience. Clin Otolaryngol. 2012 Aug;37(4):325-30.

44. Ajalloueyan M.Experience with surgical management of cholesteatomas. Arch Otolaryngol Head Neck Surg 2006; 132: 931– 33.

45. Stangerup SE, Drozdziewics D, Tos M, et al. Surgery for acquired cholesteatoma in children: long-term results and recurrence of cholesteatoma. J Laryngol Otol 1998; 112: 742– 4.

46. Roger G, Denoyelle F, Chauvin P, et al. Predictive risk factors of residual cholesteatoma in children: a study of 256 cases. Am J Otol 1997; 18: 550– 58.

47. Prasad SC, La Melia C, Medina M, Vincenti V, Bacciu A, Bacciu S, Pasanisi E. Long-term surgical and functional outcomes of the intact canal wall technique for middle ear cholesteatoma in the paediatric population. Acta Otorhinolaryngol Ital. 2014 Oct;34(5):354-61. Review.

48. Park KT, Song JJ, Moon SJ, Lee JH, Chang SO, Oh SH Choice of approach for revision surgery in cases with recurring chronic otitis media with cholesteatoma after the canal wall up procedure. Auris Nasus Larynx. 2011 Apr;38(2):190-5.

49. Ayache S, Tramier B, Strunski V. Otoendoscopy in cholesteatoma surgery of the middle ear: what benefits can be expected? Otol Neurotol. 2008 Dec;29(8):1085-90.

50. Marchioni D, Alicandri-Ciufelli M, Grammatica A, Mattioli F, Presutti L., Pyramidal eminence and subpyramidal space: An endoscopic anatomical study. Laryngoscope. 2009 Dec 9;120(3):557-564.

51. Nasr Mohamed M. Osman, Ahmed Abdel Rahman, Moustafa Talaat Abdel Hakim Ali. The accuracy and sensitivity of diffusion-weighted magnetic resonance imaging with Apparent Diffusion Coefficients in diagnosis of recurrent cholesteatoma. Eur J Radiol Open. 2017; 4: 27–39.

52. Ravi K. Lingam, Robert Nash, Anooj Majithia, Ali Kalan, Arvind Singh. Non-echoplanar diffusion weighted imaging in the detection of post-operative middle ear cholesteatoma: navigating beyond the pitfalls to find the pearl. Insights Imaging. 2016 Oct; 7(5): 669–678.

53. Claudia F.E. Kirsch. Advances in Magnetic Resonance Imaging of the Skull Base. Int Arch Otorhinolaryngol. 2014 Oct; 18(Suppl 2): S127–S135.

54. Dremmen MH, Hofman PA, Hof JR, Stokroos RJ, Postma AA. The diagnostic accuracy of non-echo-planar diffusion-weighted imaging in the detection of residual and/or recurrent cholesteatoma of the temporal bone. AJNR Am J Neuroradiol. 2012 Mar;33(3):439-44.

55. Bakaj T, Zbrozkova LB, Salzman R, Tedla M, Starek I. Recidivous cholesteatoma: DWI MR after canal wall up and canal wall down mastoidectomy. Bratisl Lek Listy. 2016;117(9):515-520.

TRATTAMENTO DELLE PARALISI FACCIALI IATROGENE: QUANDO E COME

R. Pareschi, D. Lepera, S. Righini

UO Otorinolaringoiatria Ospedale Civile di Legnano

INTRODUZIONE

La lesione iatrogena del nervo facciale è un danno involontario o intenzionale del nervo durante l'intervento chirurgico e rappresenta una delle complicanze più temute dell'otorinolaringoiatria. Lesioni accidentali o sezioni programmate possono avvenire in corso di interventi chirurgici sull'orecchio esterno, medio, interno, sul temporale, sull'angolo ponto-cerebellare, o a livello della parotide e degli spazi parafaringei.
Il rischio di paralisi iatrogena del nervo facciale nell'otochirurgia rimane relativamente basso con un'incidenza complessiva stimata attorno allo 0,1-0,2%[1], mentre nell'otoneurochirurgia il rischio è significativamente più elevato. Alcune procedure chirurgiche, inoltre, prevedono di per sé una residua paralisi temporanea, come nel rerouting anteriore del nervo, o definitiva come nel rerouting posteriore del nervo facciale.
Paralisi complete e persistenti sono la conseguenza della sezione del nervo, ma può essere sufficiente la sua trazione, compressione (ematomi o edema), riscaldamento (con la pinza bipolare o la fresa), e/o devascolarizzazione. L'entità della perdita della funzione può essere completa o solo parziale, risolversi nel tempo o essere persistente. Esistono in letteratura diverse scale di valutazione per le paralisi del VII nervo cranico. La scala di House-Brackmann[2] è senza dubbio la più utilizzata e prevede 6 gradi progressivi: dal grado I, normale motilità del facciale, fino al grado VI con la paralisi completa.
Il trattamento può essere conservativo in rari casi, ma solitamente si

avvale della chirurgia, con indicazioni, tecniche e tempistiche che tuttora sono oggetto di discussione. L'approccio terapeutico deve tenere conto della durata, della causa, del grado della paralisi e dei fattori legati al paziente quali l'età, la sua aspettativa di vita e le condizioni generali di salute. I risultati di una procedura di rianimazione del nervo dipendono dal tempo trascorso prima della ricostruzione, dalle condizioni del nervo, dalla causa, dalla sede della paralisi e dalla tecnica chirurgica adottata.

IL TRATTAMENTO CHIRURGICO

La riabilitazione dinamica di una paralisi del facciale può essere ottenuta attraverso alcune tecniche fondamentali. Il ripristino della continuità anatomica del nervo mediante anastomosi dei monconi (neurorrafia) rappresenta la scelta più affidabile ed efficace. Altre procedure, come l'anastomosi ipoglosso-facciale, masseterino-facciale o la facio-facciale trovano indicazione più limitata allorquando il moncone prossimale del nervo non sia reperibile o utilizzabile e sia necessario sostituirlo con un altro nervo (tecniche di sostituzione nervosa). Nelle paralisi di lunga durata (oltre un anno), dove il processo di fibrosi e atrofia della muscolatura è avanzato, si possono utilizzare tecniche di rianimazione chirurgica "statica", come il lifting o l'applicazione del peso palpebrale, oppure "dinamiche" come i lembi muscolari peduncolati o liberi rivascolarizzati-reinnervati per la correzione della motilità della bocca e dell'occhio.

NEURORRAFIA

Tra le tecniche a disposizione la riparazione del facciale, diretta o mediante interposizione di un graft nervoso offre le maggiori opportunità riabilitative poiché ristabilisce una continuità anatomica sfruttando la fisiologica capacità rigenerativa del nervo. La riparazione del nervo facciale dovrebbe essere effettuata contemporaneamente alla procedura ablativa e comunque non oltre poche settimane dall'evento. Questo perché la riparazione tardiva del nervo comporta tutti gli svantaggi di un intervento in un campo chirurgico anatomicamente sovvertito dalla presenza di tessuto cicatriziale ove isolare il nervo, dissecarlo ed anastomizzarlo è estremamente difficile. Una volta identificati ed isolati sia il moncone prossimale che distale, questi devono essere accuratamente regolarizzati e scoperti dall'epinevrio per alcuni millimetri. Quando sia possibile un frammento di carta sottile non riflettente

viene posizionato al di sotto dei monconi creando di fatto un piano di lavoro asciutto che rende più agevole le manovre di microanastomosi. 2 o 3 punti non riassorbibili 8-10/0 sono sufficienti a stabilizzare la microsutura a patto che questa non sia sotto tensione. Quando l'anastomosi viene effettuata a livello intracranico, qualora si abbiano difficoltà ad eseguire delle anastomosi con punti di sutura, è possibile affrontare i monconi e stabilizzare la neurorrafia con colla di fibrina e fascia temporale (stitch-less fibrin glue-aided coaptation)[3]. L'estremità dell'innesto e i monconi nervosi dovrebbero sempre essere affrontati senza alcuna tensione con le superfici endoneurali il più possibile combacianti in modo da permettere al maggior numero di assoni di attraversare l'innesto e riabilitare le guaine mieliniche prima che la fibrosi degenerativa le occupi.

TEMPISTICA

Il momento in cui viene eseguito il trattamento della paralisi è il fattore più importante. Qualora intraoperatoriamente fosse evidente una sezione del nervo facciale è sempre indicata la riparazione immediata per neurorrafia diretta o per interposizione di un graft nervoso[4]. Se la riparazione avviene contemporaneamente alla sua interruzione o al più tardi entro i primi 30 giorni i risultati saranno mediamente buoni. Il processo della rigenerazione nervosa è un fenomeno molto precoce che inizia già poche ore dopo la lesione. Gli assoni infatti fuoriescono dal moncone centrale del nervo a partire dal 4° giorno per cercare di raggiungere le placche neuromotorie alla velocità di 1-3mm. al giorno. I risultati possono ancora essere considerati accettabili, anche se decisamente inferiori, se la riparazione viene effettuata entro i primi 6 mesi.
Può essere complesso stabilire con esattezza la condizione del nervo intraoperatoriamente. Secondo gli autori, qualora il nervo sia in continuità anatomica seppur danneggiato (ad esempio per trazione), esso andrà preservato e il paziente monitorato nel tempo. In assenza di segni clinici ed elettrofisiologici di recupero neurofunzionale a 6-8 mesi, bisognerà prendere in considerazione la revisione chirurgica mediante le tecniche di sostituzione nervosa (con il n. ipoglosso, il n. masseterino o il facciale controlaterale). Decisamente deludenti sono invece i risultati della riparazione effettuata dopo l'anno, al punto da far preferire di principio tecniche alternative di trasposizione o trapianto muscolare.
Qualora vi sia una paralisi postoperatoria immediata inaspettata dopo un'operazione chirurgica, e il nervo non fosse stato visualizzato

correttamente, dovrebbe essere eseguita una riesplorazione chirurgica per determinarne lo stato anatomico ed eventualmente ripararlo. In questa fase, non esiste alcun test elettrofisiologico per distinguere tra assonotmesi semplice e totale discontinuità neurale, quindi non c'è alcun sostituto dell'ispezione diretta[5]. Tuttavia, se durante la procedura è stata utilizzata l'anestesia locale, deve trascorrere un tempo sufficiente per garantire che i suoi effetti si siano dissipati. In questi casi, la funzione facciale si riprenderà entro 2-12 ore, secondo la durata dell'azione dell'anestetico mentre il paziente e la famiglia saranno rassicurati sul fatto che la paralisi si risolverà.

CONDIZIONI DEL NERVO

Non è infrequente che un tumore maligno della parotide o del temporale infiltri il nervo facciale senza conseguenze da un punto di vista clinico. In questi casi l'elettroneuronografia (EnoG) può rivelarsi utile nel predeterminare un eventuale interessamento subclinico del nervo. Pazienti con motilità facciale normale o leggermente ridotta possono tuttavia evidenziare una marcata riduzione dell'ampiezza del potenziale di sommazione del nervo dovuta ad un processo di compressione e/o infiltrazione neoplastica del nervo. È soprattutto però la presenza di un deficit pre-operatorio del nervo facciale, documentata istologicamente dalla sua infiltrazione, ad assumere un significato prognostico negativo riguardo le possibilità di recupero funzionale del nervo. L'entità del recupero funzionale dipende infatti dal numero di assoni funzionanti al momento dell'anastomosi e sarà massimo nei pazienti con facciale normale, per lo più assente in quelli con paralisi preoperatoria. Tale osservazione condizionerà la scelta della tecnica riabilitativa che sarà orientata alla riparazione diretta in pazienti con facciale normale o con deficit modesto o al contrario verso una tecnica di trasposizione muscolare nei pazienti con paralisi completa. La prognosi estremamente sfavorevole in questi pazienti rende d'altra parte irrealistica l'adozione di tecniche riabilitative che necessitino di lunghi tempi di recupero (1-2 anni).

TECNICA CHIRURGICA

Sono 2 i principi base che devono essere rispettati nelle neuroanastomosi. Il 1° consiste nell'evitare ogni tensione fra i monconi, prossimale e distale, del nervo. Se questi, una volta approssimati tendono a retrarsi e compare un gap è sempre consigliabile interporre un innesto

di lunghezza superiore allo spazio da colmare. Il 2° nel fare in modo che le suture consentano l'affrontamento delle superfici endonevriali di ciascun moncone.

PRINCIPALI NERVI DONATORI

Un innesto nervoso si comporta come un condotto specializzato nel veicolare assoni e costituito da tubi di cellule di Schwann. La lunghezza di tale segmento ed il volume di assoni che esso veicola sono fattori che maggiormente determineranno il risultato e di cui è necessario tener conto nella scelta del tipo di innesto.

N. Grande Auricolare: è la branca sensitiva più voluminosa e superficiale del plesso cervicale. È facile da reperire al di sotto del platisma ed al di sopra dello sternocleidomastoideo lungo una linea che dall'angolo della mandibola giunge alla punta della mastoide. Di lunghezza non superiore ai 7-10 cm, presenta dimensioni spesso inappropriate ad un corretto affronta mento ed è inoltre meno ricco di fascicoli neurali rispetto ad altri nervi.

N. Surale: si tratta di un nervo sensitivo che veicola la sensibilità della faccia laterale del piede. Si stacca dal nervo tibiale nel cavo popliteo e decorre fra i ventri del muscolo gastrocnemio perforando la fascia profonda nel terzo medio- superiore, ove riceve un ramo comunicante dal nervo peroneo comune. Il punto di repere del nervo è al punto medio di una linea orizzontale che va dal malleolo laterale al tendine di Achille. Qui si pratica un'incisione longitudinale di accesso di 4-5 cm di lunghezza. La tecnica di prelievo varia secondo la lunghezza del segmento di nervo necessario, essendo possibile prelevarne anche di lunghezza considerevole (fino a 40cm). Per ovviare all'incisione continua si eseguono normalmente più accessi di circa 3-4 cm ogni 10-15, si identifica il nervo posto sotto tensione dal basso e lo si estrae via via salendo verso il poplite. È di solito possibile prelevare il nervo assieme ad una sua branca posterolaterale che si stacca di solito a livello del malleolo, il che consente di avere un innesto ad Y utile per anastomizzare a livello extratemporale le 2 branche principali del facciale senza dover dividere il nervo.

Nervo antibrachiale cutaneo mediale: nervo sensitivo che decorre sulla faccia volare dell'avambraccio. Presenta un calibro congruo specie a livello distale ed è solitamente possibile prelevarlo unitamente a 3-4 branche di divisione utili per anastomosi multiple (Fig. 1).

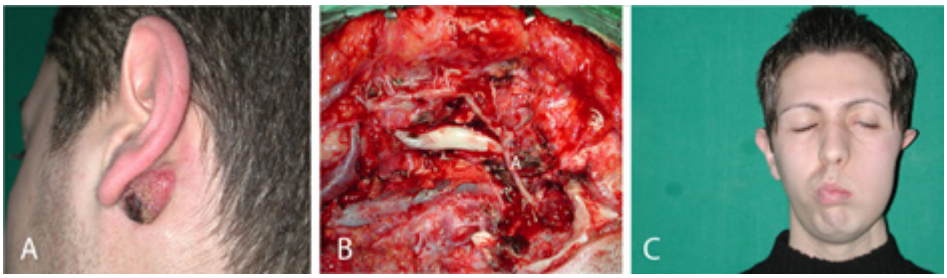

Fig.1.
A – *Cilindroma del temporale sinistro.*
B – *Asportazione chirurgica con mastoidectomia e parotidectomia radicale. La neurorrafia è stata eseguita mediante innesto di nervo antibrachiale cutaneo mediale (A).*
C – *Risultato postoperatorio a 1 anno.*

TRATTAMENTO DELLE LESIONI DEL TRATTO INTRACRANICO E INTRAPETROSO DEL N. FACCIALE

Il n. facciale può essere interrotto intenzionalmente o inavvertitamente durante la rimozione sia dei tumori intracranici localizzati in fossa post. o media (schwannomi, meningiomi) che intratemporali (carcinomi, schwannomi del facciale, paragangliomi etc.).
In molti centri, per lo più neurochirurgici, le interruzioni del facciale in queste sedi vengono gestite attraverso tecniche di riparazione sostitutiva come l'anastomosi ipoglosso-facciale, eseguite il più delle volte a distanza dalla procedura primaria, sottoponendo quindi il paziente ad un secondo intervento.

Tuttavia l'attuale livello delle tecniche e l'evoluzione degli approcci chirurgici consentono il ripristino della continuità nervosa o per anastomosi diretta o, molto più frequentemente, per interposizione di un innesto nervoso autologo anche a livello intracranico o intrapetroso.

I risultati funzionali nei casi di riabilitazione primaria sono eccellenti. Il 65-70% dei pazienti presenta infatti un recupero della motilità facciale fino al III grado di House-Brackmann.

La continuità del facciale, nel caso di una sua interruzione nel condotto uditivo interno o nell'angolo, viene ripristinata interponendo un innesto fra

i 2 monconi del nervo di cui uno, il prossimale, localizzato nell'angolo e l'altro, il distale, nella cavità mastoidea. In alternativa, soprattutto a livello intracranico, laddove il campo chirurgico ridotto e l'assenza dell'epinevrio del VII n.c. non permettono una sutura sicura, è possibile semplicemente affrontare i monconi e stabilizzarli con colla di fibrina ed un frammento di fascia temporale. Questa tecnica è stata descritta dal Gruppo Otologico[3] riportando un tasso postoperatorio complessivo di recupero di un grado III H-B del 50%.

Non vi è dubbio che l'approccio translabirintico, qualora si renda necessaria la riparazione del nervo facciale, offra dei vantaggi indiscutibili. Nello stesso campo chirurgico, infatti, il nervo facciale viene esposto per l'intero suo decorso, dall'angolo al forame stilo mastoideo e le eventuali manovre per una sua riparazione risultano molto più agevoli e rapide rispetto a quelle che sarebbero necessarie utilizzando l'approccio retro sigmoideo (Fig. 2 e 3).

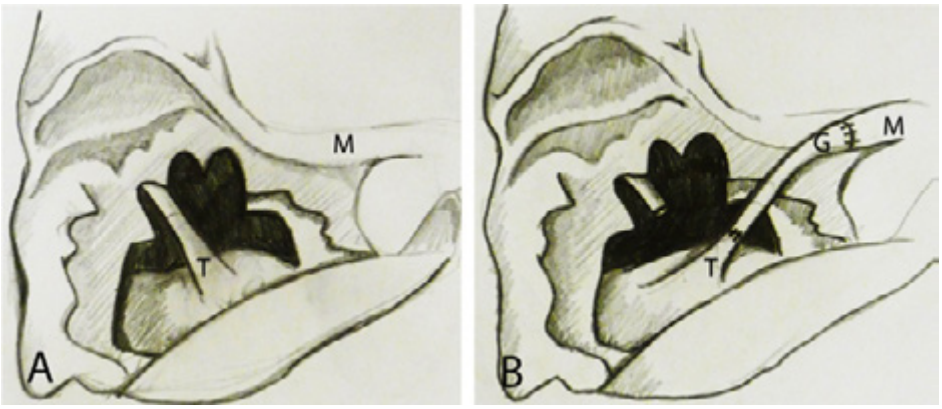

Fig.2.
A - *Schema dell'emergenza del nervo facciale destro al tronco (T) e del suo decorso nel tratto mastoideo (M) durante un approccio transpetroso.*
B - *Schema di neurorrafia con graft nervoso (G) tra il moncone del nervo facciale a livello del tronco (T) e segmento mastoideo (M).*

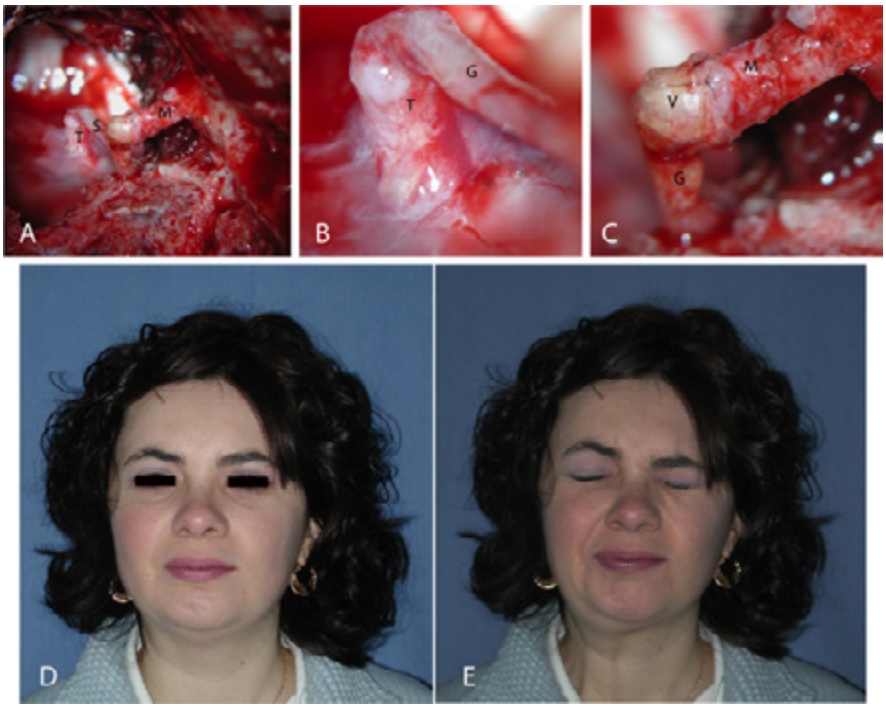

Fig.3. *Neurorrafia con interposizione di innesto di nervo surale (S) dopo asportazione di un neurinoma vestibolare destro.*
A – *Visione completa del campo chirurgico.*
B – *Neurorrafia del graf di surale al moncone prossimale (T).*
C – *Neurorrafia del graf di surale al moncone distale (M) a livello del forame stilomastoideo (F) con sutura rinforzata con una vena safena a manicotto (V).*
E – *Risultato postoperatorio a 1 anno.*

In questo caso è necessario al termine di una procedura primaria spesso lunga ed estenuante procedere all'esposizione del facciale distalmente nell'osso temporale attraverso una ampia mastoidectomia ed esporre la dura presigmoidea attraverso la quale viene fatto passare l'innesto nervoso. Le interruzioni del facciale nel suo decorso intratemporale si verificano il più delle volte a livello perigenicolato (tratto labirintico e timpanico).
In questi casi l'innesto viene interposto fra il moncone prossimale al fondo del condotto uditivo interno e il tratto mastoideo del nervo (Fig. 4). L'esclusione dalle anastomosi del ganglio genicolato permette ad un maggior numero di fibre di riabitare distalmente il nervo. Qualora non sia utilizzabile per l'anastomosi il tratto mastoideo del facciale, viene

impiegato il tronco principale del nervo all'emergenza dal forame stilo mastoideo nella ghiandola parotide.

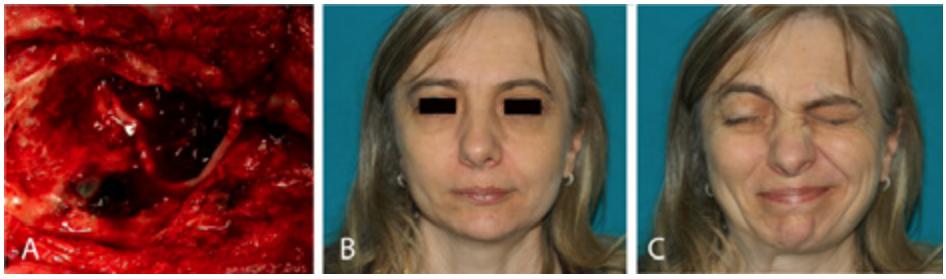

Fig.4.
A – *Neurorrafia con interposizione di graft di nervo antibrachiale (A) dopo asportazione di un condrosarcoma del temporale destro. Il graft è stato suturato al segmento timpanico (T) prossimalmente e a livello del forame stilomastoideo distalmente (F).*
B – **C** – *Risultato postoperatorio a lungo termine.*

TRATTAMENTO DELLE LESIONI EXTRACRANICHE DEL NERVO FACCIALE

L'escissione dei tumori della parotide, comporta talora il sacrificio del nervo facciale o di una sua branca, cui dovrebbe seguire ove possibile l'immediato ripristino della continuità nervosa mediante sutura diretta o interposizione di un innesto nervoso autologo. Tale eventualità è estremamente rara per i tumori benigni e quasi sempre limitata ai casi di recidiva di adenoma pleomorfo che coinvolgono in maniera inestricabile il nervo. Per quanto riguarda i tumori maligni, essi possono essere suddivisi in due categorie biologiche principali: il primo gruppo è rappresentato dai tumori a basso grado di malignità (muco epidermoide low-grade) per i quali il trattamento consiste quasi sempre in una lobectomia superficiale conservativa; nel secondo gruppo sono compresi i tumori ad alto grado di malignità (muco epidermoide high-grade, carcinoma adenoidocistico, adenocarcinomi, carcinomi indifferenziati etc.), tutti caratterizzati da una spiccata invasività locale. La frequente infiltrazione perineurale tipica di questi ultimi spiega come, anche nel caso di tumori di piccole dimensioni e localizzati, sia giustificata una chirurgia più aggressiva, estesa ove necessario, alle branche di divisione periferiche del nervo. Per i tumori localmente più avanzati (maggiori di 4cm, fissi ai piani profondi, con

metastasi linfoghiandolari multiple, con interessamento cutaneo o deficit del nervo) viene indicata di regola una parotidectomia totale con sacrificio del nervo facciale (parotidectomia radicale). L'analisi istologica estemporanea sui monconi residui del nervo dovrà verificare l'assenza di infiltrazione. Nel caso di coinvolgimento del tronco nervoso a livello del forame stilo mastoideo una mastoidectomia consentirà l'esposizione del nervo nel suo tratto intrapetroso e la sua resezione in sicurezza.

3B - TECNICHE DI SOSTITUZIONE NERVOSA

Le tecniche di sostituzione nervosa vengono utilizzate qualora il moncone prossimale del facciale non sia disponibile e sia necessario per reinnervare il moncone distale l'anastomosi con un altro nervo cranico "donatore" omolaterale alla lesione (anastomosi VII/XII o masseterino-facciale) o con il nervo facciale contro laterale (anastomosi facio-facciale). Il timing ideale delle tecniche di sostituzione nervosa va dai primi 30 giorni a non oltre 6 mesi dalla comparsa della paralisi, pena un drammatico decadimento dei risultati funzionali. Sebbene con queste tecniche cosi come per ogni altra procedura riabilitativa non sia possibile il ripristino della motilità facciale mimica, involontaria, tuttavia la maggior parte dei pazienti presenta una buona motilità volontaria e a riposo tono e simmetria del volto.

ANASTOMOSI IPOGLOSSO-FACCIALE (XII-VII CROSSOVER ANASTOMOSIS)

La procedura classica consiste nell'anastomosi diretta, termino-terminale, del moncone prossimale dell'ipoglosso con il tronco del facciale. La metodica nonostante dia buoni risultati in una percentuale elevata di pazienti (grado 3° di H.B. in circa il 60/70%) comporta alcuni inconvenienti, fra i quali ricordiamo:

- La paralisi di una emilingua che, specie se associata al deficit di altri nn. cranici (IX, X) può produrre gravi difficoltà di fonazione, di masticazione e di deglutizione.
- L'eccessiva re innervazione del volto che si manifesta sotto forma di ipertono e spasmi facciali (20%), di sincinesie e di movimenti di massa (80%) e che è causata dal numero ridondante di assoni provenienti dal nervo "donatore".
- Il sacrificio inutile di un altro n. cranico nel caso di insuccesso della anastomosi (30% circa).

Per ovviare a questi inconvenienti è necessario che il n. ipoglosso non venga sezionato completamente ma solo per una parte limitata della sua circonferenza (non più di un terzo). La continuità con il tronco del facciale può essere realizzata:

- O tramite l'interposizione di un innesto nervoso (XII-VII JUMP GRAFT ANASTOMOSIS) (Fig. 5)
- O per sutura diretta termino-laterale del facciale intratemporale.

In questo caso il nervo viene sezionato nel temporale a livello pregenicolato, mobilizzato dal canale di Falloppio e trasposto inferiormente nel collo dove viene suturato all'ipoglosso. I risultati funzionali sono equivalenti, dal punto di vista dinamico, a quelli ottenibili con la tecnica classica senza tuttavia presentarne gli inconvenienti.

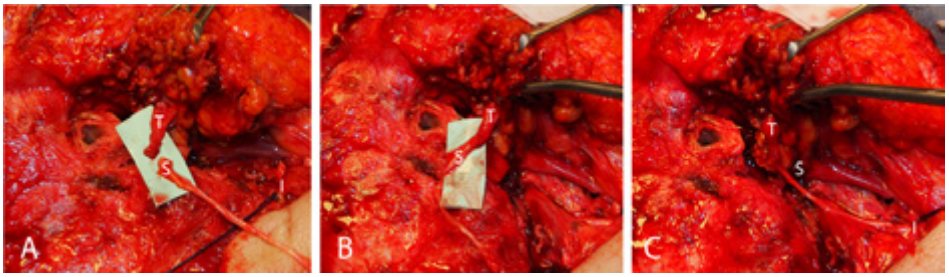

Fig.5. *Anastomosi ipoglosso-facciale destra dopo asportazione di neurinoma vestibolare (il nervo facciale al tronco non era disponibile per la neurorrafia).*
A – *Isolamento del tronco comune del nervo facciale (T) e posizionamento del frammento di nervo surale (S).*
B – *Neurorrafia tra il tronco del facciale ed il nervo surale.*
C – *Neurorrafia tra il nervo surale ed il nervo ipoglosso (I).*

ANASTOMOSI FACIO-FACCIALE (FACIAL NERVE CROSS-FACE ANASTOMOSIS)

La tecnica consiste nell'anastomizzare mediante l'interposizione di innesti (non più di 2) alcune branche periferiche del facciale del lato sano del volto con altre branche distali del nervo del lato paralizzato o, più raramente, con il tronco principale. È una procedura tecnicamente molto impegnativa e onerosa per i pazienti. Dapprima il prelievo di un lungo innesto di nervo Surale con conseguente lunga cicatrice verticale sulla gamba e successivamente le anastomosi, previe incisioni cutanee che coinvolgono entrambe i lati del volto a livello naso-labiale o

preauricolocervicale, e tunnellizzazione degli innesti a livello del labbro superiore o, più raramente, del mento. Quando ha successo l'anastomosi facio-facciale consente movimenti volontari simmetrici soprattutto a livello dell'area medio-facciale. I risultati sono tuttavia molto controversi e spesso deludenti. L'inaffidabilità di questa tecnica ne sconsiglia l'utilizzo come procedura primaria bensì in associazione con altre tecniche come l'anastomosi XII-VII o il trapianto microneurovascolare (babysitter procedure) per potenziarne i risultati.

ANASTOMOSI MASSETERINO-FACCIALE

Spira[6] per prima cosa descrisse il nervo al massetere e il suo ruolo riabilitazione facciale nel 1978. Originariamente studiato per l'uso in trasferimenti neuromuscolari, come i lembi liberi di m. gracilis, e recentemente è diventato popolare per l'utilizzo nelle anastomosi dirette al nervo facciale[7]. Rispetto ad altri cranici trasferimenti nervosi, come il nervo ipoglosso, offre molti vantaggi tra cui la vicinanza favorevole, la ridotta morbilità del sito donatore, e un rapido recupero funzionale[6]. Inoltre, l'uso del movimento masseterico (serrare la mascella) permette un'espressività più naturale e semplice rispetto ai movimenti della lingua[8]. Va comunque ricordato comunque che nessun singolo trasferimento dei nervi cranici è in grado di replicare correttamente la funzione del nervo facciale nativo.

Per identificare il nervo motorio masseterica nel parenchima muscolare si utilizzano come punti di riferimento chirurgici l'arco zigomatico e il bordo posteriore del muscolo massetere. Non è necessario staccare l'inserimento muscolare sull'arco zigomatico perché il nervo masseterica è profondo a questo livello e difficile da usare per la successiva neurorrafia. È meglio ricercarlo nel muscolo 1cm sotto l'arco e 1cm in avanti al suo bordo posteriore. I rami craniali del facciale il nervo possono correre sulla superficie del massetere e devono essere risparmiati. Il nervo si trova a una profondità compresa tra 1,5 e 2,0cm dalla superficie del muscolo ed è chiaramente visibile sezionando delicatamente le fibre muscolari lungo il loro asse.

Queste fibre muscolari si sfilacciano facilmente durante dissezione, mentre il nervo appare spontaneamente. Successivamente, il nervo masseterino viene tagliato distalmente e il viso il tronco del nervo viene reciso alla sua uscita dal forame stilomastoideo. Entrambi i nervi sono trasposti per adattarsi l'un l'altro (Fig. 6). Se non risultasse possibile l'anastomosi diretta senza tensione, i pochi centimetri di distanza tra le

loro estremità saranno corretti dall'innesto del grande auricolare o nervo surale.

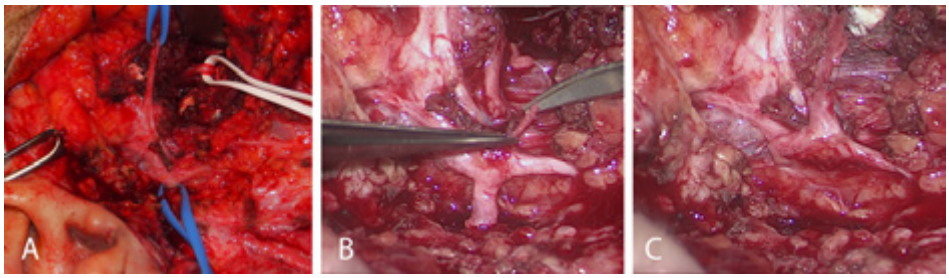

Fig.6. *Anastomosi masseterino-facciale destra dopo asportazione di neurinoma vestibolare (il nervo facciale al tronco non era disponibile per la neurorrafia).*
A – *Isolamento del tronco comune del nervo facciale (T) e del nervo masseterino (Ms).*
B – *Sezione del nervo masseterino (Ms) e regolarizzazione del moncone.*
C – *Neurorrafia tra il nervo masseterino ed il tronco comune del nervo facciale.*
In questo caso non è stato necessario il posizionamento di un graft nervoso poiché le due estremità si affrontavano senza tensione.

BIBLIOGRAFIA

1. Dubey SP, Larawin V. Complications of chronic suppurative otitis media and their management. Laryngoscope. 2007;117: 264-267.
2. House JW, Brackmann DE. Facial nerve grading system. Otolaryngol Head Neck Surg. 1985;93: 146-147.
3. Prasad SC, Balasubramanian K, Piccirillo E, et al. Surgical technique and results of cable graft interpositioning of the facial nerve in lateral skull base surgeries: experience with 213 consecutive cases. J Neurosurg. 2018;128: 631-638.

4. Kamerer DB. Intratemporal facial nerve injuries. Otolaryngol Head Neck Surg. 1982;90: 612-615.

5. Hadlock T. Evaluation and management of the patient with postoperative facial paralysis. Arch Otolaryngol Head Neck Surg. 2012;138: 505-508.

6. Spira M. Anastomosis of masseteric nerve to lower division of facial nerve for correction of lower facial paralysis. Preliminary report. Plast Reconstr Surg. 1978;61: 330-334.

7. Bianchi B, Ferri A, Ferrari S, et al. Cross-facial nerve graft and masseteric nerve cooptation for one-stage facial reanimation: principles, indications, and surgical procedure. Head Neck. 2014;36: 235-240.

8. Biglioli F, Colombo V, Rabbiosi D, et al. Masseteric-facial nerve neurorrhaphy: results of a case series. J Neurosurg. 2017;126: 312-318.

MONITORAGGIO DEI NERVI CRANICI NELLA CHIRURGIA OTOLOGICA: UTILITÀ E ASPETTI MEDICO-LEGALI

M. BIANCHEDI, C. TUCCI, C. D. CAPORALE

UOC Otorinolaringoiatria - Presidio Ospedaliero - Pescara

INTRODUZIONE

Il monitoraggio intraoperatorio dei nervi cranici, in chirurgia otologica, è un procedimento fondamentale che permette di salvaguardare l'integrità delle strutture nervose messe a rischio dalle procedure chirurgiche: manipolazioni involontarie di tali strutture, infatti, potrebbero danneggiarle irreversibilmente. Nella maggior parte dei casi ciò avviene attraverso un continuo feedback (sonoro o visivo) in relazione alle manovre chirurgiche effettuate. La tecnica di monitoraggio deve condizionare l'attività del chirurgo, stimolandolo al perfezionamento delle procedure e delle strategie chirurgiche attuate, allo scopo di minimizzare la possibilità di lesioni iatrogene.

Il monitoraggio nervoso ha permesso di ridurre notevolmente la percentuale di deficit neurologici post-operatori assumendo, così, importante valore sia prognostico che medico-legale. Essa è di notevole aiuto per l'operatore ma non è in grado di sostituirne l'esperienza chirurgica e le conoscenze anatomiche.

UTILITÀ DEL MONITORAGGIO

Il monitoraggio intraoperatorio presenta diversi obiettivi clinici in ambito chirurgico:

- Permette al chirurgo di valutare la funzionalità dei nervi cranici che decorrono nelle vicinanze del campo operatorio e di ottenere informazioni, in tempo reale, sull'insorgenza di eventuali **traumatismi** degli stessi. In particolar modo i nervi coinvolti possono essere sottoposti a stiramento, trazione, coagulazione, manipolazione con la pinza, vibrazione causata dal trapano: in questi casi il segnale d'allarme fa sì che il chirurgo impieghi maggiore cautela nella prosecuzione del suo gesto e, se necessario, adatti la sua tecnica chirurgica in funzione delle informazioni ricevute affinché essa sia meno traumatizzante possibile.
- Fornisce informazioni sul decorso di alcuni nervi, quindi assiste il chirurgo nella **localizzazione** e nel **mappaggio** degli stessi all'interno del campo operatorio: tale caratteristica è fondamentale in alcune patologie che modificano i reperi anatomici, come patologie tumorali, infiammatorie o infettive, traumi o anomalie strutturali congenite.
- Permette una **valutazione prognostica** della funzione nervosa al termine della chirurgia: ciò è utile per rassicurare il paziente e i suoi familiari su possibili sequele.
- Infine ha un importante **valore medico-legale** in quanto la sua utilità è comprovata dalla comunità scientifica.

Il nervo cranico più frequentemente interessato (e maggiormente studiato) nel corso degli interventi di chirurgia otologica è il **nervo facciale**, seguito dal **nervo cocleare** e dal **nervo vestibolare**.

MONITORAGGIO DEL NERVO FACCIALE

CENNI STORICI

Inizialmente il monitoraggio del VII nervo cranico si basava sulla semplice valutazione della muscolatura facciale: nel corso dell'intervento chirurgico un infermiere o un anestesista ponevano la mano sulla faccia del paziente, o semplicemente osservavano il suo volto, per valutare l'eventuale insorgenza di contrazioni muscolari conseguenti alla stimolazione elettrica o meccanica.
Nel 1898 F. Krause effettuò, per la prima volta, il monitoraggio della funzionalità del nervo facciale durante un intervento di sezione del

nervo cocleare in fossa cranica posteriore, per acufeni. La sua prima pubblicazione risale al 1912 in cui descrisse l'utilizzo della stimolazione elettrica per localizzare i nervi cranici, affrontando anche il problema degli artefatti dovuti a diffusione di corrente[1]. Il primo approccio strumentale è stato realizzato nel 1965 da Jako che utilizzò un rilevatore fotoelettrico, posto contro la faccia interna della guancia, capace di emettere un segnale acustico quando si aveva una contrazione. Nel 1979 Delgrado et al. sono stati i primi a utilizzare l'elettromiografia (EMG) per monitorare il nervo facciale durante la chirurgia dell'angolo pontocerebellare[2]. Successivamente, Sugita e Kobayashi introdussero un sistema di conversione delle contrazioni facciali in un feed-back acustico che migliorò notevolmente la sensibilità della tecnica; alla semplice osservazione a occhio nudo, infatti, potevano sfuggire gran parte delle lesioni nervose causate da manovre chirurgiche traumatiche[3]. Un ulteriore contributo si ebbe nel 1984 da Silverstein e da Moller-Jannetta che rimodernarono il dispositivo di Jako utilizzando un rilevatore di pressione ultrasensibile fissato a livello della commessura labiale: il dispositivo emetteva un segnale di allarme istantaneo ogni volta che il nervo facciale era stimolato meccanicamente durante l'intervento chirurgico. Tale tecnica EMG, associata sempre a feed-back acustico, utilizzava un voltaggio costante per stimolare il nervo facciale in modo da evitare la diffusione di corrente attraverso il liquido cerebrospinale[4-5]. La prima apparecchiatura (NIM-2, Nerve Integrity Monitor-2), specificamente progettata per il monitoraggio EMG dei nervi cranici motori in sala operatoria, fu realizzata alla fine degli anni 80 dalla Nicolet Biomedical Instruments con il contributo di Metson e collaboratori e di Prass e Luders. Nel corso degli anni ha subito progressivi miglioramenti tecnologici fino all'ultima versione, il NIM-Response 3.0, costituito da un monitor EMG a quattro canali di registrazione con possibilità di stampare o archiviare le risposte EMG registrate durante il monitoraggio intraoperatorio[6-7].

METODICHE DI MONITORAGGIO DEL NERVO FACCIALE

Sono stati proposti vari metodi di valutazione intraoperatoria della funzione facciale. Esistono tre tipi principali di monitoraggio di tale nervo: i dispositivi a localizzazione meccanica tipo Silverstein, i dispositivi a localizzazione EMG e il monitoraggio video.

Il sistema più semplice è quello **meccanico**, che rileva le contrazioni del muscolo orbicolare della bocca tramite un rilevatore pneumatico posizionato al di sotto del labbro superiore: tale strumento rileva le

variazioni di pressione indotte dalle contrazioni muscolari. La metodica pneumatica è più economica rispetto all'EMG ed è attiva anche durante l'utilizzo dell'elettrobisturi; dall'altro lato, però, è molto meno sensibile e specifica in quanto rileva e quantifica le risposte in maniera piuttosto grossolana poiché emette degli allarmi non legati a una stimolazione del nervo facciale ma ogni volta che vi è un appoggio contro la faccia attraverso i teli. Inoltre tale metodica esamina un'area funzionale molto limitata.

Attualmente, il sistema maggiormente utilizzato per monitorare il nervo facciale è quello **elettromiografico**, basato sull'utilizzo di elettrodi ad ago subdermici, inseriti nei muscoli orbicolari della bocca e dell'occhio, che rilevano le contrazioni di tali muscoli. Questa tecnica consente al chirurgo di ottenere un rapido feed-back (sonoro e/o visivo) dell'analisi delle risposte elettromiografiche che lo aiuta a localizzare le strutture nervose ma, soprattutto, lo avverte ogni volta che il suo gesto è traumatizzante per il nervo.

Questa tecnica presenta il grande svantaggio di essere inattiva durante l'utilizzo dell'elettrobisturi a causa di interferenze elettriche; fino al 2009 risultava inattivo anche durante l'elettrocoagulazione con pinza bipolare, svantaggio fortunatamente superato con l'introduzione del sistema aggiornato NIM-Response 3.0®. Un utile rimedio a questo limite è l'effettuazione del mappaggio dell'area da sottoporre a elettrocoagulazione tramite stimolazione elettrica preventiva per escludere la presenza del nervo facciale, impiegando un'intensità di stimolo fino a 1V con voltaggio costante a 0.5 mA. L'assenza di monitoraggio durante l'elettrocoagulazione riduce la specificità della metodica poiché può presentare falsi positivi dovuti ad attivazione nervosa impropria con artefatti da conduzione elettrica attraverso i tessuti e diffusione di corrente: tali artefatti elettrici, a volte, non sono facilmente distinguibili dalla vera attività EMG. La bassa specificità potrebbe essere superata tramite l'integrazione dell'EMG con metodi di detezione dei movimenti facciali (metodo meccanico pneumatico o videomonitoraggio): l'utilizzo contemporaneo di entrambe le tecniche permette la preservazione funzionale del nervo mediante un controllo più efficace e costante delle fibre nervose durante l'intervento chirurgico.

Un altro limite del monitoraggio EMG è rappresentato dall'impossibilita di impiegare efficacemente la stimolazione nervosa nelle neoplasie molto voluminose fin quando il nervo non si renda direttamente visibile. Un possibile rimedio è l'impiego di una sonda di stimolazione estremamente flessibile e orientabile per sondare un piano di dissezione non direttamente visibile all'occhio del chirurgo (stimolatore di Yingling o Prass).

Ulteriori svantaggi della tecnica EMG sono dovuti all'utilizzo di aghi che possono causare sanguinamenti ed ematomi, in particolar modo nei pazienti che fanno uso di terapie anticoagulanti o antiaggreganti[8]. Inoltre sono stati descritti casi di ustioni cutanee facciali dovute a elettrolisi legata a difetti tecnici del dispositivo utilizzato: tali ustioni si evidenziavano in corrispondenza del sito di inserzione dell'elettrodo e la loro estensione era correlata alla durata del monitoraggio. Tale complicanza, però, non rappresenta un ostacolo all'utilizzo del monitoraggio EMG[9].

Una recente modalità di monitoraggio, proposta da Filipo, De Seta et al., è rappresentata dalla rivisitazione del vecchio metodo visivo con l'applicazione di moderne tecnologie di **video-analisi**[10]. Tale sistema di videomonitoraggio intraoperatorio del nervo facciale è costituito da due parti: una per individuare i movimenti facciali e l'altra per l'analisi automatizzata degli stessi. Si utilizzano due videocamere a infrarossi localizzate su una maschera coprente metà volto del pz, in modo da inquadrare il canto esterno dell'occhio e la commessura labiale omolaterale al lato da operare. Le immagini sono inviate a un sistema digitale a quattro canali capace di individuare i cambiamenti dell'inquadratura comparando, su di un monitor, l'immagine corrente con un'immagine precedente di riferimento. Filipo et al.[11] hanno dimostrato la validità e l'affidabilità di tale metodica comparandola con il monitoraggio EMG tramite un video mixer capace di suddividere le immagini provenienti dalla videocamera facciale, le immagini dal microscopio e il tracciato EMG in corso e di registrarle per una successiva analisi off-line delle stesse.
De Seta et al.[12] hanno successivamente proposto una versione evoluta del sistema di videomonitoraggio costituita da una webcam, provvista di 6 LED a luce fredda, montata sulla maschera anestesiologica provvista di fori che permettono all'aria di fluire liberamente, così da evitare l'annebbiamento dell'obiettivo; la webcam è connessa al PC tramite una porta USB.
Il sistema di videomonitoraggio presenta numerosi vantaggi, soprattutto se paragonato alla registrazione EMG: è facile e veloce da istallare, non è invasivo, non influenza altri eventuali sistemi di monitoraggio intraoperatorio, non presenta rischi, permette un'analisi off-line del materiale videoregistrato con possibile controllo qualitativo della contrazione muscolare (es. pattern del movimento facciale) e permette misurazioni quantitative di specifici parametri (es. ampiezza e velocità di contrazione). Contrariamente, risulta meno sensibile rispetto al monitoraggio EMG.

ELETTROMIOGRAFIA

Il monitoraggio intraoperatorio tramite metodica elettromiografica (EMG) permette un controllo continuo della funzionalità motoria del nervo facciale mediante monitoraggio dell'attivazione neurale evocata meccanicamente o elettricamente, associata ad allarme sonoro che garantisce un feed-back immediato al chirurgo. L'operatore, però, non deve mai affidarsi esclusivamente al monitoraggio come unica misura preventiva, ma deve mantenere un atteggiamento critico basato sull'esperienza chirurgica, sulla conoscenza anatomica e sull'identificazione visiva del nervo durante l'intervento chirurgico: deve, quindi, mantenere un comportamento equilibrato nei confronti della metodica, tenendo sempre a mente la sua utilità ma anche i suoi limiti.
Per un corretto utilizzo della tecnica elettromiografica, è necessario seguire tre livelli di attività sequenziali in sala operatoria: prima di tutto bisogna estrarre e registrare i segnali elettrofisiologici, poi bisogna riconoscerli e analizzare i loro parametri, infine bisogna interpretare correttamente i tracciati registrati in relazione ai dati clinici e alle fasi chirurgiche attuate.
Bisogna prestare particolare attenzione alle informazioni ottenute con l'EMG. Infatti, un allarme fornito precocemente, per piccole alterazioni dei tracciati, permette al chirurgo di riconoscere le sue manovre potenzialmente lesive e di correggerle. Questa modalità di comunicazione, però, dà luogo a un gran numero di falsi positivi che comportano allungamento dei tempi chirurgici e sono una fonte di stress ingiustificata per l'operatore. D'altro canto, un allarme tardivo per il chirurgo, cioè quando i tracciati sono gravemente alterati, favorisce il rischio di danni irreversibili e rende più difficoltoso il riconoscimento della manovra responsabile del danno. L'atteggiamento migliore è quello intermedio, in cui il chirurgo dovrebbe allertarsi quando le alterazioni elettrofisiologiche siano chiaramente evidenziabili ma ancora reversibili: per ottenere ciò, è importante che il chirurgo familiarizzi con gli allarmi e i segnali sonori EMG in modo da saperli riconoscere e interpretarli clinicamente in relazione alle manovre operatorie.

STUMENTAZIONE DELL'EMG

Un dispositivo di monitoraggio EMG comprende tre parti:
- Un'**unità di localizzazione** costituita da un display, un altoparlante per l'emissione dell'allarme sonoro, un amplificatore e un sofisticato sistema di trattamento del segnale che permette il rigetto degli artefatti (artefatto da stimolo e da uso di elettrocoagulatore);

- Un **pre-amplificatore** differenziale situato in prossimità della testa del paziente su cui si collegano gli elettrodi di registrazione;
- Un'**unità di stimolazione elettrica** che eroga una corrente regolabile in voltaggio e/o in intensità.

Fig.1. *Monitor con altoparlante.*

Fig.2. *Posizione degli elettrodi.*

Fig.3. *Elettrodi di registrazione.*

Nella chirurgia otologica si utilizza, in genere, una localizzazione bipolare con due elettrodi monopolari montati in parallelo e introdotti al livello del muscolo orbicolare dell'occhio e orbicolare della bocca. Inoltre si posiziona un elettrodo di massa per la localizzazione EMG e un elettrodo di massa per la stimolazione. È utile mantenere gli elettrodi in sede con dei cerotti per evitare uno spostamento involontario degli stessi. Dopo aver introdotto tali elettrodi si verifica la loro impedenza e si verifica la funzionalità del sistema di localizzazione applicando una pressione manuale a livello dei muscoli in cui sono posizionati gli elettrodi. Il sistema, infatti, presenta

una funzione preposta al controllo dell'impedenza degli elettrodi di registrazione (Status Check), visualizzabile sul display, che permette di controllare il corretto posizionamento o l'eventuale disinserzione. Dopo il controllo di impedenza è opportuno eseguire delle registrazioni EMG di base per valutare l'entità dell'attività spontanea a riposo, il rumore di fondo con eventuali fenomeni di interferenza elettrica e per controllare il corretto funzionamento del sistema di stimolazione provocando lo stimolo direttamente sul muscolo.
Il segnale elettrico rilevato dagli elettrodi è amplificato e può essere visualizzato su uno schermo e ascoltato tramite un altoparlante. Le moderne apparecchiature silenziano i segnali che non sono in rapporto con una stimolazione chirurgica, in particolare le stimolazioni elettromagnetiche associate all'utilizzo della coagulazione bipolare.
La sala operatoria è un ambiente particolarmente ostile alle registrazioni elettrofisiologiche poiché il rapporto segnale/rumore è estremamente sfavorevole quindi sono necessari provvedimenti che consentano di ridurre l'incidenza di artefatti: i cavi che dagli elettrodi raggiungono il pre-amplificatore devono essere mantenuti corti per ridurre al minimo l'interferenza elettrica esterna. Inoltre l'apparecchiatura elettromiografica deve essere posta a distanza dal lettino operatorio per rispettare le norme di sterilità e per diminuire l'interferenza elettromagnetica con i vari dispositivi presenti in sala operatoria; in particolar modo sono coinvolti: lettino operatorio elettricamente comandato, bisturi elettrico, coagulatori mono o bipolari, craniotomi e frese, aspiratori, stimolatori elettrici, laser, microscopi, apparecchiature anestesiologiche (monitor della PA, ECG, capnografo).

STIMOLAZIONE ELETTRICA: LOCALIZZAZIONE DEL NERVO

In alcune procedure otochirurgiche, l'identificazione del nervo facciale può risultare particolarmente difficoltosa per l'alterazione (o assenza) dei normali reperi anatomici, come nel caso di malformazioni dell'orecchio oppure di tumori maligni dell'osso temporale che coinvolgono il nervo. In tali condizioni, la stimolazione elettrica del nervo e la valutazione dei PACM evocati risultano di grande utilità per il mappaggio del campo operatorio e per la localizzazione del nervo, oltre che per la valutazione funzionale e prognostica a fine intervento.
La stimolazione elettrica erogabile varia da 0.01 mA a 30.0 mA con l'impiego di intensità costante (possibile anche l'impiego del voltaggio costante) e frequenza di stimolazione compresa tra 1 e 4 Hz con

possibilità di stimolazione monopolare o bipolare. L'utilizzo dello stimolo con corrente costante elimina il problema della dispersione di corrente che, secondo gli assertori dell'impiego del voltaggio costante, potrebbe risultare potenzialmente dannosa per il tessuto nervoso[13].
La **stimolazione bipolare** è la più accurata poiché la corrente causa uno stimolo solamente quando i due elettrodi sono posti a contatto con il nervo ma ciò aumenta il rischio di falsi negativi. La stimolazione più frequentemente utilizzata è quella **monopolare** poiché i materiali di consumo hanno un costo minore; essa, però, ha un difetto di precisione legato alla diffusione della corrente in tutte le direzioni, potendo quindi dar luogo a un segnale di allarme inappropriato dovuto al contatto della sonda con le diverse strutture anatomiche prima di raggiungere il nervo. Utilizzando lo stimolatore monopolare proposto da Prass e Luders[14], completamente isolato tranne che all'estremità, il contatto dell'elettrodo con il nervo avviene soltanto a livello della porzione centrale della punta riducendo la propagazione di corrente alle strutture vicine: ciò consente una stimolazione monopolare molto selettiva che, se usata con intensità vicino a quella di soglia, può fornire una risoluzione spaziale inferiore a 1mm[15].

Per identificare correttamente il nervo facciale lungo il suo decorso è necessario distinguere le diverse soglie normali di stimolazione elettrica: a livello del fondo del CUI il nervo facciale risponde a stimolazioni comprese tra 0.05 e 0.15 mA, invece a livello dell'orecchio medio non è raro che il nervo facciale, nel suo canale osseo, risponda solo a delle stimolazioni di 1 mA o maggiori.
È possibile definire il range di intensità da applicare nelle varie fasi chirurgiche[16]:

- L'intensità di stimolazione impiegata nel mappaggio iniziale (meno selettivo) dovrebbe essere 0.25 mA con corrente costante per poi subire variazioni in base alla risposta EMG con decrementi di 0.01 al di sotto di 0.1 mA e incrementi di 0.05 al di sopra di 0.1 mA: in caso di mancata risposta si può aumentare progressivamente l'intensità sino a un massimo di 0.4 mA.
- La minore intensità necessaria a generare un'ampiezza della risposta maggiore a 100 μV in tutti i canali, prossimalmente al tronco cerebrale, determina la soglia di stimolazione minima di quel paziente. Il valore di intensità di stimolo in corso di ricerca di soglia dovrebbe essere compreso tra 0.01 e 0.1 mA.
- Al fine di garantire un mapping relativamente selettivo in grado di sondare aree anatomiche circoscritte è opportuno mantenere un'intensità di stimolo compresa tra 0.1 e 0.2 mA.

- Al termine dell'intervento, invece, assume valore prognostico una stimolazione elettrica di intensità 0.05 - 0.15 mA fino a un massimo di 0.5 mA.

STIMOLAZIONE ELETTRICA: VALORE PROGNOSTICO

Al termine di ogni intervento otochirurgico è possibile valutare la funzionalità del nervo facciale mediante una stimolazione elettrica che misuri l'eccitabilità dello stesso. Tale valutazione prognostica è resa possibile valutando soglia, ampiezza e latenza del PACM a fine intervento. Bisogna premettere che è possibile che l'EMG monitorizzi il nervo soltanto dal punto di stimolazione fino alla muscolatura facciale, cioè la funzionalità nervosa extra-encefalica, non potendo perciò tracciare l'intero percorso di conduzione. I segnali generati dal nervo facciale in prossimità del tronco encefalico risultano i più stabili e rappresentativi, ecco perché sono ampiamente accettati dai vari autori nella valutazione prognostica dell'integrità del nervo facciale.
Possiamo riscontrare tre diverse situazioni:

- Il nervo facciale è **eccitabile a una soglia vicina** alla soglia misurata all'inizio della procedura chirurgica che indica l'integrità anatomica e funzionale del nervo: il paziente avrà una funzione facciale normale o un deficit limitato, ma non si può escludere lo sviluppo tardivo di una paralisi facciale transitoria legata a fenomeni edematosi.
- Il nervo facciale è **eccitabile a una soglia superiore** rispetto a quello misurata inizialmente che indica l'integrità anatomica del nervo ma anche una lesione funzionale che potrà dar luogo a un deficit postoperatorio.
- Il nervo facciale è **ineccitabile** a intensità di stimolazioni elevate (> 1 mA) che indica un blocco di conduzione o una sezione del nervo stesso.

È possibile riscontrare, però, un'incostante correlazione tra soglia di stimolazione e outcome postoperatorio. Infatti, nonostante sia da considerare un buon fattore prognostico la possibilità di generare risposte EMG del nervo mediante stimolazioni a bassa soglia a livello del tronco encefalico, tale parametro non si può intendere in senso assoluto poiché è possibile trovare basse soglie di stimolazione in pazienti con un importante deficit del nervo facciale nel post-operatorio[17]. Questa evenienza è da attribuire alla presenza di alcune fibre nervose intatte che si depolarizzano in seguito a basse stimolazioni di un nervo in cui la maggior parte delle fibre assonali abbia subito un danno.
Viceversa, è possibile riscontrare elevate soglie basali in pazienti con una

funzionalità post-operatoria accettabile: ciò è possibile per la presenza di un danno parziale delle fibre del nervo facciale oppure per lo sviluppo di edema e/o vasospasmo o, infine, per la presenza di materiale fluido nel campo operatorio (sangue, liquor, liquido di irrigazione etc.) che innalzano la soglia di attivazione delle fibre nervose[18]. Quindi, nonostante il deficit funzionale nell'immediato postoperatorio, se il nervo è integro dal punto di vista anatomico, non è da escludere un possibile recupero funzionale, segno di deficit transitorio del nervo.

Nei casi in cui il nervo è elettricamente eccitabile, è possibile predire il suo grado di lesione postoperatoria misurando la soglia di stimolazione prossimale: maggiore è la soglia, più severo sarà il danno facciale e più lungo il tasso di recupero. I pazienti che hanno una soglia di stimolazione prossimale a 0.1 mA presenteranno una funzione facciale normale o subnormale, valutata nell'arco di un anno[19]; i pazienti che hanno tale soglia compresa tra 0.1 e 0.3 mA presentano un'elevata probabilità di sviluppare deficit facciali (grado I o II) in ottava giornata[20]; infine i pazienti che hanno una soglia di stimolazione superiore a 0.3 mA presenteranno un deficit facciale postoperatorio più severo (di grado da III a V)[21] che, però, in caso di integrità anatomica del nervo, sarà soggetto a un potenziale recupero funzionale nel corso di un anno grazie alla per rigenerazione delle fibre nervose.

È ormai accettato che, in tutti i casi in cui sia presente una risposta registrabile a una stimolazione elettrica, il nervo facciale presenti un progressivo miglioramento funzionale al follow-up quindi è inopportuno effettuare qualunque tipo di intervento chirurgico di recupero funzionale durante il primo anno.

Altri parametri valutabili a scopo prognostico come l'ampiezza e soprattutto la latenza della risposta sono meno affidabili e riproducibili rispetto alla soglia di stimolazione prossimale. Integrando le informazioni di quest'ultima con l'ampiezza della risposta e/o con informazioni sul rapporto di ampiezza prossimale/distale, il valore prognostico del monitoraggio intraoperatorio aumenta notevolmente.

Huang et al.[22] sostengono che una soglia di stimolazione a "bassa corrente" (≤ 0.05 mA), con ampiezza di risposta ≥ 240 μV, predice buoni esiti della funzione nervosa facciale postoperatoria (grado I-II) e un tasso di recupero più rapido rispetto a soglie più elevate.

L'ampiezza assoluta, però, è un valore abbastanza variabile tra i pazienti poiché può essere modificata da alcuni fattori, come il corretto posizionamento degli elettrodi e lo spessore del grasso sottocutaneo. Per tale motivo Taha et al.[23] hanno stabilito dei coefficienti di ampiezza stimolando il nervo facciale prossimalmente (a livello del tronco

encefalico) e distalmente (a livello della cresta trasversa): i pazienti che, nel postoperatorio, hanno un coefficiente di ampiezza maggiore di 2:3 presentano una migliore funzionalità del nervo facciale; pazienti che, invece, hanno un coefficiente inferiore a 1:3 presentano una peggiore funzionalità del nervo stesso, sia nell'immediato postoperatorio, sia a distanza.
La comparazione dell'ampiezza delle risposte ottenute con stimolazione prossimale e distale dei segmenti nervosi è un parametro abbastanza sensibile per individuare una lesione del nervo. L'entità del danno nervoso è definito dalla proporzione della riduzione di ampiezza delle risposte prossimali rispetto a quelle distali. Nel corso di alcuni interventi, come nel caso di decompressione del nervo facciale per paralisi post-traumatica, è necessario localizzare la sede del blocco o del rallentamento della conduzione nervosa: ciò è possibile esaminando le risposte evocate dalla stimolazione di punti differenti lungo il decorso del nervo. La soglia di eccitabilità e l'ampiezza delle risposte dovrebbero essere misurate per ogni sito di stimolazione, ogni centimetro circa lungo il decorso del nervo: va considerata positiva per lesione nervosa una variazione dei parametri almeno doppia rispetto ad altri punti di stimolazione[24].
Un aspetto fondamentale nell'analisi delle risposte e, quindi, nella valutazione della funzionalità del nervo facciale a fine intervento, è rappresentato dalla distinzione degli artefatti dall'attività EMG evocata: le apparecchiature attualmente utilizzate sono costituite da sistemi di soppressione automatica degli artefatti che insorgono, ad esempio, a causa di uno stimolo elettrico esterno o durante l'elettrocoagulazione. Se tali apparecchiature non sono sufficienti a sopprimerli, possiamo basarci su alcune caratteristiche degli artefatti elettrici che permettono tale discriminazione. A differenza della normale attività EMG, gli artefatti presentano un allarme sonoro costituito da un rumore più stridente e metallico e presentano un pattern elettrofisiologico più regolare, sincronizzato, sinusoidale, ad alta frequenza e larga ampiezza. Essi spesso non presentano correlazioni con le manovre di dissezione, bensì con l'impiego di strumenti che generano interferenza elettrica (ad esempio aspiratori, frese, elettrocoagulatori, laser, etc.): quando si presentano, compaiono simultaneamente su tutti i canali di registrazione (o quasi), compresi i canali di controllo, a differenza dell'attività EMG specifica di un nervo che, invece, compare su un solo canale.
Basandoci su queste caratteristiche, un fattore valutabile con la registrazione EMG spontanea è il livello di anestesia: infatti, nel monitoraggio multicanale, un incremento dell'attività EMG generalizzato su tutti i canali di registrazione, compresi i canali di controllo, depone per

un'anestesia non sufficientemente profonda piuttosto che per un trauma nervoso[25].

REGISTRAZIONE DELL'ATTIVITÀ EMG

Il metodo più diffuso è la registrazione EMG continua dai muscoli facciali, evocata da stimoli meccanici o fattori irritativi agenti sul nervo, associata alla stimolazione elettrica nervosa con registrazione dei **potenziali di azione composti muscolari (PACM)**.
Durante il monitoraggio viene registrata in modo continuo l'attività EMG, costituita da singoli o gruppi di potenziali di azione muscolari che variano per morfologia, pattern di attivazione e frequenza di scarica. Il monitoraggio consente di registrare l'**attività indotta da irritazione nervosa** (meccanica, termica o metabolica) e l'**attività EMG spontanea** che, in assenza di degenerazione nervosa, risulta silente. Il **silenzio EMG** corrisponde alla registrazione di base in condizioni di nervo integro senza attivazione irritativa, ma può anche verificarsi dopo una sezione netta e misconosciuta del nervo.
La contrazione muscolare rilevata con l'EMG è dovuta alla liberazione del neurotrasmettitore acetilcolina a livello della giunzione neuromuscolare da parte delle fibre nervose stimolate in corso di intervento chirurgico. Tale meccanismo ci fa ben comprendere la necessità di evitare, nel corso di interventi in anestesia generale, la somministrazione di derivati del curaro poiché tali agenti bloccanti neuromuscolari influiscono negativamente sulla registrazione EMG. Quindi, in caso di necessità, devono essere utilizzati farmaci con breve azione farmacologia, limitatamente alla fase di induzione, che consentano il ritorno della trasmissione neuromuscolare normale durante le fasi critiche della chirurgia. Il mancato impiego di agenti bloccanti può aumentare la probabilità di movimenti improvvisi del paziente durante l'intervento ma, generalmente, l'utilizzo di adeguate dosi di anestetici inalatori e di narcotici evita questo inconveniente. Un buon compromesso nel management anestesiologico risulta essere il blocco neuromuscolare parziale del 50% che permette il monitoraggio EMG intraoperatorio del nervo facciale e, contemporaneamente, un'adeguata immobilizzazione del paziente tramite miorilassamento[26].
Ai fini del monitoraggio della funzione nervosa, il tipo più importante di attività è rappresentato dalle scariche neurotoniche (burst e train). Queste scariche sono rapide attivazioni ad alta frequenza di **potenziali di unità**

motoria (PUM) e si distinguono dagli altri tipi di attività EMG per pattern morfologico e frequenza di scarica e per la loro generazione dovuta unicamente all'irritazione meccanica, termica o metabolica del nervo.
L'**attività di irritazione nervosa**, dovuta a manovre chirurgiche in vicinanza del nervo, si caratterizza per l'insorgenza di un suono debole, tipo scarica intermittente, che corrisponde al progressivo reclutamento di PUM. L'**attività di lesione**, invece, può indicare una lesione permanente e si caratterizza per un suono continuo, tipo accensione improvvisa con scarica senza accelerazione[27].
Prass e Luders[28] hanno analizzato e classificato le attività EMG correlate con gli interventi chirurgici in due categorie: **attività train tonica e attività burst fasica**.

L'**attività tonica** si basa su **risposte ripetitive** che consistono in scariche prolungate asincrone di gruppi di unità motorie. Si tratta di risposte di lunga durata (da diversi secondi fino a vari minuti) sotto forma di depolarizzazioni ripetitive che continuano a essere emesse alcuni secondi dopo l'interruzione della manovra chirurgica stimolante, cioè persistono fino a quando non si ripristina la normale ripolarizzazzione o non si esaurisce la risposta per affaticamento. Tali risposte sono definite "treni" (**train**) e rivelano al chirurgo la traumaticità del suo gesto nei confronti del nervo. Basandoci sulla frequenza di scarica dei PUM possiamo distinguere **train** ad alta frequenza (50-100 Hz), chiamati "bomber potentials", e **train** a bassa frequenza (1-50 Hz) che presentano caratteristiche sonore simili allo scoppiettio dei popcorn.
L'attività train, espressione di danno nervoso, a volte non ha correlazione temporale immediata con l'evento scatenante, che può rimanere misconosciuto; tuttavia la sua insorgenza impone una sospensione delle manovre chirurgiche. Se l'attività ripetitiva persiste anche dopo sospensione delle procedure chirurgiche, è probabile che si sia verificata una lesione nervosa severa, anche irreversibile, con blocco di conduzione che rende il monitoraggio muto a monte del trauma. Questa attività EMG si osserva, generalmente, in caso di trazione sul nervo (stimolazione meccanica) ma si può osservare anche in caso di stimolazione termica. La stimolazione meccanica comprende compressione, contusione, sfregamento, stiramento e taglio del nervo: in quest'ultima evenienza è possibile che una sezione netta del nervo possa evocare semplicemente un breve burst o addirittura, più raramente, associarsi a silenzio elettromiografico. Risposte train ripetute e prolungate, in particolare ad

alta frequenza tipo “bomber” o casuali, cioè non correlate alle manovre operatorie, sono espressione di lesione nervosa da ischemia o da trauma per deformazione meccanica prolungata e preludono ad una funzione facciale postoperatoria scadente.
La stimolazione termica, invece, può insorgere dopo irrigazione del sito operatorio con soluzione fisiologica fredda e, in tal caso non ha alcun carattere prognostico infausto, oppure può insorgere dopo utilizzo di laser (es. per vaporizzare un tumore) e, in questo caso, l’innalzamento della temperatura in prossimità immediata del nervo facciale deve spingere il chirurgo a interrompere l’utilizzo del laser e a irrigare il sito operatorio con soluzione fisiologica.
Le risposte ripetitive determinano un tracciato EMG in cui la differente forma dell’onda può essere analizzata per calcolare un parametro quantitativo (definito, appunto, **train time**) che risulta essere un utile strumento prognostico per la funzionalità postoperatoria del nervo facciale poiché è stata dimostrata una stretta correlazione tra la lunghezza di tale parametro (misurato in secondi) e il deterioramento della funzionalità nervosa. La soglia di sicurezza è definita a 0.5 secondi: a meno di 10 secondi di train time si può predire un discreto peggioramento della funzionalità postoperatoria del nervo facciale; a più di 10 secondi, invece, si può predire un profondo deterioramento della stessa.

L’**attività fasica**, invece, si basa su **risposte non ripetitive** che consistono in scariche relativamente sincrone, costituite da PUM brevi, che corrispondono a una singola scarica di più assoni del nervo facciale. L’attività burst decrescente durante l’intervento con pattern EMG silente o con scarse risposte, nonostante le manipolazioni chirurgiche, può essere significativa di una sofferenza nervosa o di una sopravvenuta lesione. Si tratta di risposte di breve durata (di molti millisecondi) in stretta relazione temporale con lo stimolo e si osservano dopo stimolazione meccanica diretta del nervo facciale (in tal caso sono definite scariche o **bursts**) oppure dopo stimolazione elettrica (definite impulsi o **spikes**). Gli stimoli meccanici coinvolti in questo tipo di risposte sono quelli diretti sul nervo: rapide compressioni, applicazione di tamponcini imbevuti di ringer lattato o di soluzioni a bassa temperatura.
Nella maggior parte dei casi, però, allarmi brevi tipo burst derivano da un contatto dolce con il nervo e non testimoniano una sofferenza nervosa. Essa consente al chirurgo di localizzare il decorso del nervo facciale; inoltre, la possibilità di evocare questo tipo di risposta durante le manovre

chirurgiche, in particolare nelle fasi finali di un intervento, è espressione della vitalità funzionale del nervo.

INTERVENTI DI CHIRURGIA OTOLOGICA DA MONITORIZZARE

Gli interventi di chirurgia otologica che richiedono un monitoraggio intraoperatorio sono:

- Interventi di otoneurochirurgia (rimozione di neurinomi del nervo acustico, meningiomi, neoformazioni della fossa cranica posteriore, neurectomia vestibolare).
- Mastoidectomia.
- Timpanoplastica per colesteatoma.
- Chirurgia malformativa dell'orecchio medio.
- Impianto cocleare.
- Exeresi di tumori che coinvolgano l'osso temporale.
- Decompressione post-traumatica del nervo facciale.
- Interventi che prevedano un rerouting del nervo facciale (in corso di interventi chirurgici della base cranica: es. mobilizzazione anteriore per paragangliomi, mobilizzazione posteriore per meningiomi e cordomi).

MONITORAGGIO EMG NEI TUMORI DELL'ANGOLO PONTOCEREBELLARE

Il monitoraggio del nervo facciale è stato utilizzato principalmente nei **tumori dell'angolo pontocerebellare** (schwannomi vestibolari, meningiomi) ma anche nelle **neurotomie vestibolari** e nelle **decompressioni neurovascolari**.

La stimolazione elettrica a intensità di 0.2 mA permette al chirurgo di individuare il nervo facciale sul fondo del CUI e a livello della sua emergenza dal tronco encefalico. L'utilizzo di una sonda bipolare, presentando pochi falsi positivi, in questa tipologia di interventi permette di localizzare il nervo sul fondo del CUI e permette di separarlo da strutture nervose adiacenti (es. il nervo vestibolare superiore). Al contrario, la sonda monopolare può dare falsi negativi in questa sede a causa del possibile shunt di corrente attraverso il liquido cerebrospinale: ecco perché è sempre raccomandabile l'aspirazione del liquor intorno alla

zona di stimolazione prima di utilizzare la sonda. Il tumore, durante il suo sviluppo, stira e appiattisce il nervo modificandone il decorso anatomico: per ridurre il rischio di trauma del nervo durante la dissecazione tumorale è necessario effettuare un mapping dello stesso, cioè bisogna determinare il suo decorso a contatto con il tumore.

MONITORAGGIO EMG NELLA CHIRURGIA DELL'ORECCHIO MEDIO

L'utilizzo del monitoraggio intraoperatorio del nervo facciale nella chirurgia dell'orecchio medio, a differenza dell'otoneurochirurgia in cui è utilizzato routinariamente, è ancora oggetto di discussioni poiché l'incidenza di lesioni nervose facciali nel corso di tali interventi è un evento estremamente eccezionale. La maggior parte degli otochirurghi americani sostiene che tale monitoraggio nella chirurgia dell'orecchio medio debba essere riservato a procedure ad alto rischio di lesione del nervo facciale[29]. Le condizioni a maggior rischio di danno iatrogeno, in cui il monitoraggio esprime una sua utilità, sono dovute all'alterazione dei normali reperi anatomo-chirurgici a livello dell'osso temporale. Questa situazione si riscontra in caso di precedenti interventi chirurgici, in presenza di colesteatomi estesi e destruenti, in presenza di abbondante tessuto di granulazione e in caso di deiscenza congenita del nervo facciale che, solitamente, è presente nella sua porzione timpanica.
Gli interventi in cui il monitoraggio del nervo facciale risulti necessario, quindi, sono essenzialmente quattro: la chirurgia del colesteatoma, la chirurgia delle malformazioni dell'orecchio, gli impianti e, infine, la chirurgia dei chemodectomi. Meno definita è la necessità di utilizzare il monitoraggio in corso di timpanoplastica semplice con mastoidectomia, ossiculoplastica e chirurgia stapediale.
Nella **chirurgia del colesteatoma** il monitoraggio permette di identificare il nervo a livello della sua porzione timpanica così da prevenirne la stimolazione meccanica, soprattutto in caso di nervo deiscente. Inoltre il suo utilizzo rassicura l'otochirurgo durante la timpanotomia posteriore poiché previene lesioni del nervo, a livello della sua porzione mastoidea, in corso di fresatura. In realtà esiste in commercio un motore la cui fresa diamantata può essere collegata a una stimolazione elettrica che produce l'allarme sonoro non appena la fresa arriva a poca distanza dal nervo facciale[30], ma non tutti i Centri ne sono provvisti. In caso di colesteatomi estesi e destruenti dell'osso temporale il monitoraggio intraoperatorio consente l'asportazione della patologia in condizioni di

maggiore sicurezza favorendo, così, procedimenti chirurgici più audaci e radicali nel rispetto della struttura nervosa. In alcuni casi di colesteatomi post-traumatici o iatrogeni evolutisi per anni fino a provocare una paralisi facciale, la tecnica di monitoraggio risulta utile per una più completa asportazione della patologia e per un'efficace decompressione del nervo con parziale recupero della funzione facciale.
Nella **chirurgia delle patologie malformative dell'orecchio medio** il monitoraggio del nervo facciale è indispensabile a causa delle significative alterazione dei reperi anatomici: in tal modo il chirurgo può identificare in maniera più precisa e sicura il decorso del nervo effettuando procedure chirurgiche mirate, più rapide e sicure.
Nel corso degli **impianti cocleari** e degli **impianti dell'orecchio medio**, il monitoraggio è utile soprattutto nel momento in cui la via di accesso necessita di una timpanotomia posteriore.
Infine il monitoraggio è indispensabile in tutte le tipologie di interventi dell'orecchio medio e/o del basicranio che richiedano un accesso al segmento labirintico, una via sottofacciale o una deviazione del nervo stesso: chemodectomi, colesteatomi primitivi della rocca, granulomi da colesterina.
Nel corso degli interventi di chirurgia dell'orecchio medio il nervo facciale può essere stimolato con una soglia media di 0.3 mA a livello della porzione timpanica e di 0.4 mA a livello della porzione mastoidea[31]. Non esiste alcuna prova che il monitoraggio riduca il rischio di paralisi facciale in questo tipo di interventi ma, considerando un favorevole rapporto costo-efficacia, è opportune utilizzarlo sistematicamente, tenendo sempre a mente che il monitoraggio non sarà mai in grado di sostituire una buona conoscenza anatomica dell'orecchio medio da parte dell'operatore.

MONITORAGGIO EMG IN ALTRI INTERVENTI CHIRURGICI

Oltre gli interventi già citati, sono da considerarsi ad alto rischio iatrogeno per il nervo facciale tutte quelle condizioni che richiedano procedure operatorie dirette sul nervo stesso o su neoplasie la cui exeresi comporti un possibile traumatismo nervoso.
Negli interventi chirurgici di **decompressione del nervo facciale** per paralisi da frattura temporale, i reperi anatomici possono mantenersi stabili ma la procedura chirurgica implica il rischio di lesione per diretto traumatismo nervoso. Il monitoraggio è utile sia per individuare con precisione la sede della lesione traumatica, mediante la stimolazione seriata dei vari segmenti esplorati del nervo, sia per favorire una decompressione ossea e manipolazioni chirurgiche meno traumatizzanti.

Allo stesso modo, nel corso di interventi chirurgici caratterizzati da procedure di riparazione diretta del nervo, come **graft** o **rerouting**, il monitoraggio permette di ridurre la sofferenza nervosa durante la mobilizzazione dello stesso.
Nel caso di tumori primitivi del nervo facciale o tumori dell'osso temporale il monitoraggio, durante l'exeresi neoplastica, permette il mappaggio del campo operatorio mediante stimolazione elettrica ovviando, così, il problema delle alterazioni dei reperi anatomici; la registrazione EMG continua, invece, favorisce una dissezione chirurgica molto più precisa e meno traumatizzante per il nervo.

MONITORAGGIO DEL NERVO COCLEARE

Le vie uditive sono costituite da strutture anatomofunzionali che generano una serie di componenti neurofisiologiche che possono essere registrate in corso di intervento chirurgico, singolarmente o in combinazione tra esse, permettendo una ricostruzione neurofisiologica e, quindi, un vero e proprio mappaggio funzionale. La registrazione intraoperatoria costituisce, quindi, un valido sistema di monitoraggio funzionale per le diverse strutture che sono percorse dall'input uditivo.
Le strutture interessate in corso di monitoraggio sono costituite dai recettori cocleari, dal nervo acustico e dalle strutture troncoencefaliche comprendenti le componenti bulbo-pontina, pontina nucleare e mesencefalica. La via acustica afferente prosegue poi in senso craniale trovando un nuovo relais a livello diencefalico per terminare, poi, alla corteccia in corrispondenza del lobo temporale. A questo livello avviene l'integrazione corticale di riconoscimento-memorizzazione dell'input acustico: essa è rappresentabile neurofisiologicamente ma è di scarsa utilità in sala operatoria per l'ovvia influenza che i farmaci anestetici hanno su di essa.
Anche se la registrazione delle risposte uditive rappresenta un metodo di monitoraggio estremamente sensibile, bisogna tuttavia tener presente che molte strutture troncoenfecaliche non sono sufficientemente "coperte" dal monitoraggio. È pertanto indispensabile approntare un sistema di monitoraggio multimodale che prenda in considerazione anche le vie lunghe di senso e di moto (potenziali evocati somestesici e motori) oltre che le strutture nucleari.
Il monitoraggio intraoperatorio della funzione uditiva è molto più complesso, nel suo principio, rispetto al monitoraggio del nervo facciale. Esso riguarda in particolar modo la chirurgia funzionale e tumorale

dell'angolo pontocerebellare: schwannomi e altri tumori, neurotomia vestibolare, conflitti vascolonervosi, impianti uditivi del tronco encefalico. Controverso, invece, è il suo utilizzo in corso di chirurgia stapediale e chirurgia del sacco endolinfatico.
Il monitoraggio della funzione uditiva ci fornisce due tipi di informazioni: in primis informa il chirurgo sull'eventuale lesività del suo gesto operatorio in modo da indurlo a prestare maggiore attenzione per evitare danni sul nervo; il secondo tipo di informazione, invece, è il valore predittivo del monitoraggio per quanto riguarda la conservazione della funzione uditiva postoperatoria.
Il miglioramento delle tecniche diagnostiche degli ultimi anni ha permesso un notevole aumento della possibilità di effettuare una diagnosi precoce dei neurinomi dell'acustico e di altre patologie della fossa cranica posteriore e della base cranica, talvolta addirittura in pazienti normo-udenti. Ciò permette al chirurgo di operare sempre più frequentemente lesioni di piccole dimensioni con buon udito preoperatorio: tale condizione ha favorito lo sviluppo di tecniche microchirurgiche sempre più raffinate che permettono di garantire la radicalità chirurgica e, allo stesso tempo, tentano di preservare la funzionalità uditiva. Le aspettative di conservata funzionalità, lecite e auspicabili per tutti i pazienti, diventano oltremodo importanti nei pazienti con deficit uditivo controlaterale o in quei pazienti in cui si prospetti un probabile futuro deficit controlaterale d'udito (ad es. nella Neurofibromatosi di tipo II).
Il tentativo di migliorare i risultati uditivi nel corso di tali interventi ha favorito lo sviluppo di varie tecniche di monitoraggio: nonostante esse si basino su solidi fondamenti neurofisiologici, il loro interesse pratico fatica a essere dimostrato per mancanza di veri studi randomizzati sul paziente. Per questo motivo, nonostante il monitoraggio della funzione uditiva sia raccomandato e spesso rassicurante per il chirurgo, non mette al riparo da eventuali problemi medico legali. Lo sviluppo di una metodica più rapida, affidabile e che permetta un vero controllo in tempo reale, basato eventualmente sulla misurazione dell'attività spontanea (e non più evocata) delle funzione uditiva, dovrebbe permettere di migliorarne l'utilizzo e di delinearne meglio le indicazioni.
Un elemento prognostico importante per la conservazione della funzione uditiva, in particolar modo in caso di neurinomi dell'acustico, è la dimensione del tumore. Estremamente importante è anche la condizione uditiva di partenza, infatti è necessario effettuare sempre un esame audiometrico preoperatorio, sia tonale che vocale. Un parametro fondamentale è la funzionalità del nervo che, purtroppo, non sempre corrisponde all'udito residuo.

Il monitoraggio intraoperatorio, tuttavia, presenta dei criteri non assoluti che non giustificano un certo numero di casi particolari: ciò è legato alla multifattorialità della conservazione dell'udito. Alcune alterazioni intraoperatorie, suggestive di lesione nervosa, non possono prevedere in maniera certa il risultato a distanza, e viceversa. Infatti, può accadere che manipolazioni chirurgiche causino un blocco di conduzione nervosa intraoperatoria, rappresentata da assenza di onde uditive al termine dell'intervento, ma reversibilità del danno con conseguente conservazione di udito a distanza. Viceversa, il paziente può sviluppare una sordità postoperatoria nonostante i risultati di monitoraggio rassicuranti, a causa di una degradazione secondaria dell'udito di origine ischemica o neuropatica: può svilupparsi, ad esempio, un vasospasmo dell'arteria labirintica che può portare a ischemia nervosa e cocleare dopo l'intervento[32].

TECNICHE DI MONITORAGGIO DEL NERVO COCLEARE

Moller e Janetta realizzarono i primi monitoraggi della funzione uditiva nel 1983 nel corso di interventi di decompressione vascolare dell'angolo pontocerebellare tramite elettrodi applicati direttamente sul il nervo cocleare. Successivamente sono state sviluppate tecniche di registrazione dei potenziali evocati uditivi del tronco cerebrale per mezzo di elettrodi applicati sullo scalpo (Brainstem Facial Evoked Response o BFER). Attualmente, infatti, la maggior parte delle tecniche utilizzate per il monitoraggio della funzione uditiva si basano sulla registrazione delle attività elettriche scatenate dalla stimolazione delle vie uditive; esistono, inoltre, tecniche di monitoraggio basate sulla registrazione delle otoemissioni acustiche provocate.
Va sottolineato che tutti i sistemi di monitoraggio forniscono soltanto informazioni sulla conservazione dell'udito alla fine dell'intervento, senza specificarne il livello.
Oggigiorno, per ottenere un monitoraggio uditivo intraoperatorio, è possibile utilizzare **metodi elettrofisiologici** (i più comuni) ma, accanto a essi, in alcuni casi, è possibile utilizzare metodi fisici acustici.

METODI ELETTROFISIOLOGICI

Tramite i metodi elettrofisiologici, il monitoraggio della funzione uditiva si basa sull'osservazione delle onde elettriche generate in risposta a una stimolazione acustica.

Le tecniche elettrofisiologiche di monitoraggio dell'attività del nervo cocleare hanno lo svantaggio di non permettere un'acquisizione del segnale in tempo reale e, quindi, non riescono ad avvertire immediatamente il chirurgo durante l'esecuzione di un gesto traumatizzante. Esse, però, forniscono informazioni sulla funzione uditiva durante l'intervento chirurgico e consentono di stabilire una prognosi sulla conservazione postoperatoria dell'udito.
Attualmente esistono tre diversi tipi di tracciati elettrofisiologici che possono essere utilizzati nel monitoraggio uditivo: i potenziali evocati uditivi del tronco encefalico (**ABR**), l'elettrococleografia (**ECoG**) e i potenziali d'azione compositi del nervo cocleare (**PACNU**). La tecnica di monitoraggio ideale è quella basata sull'utilizzo delle diverse metodiche in maniera combinata, quindi una registrazione multimodale: questa modalità, però, dipende molto dalla disponibilità delle diverse strumentazioni e dalle abitudini dell'equipe.
Qualunque sia la metodica elettrofisiologica impiegata, il chirurgo deve tenere in considerazione l'esistenza di un certo numero di artefatti o di condizioni che possano modificare l'aspetto dei tracciati osservati. Come ogni metodo elettrofisiologico, infatti, gli ABR, l'ECoG e i PACNU sono sensibili agli artefatti di suscettibilità elettromagnetici, responsabili dello scadimento della qualità dei tracciati. Tale condizione richiede l'aumento dell'averaging delle acquisizioni e la modificazione dei parametri di filtraggio: in tal modo, però, oltre alla minore qualità del monitoraggio, viene meno anche il suo valore di allarme in tempo reale. Per ottenere un adeguato monitoraggio, dunque, è necessario avere a disposizione delle apparecchiature sofisticate in grado di effettuare le registrazioni in un ambiente dove le interferenze acustiche ed elettromagnetiche possono essere elevate. Inoltre è necessario verificare alcune condizioni della sala operatoria prima dell'intervento, tra cui la messa a terra del materiale e del paziente e l'allontanamento o la limitazione del rumore elettrico dell'ambiente circostante (es. motore delle coperte termiche).
Viceversa, il trasduttore acustico stesso può provocare delle interazioni elettromagnetiche attraverso la sua irradiazione: ecco perché si preferisce utilizzare trasduttori connessi a tubi con inserti intrauricolari piuttosto che semplici trasduttori posti sul volto o nel condotto uditivo esterno.
È da tener presente che esistono altre condizioni che possono alterare il monitoraggio del nervo cocleare, tra cui l'utilizzo di farmaci anestetici. L'ampiezza e le latenze degli ABR, infatti, risultano leggermente influenzate da alcuni farmaci come i barbiturici, le benzodiazepine, la chetamina, il propofol e l'isoflurano[33-34]. L'ECoG e i PACNU, invece, sono validi qualunque sia il protocollo di anestesia utilizzato.

Analogamente, il mantenimento della temperatura corporea è un elemento critico durante le registrazioni elettrofisiologiche dell'attività uditiva. Un'ipotermia relativa e prolungata influenza la conduzione nervosa e può artificialmente alterare l'ampiezza e le latenze degli ABR e, in minor misura, dell'ECoG e dei PACNU.
Infine, addirittura alcune manovre chirurgiche possono causare alterazioni dei tracciati elettrofisiologici. La fresatura ossea, ad esempio, provoca un rumore trasmesso alla coclea che può avere un effetto mascherante sulla stimolazione acustica poiché può arrivare a intensità di 120 dB. Analogamente, durante l'apertura della dura madre e la retrazione del cervelletto si può rilevare una riduzione di ampiezza e un aumento delle latenze nelle onde registrate: generalmente si tratta di modificazioni reversibili ma, a volte, in caso di eccessiva retrazione, queste variazioni possono evidenziare alterazioni definitive della funzione uditiva[35].

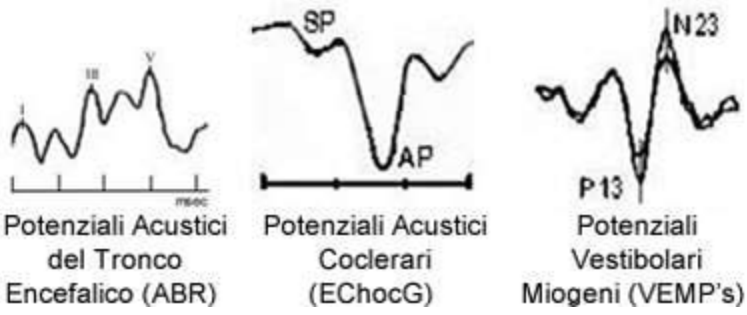

Fig.4.

POTENZIALI EVOCATI UDITIVI (ABR)

I potenziali evocati uditivi del tronco encefalico (**ABR: Auditory Brainstem Response**) costituiscono una metodica che permette di controllare il funzionamento delle vie uditive tramite risposte elettrofisiologiche che originano dalla porzione della via uditiva anatomicamente compresa fra il nervo acustico e la regione sottotalamica.

Con particolari accorgimenti, questa tecnica può essere applicata anche in sala operatoria e consente di monitorizzare il funzionamento delle vie uditive durante l'intervento chirurgico. Normalmente la registrazione dei tracciati richiede alcuni minuti e, di conseguenza, il feed-back delle

manovre chirurgiche non è immediato: è possibile accorciare i tempi necessari per l'acquisizione degli ABR modificando alcuni parametri di stimolazione e di registrazione, ma questo può interferire con la qualità del tracciato. È da tener presente che l'uso di farmaci sedativi e anestetici non influenzano il risultato dell'esame.
La tecnica ABR viene eseguita applicando stimoli sonori a livello del condotto uditivo esterno, tramite cuffia auricolare o altoparlante, e registrando le corrispondenti variazioni di attività elettrica delle strutture nervose in esame tramite elettrodi posizionati sul capo del paziente (tecnica "far field"): tale metodica viene registrata alla stregua di un elettroencefalogramma (EEG) con la differenza che quest'ultimo descrive l'attività elettrica cerebrale di base, invece i potenziali evocati consistono nella reazione elettrica a determinati stimoli sensitivi.
Nella pratica corrente il numero degli stimoli sonori impiegati è elevato, circa 1500-2000, ma tale parametro può variare a seconda che si tratti di un neonato, un bambino o un adulto. L'attività bioelettrica viene raccolta da elettrodi di superficie (vertice-mastoide) ed elaborata attraverso funzioni di "averaging" e di condizionamento del segnale comprendenti amplificazione e filtraggio; questi potenziale vengono poi visti come una tracciato elaborato da un elettroencefalogramma.
Gli ABR, quindi, sono una serie di onde elettroencefalografiche registrate tra due elettrodi di superficie posti sulla cute dell'estremità cefalica: questi elettrodi sono disposti in modo differenziale con valori di impedenza elettrica di circa 3 KΩ. Gli ABR sono raccolti tra un elettrodo attivo non invertitore (+), situato sul vertice, e un elettrodo invertitore (-), posizionato sulla mastoide o sul lobulo dell'orecchio; l'elettrodo di terra, invece, è situato sulla fronte. Queste onde sono generate da stimolazioni acustiche di breve durata e rapida salita, come scariche tonali di 40 ms o, più generalmente, click di 100 μs a un ritmo compreso tra 25 e 40-50 Hz.
La polarità della stimolazione può essere realizzata in rarefazione o in condensazione oppure le stimolazioni possono essere alterne. La scelta della polarità dipende dalla qualità dei tracciati registrati e può variare in funzione del materiale ma anche del soggetto studiato. L'ABR viene comunemente registrato in risposta a stimoli transitori a polarità alternata che, nel trasduttore, generano variazioni acustiche di compressione e rarefazione in successione. Questo tipo di stimolazione ha il vantaggio di annullare l'artefatto elettrico che, prodotto dal trasduttore e raccolto dall'elettrodo sulla mastoide, alle alte intensità può mascherare la porzione iniziale della risposta (onda I).
La polarità dello stimolo, di per sé, produce lievi modificazioni nell'ABR; stimoli di rarefazione tendono a ridurre la latenza delle componenti e

facilitano la separazione delle componenti IV e V. Tuttavia non è del tutto evidente se ciò possa contribuire a migliorare la sensibilità clinica dell'ABR: nei casi in cui non sia dimostrabile un'onda V alla massima intensità di stimolazione, alcuni autori suggeriscono di ripetere la registrazione con stimoli di rarefazione a cadenza lenta in modo da facilitare la comparsa dell'onda V.

Le risposte a stimoli uditivi provengono da strutture relè presenti all'interno del tronco encefalico e dipendono dalla modalità di attivazione che, nel tempo, interessa le popolazioni neuronali fra recettore cocleare e corpo genicolato mediale. La risposta che si ottiene è rappresentata da 6-7 onde polifasiche che si sviluppano entro una latenza di 7-8 ms dall'invio dello stimolo (potenziali evocati uditivi "precoci"). Tali onde sono state classificate da Jewett con numeri romani (I-VI) mentre Davis, Feinmesser e Sohmer, Thornton et al. hanno contribuito a correlare ogni singola onda con la stazione generatrice bioelettrica corrispondente:

- L'onda I corrisponde al potenziale globale della porzione distale del nervo cocleare;
- L'onda II è generata dalla porzione prossimale del nervo, al suo punto di ingresso nel tronco encefalico (giunzione bulbo-pontina);
- L'onda III è associata all'attività dei nuclei cocleari ipsilaterali rispetto all'orecchio stimolato, di parte del complesso olivare superiore e dei nuclei del corpo trapezoide controlaterali;
- Il complesso di onde IV e V è in relazione all'attività del lemnisco laterale e all'ingresso del collicolo inferiore controlaterale all'orecchio stimolato;
- Il voltaggio negativo successivo all'onda V corrisponde a potenziali dendritici del collicolo inferiore: tale struttura rappresenta una regione cui fanno capo quasi tutti i tratti neurali provenienti dalla porzione inferiore del tronco;
- Le onde VI e VII (quest'ultima spesso mal definita) sono generate dal corpo genicolato mediale.

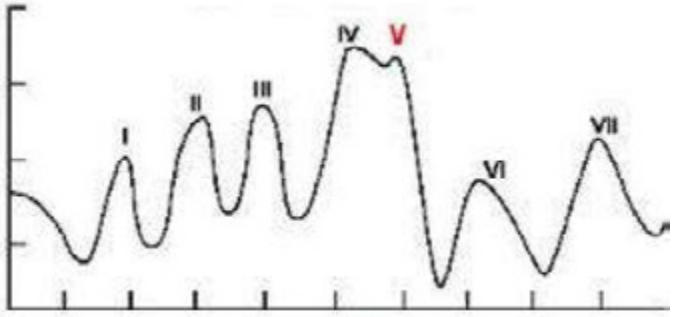

Fig.5.

Tra le onde descritte, la V è la più ampia, stabile e facilmente individuabile, anche a valori di soglia, specie per la costante presenza del segmento a rapida salita: per questo motivo la ricerca dell'onda V trova un'importante applicazione in campo clinico. L'onda VI, anche alle alte intensità sonore, può confondersi con la V apparendo come una lieve deflessione o incisura separata dall'apice della V da 1 msec di latenza. L'onda III è costante e spesso può essere seguita fino a 30 dB SL. Le onde che precedono la V sono identificabili con maggiore difficoltà e, diminuendo l'intensità dello stimolo, tendono a scomparire nell'ordine IV, II, I: in pratica a 50 dB SL, e a valori inferiori, tali onde sono difficilmente riconoscibili. Da quanto esposto, l'onda V risulta quella meglio individuabile in prossimità della soglia soggettiva del paziente. Le onde più riproducibili sono le onde I, III e V che sono, perciò, quelle utilizzate per il monitoraggio intraoperatorio del nervo cocleare.

L'ampiezza di questi potenziali è bassa (dell'ordine di 0.2-0.5 μV) quindi, tenendo conto della distanza che li separa dagli elettrodi del generatore cerebrale, il loro trattamento richiede un'amplificazione e un averaging importanti per veder emergere in maniera soddisfacente le onde dal rumore di fondo elettrico. Ciò richiede una stimolazione acustica sopraliminare di 75-80 dB o anche più, in caso di sordità preesistente.

La registrazione dell'ABR consente di confrontare il dato intraoperatorio o immediatamente post-operatorio, con quanto osservato preoperatoriamente in laboratorio. Dato che ogni soggetto rappresenta il proprio controllo i cui tracciati sono analizzati passo passo durante l'intervento, e tenuto conto del rischio di degradazione intraoperatoria delle onde, è imperativo ottenere dei tracciati preoperatori di qualità ottimale. Poiché l'ottenimento di questi tracciati dipende dalla sincronizzazione delle fibre che codificano le alte frequenze cocleari, anche una lesione demielinizzante o una neuropatia (eventualmente tumorale) possono alterare l'aspetto dei tracciati preoperatori i quali, in alcune condizioni, possono normalizzarsi durante l'intervento.

I tracciati risultano alterati quando l'ampiezza delle onde decresce e/o quando le latenze tra le onde aumentano. Nonostante la scomparsa dell'onda V sia particolarmente infausta per quanto riguarda la conservazione dell'udito, essa tuttavia non è interamente specifica per una sordità postoperatoria: devono essere ricercate tutte le modificazioni più precoci delle onde I e, soprattutto, III, in quanto esse segnano delle lesioni iniziali e, a volte, reversibili della funzione uditiva[36].

Dal punto di vista quantitativo, durante il monitoraggio intraoperatorio sono considerati segni di lesione nervosa tutte quelle condizioni in cui si registra una riduzione di più del 50% dell'ampiezza delle onde o un

prolungamento della latenza superiore al 10% o a 0.5 ms, comparando le registrazioni ottenute nei diversi tempi dell'intervento[37]. Una qualsiasi modificazione dell'aspetto delle onde degli ABR, comunque, deve essere un segnale di allarme che deve allertare il chirurgo nell'esecuzione delle manovre operatorie. Analogamente, una scomparsa dell'onda III e, quindi, dell'onda V degli ABR è un elemento di prognosi funzionale infausta[38]. Allo stesso modo, il raggiungimento di un potenziale d'azione bi- o trifasico, generalmente, ma non in maniera assoluta, è un elemento indicativo di buona prognosi per quanto riguarda la conservazione dell'udito[39].

ELETTROCOCLEOGRAFIA (ECOG)

L'Elettrococleografia (EcoG) fornisce informazioni sulla coclea e sul neurone di I ordine del nervo cocleare poiché permette di registrare le diverse risposte elettriche provocate dagli stimoli acustici a questi livelli dell'apparato uditivo. I potenziali elettrici registrabili con l'EcoG sono di tre tipi:

- **Potenziale microfonico cocleare:** è legato all'accoppiamento tra membrana basilare e cellule ciliate quindi origina dalla flessione delle stereociglia delle cellule acustiche, che risulta conseguente alla stimolazione sonora;

- **Potenziale di sommazione:** è funzione dell'omeostati ionica della coclea quindi è estremamente sensibile alle variazioni chimiche dell'endolinfa.

- **Potenziale d'azione composito** (PAC).

Nonostante i primi due potenziali siano interessati nello studio della fisiologia della coclea, solo lo studio del PAC è realizzato nel corso del monitoraggio intraoperatorio poiché ci fornisce informazioni sul neurone di I ordine del nervo cocleare. I fenomeni elettrici, evocati in sede cocleare dalla stimolazione acustica, sono trasmessi alle fibre del nervo acustico e danno luogo al PAC che rappresenta la somma dei potenziali d'azione (PA) di ogni singola fibra. Il PAC si presenta come un'onda bifasica costituita da una prima onda negativa (N1) seguita da un'onda positiva (P1): la comparsa di queste onde è legata all'attivazione della prima sinapsi uditiva a livello del modiolo.
La valutazione del PAC, in corso di monitoraggio intraoperatorio, si basa

sulla misurazione della latenza dell'onda N1 e dell'ampiezza N1-P1. L'onda N1 possiede lo stesso generatore dell'onda I degli ABR (porzione distale del nervo cocleare) e la sua latenza corrisponde, approssimativamente, a quella dell'onda II degli ABR. L'ampiezza di queste onde, poiché è direttamente proporzionale all'intensità della stimolazione, è in funzione della distanza dell'elettrodo esplorante dal modiolo: con la tecnica "near field" (tecnica transtimpanica) l'elettrodo è impiantato attraverso la membrana timpanica ed è posto sul promontorio, quindi la distanza dal modiolo è minore e i potenziali sono più ampi (di 15÷50 volte) rispetto a quelli registrati con la tecnica "far field", in cui l'elettrodo esplorante, invece, è situato a livello della membrana timpanica (anulus), a livello del condotto uditivo esterno o, addirittura, sul palato, sulla mastoide o sul lobulo[40].

Gli stimoli acustici sono inviati tramite cuffie auricolari o altoparlanti e sono costituiti da click o da scariche tonali (toni con brevi costanti di tempo). Lo stimolo più usato è il click bifasico della durata di 60÷100 μsec. Il numero minimo di stimoli utili a ottenere un potenziale facilmente riconoscibile è di circa 2000, ma questo parametro può variare a seconda delle condizioni d'esame. La stimolazione acustica è molto simile a quella utilizzata negli ABR eccetto alcune caratteristiche tra cui la cadenza di presentazione degli stimoli (che varia da 10 a 20 Hz) e il filtraggio del segnale (500-3000 Hz). Infatti, essendo la risposta ECoG un potenziale precoce, che si esaurisce mediamente entro i 6 msec, il tempo di analisi utilizzato dovrà essere di almeno 10 msec e la banda passante dei filtri selezionata tra 500 Hz e 3000 Hz rispettivamente per le frequenze di taglio inferiori e superiori.

Rispetto agli ABR, l'ampiezza del segnale registrato è più importante (2-20 μV), quindi l'amplificazione necessaria è inferiore e l'averaging richiesto durante il monitoraggio è meno lungo per eliminare il rumore di fondo. Perciò, questo esame riflette meglio "in tempo reale" l'impatto delle manipolazioni chirurgiche sulla funzione uditiva rispetto agli ABR. Il suo principale svantaggio è che esso valuta esclusivamente la sincronizzazione delle fibre nervose a bassa soglia di attivazione e, soprattutto, unicamente sulla porzione distale del nervo cocleare: quindi, a differenza degli ABR, una lesione prossimale del nervo o a livello del tronco encefalico può non essere evidenziata dalla misurazione del PAC. Le variazioni di ampiezza delle onde N1-P1, infatti, evidenziano un asincronismo della porzione prossimale delle fibre uditive a causa di demielinizzazione o lesione assonale.

POTENZIALI D'AZIONE COMPOSITI DEL NERVO COCLEARE (PACNU)

Negli ultimi anni, è stata messa a punto una tecnica di monitoraggio che si effettua stimolando l'orecchio con un impulso sonoro e registrando i potenziali elettrici evocati a livello del nervo stesso, denominati PACNU, tramite un elettrodo posizionato direttamente sul nervo acustico. Questa tecnica di monitoraggio permette di superare alcuni limiti dell'ECoG poiché l'attività del nervo viene monitorizzata in tempo reale.
L'elettrodo è posto direttamente a contatto con il nervo uditivo, in prossimità della fossetta laterale del bulbo, in modo da poter controllare le anomalie che possono comparire a tutti i livelli del nervo stesso, dall'uscita dal meato acustico interno fino al tronco cerebrale.
L'estrema vicinanza tra l'elettrodo e il nervo uditivo permette di osservare dei PAC di grande ampiezza, decisamente maggiori rispetto a quelli registrabili con l'ECoG: l'onda N1, infatti, può raggiungere 50 μV. Tale ampiezza fa sì che siano necessari una minore amplificazione e un minor averaging per veder emergere in maniera soddisfacente le onde dal rumore di fondo elettrico e, quindi, per ottenere dei tracciati interpretabili: ciò consente un monitoraggio "quasi in tempo reale" della funzione del nervo uditivo.
Questa tecnica, però, presenta degli svantaggi. Nel monitoraggio delle funzioni uditive, la registrazione dei PACNU rappresenta una modalità di valutazione rapida ma non sempre affidabile. La risposta derivata, infatti, è strettamente correlata alla posizione dell'elettrodo che, per vicinanza al campo operatorio, può variare anche di molto. La necessità di posizionare l'elettrodo direttamente a contatto con il nervo comporta dei problemi tecnici e di ingombro del campo chirurgico che non sempre rende agevole la registrazione dei potenziali diretti di questo nervo.
Nel caso di piccoli tumori e in corso di chirurgia funzionale dell'angolo pontocerebellare è possibile posizionare correttamente gli elettrodi; al contrario, nel caso di lesione voluminosa o di accesso soprapetroso, il posizionamento può essere difficile o, addirittura, impossibile. In presenza di tumori voluminosi, quindi, solo gli ABR e l'ECoG risultano metodi relativamente affidabili e sicuri per il monitoraggio del nervo cocleare.

Un ulteriore svantaggio è rappresentato dall'estrema vulnerabilità dell'elettrodo che può essere lesionato da movimenti di trazione oppure, se trascinato dai movimenti della fresa, può causare gravi danni al nervo stesso ma anche a strutture del tronco encefalico: la presenza di un elettrodo nel campo operatorio, quindi, richiede maggiore attenzione da parte del chirurgo nell'esecuzione delle manovre operatorie.

METODI FISICI

Attualmente le tecniche più utilizzate nel monitoraggio nel nervo cocleare si basano sulla stimolazione acustica ma, in alcune situazioni, essa può essere sostituita da una stimolazione elettrica. Questo tipo di stimolazione può essere utilizzato quando il funzionamento della coclea e/o del nervo uditivo è alterato (come accade, ad esempio, durante un impianto cocleare) in modo da monitorizzare la qualità della risposta nervosa; inoltre può essere usato al momento del posizionamento di un impianto uditivo del tronco cerebrale per verificare il posizionamento degli elettrodi a contatto con i nuclei cocleari[41].

Il generatore elettrico utilizzato per stimolare la via uditiva può essere esterno oppure interno: in quest'ultimo caso la stimolazione elettrica è erogata direttamente dall'impianto uditivo. Se la stimolazione è esterna, generalmente lo stimolo è un segnale di polarità alternata, della durata di 100-200 μs con ampiezza 0.2-1 mA e frequenza 10 Hz. All'opposto, se il segnale è erogato dall'impianto, sono utilizzati una serie di impulsi le cui caratteristiche e il cui protocollo di stimolazione dipendono dall'impianto.

OTOEMISSIONI

Alcuni autori hanno proposto l'utilizzo dei prodotti di distorsione otoacustici (DPOAE) come monitoraggio intraoperatorio negli interventi di rimozione di tumori dell'angolo pontocerebellare[42].
Le emissioni otoacustiche (OAE) sono energia acustica prodotta dalla coclea (spontanea o in risposta a uno stimolo acustico) e registrata nel canale uditivo esterno tramite un microfono posto a tale livello.
Le OAE sono state anche definite "echi cocleari" poiché riflettono la fine funzionalità cocleare principalmente legata all'attività e alla funzione di amplificazione delle cellule ciliate esterne ("coclea attiva"). La presenza delle otoemissioni acustiche testimonia lo stato di buona funzionalità meccanica delle sinapsi delle cellule ciliate esterne (CCE) e delle strutture a esse collegate (stereociglia, membrana tectoria, giunzioni cilio-tectorie, membrana basilare, sistema olivo-cocleare laterale e mediale); meno mirata è, invece, la misura che esse forniscono sull'assetto funzionale delle cellule ciliata interne.
Le CCE hanno contrazioni rapide, che aumentano il movimento della membrana basilare, e contrazioni lente, che correggono gli spostamenti eccessivi della membrana basilare. Le micro-alterazioni della funzionalità cocleare introducono alterazioni funzionali a livello delle CCE: esse

vengono espresse come una riduzione dell'ampiezza e del rapporto S/N (segnale-rumore) delle OAE.
Le otoemissioni sono classificate in base allo stimolo che le evoca e si suddividono in:

- **SOAE:** risposte spontanee evocate da processi interni della coclea (rumore Browniano); in assenza di stimoli esterni sono registrabili nel 50% dei soggetti normali e non sono correlati a patologie, quindi hanno scarsa utilità clinica.

- **TEOAE (transienti):** risposte evocate da uno stimolo transitorio (click o tone burst) e registrate dopo la durata dello stimolo; sono deboli e si confondono con il rumore di fondo del condotto uditivo.

- **DPOAE (prodotti di distorsione):** risposte evocate da due stimoli continui (toni puri) e registrate simultaneamente a tali stimoli poiché la risposta delle DPOAE non ha latenza. Tali caratteristiche rendono evidente il motivo per cui, nel monitoraggio intraoperatorio, siano state proposte questo tipo di otoemissioni.

Shera e Guinan (1999) hanno suggerito che le OAE siano il risultato cumulativo di processi non-lineari (che generano DPOAE) e meccanismi di riflessione (che generano TEOAE). Un sistema non lineare, come la coclea, quando viene stimolato, presenta effetti di distorsione e saturazione delle frequenze: queste caratteristiche sono associate, appunto, con la genesi delle OAE. La coclea diventa un sistema lineare quando subisce gravi danni, ovvero nelle ipoacusie.

I **Prodotti di Distorsione** sono generati da due toni puri, sinusoidali, inviati simultaneamente, di frequenza diversa (F1 e F2) tale che il rapporto F2/ F1=1,22 (Fratio: 1.18-1.30): i due toni devono essere di frequenza abbastanza vicina in modo da creare sulla partizione cocleare due pattern di vibrazione che in parte si sovrappongono. In risposta, la coclea emette come "eco" un'energia sonora alla stessa frequenza F1 e F2 più altra energia ad altre frequenze aggiuntive che sono, appunto, prodotti di distorsione (es. 2F1-F2, 2F2-F1, 3F1-F2) di cui 2F1-F2 è il prodotto clinicamente più importante poiché è il più intenso.

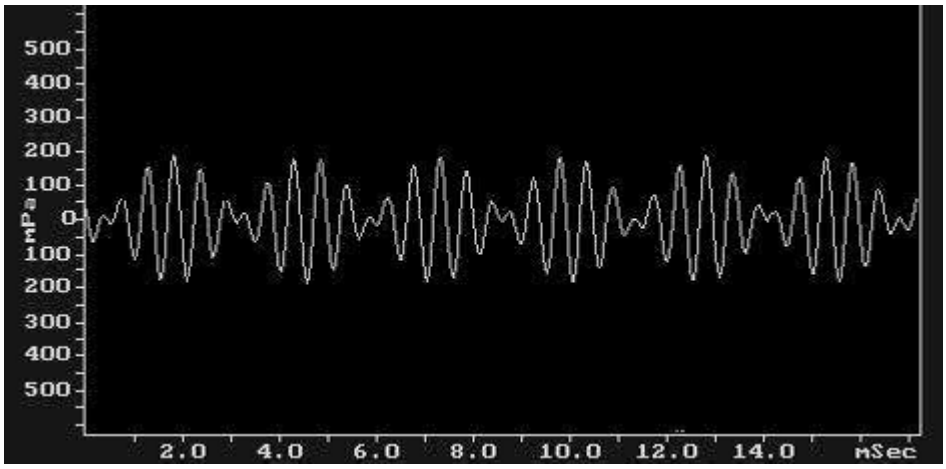

Fig.6. *Stimolazione della coclea tramite due toni F1 e F2 aventi fasi quasi simili.*

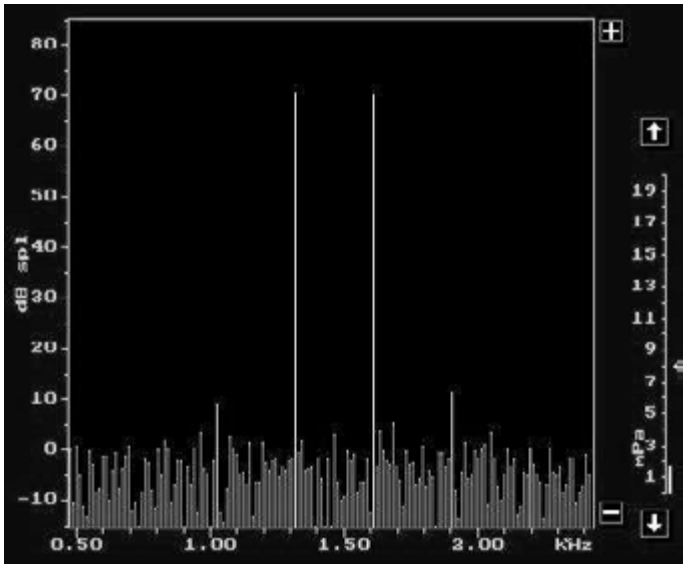

Fig.7. *Prodotti di distorsione generati dalla coclea.*

Per generare DPOAE, gli stimoli devono essere inviati a intensità compresa tra 50-75 dB SPL e frequenza compresa tra 1.5-8.0/10.0 kHz. Per identificare meglio eventuali deficit uditivi si utilizzano protocolli asimmetrici (es. 65-55, 65-50); oltre i 70 dB SPL, però, il vantaggio dei protocolli asimmetrici non vale più (es. 75-65 uguale a 70-70).

Morawski et al.[42], nel loro studio sul monitoraggio intraoperatorio tramite DPOAE, hanno utilizzato stimoli con frequenza compresa tra 2.0 a 6.0 kHz e intensità compresa tra 60 e 70 dB SPL. Tale monitoraggio riflette i cambiamenti della funzione cocleare in tempo reale durante l'intervento chirurgico ma non può evidenziare lesioni neuronali che sono spesso la causa di danni uditivi postoperatori. Quindi, anche se la presenza dei DPOAE è ben correlata a una conservazione dell'udito, è probabile che la loro degradazione rifletta solo fenomeni ischemici intraoperatori mentre la loro normalità ignori una neuropatia postoperatoria.

MONITORAGGIO NERVO VESTIBOLARE

Nella nostra pratica clinica, accanto al monitoraggio del nervo facciale e del nervo cocleare, eseguiamo anche il monitoraggio del nervo vestibolare, in particolar modo durante gli interventi di impianto cocleare. Tale monitoraggio non si attua direttamente sul nervo, metodica eccessivamente invasiva, bensì si effettua un monitoraggio della funzione vestibolare valutando la reattività delle cellule ciliate sacculari, in primis, e utricolari.
Il nervo vestibolococleare (o nervo statoacustico o VIII nervo cranico) è un nervo sensitivo costituito da 2 componenti: il nervo cocleare, deputato alla percezione uditiva e il nervo vestibolare, responsabile del mantenimento dell'equilibrio. Emerge dal tronco encefalico a livello della fossetta retrolivare, alla giunzione tra ponte e bulbo, si porta esternamente in avanti insieme ai nervi facciale e intermedio, supera il flocculo cerebellare passandogli davanti e arriva nel meato acustico interno (CUI) dove si divide nelle componenti **vestibolare** e **cocleare**. Il nervo vestibolare raggiunge il **ganglio vestibolare (o di Scarpa),** posto nella porzione profonda e laterale del meato acustico interno; in tale ganglio sono contenuti i protoneuroni bipolari i cui prolungamenti centrali raggiungono i nuclei vestibolari del tronco encefalico, mentre le fibre periferiche si dividono in due rami, superiore e inferiore. Il **ramo superiore** si risolve in ramuscoli che escono dal CUI attraverso i forellini (tractus spiralis foraminosus) dell'area vestibolare superiore

e giungono alle macule acustiche dell'utricolo e alle creste ampollari superiore e laterale; il **ramo inferiore** attraversa i forellini della fossetta inferiore e raggiunge la macula del sacculo e la cresta ampollare del canale semicircolare posteriore. I prolungamenti centrali dei neuroni presenti nel ganglio vestibolare di Scarpa costituiscono la parte vestibolare dell'VIII nervo cranico e raggiungono il **complesso nucleare vestibolare**, presente sotto il pavimento del IV ventricolo dove occupa una regione piuttosto vasta lateralmente e al confine tra il ponte e il bulbo.

Il complesso nucleare vestibolare presenta efferenze sia ascendenti che discendenti. Tra le efferenze ascendenti più importanti ci sono proiezioni dirette bilateralmente, attraverso il fascicolo longitudinale mediale, che raggiungono i nuclei dei nervi oculomotore, trocleare e abducente che innervano la muscolatura estrinseca degli occhi, generando il **riflesso vestibolo-oculomotore (VOR):** esso è in grado di compensare gli spostamenti della testa tramite movimenti oculari e permettere, così, di stabilizzare lo sguardo su un oggetto fisso. Oltre tale connessione **diretta** tra i nuclei vestibolari e i neuroni oculomotori vi è anche una connessione **indiretta** che attraversa la sostanza reticolare del tronco encefalico. Un controllo preciso vestibolo-oculare richiede l'attività combinata di entrambe le vie: la via diretta offre un canale rapido di comunicazione, mentre la via indiretta agisce da fine modulatore dei movimenti oculari indotti dalle stimolazioni vestibolari. Attraverso circuiti riverberanti, la via indiretta mantiene un tono di attivazione spontaneo basale e integra le informazioni da numerosi centri neurali: il **velocity-storage mechanism.** Essa opera una sommazione dei segnali dai sistemi visivo, propriocettivo e vestibolare al fine di produrre dei movimenti compensatori oculari accurati. Il VOR, quindi, rende evidente la sinergia del sistema vestibolare e del sistema oculomotore nella stabilizzazione dell'immagine retinica al fine di permettere una visione chiara, se possibile in tutte le circostanze. Esso è un arco riflesso trineuronale in cui i neuroni vestibolari primari convogliano le informazioni di origine ampollare a livello dei neuroni vestibolari secondari del nucleo vestibolare mediale: i movimenti si producono, quindi, nel medesimo piano del canale semicircolare eccitato e sono idealmente equivalenti in velocità ma con direzione opposta alla rotazione della testa.
La **video-oculografia** (VOG) è una tecnica di registrazione dei movimenti oculari che ci permette di approfondire lo studio del VOR attraverso l'osservazione dell'immagine televisiva dell'occhio. L'acquisizione della posizione del bulbo oculare viene effettuata con l'utilizzo di telecamere sensibili alla luce infrarossa. L'assetto

tecnico è costituito da una maschera con una o due telecamere. Qualora l'immagine video venga acquisita e archiviata, un apposito software è in grado di scomporre il segnale rilevato lungo gli assi verticale e orizzontale, in modo da effettuare l'analisi del nistagmo e ottenere un tracciato (**video-nistagmografia, VNG**).
Il sistema vestibolare è un sistema chiuso, non esplorabile in via diretta. Il vero monitoraggio del nervo vestibolare dovrebbe essere effettuato con un elettrodo posto direttamente sul nervo ma, ovviamente, tale metodica risulta eccessivamente invasiva. Ci affidiamo quindi a un monitoraggio di tipo incruento, indiretto: in questo caso, il monitoraggio della funzione vestibolare sostituisce il monitoraggio del nervo stesso. Lo studio della funzionalità vestibolare è realizzabile sfruttando le importanti connessioni che esso contrae con l'apparato visivo, con il sistema propriocettivo e con quello muscolare. Tradizionalmente, così come nel nostro caso, l'attenzione è stata rivolta allo studio del riflesso vestibolo-oculomotore (VOR).
Nel nostro studio abbiamo monitorizzato, tramite video-oculografia, l'attività vestibolare durante l'inserimento dell'array porta elettrodi nella coclea in corso di impianto cocleare. Il nostro quesito era rivolto all'eventuale generazione di onde perilinfatiche, a partenza cocleare, con conseguente stimolazione del sacculo, dell'utricolo e del nervo vestibolare: è per tale motivo che abbiamo ritenuto utile monitorizzare la funzione recettoriale utricolare e sacculare.
Durante l'impianto cocleare, l'inserimento dell'array viene effettuato a livello della scala timpanica della coclea (scala posteriore del canale spirale) che comunica con la cavità sottovestibolare, a sua volta in comunicazione con il cavo del timpano attraverso la finestra rotonda, chiusa dalla membrana secondaria del timpano; tale scala, quindi, risulta priva di collegamenti con il vestibolo. Ciononostante, la nostra ipotesi si basa sulla comunicazione della scala timpanica con quella vestibolare a livello di un foro, l'elicotrema, presente all'apice della coclea dove la lamina spirale e la membrana basilare terminano, lasciando, quindi, una comunicazione tra le due scale. Poiché la rampa vestibolare (scala anteriore) comunica con il vestibolo, anche la rampa timpanica, dove il chirurgo introduce l'array dell'impianto cocleare, ottiene tale comunicazione per via indiretta. La scala vestibolare, inoltre, contiene il condotto cocleare che è in comunicazione con il **sacculo** tramite il canale reuniente (di Hensen); il sacculo, mediante il condotto utricolo-sacculare, è in collegamento con l'**utricolo** che, a sua volta, riceve gli sbocchi ampollari dei canali semicircolari, le strutture deputate al mantenimento dell'equilibrio. Il sacculo e l'utricolo presentano recettori neurosensoriali

a livello delle macule mentre i canali semicircolari a livello delle creste ampollari: tali strutture sono raggiunte dai ramuscoli del nervo vestibolare. Il compito del sacculo è di portare informazioni ai nuclei vestibolari riguardo i movimenti che si hanno sul piano verticale mentre l'utricolo fornisce informazioni sull'accelerazione orizzontale. I recettori sensoriali dei canali semicircolari, invece, percepiscono i movimenti rotatori di testa e corpo (accelerazioni angolari).

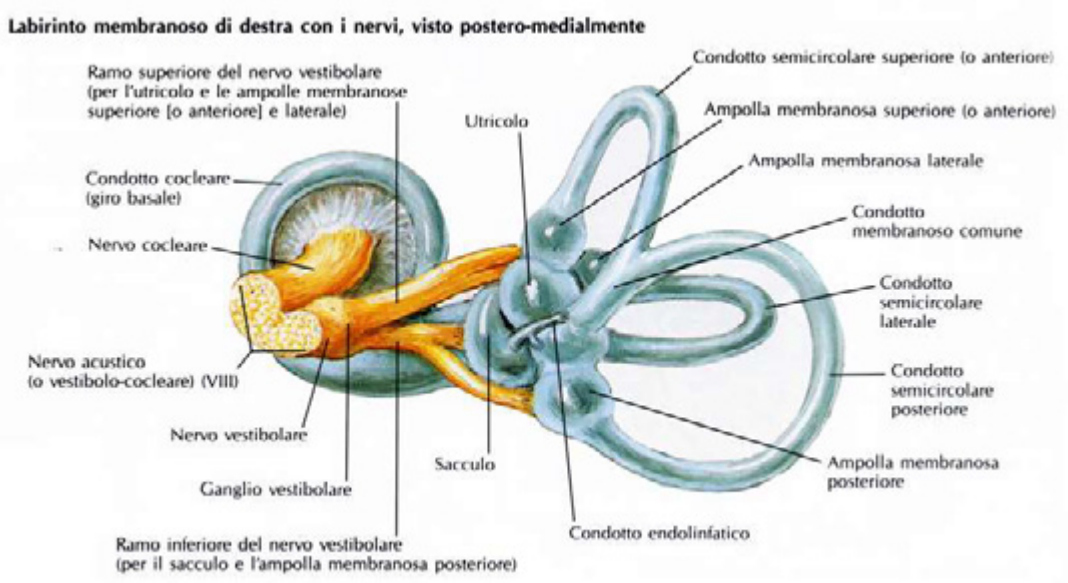

Fig.8.

Nel nostro studio abbiamo eseguito tale monitoraggio su 18 pazienti in corso di intervento chirurgico di impianto cocleare applicando, sul volto del paziente, una maschera provvista di due telecamere, a loro volta collegate a uno schermo. In tutti i casi abbiamo effettuato la registrazione video dei movimenti oculari del paziente esclusivamente durante l'inserimento dell'array nella coclea per evitare lesioni corneali dovute all'apertura della rima palpebrale. In nessun caso si è evidenziata la generazione di nistagmo quindi siamo arrivati alla conclusione che non c'è interazione dell'impianto cocleare con la funzione vestibolare. In nessun caso, inoltre, abbiamo clinicamente rilevato, nel postoperatorio, deficit o alterazioni della funzione dell'equilibrio con episodi vertiginosi e/o manifestazioni vagali associate.

Fig.9. *Maschera sul volto del pz.*

Fig.9. *Schermi per visualizzare il nistagmo.*

BIBLIOGRAFIA

1. Krause F: “Surgery of the brain and spinal cord”. Vol II, New York, Rebman Company, 1912.
2. Delgado TE et al. “Intraoperative monitoring of facial nerve evoked responses obtained by intracranialstimulation of facial nerve: a more accurate technique for facial nerve dissection”. Neurosurgery; 4: 418-421, 1979.
3. Sugita K, Kobayashi S. “Technical and instrumental improvements in the surgical treatment of acoustic neuromas”. J Neurosurg; 57, 747-752, 1982.
4. Silverstein H et al. “Simultaneus of CO2 laser with continuous monitoring of eighth cranial nerve action potential during acoustic neuroma surgery”. Otolaryngol Head Neck Surg; 92: 80-84, 1984.
5. Moller AR, Jannetta PJ. “Preservation of facial function during removal of acoustic neuromas. Use of monopolar constant-voltage stimulation and EMG”. J Neurosurg; 61: 757-760, 1984.
6. Metson R, Thornton A, Nadel PJ, Fee WW. “A new design for intraoperative facial nerve monitoring”. Otolaryngol Head Neck Surg; 98: 258-261, 1988.
7. Prass RL, Louders H. “Acoustic (loudspeaker) facial electromyographic monitoring: part 1. Evoked electromyogrphic activity during acoustic neuroma resection”. Neurosurgery; 19: 392-400, 1986.

8. Lynch SL, Boon AJ, Smith J, Harper CM Jr, Tanaka EM. Complications of needle electromyography: hematoma risk and correlation with anticoagulation and antiplatelet therapy. Muscle Nerve 2008;38:1225-30.

9. Haenggeli A, Richter M, Lehmann W, Dulguerov P, A complicationof intraoperative facial nerve monitoring: facial skin burns. Am J Otol 1999; 20:679-82.

10. Filipo R, De Seta E, Bertoli GA. “Intraoperative video monitoring of the facial nerve”. Am J Otol; 21: 119-122, 2000.

11. Filipo R, Pichi B, Bertoli GA, De Seta E. “Video-based system for intraoperative facial nerve monitoring: comparison with electromyography”. Otol Neurotol; 23: 594-597, 2002.

12. De Seta E, Bertoli GA, De Seta D, Covelli E, Filipo R. “New developement in intraoperative video monitoring of facial nerve: a pilot study”. Otol Neurotol; 31:1498-1502, 2010.

13. Moller AR, Jannetta PJ. “Preservation of facial function during removal of acoustic neuromas. Use of monopolar constant-voltage stimulation and EMG”. J Neurosurg; 61: 757-760, 1984.

14. Prass RL, Louders H. “Constant-current versus constant voltage stimulation”. J Neurosurg; 62: 622-623, 1985.

15. Yingling CD, Ashram YA. “Intraoperative monitoring of cranial nerves in skull base surgery”. In Jackler RK e Brackmann DE: Neurotology. Ed Mosby; Boston, 2005.

16. Grimaldi M, Presutti L, Cunsolo E, Laudadio P. “Monitoraggio intraoperatorio del nervo facciale in neurotologia e chirurgia della base cranica”. In P.Laudadio: Monitoraggio intra-operatorio dei nervi cranici nella chirurgia di interesse ORL. Ed Formenti, pag 47-83, 1999.

17. Silverstein H, Willcox TO Jr, Rosenberg SI, Seidman MD. Prediction of facial nerve function following acoustic neuroma resection using intraoperative facial nerve stimulation. Laryngoscope. 1994.

18. Kimura J. Electrodiagnosis in Deseases of nerve and muscle: principles and practice. Philadelphia: FA Davis. 1983.

19. Selesnick SH. Optimal stimulus duration for intraoperative facial nerve monitoring. Laryngoscope 1999;109:1376-85.

20. Bozorg Grayeli A, Kalamarides M, Fraysse B. Comparison between intraoperative observations and electromyographic monitoring data for facial nerve outcome after vestibular schwannoma surgery. Acta Otolaryngol 2005;125:1069-74.

21. Sobottka SB, Schackert G, May SA. Intraoperative facial nerve monitoring (IFNM) predicts facial nerve outcome after resection of vestibular schwannoma. Acta Neurochir 1998;140:235-42, discussion 242-3.

22. Huang X, Ren J, Xu J, Xu M, Chen D, Chen M, Ji K, Wang H, Chen H, Cao L, Shao Y, Zhong P, Ballena R, Zhou L, Mao Y. The utility of “low corrent” stimulation threshold of intraoperative electromyography monitoring in predicting facial nerve function outcome after vestibular schwannoma surgery: a prospective cohort study of 103 large tumors. Journal of Neuro-Oncology Feb 2018. doi:10.1007/s11060-018-2806-8.

23. Taha JM, Tew JM, Keith RW. Proximal to distal facial amplitude ratio sas predictors of facial nerve function after acoustic neuroa excision. J Neurosurg. 1995.

24. Nuwer MR, Daube J, Fischer C et al. „ Neuromonitoring during surgery. Report of an IFCN Committee”. Electroencephalography and clinical neurophysiology; 87: 263-276, 1993.

25. Yingling CD. “Intraoperative monitoring of cranial nerves in skull base surgery”. In Jackler RK e Brackmann DE: Neurotology. Ed Mosby; Boston, 1994.

26. Cai Y, Xu J, Chen L, Chi F. Electromyographic monitoring of facial nerve under different levels of neuromuscular blockade during middle ear microsurgery. Chinese Medical Journal. 2009; 122(3):311-314.

27. Sclabassi RJ et al. “Monitoring II. Technical aspect of networked monitoring. In Janecka IP, Tiedemann K ed. Skull base surgery: anatomy, biology and technology. Lippincot-Raven Publishers, Philadelphia, 1997.

28. Prass RL, Luders H. Acoustic (loudspeaker) facial electromyographic monitoring: part1. Evoked electromyographic activity during acoustic neuroma resection. Neurosurgery 1986;19:392-400.

29. Yingling CD, Ashram YA. “Intraoperative monitoring of cranial nerves in skull base surgery”. In Jackler RK e Brackmann DE: Neurotology. Ed Mosby; Boston, 2005.

30. Bernardeschi D, Meskine N, Otaibi NA. Continuous facial nerve stimulating burr for otologic surgeries. Otol Neurotol 2011;32:1347-51.

31. Choung YH, Park K, Cho MJ. Systematic facial nerve monitoring in middle ear and mastoid surgeries:”surgical dehiscence” and “electrical dehiscence”. Otolaryngol Head Neck Surg 2006;135:872-6.

32. Phillips DJ, Kobylarz EJ, De Peralta ET. Predictive factors of hearing preservation after surgical resection of small vestibular schwannomas. Otol Neurotol 2010;31:1463-8.

33. Edwuards BM, Kileny PR. Intraoperative neurophysiologic monitoring: indications and techniques for common procedures on otolaryngology-head and neck surgery. Otolaryngol Clin North Am 2005;38,631-42,VIII.

34. Saito T, Yamamoto I, Huang XL. Effects of muscle relaxants on EEG, ABR and EMG in rabbits. Hum Exp Toxicol 1999;18:718-23.

35. Gouveris H, Mann W. Association between surgical steps and intraoperative auditory brainstem response and alectrocochleography waveforms during hearing preservation vestibular schwannoma surgery. Eur Arch Otorhinolaryngol 2009;266:225-9.

36. Neu M, Strauss C, Romstock J. The prognostic value of intraoperative BAEP patterns in acoustic neurinoma surgery. Clin Neurophysiol 1999; 110:1935-41.

37. Morawski KF, Niemczyk K, Bohorquez J. Intraoperative monitoring of hearing during cerebellopontine angle tumor surgery using transtympanic electrocochleography. Otol Neurotol 2007;28:541-5.

38. James ML, Husain AM. Brainstem auditory evoked potential monitoring: when is change in wave V significant? Neurology 2005;65:1551-5.

39. Aihara N, Murakami S, Watanabe N. Cochlear nerve action potential monitoring with the microdissector in vestibular schwannoma surgery. Skull Base 2009;19:325-32.

40. Thornton AR. Electrophysiological studies of the auditory system. Audiology. 1976;15:23-38.

41. Frohne C, Lesinski A, Battmer RD, Lenarz T. Monitoring the electrode position during acoustic neuroma surgery. Am J Otol 1997;18:S95-6.

42. Morawski K, Namyslowski G, Lisowska G. Intraoperative monitoring of cochlear function using distortion product otoacustic emissions (DPOAEs) in patients with cerebellopontine angle tumors. Otol Neurotol 2004;25:818-25.

L'OTOSCLEROSI HA BISOGNO DI UN'IMAGING?

F. Raso

UOC Otorinolaringoiatria
Presidio Ospedaliero "Garibaldi-Nesima" – Catania

Come noto la diagnosi di otosclerosi è effettuata prevalentemente audio impedenzometricamente: la presenza di un'ipoacusia trasmissiva, a timpano integro, accompagnata da timpanogramma di tipo A, e, solitamente, dall'assenza dei riflessi stapediali, può indirizzare verso la diagnosi di otosclerosi. La risoluzione della patologia può essere sia protesica che chirurgica, per quanto i risultati migliori si abbiano con quella chirurgica, soprattutto nelle forme più avanzate in cui l'ausilio delle protesi potrebbe rivelarsi insufficiente. È ovvio, inoltre, che l'intervento non richieda di indossare alcun dispositivo, evitando, quindi, qualunque genere di disagio al paziente.

L'otosclerosi è prevalentemente appannaggio della finestra ovale (otosclerosi fenestrale, 94%), ed in seconda istanza, per quanto più infrequentemente, l'interessamento può estendersi al vestibolo, ai canali semicircolari, all'acquedotto cocleare, all'acquedotto vestibolare e financo ai condotti uditivi interni (otosclerosi retrofenestrale).

Come precedentemente accennato la sede più frequente di focolaio otospongiotico è la fissula ante fenestram. A tale livello il processo patologico può provocare l'ampiamento della zona fenestrale se prevale la componente da riassorbimento otospongiotico, mentre se ne verifica il restringimento nel caso di prevalenza della componente otosclerotica.

Nelle forme trasmissive e prevalentemente, per quanto riguarda le

patologie osteodistrofiche, l'HR-CT può essere di ausilio nella diagnosi differenziale e quindi, nel dissipare ragionevoli dubbi, sia pre che post-operatori, in caso di insuccessi secondari alla chirurgia.
Infatti le apparecchiature TC spirali di ultima generazione consentono di effettuare slide submillimetriche, fino a 0,2 mm, consentendo sia la visualizzazione delle aree ossee nella fase attiva di demineralizzazione (otospongiosi) che nella successiva fase inattiva di calcificazione (otosclerosi); questo elevato potere di risoluzione spaziale ha dissipato ogni ragionevole dubbio sull'utilità della metodica: l'atavico scetticismo nei confronti dell'attendibilità dello studio TC poggiava le basi sul fatto che in passato le metodiche di acquisizione non possedevano il potere di definizione spaziale atto alla dimostrazione radiologica del 1° e del 2° stadio dell'otosclerosi fenestrale: al di sopra di queste dimensioni (0,2mm), che risultano, quindi, essere indispensabili, la valutazione dell'anatomia delle finestre ovali e rotonda non sarebbe attendibile. Lo studio mediante HR-TC si effettua in proiezione assiale, parallelamente al canale semicircolare laterale, dopo averlo identificato in seguito alle proiezioni coronali e sagittali.
I sistemi di grading sono basati sulla sede e sulla entità dell'estensione del processo patologico, sia esso otosclerotico che otospongiotico. (Marshall, 2005), ma è anche possibile valutare la prevalenza di uno dei due processi sull'altro (Lee, 2009).
Il sistema di grading relativo alla TC secondo Marshall (2005), in accordo con la classificazione di Symons/Fanning e secondo Lee et al. (2009) si differisce in 3 gradi:

Grado 1: otosclerosi od otospongiosi unicamente fenestrali (94% circa), con ispessimento o, al contrario, assottigliamento da demineralizzazione della platina; il quadro di ispessimento o assottigliamento, a seconda che siano implicati, rispettivamente, processi di otosclerosi o di otospongiosi può verificarsi anche a carico delle finestre ovale (Fig. A, B, C, E, F, G, H, I, L) e rotonda, per quanto la patologia a carico di quest'ultima sia da considerarsi decisamente rara (Fig. M e N).

Grado 2: sedi isolate di demineralizzazione peri-cocleare, senza necessariamente coinvolgimento fenestrale, a carico del giro basale della coclea (grado 2 A) (Fig. O e P), ai giri apicale e medio (grado 2 B), o a carico di tutta la coclea, nei giri basale, medio ed apicale, (grado 2C).

Grado 3: coinvolgimento di tutta la capsula otica, indifferentemente senza o con coinvolgimento delle finestre.

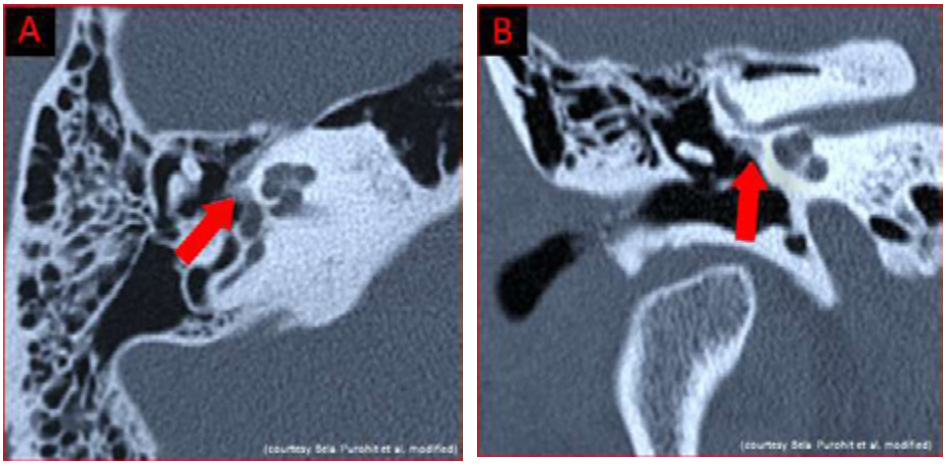

Fig A e B*: Una placca ipodensa di demineralizzazione, indicata dalle frecce, è visibile nella regione della fissula ante fenestram, in accordo con quadro di otosclerosi fenestrale.*

È ovvio che, per quanto infrequentemente, possano verificarsi casi di presenza contemporanea di due patologie, come, ad esempio, processo otosclerotico e dislocazione ossiculare, come indicato dalle Fig. C e D. In questi casi l'apporto dell'HR-CT è da ritenersi indispensabile, pena, nonostante intervento per otosclerosi magistralmente condotto, la mancata risoluzione dell'ipoacusia trasmissiva.

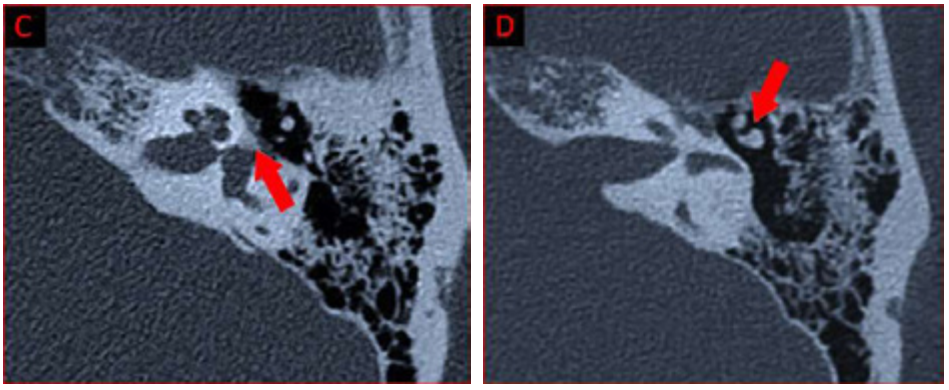

Fig C e D*: Indicate dalle frecce: nella prima foto una placca otosclerotica nella fissula ante fenestram; nella seconda foto dislocazione incudo malleolare, verosimilmente dovuta a pregresso trauma cranico.*

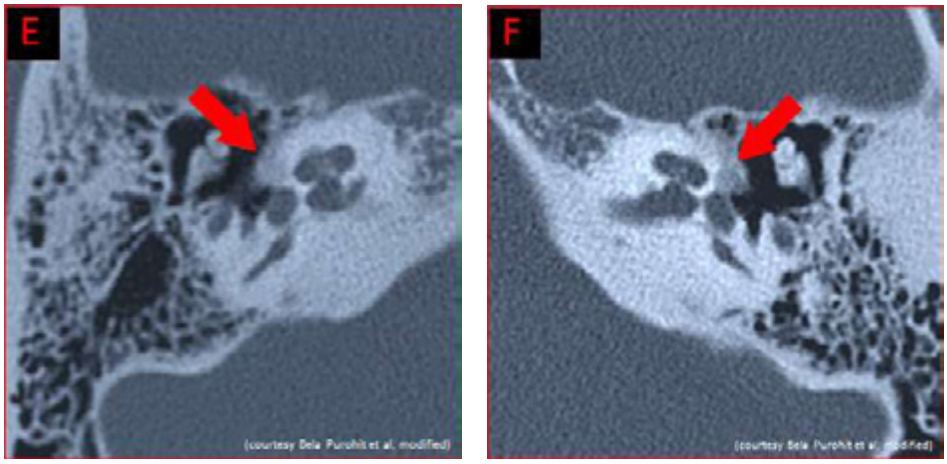

Fig E e F: *HR-TC in assiale di osso temporale destro (E) e sin (F) dello stesso paziente in cui le frecce indicano placche ipodense di demineralizzazione di entrambe le fissula ante fenestram, compatibile con otosclerosi fenestrale bilaterale.*

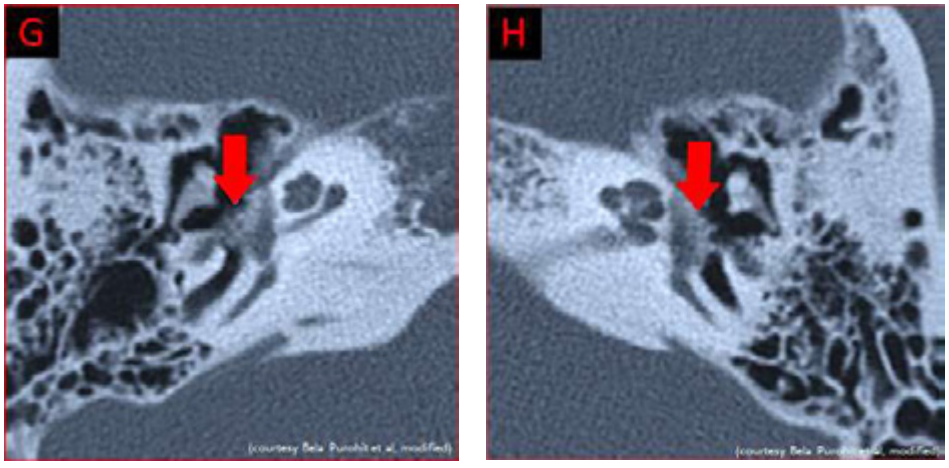

Fig G e H: *HR-CT in assiale (G dx, H sin) di paziente con ipoacusia trasmissiva di grado grave in cui le frecce indicano accumulo di osso otosclerotico che provoca obliterazione della finestra ovale.*

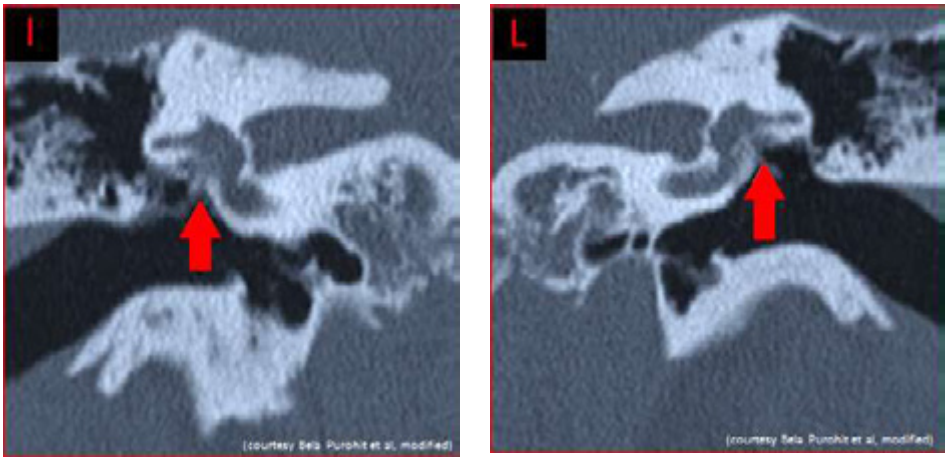

Fig I e L: *stesso quadro delle immagini G e H ma in proiezione coronale (I dx, L sin).*

Lo spessore della platina normale si attesta su valori inferiori a 0,5mm, motivo per cui valori superiori a 0,7mm sono da considerarsi patologici. Va evidenziato, comunque, come l'HR-CT tenda a sovrastimare l'effettivo spessore della platina, che invece risulterebbe essere in media di 0,25 secondo studi su cadavere condotti da Veillon nel 2006.

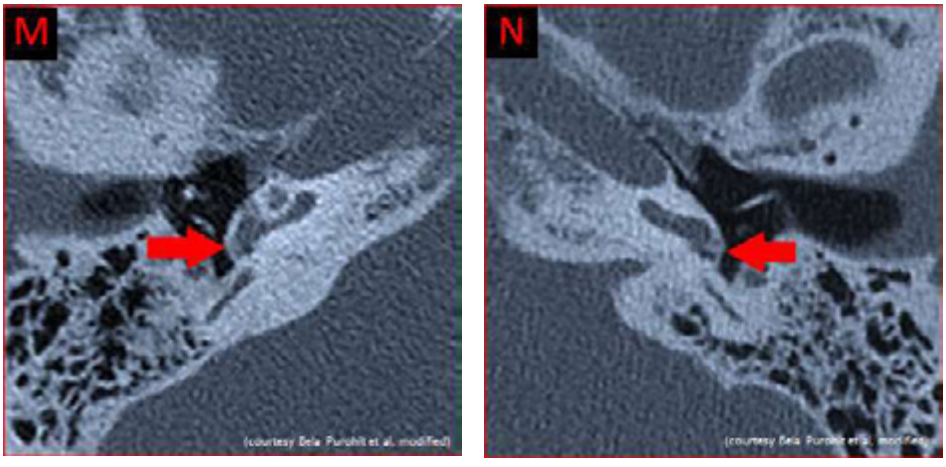

Fig M e N: *HR-CT in assiale di osso temporale destro (M) e sin (N) che evidenziano un raro caso di placche otosclerotiche a carico delle finestre rotonde, più accentuato a destra.*

Con l'incremento delle prestazioni delle attuali HR-CT è decisamente aumentata la sensibilità verso l'identificazione e l'estensione di aree di demineralizzazione o di sclerosi seppur di piccola entità. Questo anche nei confronti della coclea, cosa che permette una valutazione della sua pervietà in caso di necessità di impianto cocleare. Il segno patognomonico dell'otosclerosi cocleare è il "double halo sign", indice dell'alone di demineralizzazione. Vale la pena ricordare la classificazione di Shin et al. che divide in due differenti tipi i focolai cocleari: a carico dell'endostio (3,5%), e non a carico dell'endostio (9,8%). Esistono due teorie a proposito dell'otosclerosi cocleare: **la prima**, che è stata ipotizzata anche in un passato non recente, sosteneva l'esistenza delle forme di otosclerosi cocleare pura, solitamente preceduta da un'ipoacusia neurosensoriale, per quanto di più frequente riscontro nelle familiarità otosclerotiche; Guild (1944) ha studiato post mortem 80 rocche di pazienti con otosclerosi, riscontrando 15 casi di focolai cocleari senza focolaio platinare, e Himojosa e Marion (1987) ne hanno studiate 127, repertandone sei con sordità di percezione pura e platina mobile, con lesioni degenerative neurosensoriali simili a quelle della presbiacusia; in contrapposizione a ciò **la seconda**, con studi sia datati che recenti, afferma che non esistono otosclerosi cocleari pure, ma che esse sono accompagnate ad otosclerosi stapedio ovalare. A sostegno di ciò studi condotti su cadavere da Cawthorne (1955) e Schuknecht (1988), e più di recente da Fraysse e Fayad (2009). Altri studi su cadavere (Salvinelli et al. 1999) hanno repertato entrambe le forme confermando tale teoria ma considerandola decisamente rara.

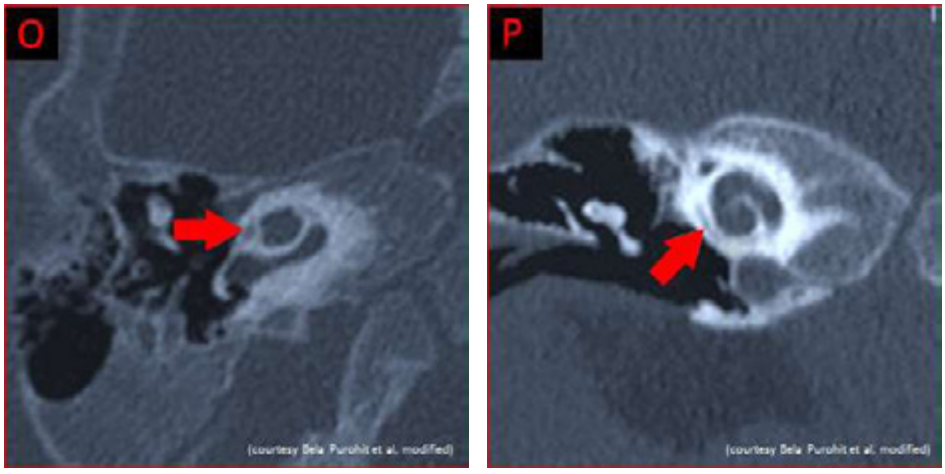

Fig O e P*: HR-CT in assiale e coronale in cui le frecce indicano una minuta trasparenza attorno alla coclea, visibile in entrambe le proiezioni (grado 2A).*

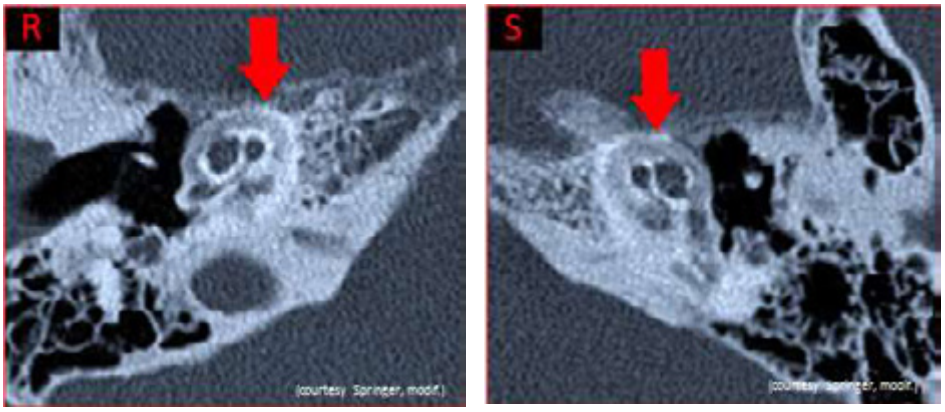

Fig R e S: *Immagini HR-CT in proiezione assiale destra (R) e sinistra (S). Le frecce indicano il "double halo sign" pericocleare ipodenso suggestivo per otosclerosi cocleare (grado 2B).*

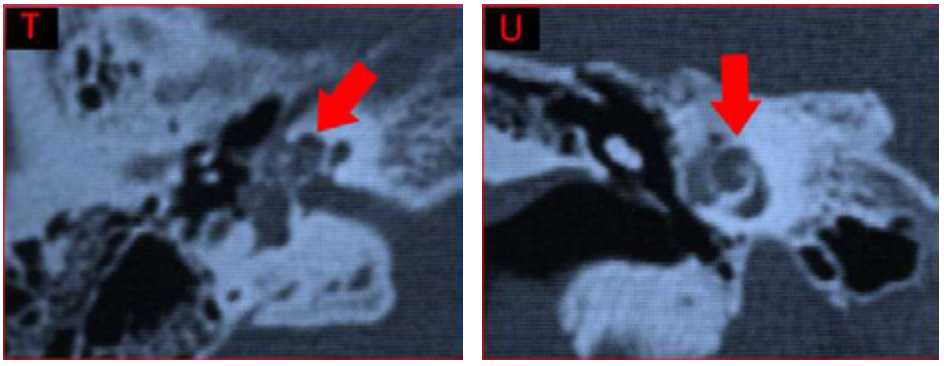

Fig T e U: *Immagini HR-CT in proiezione assiale (S) e coronale (T) le cui frecce indicano diffuse aree otosclerotiche cocleari (grado 2C). (da Zanetti et al., Modif.).*

Classificazione delle malformazioni congenite minori dell'orecchio medio secondo l'HEAR (European Group on Genetics of Hearing Impairment), attraverso la classificazione ECEAI (European Congenital Ear Anomaly Inventory), ed in accordo con Teunissen e Cremers:

1. **ANCHILOSI O FISSAZIONE CONGENITA DELLA STAFFA**
   - Platina fissa……...……..……....(30,6%)
   - Fissità della sovrastruttura

2. **ANCHILOSI CONGENITA STAPEDIALE ASSOCIATA AD ALTRE MALFORMAZIONI DELLA CATENA OSSICULARE**
   - Malformazione di incus e/o martello, o agenesia della apofisi lunga dell'incus….....(38,1%)
   - Timpanosclerosi dell'incus e/o del martello

3. **ANOMALIE CONGENITE DELLA CATENA OSSICULARE CON PLATINA MOBILE**
   - Agenesia della catena ossiculare.....(21,6%)
   - Fissità epitimpanica
   - Fissità timpanica

4. **APLASIA CONGENITA O GRAVE DISPLASIA DELLE FINESTRE OVALE E ROTONDA**
   - Aplasia
   - Displasia.....(9,7%)
   - Procidenza del nervo faciale
   - Persistenza dell'arteria stapediale

Scopo dell' ECEAI è quello fornire una descrizione anatomica dettagliata e sistematica delle componenti dell'orecchio tutto, in questo caso medio, e non fa riferimento ad un criterio eziologico, quanto alla valutazione delle differenti componenti del sistema uditivo.

Di seguito sono indicati alcuni dei casi a cui la classificazione fa riferimento:
1) MALFORMAZIONI DELLA CATENA OSSICULARE, nelle quali gli ossicini possono essere malformati, assenti, fusi insieme, fissi o distaccati:

a) Assenza della sola sovrastruttura della staffa.

b) Assenza del processo lungo dell'incudine, e, quindi, assenza di contatto fra processo lenticolare dell' incudine e capitello della staffa.
b 1) assenza parziale (Fig. 1 e 2)
b 2) assenza totale
b 3) malformazione (Fig. 3 e 4)

c) Assenza parziale o totale del processo lungo dell'incudine e assenza (Fig. 5 e 6) o malformazione (Fig. 7) della sovrastruttura della staffa e/o della platina (Fig. 11). (Video 1)

d) Malformazioni solo a carico della sovrastruttura della staffa (Fig. 8).

e) Mancanza di contatto fra processo lungo dell' incus e capitello della staffa (Fig. 9 e 10).

f) Mancanza di contatto fra testa del martello e corpo dell'incudine congenita o post traumatica (Fig D).

g) Per quanto non congenita, va annoverata la necrosi del processo lungo dell'incudine post intervento per otosclerosi.

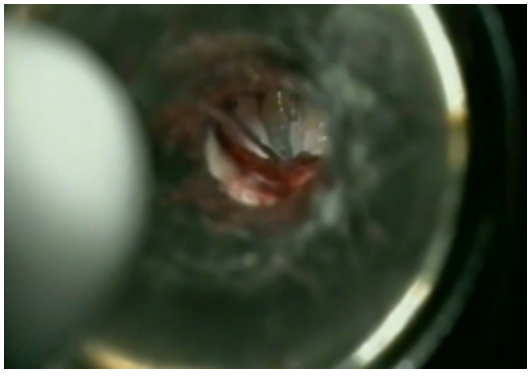

Video 1.

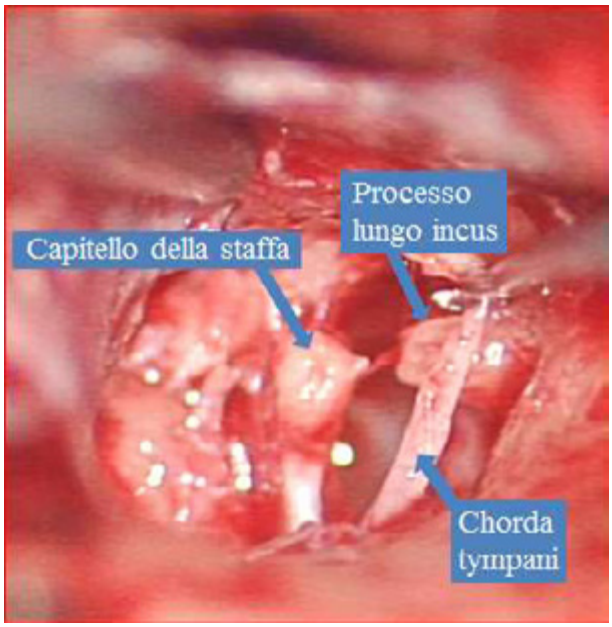

Fig.1. *Au sin: assenza parziale del processo lungo dell'incus e assenza di valido contatto col capitello della staffa.*

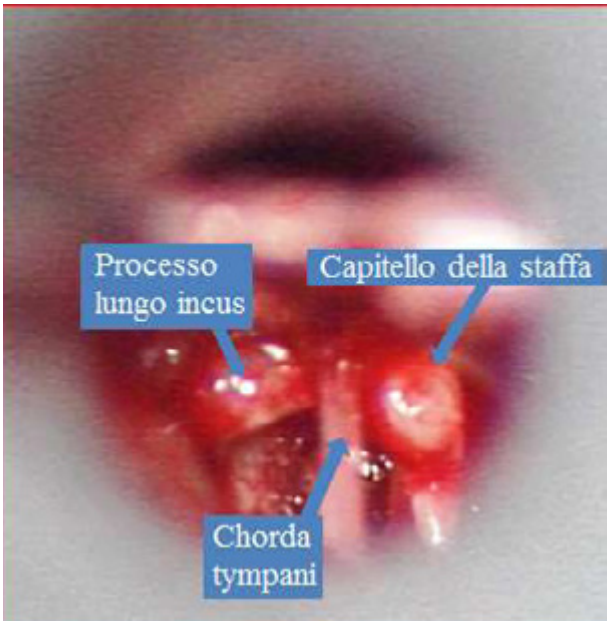

Fig.2. *Au dx: assenza parziale del processo lungo dell'incus e assenza di valido contatto col capitello della staffa.*

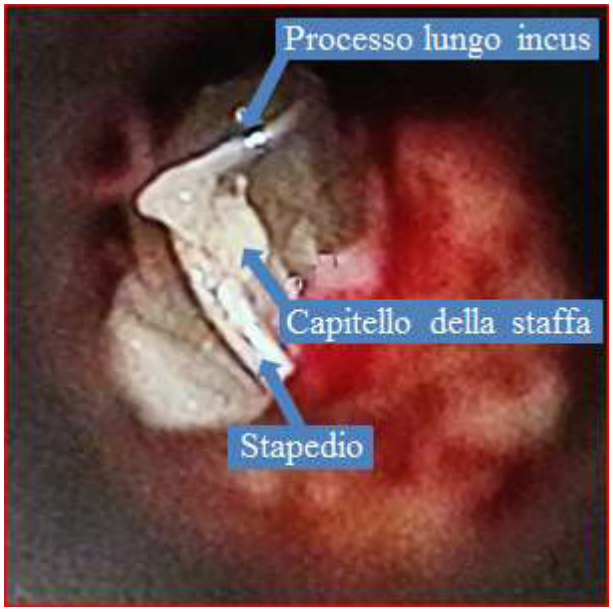

Fig.3. *Au sin: malformazione "elastica" del processo lungo dell'incus e assenza di valido contatto col capitello della staffa.*

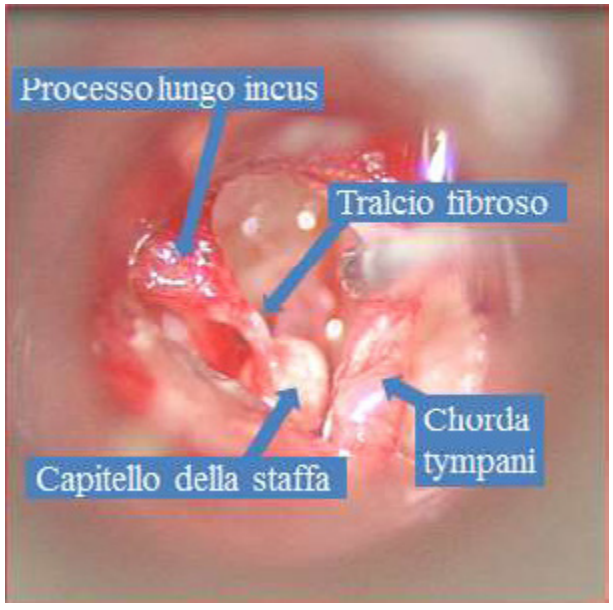

Fig.4. *Au dx: malformazione del processo lungo dell'incus e assenza di valido contatto col capitello della staffa.*

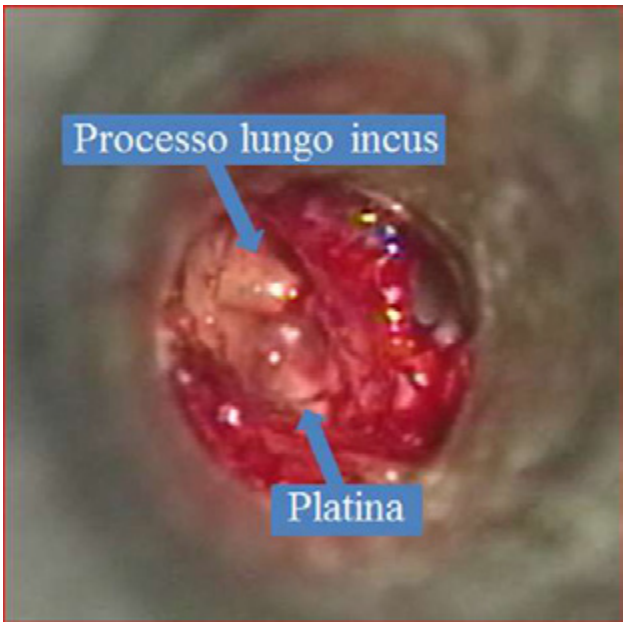

Fig.5. *Au dx: assenza della sovrastruttura della staffa e del processo lungo dell'incus.*

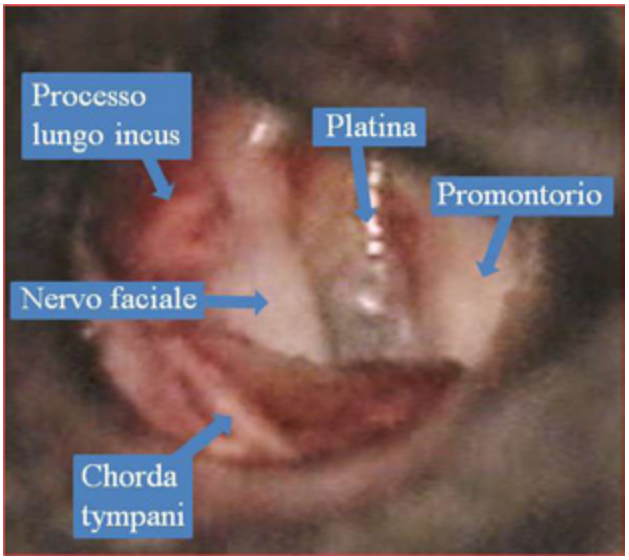

Fig.6. *Au dx: assenza della sovrastruttura della staffa e del processo lungo dell'incus.*

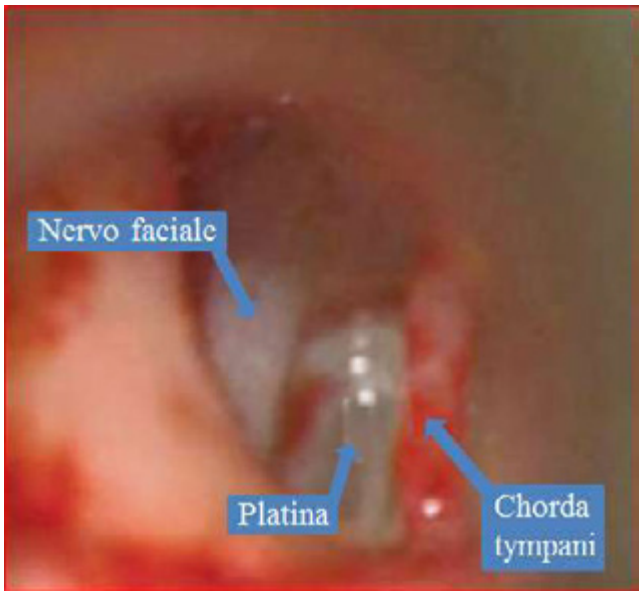

Fig.6a. *Come Fig. 6, Au dx: assenza della sovrastruttura della staffa e del processo lungo dell'incus.*

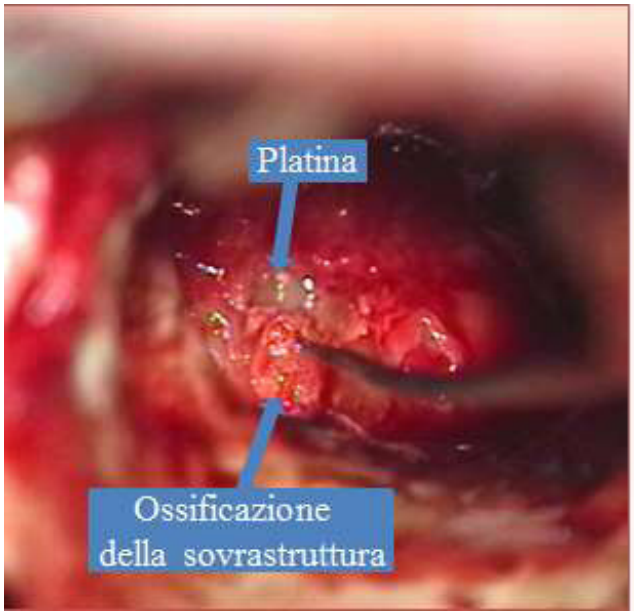

Fig.7. *Au dx: Assenza del processo lungo dell' incus e malforma zione "ossificante" della sovrastruttura della staffa.*

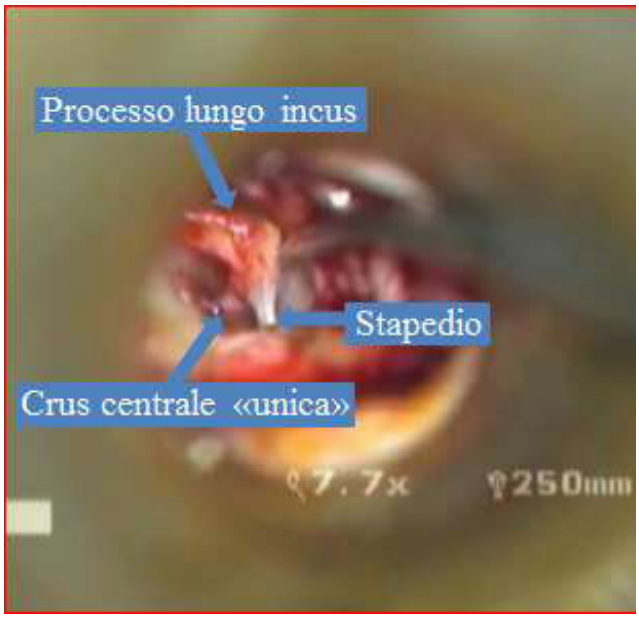

Fig.8. *Au dx: Sovrastruttura della staffa immobile formata da una sola crus a "pistone" centrale.*

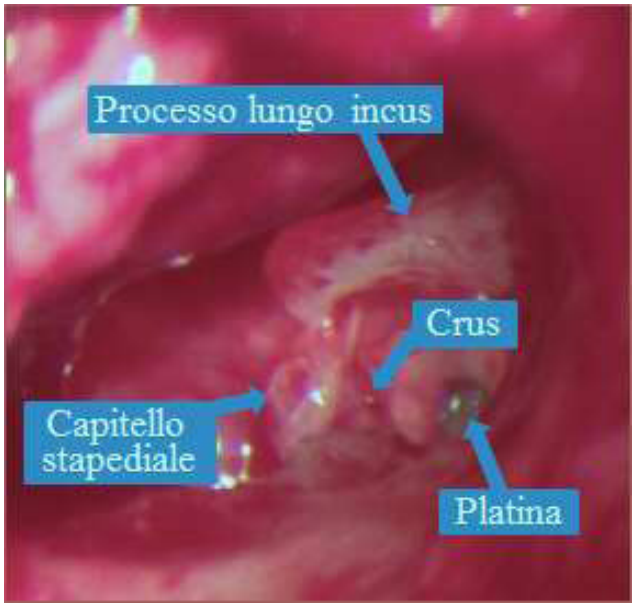

Fig.9. *Au sin: mancanza di contatto fra processo lungo dell'incus e capitello della staffa.*

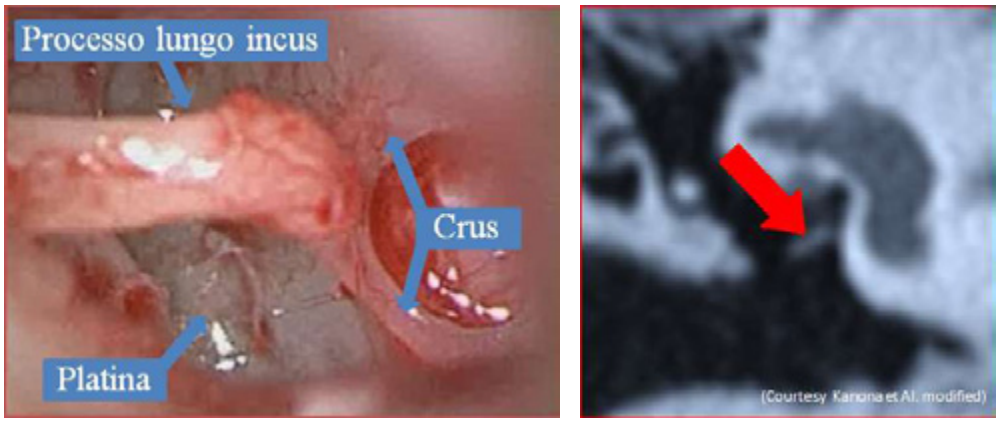

Fig.10. *Au dx: Assenza di contatto fra incudine e capitello della staffa e malposizione delle crus, adagiate sul promontorio e non sulla platina (la freccia indica la dislocazione della sovrastruttura dalla platina).*

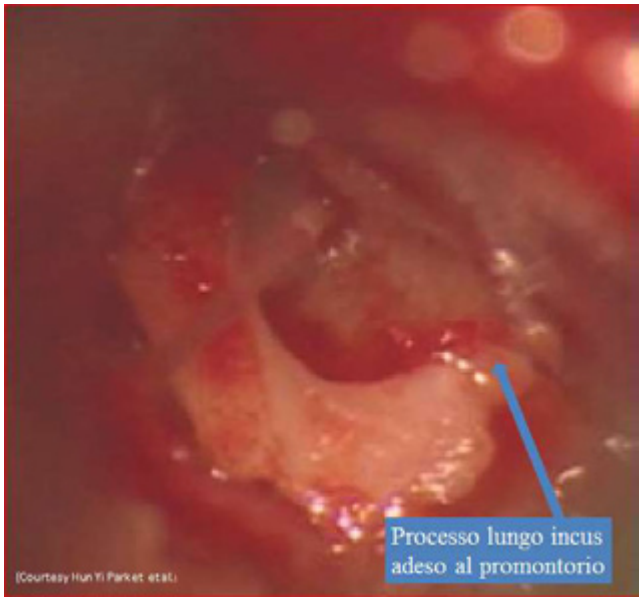

Fig.11. *Au dx: assenza di staffa e finestra ovale, processo lungo dell'incus adeso al promontorio.*

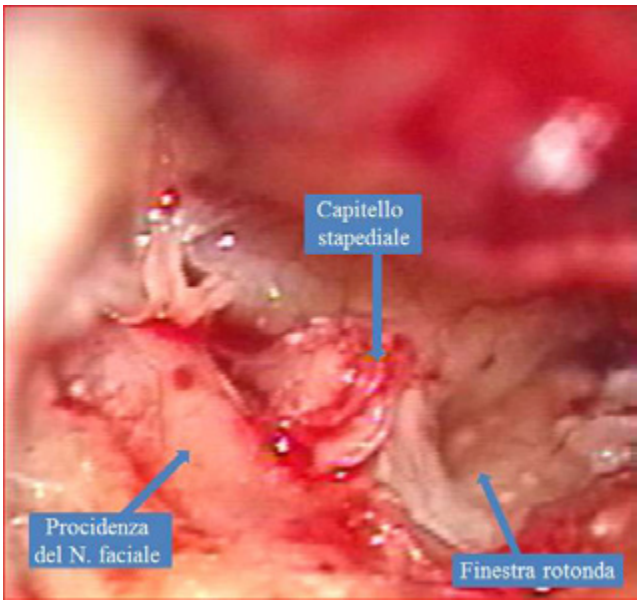

Fig.12. *Assenza del processo lungo dell'incus e procidenza del N. faciale.*

Mentre nei casi **a, b2, c, f, g** una HR-CT può certamente essere di ausilio nella diagnosi, anziché renderla possibile solo mediante TTE, nei casi **b1, b3, d** ed **e** non può aversi una certezza diagnostica mediante imaging. L'HR-CT, comunque, non è in grado di calcolare lo spessore della platina, se demineralizzata e, quindi, valutare i rischi connessi ad una platinotomia. Ma volendo considerare, la TTE altro non è che il primo tempo di un intervento per otosclerosi, motivo per cui, in questi casi, l'utilità della HR-CT può considerarsi, a nostro avviso, relativa.
Ovvero, se anche se l'HR-CT può porre diagnosi in modo incontrovertibile nei casi **a, b2, c, f, g,** non sarebbe necessario, per la risoluzione della patologia, andare comunque incontro a chirurgia?

BIBLIOGRAFIA

- Berrettini S., Burdo S, Forli F., Bruschini L., Santoro A., Sellari Franceschini S.: Controversie nel trattamento della far advanced otosclerosis: problematiche e risultati.
- Bela Purohit,, Hermans R., Op de beeck K.: Imaging in otosclerosis: A pictorial review. Insights Imaging. 2014 ; 5(2): 245–252.
- Cawthorne T.: Otosclerosis: the dalby memorial lecture. The Journal of Laryngology and otology. Vol 69, issue 7, 1955, 437-456.
- Choudhury N., Kumar G., Krishnan M., Gatland D.J.: Atypical incus necrosis: a case report and literature review. J. Laryngol. Otol. 2008; 122(10): 1124-6.
- Cureoglu S., Baylan M.Y., Paparella M.M.: Cochlear Otosclerosis. Curr. Opin. Otolaryngol. Head Neck Surg. 2010; 18(5): 357-362.
- De Oliveira Vicente A., Yamashita H.K. et al.: Computed tomography in the diagnosis of otosclerosis. Otolaryngol. Head Neck Surg. 2006; 134: 685-692.
- Grayeli A.B., Yrieix C.S., Imauchi Y., Cyna-Gorse F., Ferrary E., Sterkers O.: (2004) Temporal bone density measurements using CT in otosclerosis. Acta Otolaryngol 124: 1136–1140.
- Gros A., Vatovec J., Sereg-Bahar M.: Histologic changes on stapedial footplate in otosclerosis. Correlations between histologic activity and clinical findings. Otol. Neurotol. 2003 Jan; 24(1): 43-7.
- Guild S.R.: Histologic otosclerosis. Ann. Otol. Rhinol. Laryngol. 1944; 53: 246-266.
- Hawkins J.E. Jr, Linthicum F.H. Jr, Johnsson L.G.: Cochlear and vestibular lesions in capsular otosclerosis as seen in microdissection. Ann Otol Rhinol Laryngol Suppl. 1978; 87(2 Pt 3 Suppl 48): 1-40.
- Himojosa R., Marion M.: Otosclerosis and sensorineural hearing loss: a histopathologic study. Am. J. Otolaryngol., 1987; 8(5): 296–307.
- Karosi T., Csomor P., Sziklai I.: (2012) The value of HRCT in stapes fixations corresponding to hearing thresholds and histologic findings. Otol. Neurotol. 33: 1300–1307.
- Karosi T., Csomor P., Sziklai I.: The value of HRCT in stapes fixations corresponding to hearing thresholds and histologic findings. Otol Neurotol. 2012 Oct; 33(8):1300.
- Kiyomizu K., Tono T., Yang D., Haruta A., Kodama T., Komune S.: (2004) Correlation of CT analysis and audiometry in Japanese otosclerosis. Auris Nasus Larynx 31: 125–129.

- Lagleyre S., Sorrentino T., Calmels M.N., Shin Y.J., Escudé B., Deguine O., Fraysse B.: Reliability of high-resolution CT scan in diagnosis of otosclerosis. Otol. Neurotol. 2009 Dec; 30(8): 1152-9.
- Lagleyre S., Sorrentino T., Calmels M.N., Shin Y.J., Escudé B., Deguine O., Fraysse B.: (2009) Reliability of high-resolution CT scan in diagnosis of otosclerosis. Otol. Neurotol. 30: 1152–1159.
- Lee T.C., Aviv R.I., et al: CT grading of otosclerosis. AJNR Am. J. Neuroradiol.; 2009, 30: 1435-9.
- Liktor B., Révész P., Csomor P., Gerlinger I., Sziklai I., Karosi T.: (2014) Diagnostic value of cone-beam CT in histologically confirmed otosclerosis. Eur. Arch. Otorhinolaryngol. 271: 2131–2138.
- Mafee M.F., Henrikson G.C., Deitch R.L., Norouzi P., Kumar A., Kriz R., Valvassori G.E.: (1985) Use of CT in stapedial otosclerosis. Radiology 156: 709–714.
- Maroldi R., Zanetti D., Redaelli de Zinis L.: Il ruolo dell'Imaging. Da Otosclerosi oggi, a cura di Domenico Cuda e Ferdinando Raso, Congresso AOOI, Santa Tecla, 2009.
- Marshall A.H., Fanning N., Symons S, et al.: Cochlear implantation in cochlear otosclerosis. Laryngoscope 2005;115:1728-33.
- Marx M., Lagleyre S., Escudé B., Demeslay J., Elhadi T., Deguine O., Fraysse B.: (2011) Correlations between CT scan findings and hearing thresholds in otosclerosis. Acta Otolaryngol 131: 351–357.
- Miura M., Naito Y., Takahashi H., Honjo I.: Computed tomographic image analysis of ears with otosclerosis. ORL J. Otorhinolaryngol Relat. Spec. 1996; 58(4): 200-3.
- Naumann I.C., Porcellini B., Fisch U.: (2005) Otosclerosis: incidence of positive findings on high-resolution computed tomography and their correlation to audiological test data. Ann. Otol. Rhinol. Laryngol. 114: 709–716.
- Park H.Y., Han D.H., Lee J.B. et al: Congenital stapes anomalies with normal eardrum. Clin. Exp. Otorhinolaringol. 2009; 2:33-8.
- Park K., Choung Y.H.: Isolated congenital ossiculares anomalies. Acto Otolaryngol. 2009; 129: 419-422.
- Redfors Y.D., Gröndahl H.G., Hellgren J., Lindfors N., Nilsson I., Möller C.: (2012) Otosclerosis: anatomy and pathology in the temporal bone assessed by multi-slice and cone-beam CT. Otol. Neurotol. 33 :922–927.

- Révész P., Liktor B. et al.: Comparative analysis of preoperative diagnostic values of HRCT and CBCT in patients with histologically diagnosed otosclerotic stapes footplates. Eur. Arch. Otorhinolaryngol. 2016; 273(1): 63-72.
- Salvinelli F., Trivelli M., Greco F., Linthicum F.H. Jr.: Otosclerosis and cochlear otosclerosis: a post mortem study on temporal bones. Eur. Rev. Med. Pharmacol. Sci. 1999; 3(4): 179-82.
- Schuknecht H.F., Barber W.: Histologic variants in otosclerosis. Laryngoscope.1985; 95(11): 1307-17.
- Schuknecht H.F., Kirchner J.C.: Cochlear otosclerosis: fact or fantasy. The laryngoscope, presented at the Meeting of the Eastern Section of the American Laryngol. Rhinolog. J.
- Sellari-Franceschini S., Ravecca .F, De Vito A., Berrettini S.: Progressive sensorineural hearing loss in cochlear otosclerosis. Acta Otorhinolaryngol. Ital. 1998; 18(4 Suppl 59): 59-65.
- Shaffer K.A., Haughton V.M., Wilson C.R.: (1980) High resolution computed tomography of the temporal bone. Radiology 134 :409–414.
- Shin Y.J., Fraysse B., Deguine O., Cognard C., Charlet J.P., Sévely A.: (2001) Sensorineural hearing loss and otosclerosis: a clinical and radiologic survey of 437 cases. Acta Otolaryngol. 121: 200–204.
- Teunissen B., Cremers C.W.: Surgery for congenital anomalies of the middle ear with mobile stapes. European Archives of Oto-Rhino-Laryngology, October 1993, Volume 250, Issue 6, pp 327–331.
- Teunissen B., Cremers C.W.: Surgery for congenital stapes ankylosis with an associated congenital ossicular chain anomaly. Int. J. Pediatr. Otorhinolaryngol. 1991 May; 21(3): 217-26.
- Teunissen B., Cremers W.R., Huygen P.L., Pouwels T.P.: Isolated congenital stapes ankylosis: surgical results in 32 ears and a review of the literature. Laryngoscope. 1990 Dec; 100(12): 1331-6.
- Teunissen B., Cremers W.R.: Classification of congenital middle ear anomalies. Report on 144 ears. Ann. Otol. Rhinol. Laryngol. 1993; 102: 606-612.
- Thomeer H., Kunst H., Verbist B., Cremers C.: Congenital oval or round window anomaly with or without abnormal facial nerve course: surgical results for 15 ears. Otol. Neurotol. 2012 Jul; 33(5): 779-84.
- Valvassori G.E.: (1993) Imaging of otosclerosis. Otolaryngol. Clin. North Am. 26: 359–371.

- Veillon F., Riehm S., Emachescu B., Haba D., Roedlich M.N., Greget M., Tongio J.: Imaging of the windows of the temporal bone. Semin. Ultrasound CT MR. 2001 Jun; 22(3): 271-80.
- Veillon F., Stierle J.L., Dussaix J., Ramos-Taboada L., Riehm S.: Imagerie de l'otospongiose : confrontation clinique et imagerie. Otosclerosis imaging: matching clinical and imaging data. Journal de Radiologie, Volume 87, Issue 11, Part 2, November 2006, Pages 1756-1764.
- Vercruysse J.P., Casselman J., De Foer B., Somers T., Offeciers E.: Congenital bilateral oval and round window aplasia with a hypoplastic stapes. Otol Neurotol. 2006 Apr; 27(3): 441-2.
- Vincent R., Sperling N.M., Oates J.,: Ossiculoplasty with intact stapes and absent malleus: the silastic banding technique. J. Otol. Neurotol. 2005, Sep; 26(5): 846-52.
- Vincent R., Wegner I., Derks L.S., Grolman W.: Congenital ossicular chain malformations with mobile stapes in children: Results in 17 cases. Laryngoscope. 2016 Mar; 126(3): 682-8.
- Vincent R., Wegner I., Derks L.S., Grolman W.: Congenital oval or round window malformations in children: Surgical findings and results in 17 cases. Laryngoscope. 2016 Nov; 126(11): 2552-2558.
- Vincent R., Wegner I., Kamalski D.M., Bittermann A.J., Grolman W.: Congenital Stapes Ankylosis in Children: Surgical Findings and Results in 35 Cases. Otol. Neurotol. 2016 Apr;37(4): 367-73.
- Vincent R., Wegner I., Vonck B.M., Bittermann A.J., Kamalski D.M., Grolman W.: Primary stapedotomy in children with otosclerosis: A prospective study of 41 consecutive cases. Laryngoscope. 2016 Feb; 126(2): 442-6.
- Virk, Jagdeep Singh; Singh, Arvind; Lingam, Ravi Kumar: The Role of Imaging in the Diagnosis and Management of Otosclerosis. Otology & Neurotology: September 2013 - Volume 34 - Issue 7 - p e55–e60.
- Wycherly B.J., Berkowitz F., Noone A.M., Kim H.J.: (2010) Computed tomography and otosclerosis: a practical method to correlate the sites affected to hearing loss. Ann. Otol. Rhinol. Laryngol. 119:789–794.

Oltre all'otosclerosi vera e propria ed ai quadri ossiculari che possono simularla, trattati precedentemente, esistono, tuttavia, altre forme patologiche, che verranno in seguito descritte, che possono simulare audio-impedenzometricamente il quadro di otosclerosi, per le quali l'apporto dato dall'imaging risulta essere di grande utilità.

Abbiamo focalizzato la nostra attenzione su:

2) TIMPANOSCLEROSI MALLEOLARE E/O DELL'INCUDINE

3) COLESTEATOMA CONGENITO NON SECERNENTE A TIMPANO CHIUSO

4) SINDROMI X-LINKED

5) GLOMI DELL'ORECCHIO MEDIO

6) DEISCENZE MENINGEE E/O MENINGOENCEFALICHE ATTICO ANTRALI

7) TUMORI BENIGNI DELL'ORECCHIO MEDIO

2) TIMPANOSCLEROSI MALLEOLARE E/O DELL'INCUDINE

L'otosclerosi stapediale può associarsi a calcificazione della testa del martello in epitimpano per l'ossificazione del ligamento malleolare superiore (Fig. 13 e 14) e, più raramente, del corpo dell'incudine (Fig. 15); imaging di sclerosi incus-malleolari (Fig. 16).

Non esistono test audiologici in grado di valutare se la causa dell'ipoacusia trasmissiva sia dovuta alla timpanosclerosi, se sola, associata ad otosclerosi, o se solamente otosclerotica.

Nemmeno l'esame HR-TC è in grado di dirimere con assoluta certezza il dubbio diagnostico. In questi casi la diagnosi viene posta intraoperatoriamente con l'ispezione e la manipolazione della catena ossiculare.

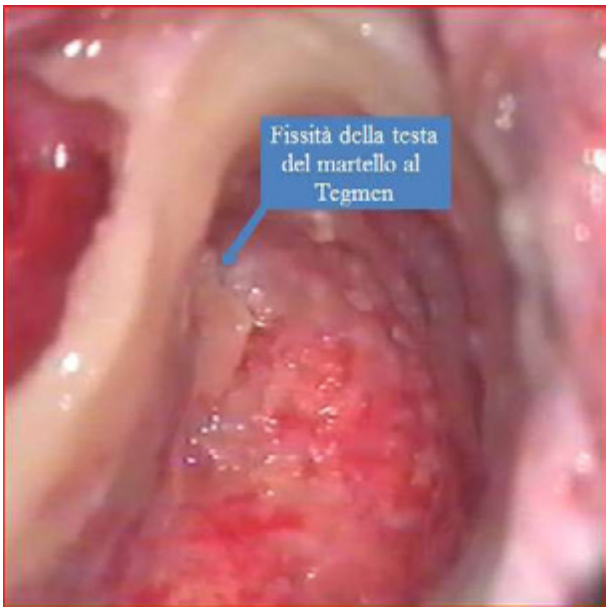

Fig.13. *La freccia indica completa fissità della testa del martello al tegmen, diagnosticata intraoperatoriamente, non avendo fornito l'HR-CT immagini suggestive per timpanosclerosi.*

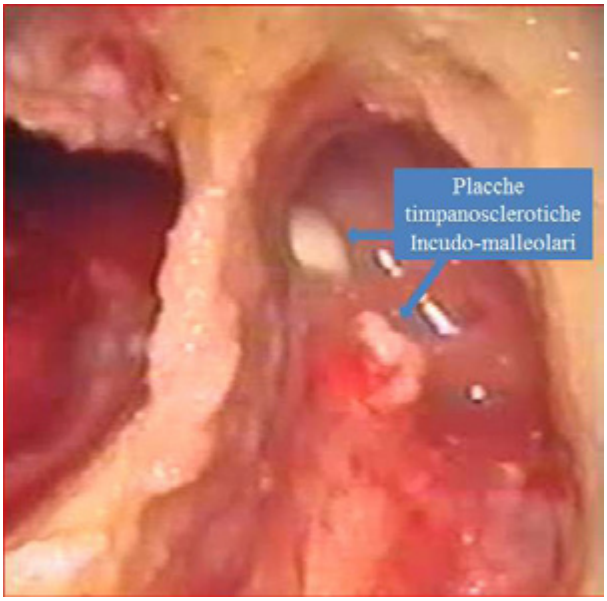

Fig.14. *Quadro sovrapponibile a quello della figura precedente.*

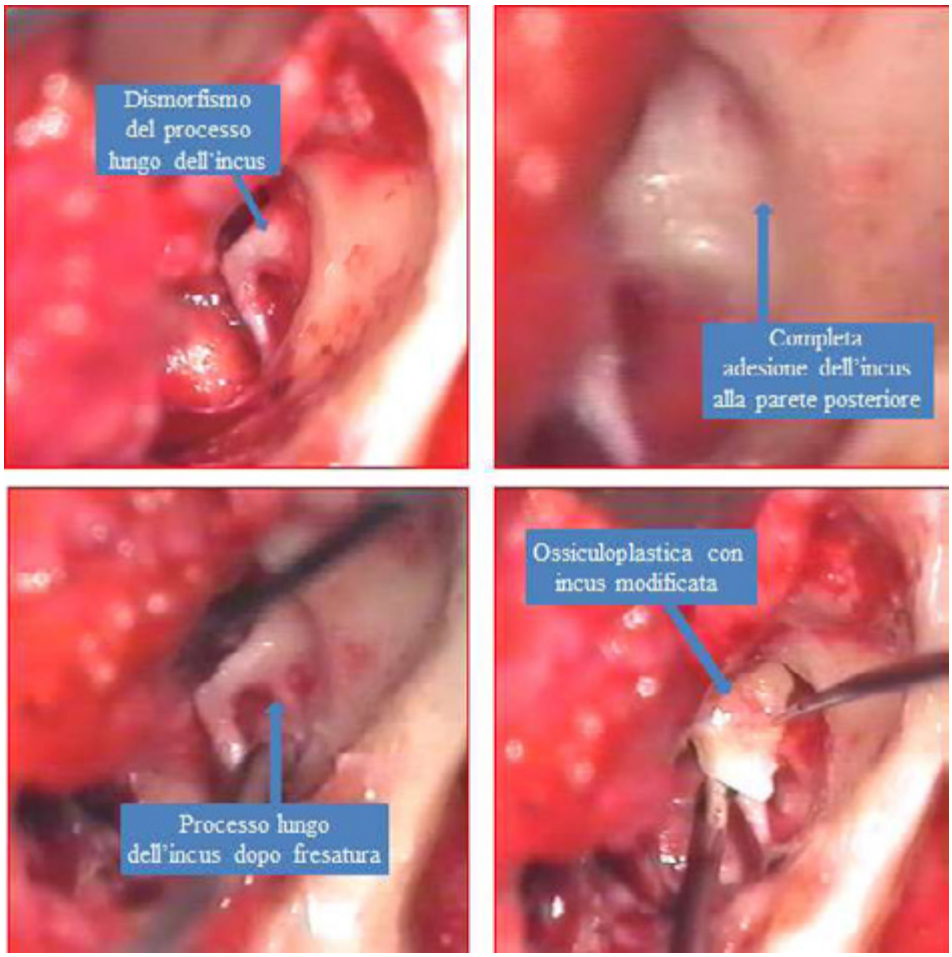

Fig.15. *Reperto intraoperatorio di apparente dismorfismo del processo lungo dell'incus, in realtà completa fusione dell'incudine stessa alla parete posteriore del condotto, non diagnosticata dall'HR-CT.*

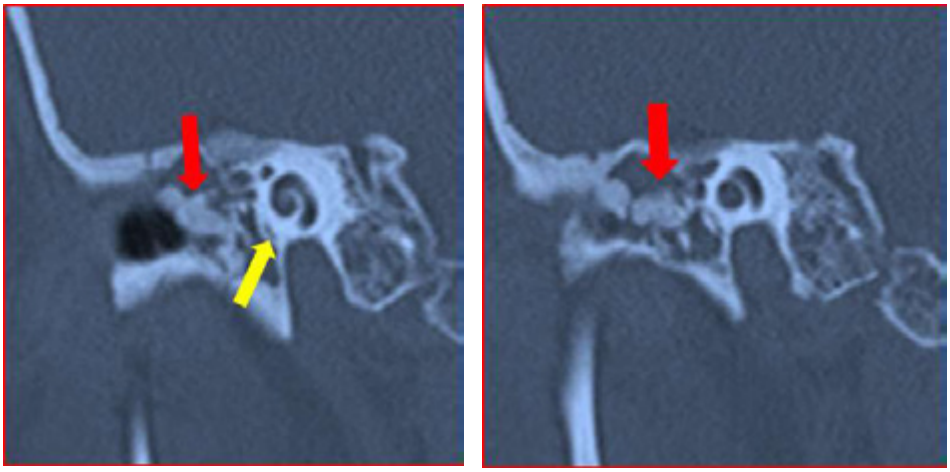

Fig.16. *La figura mostra "monoblocco" incus-malleolare, deposizionato dall'epitimpano (freccia rossa); finestra rotonda (freccia gialla).*

BIBLIOGRAFIA

- Albu S., Babighian G., Trabalzini F.: Surgical treatment of tympanosclerosis. Am. J. Otol. 2000; 21(5): 631–635.
- Austin D.F.: Reconstructive techniques of tympanosclerosis. Annals of Otorhinolaryngology. 1988 ;97: 670–674.
- Boyraz E., Erdoğan N., Boyraz I., Kazikdaş C., Etit D., Uluç E.: The importance of computed tomography examination of temporal bone in detecting tympanosclerosis.Kulak Burun Bogaz Ihtis Derg. 2009 ; 19(6): 294-8.
- Elpern B.S., Elbrond O.: Acoustic effects of removing the malleus head. Arch. Otolaryngol. 1966; 84: 170–172.
- Emmett J.R., Shea J.J.: Surgical treatment of tympanosclerosis. Laryngoscope. 1978; 88: 1642–1648.
- Ferlito A.: Histopathogenesis of tympanosclerosis. JLO. 1979; 93: 25–37.

- Friedmann I.: Tympanosclerosis. Ann. Otol. Rhinol. Laryngol. 1971 ;80: 4110–4113.
- Gibb A.G., Pang Y.T.: Current considerations in the etiology and diagnosis of tympanosclerosis. Archives in Otorhinolaryngology. 1994; 251: 439–451.
- Giddings N.A., House J.W.: Tympanosclerosis of the stapes : Hearing results for various surgical treatments. Otolarvngology — Head and Neck Surgery. 1992; 107: 644–650.
- Kamal S.A.; Surgery of tympanosclerosis. Journal of Laryngology and Otology. 1997; 111: 917–923.
- Kikkawa S., Kubo K., Kawano H., Komune S.: Efficacy of pre-operative computed tomography evaluation of the tympanic cavity for hearing improvement after stapes surgery for tympanosclerosis with stapes fixation. J. Laryngol. Otol. 2015 ;129 Suppl 2: S27-32.
- Lesser T.H.J., Williams K.R., Skinner D.W.: Tympanosclerosis, grommets and shear stresses. Clinical Otolaryngology. 1988; 13: 375–380.
- Plester D.: Tympanosclerosis. Australian Journal of Otolaryngology. 1972; 3: 325–326.
- Shiff M., Poliquin J.F., Catanzaro A., Ryan A.F.: Tympanosclerosis. A theory of pathogenesis Ann. Otol. Rhinol. Laryngol. 1980 ; 89 (suppl 70) : 1-16.
- Sheehy J.L., House W.F.: Tympanosclerosis. Arch. Otolaryngol. 1962; 76: 151–157.
- Smyth G.D.: Tympanosclerosis. JLO. 1972; 86: 9–14.
- Tabb H.G.: (1976) Epitympanic fixation of incus and malleus. Laryngoscope 82: 243–246.
- Tange R.A.: Ossicular reconstruction in cases of absent or inadeguate incus, congenital malformations of the middle ear and epitympanic fixation of the incus and malleus. ORL J. Otorhinolaringol. Relat. Spc. 1996; 58: 143-146.
- Tos M., Lau T., Arndal H., Plate S.: Tympanosclerosis of the middle ear : late results of surgical treatment. JLO. 1990; 104: 685–689.
- Wielinga E.W.J., Kuijpers W., Tonnaer E.L.G.M., Jap P.H.K.: An experimental model for tympanosclerosis: a preliminary report. Acta-Otolaryngologica (Stockholm') 1988; 105: 537–543.
- Wielinga E.W.J., Kerr A.G.: Tympanosclerosis, Review. Clinical Otolarvngology. 1993; 18: 341–349.

3) COLESTEATOMA CONGENITO NON SECERNENTE A TIMPANO CHIUSO

Il costesteatoma congenito è stato storicamente considerato come una patologia rara, sebbene una revisione della letteratura mostra un rancing d'incidenza che va dal 4 al 24%, per quanto questa valutazione potrebbe essere sottostimata (Kazahaya 2004).
Il colesteatoma congenito nella forma iniziale a timpano chiuso (Fig. 17) può simulare il quadro audiometrico e timpanometrico dell'otosclerosi: audiogramma di tipo 1° o 2° di Shambaugh, timpanogramma di tipo A od Ad e riflessi stapediali assenti dovuti a compressione sulla catena ossiculare (Fig.18 e 19) o a sua interruzione.
L'otomicroscopia può permettere la diagnosi di colesteatoma solo se in trasparenza la "perla" si proietta sulla MT. Talvolta il colesteatoma congenito può essere repertato intra operatoriamente in corso di TTE, ovvero di timpanotomia esplorativa. In assenza di otomicroscopia suggestiva per colesteatoma congenito e prima di una TTE, la HR-CT della rocca petrosa può permettere una diagnosi differenziale.

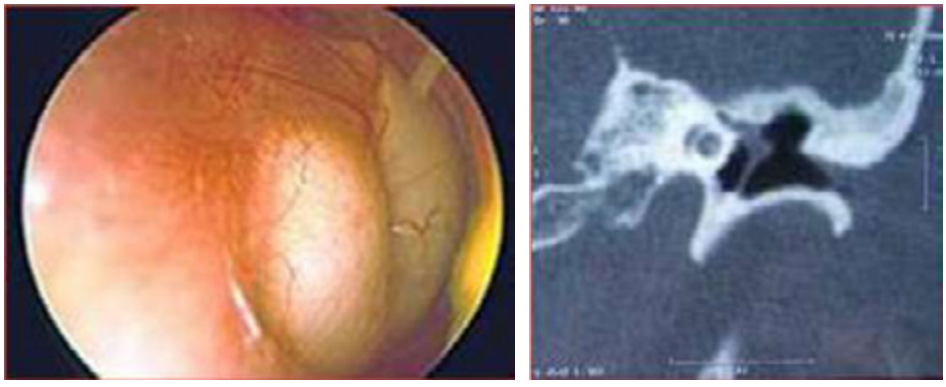

Fig.17. *Colesteatoma epitimpanico a timpano chiuso e relativo quadro HR-CT.*

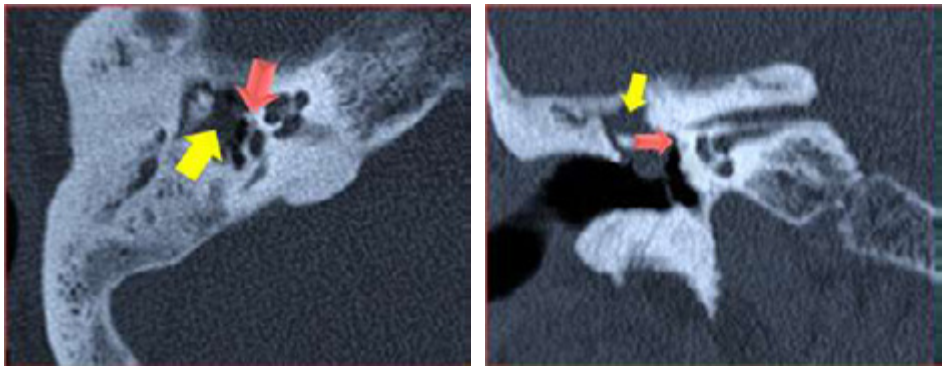

Fig.18. *Le frecce gialle mostrano tessuto atticale con la densità delle parti molli (colesteatoma), quelle rosse una minuta ipodensità fenestrale otosclerotica anteriormente alla finestra ovale.*

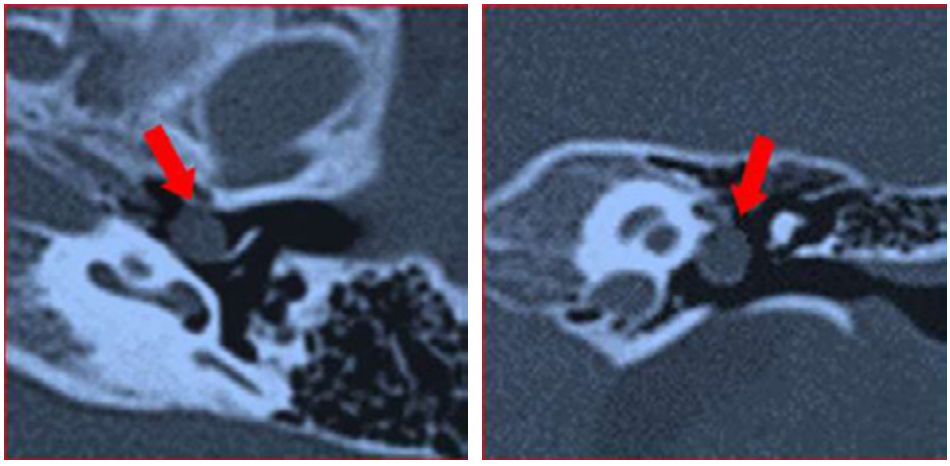

Fig.19. *Le frecce indicano massa colesteatomatosa occupante due quadranti della membrana timpanica improntando sulla catena ossiculare.*

BIBLIOGRAFIA

- Casale M., De Franco A., Salvinelli F., Zini C.: A congenital tympanic membrane cholesteatoma (CTMC) in the adult: a case report. Eur. Rev. Med. Pharmacol. Sci. 2012;16(5): 699-700.
- Chatterjee P., Khanna S., Talukdar R.: Role of High Resolution Computed Tomography of Mastoids in Planning Surgery for Chronic Suppurative Otitis Media. Indian J. Otolaryngol. Head Neck Surg. 2015 ; 67(3): 275-80.

- El-Bitar M.A., Choi S.S., Emamian S.A., Vezina L.G.: Congenital middle ear cholesteatoma: need for early recognition-role of computed tomography scan. Int. J. Pediatr. Otorhinolaryngol. 2003; 67: 231-5.
- Heilbrun M.E., Salzman K.L., Glastonbury C.M.: External auditory canal cholesteatoma: clinical and imaging spectrum. AJNR Am. J. Neuroradiol. 2003 ; 24(4): 751-6.
- House J.W., Sheehy J.L.: Cholesteatoma with intact tympanic membrane: A report of 41 cases. Laryngoscope 1980; 90: 70-6.13.
- Karmarkar S., Bhatia S., Khashaba A., Saleh E., Russo A., Sanna M.: Congenital cholesteatomas of the middle ear: a different experience. Am. J. Otol. 1996; 17: 288-92.
- Kazahaya K., Potsic W.P.: Congenital cholesteatoma. Curr. Opin. Otolaryngol. Head Neck Surg. 2004 ; 12(5): 398-403.
- Kazahaya K., Potsic W.P.: Congenital cholesteatoma. Curr. Opin. Otolaryngol. Head Neck Surg. 2004; 12: 398-403.
- Kim C.N., Chung S.M., Kim S.M., Kim Y.J., Park M.H., Ju M.S.: Study of the correlation with the temporal bone CT and operative findings in chronic otitis media with cholesteatoma. Korean J. Otolaryngol. 1993; 36: 313-20.
- Kim S.Y., Kim H.S., Park M.H., Lee J.H.: Optimal use of CT imaging in pediatric congenital cholesteatoma. Auris Nasus Larynx. 2017; 44(3): 266-271.
- Kim SH, Cho YS, et al.: Open-type congenital cholesteatoma: differential diagnosis for conductive hearing loss with a normal tympanic membrane. Acta Otolaryngol. 2012 Jun;132(6):618-23.
- Manolis E.N., Filippou D.K., Tsoumakas C.: Radiologic evaluation of the ear anatomy in pediatric cholesteatoma. J. Craniofac Surg. 2009 ; 20(3): 807-10.
- Pedruzzi B., Mion M., Comacchio F.: Congenital Intratympanic cholesteatoma in an adult patient: A Case Report and Review of the Literature. J. Int. Adv. Otol. 2016 ; 12(1): 119-24.
- Rizer F.M., Luxford W.M.: The management of congenital cholesteatoma: surgical results of 42 cases. Laryngoscope 1988; 98: 254-6.
- Sakaida H., Takeuchi K.: Intratympanic membrane congenital cholesteatoma. Ear Nose Throat J. 2015 ; 94(7): 256-60.
- Shigemi H., Kaneda N., Hori F., Watanabe N., Mogi G.: Congenital middle ear cholesteatoma: report of 3 cases Auris Nasus Larynx. 1991; 18(3): 291-6.
- Tada A., Inai R., Tanaka T., Marukawa Y.: The difference in congenital cholesteatoma CT findings based on the type of mass. Diagn. Interv. Imaging. 2016 ; 97(1): 65-9.
- Zhang X., Yuan H. et al.: Congenital cholestatoma of middle ear: 20 patients' clinical symptoms and imaging features. Lin Chung Er Bi Yan Tou Jing Wai Ke Za Zhi. 2014; 28 (16): 1225-1228.

4) SINDROMI X-LINKED

Le patologia X-linked si trasmette con modalità recessiva ed è localizzata sul cromosoma 21.1 (q)X che codifica per il fattore di trascrizione del gene POU3F4, locus 300.039 (DFN3) (Wallis, 1988), e si accompagna a malformazioni della rocca petrosa. Già nel 1967 Shine e Whatson segnalarono il caso di una famiglia di 9 individui con ipoacusia mista severa, ed anche in quel caso il tentativo di stapedotomia diede luogo a Gusher irrefrenabile. La forma X-linked presenta una comunicazione fra lo spazio subaracnoideo e quello perilinfatico, causato da una mancanza parziale o totale della lamina cribrosa che separa la porzione laterale del CUI dal giro basale della coclea. Questa comunicazione determina aumento della pressione perilinfatica e, quindi, blocco della platina, cui consegue ipoacusia trasmissiva. Per tali motivi qualunque tentativo di chirurgia della staffa provoca gusher di elevata entità. Appare evidente dalla descrizione di quanto da noi riportato, che per quanto possa essere opinabile la necessità della TC nel sospetto di otosclerosi, che secondo le linee guida, nelle evenienze dubbie, potrebbe essere sostituita dalla Timpanotomia esplorativa, in alcune occasioni la diagnostica per immagini risulta essere un obbligo. Nell'evenienza di una ipoacusia mista severa in un soggetto di giovane età e di sesso maschile la TC deve considerarsi indispensabile. È possibile utilizzare un mezzo di contrasto radio opaco come lo Iohexolo dopo puntura lombare per verificarne l'eventuale passaggio nella coclea (Fig. 23), a dimostrazione di un difetto osseo fra il CUI ed il suo giro basale. La bibliografia relativa alla sordità associata alle forme X-linked è ad oggi estremamente vasta, ma vengono qui riportate solo alcune voci relative alla fissità stapedio ovalare o ad eventuali Gusher su tentativi di chirurgia.

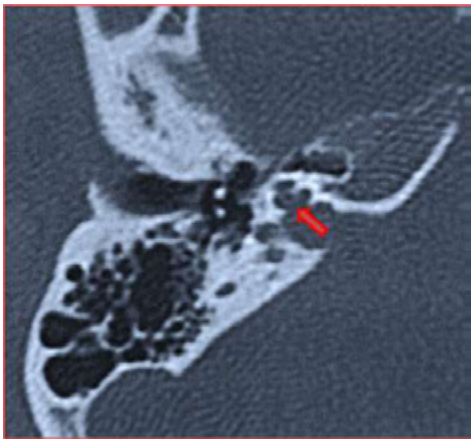

Fig.20. *La freccia indica slargamento del CUI, assenza del giro basale della lamina ossea, mancata visualizzazione del modiolo.*

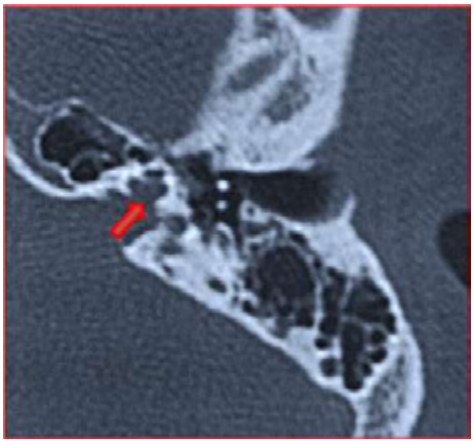

Fig.21. *Comunicazione fra IAC e giro basale della coclea.*

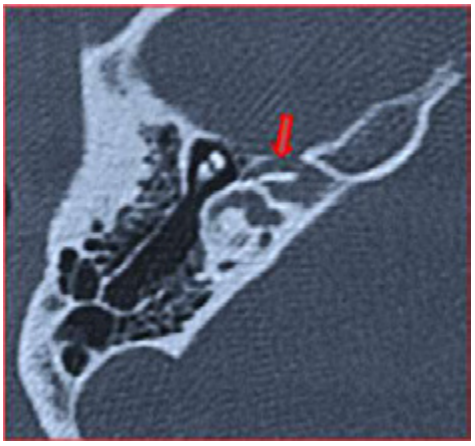

Fig.22. *Dilatazione della porzione labirintica del nervo faciale.*

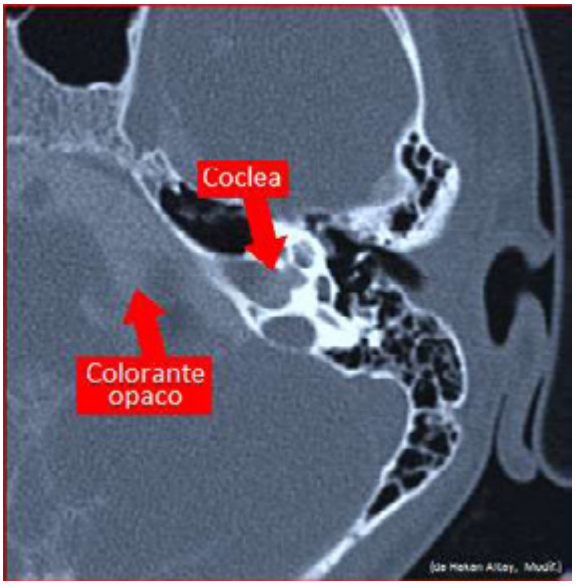

Fig.23. *La sezione in assiale mostra la progressione di materiale radio opaco (iohexolo) dal condotto uditivo interno alla coclea dopo il suo inserimento nello spazio subaracnoideo tramite puntura lombare, a dimostrazione dell'esistenza di un difetto osseo.*

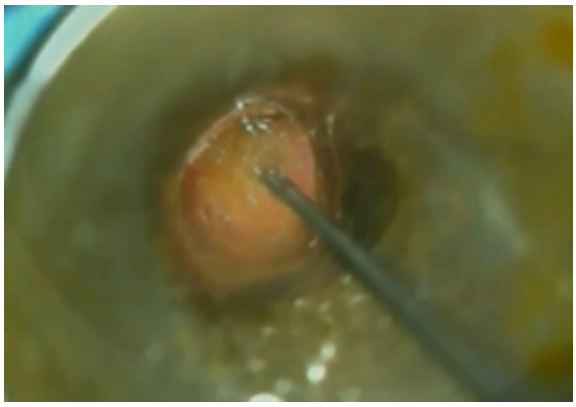

Video 2.

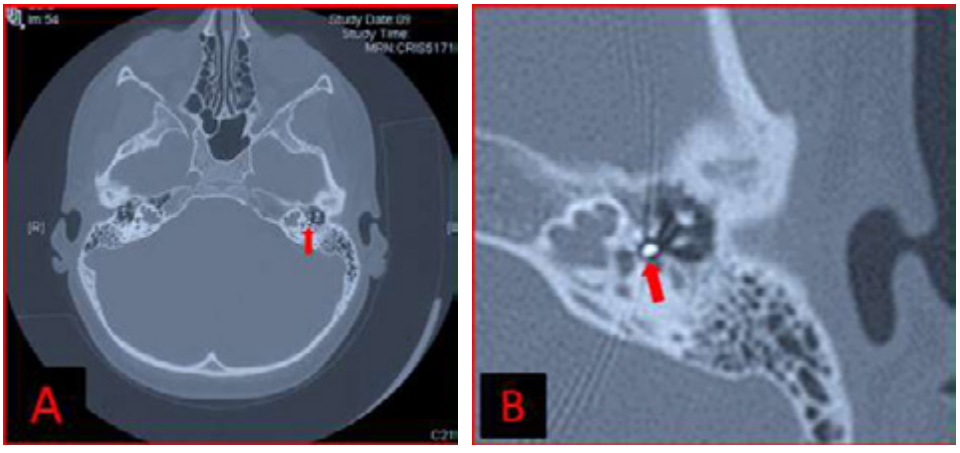

Fig.24. *La foto A, ed il suo particolare nella foto B, mostrano la protesi inserita nella finestra ovale, come evidenziato dalla freccia, successivamente all'episodio di Gusher mostrato nel relativo video.*

BIBLIOGRAFIA

- Bach I., Brunner HG, Beighton P., Ruvalcaba RHA, Reardon W., Pembrey ME, van der Velde-Visser SD, Bruns GAP, Cremers CWRJ, Cremers FPM, Ropers H.-H. Microdeletions in patients with Gusher- associated, X-linked mixed deafness (DFN3). Am. J. Hum. Genet. 51: 38-44, 1992.
- Ballo R., Wallis C., Wallis G., Goldblatt J., Beighton P.: Linkage between X-linked deafness with stapes fixation and a cloned DNA sequence on the long arm of the X-chromosome. (Abstract) Clin. Genet. Soc., Aberdeen, Scotland , 9/22/1988.
- Brunner H.G., Bennekom C.A. van, Oei T.L., Cremers C.W.R.J., Ropers H.H.: Localisation of the gene for the X-linked mixed deafness syndrome (with perilymphatic gusher during stapes surgery). Clin. Otolaryngol. (1988)
- Brunner H.G., van Bennekom C.A., Lambermon E.M.M., Oei T.L., Cremers C.W.R.J., Wieringa B., Ropers H.; The gene for X-linked progressive mixed deafness with perilymphatic gusher during stapes surgery (DFN3) is linked to PGK. Hum. Genet. 80: 337-340, 1988.
- Creamers C.W., Hombergen G.C., Wentges R.T.: Perylinphatic gusher and stapes surgery. A predictable complication? Clin. Otolaryngol: 1983; 8: 235-240.
- Cremers C.W.R.J., Hombergen G.C.H.J, Scaf J.J., Huygen P.L.M., Volkers W.S., Pinckers A.J.L.G.: X-linked progressive mixed deafness with perilymphatic gusher during stapes surgery. Arch. Otolaryng. 249- 254, 1985.
- Cremers C.W.R.J., Huygen P.L.M.: Clinical features of female heterozygotes in the X-linked mixed deafness syndrome (with perilymphatic gusher during stapes surgery). Int. J. Pediat. Otorhinolaryng. 6: 179-185, 1983.
- Cremers C.W., Snik A.F., Huygen P.L., Joosten F.B., Cremers F.P.: X-linked mixed deafness syndrome with congenital fixation of the stapedial footplate and perilymphatic gusher (DFN3). Adv Otorhinolaryngol. 2002; 61:161-7.
- Cremers C.W.R.J.: Audiologic features of the X-linked progressive mixed deafness syndrome with perilymphatic Gusher during stapes gusher. Am. J. Otolaryng. 6: 243-246, 1985.
- Glasscock M.E. 3rd.: The stapes gusher. Arch. Otolaryngol. 1973; 98(2): 82-91.
- Hakan Altay, Recep Savas et al: CT and MRI findingsin X-linked progressive deafness. Diag. Interv: Radiol: 2008; 14: 117-119.
- Kanzara T., Virk J.S.: Diagnostic performance of high resolution computed tomography in otosclerosis. World J. Clin. Cases. 2017; 16; 5(7): 286-291.

- Lee H.K., Lee S.H., Lee K.Y., Lim E.J., Choi S.Y., Park R.K., Kim U.K.: Novel POU3F4 mutations and clinical features of DFN3 patients with cochlear implants. (Letter) Clin. Genet. 75: 572-575, 2009.
- Merry D.E., Lesko J.G., Sosnoski D.M., Lewis R.A., Lubinsky M., Trask B., van den Engh G., Collins F.S., Nussbaum R.L.: Choroideremia and deafness with stapes fixation: a contiguous gene deletion syndrome in Xq21. Am. J. Hum. Genet. 45: 530-540, 1989.
- Nance W.E., Setleff R., McLeod A.C., Sweeney A., Cooper M.C., McConnell F.E.: X-linked mixed deafness with congenital fixation of the stapedial footplate and perilymphatic gusher. Birth Defects Orig. Art. Ser. VII(4): 64-69, 1971.
- Olson N.R., Lehman R.H.: Cerebrospinal fluid otorrhea and the congenitally fixed stapes. Laryngoscope 78: 352-359, 1968.
- Papadaki E., Prassopoulos P., Bizakis J. et al.: X-linked deafness with stapes gusher in females. Eur. J. Radiol: 1998; 29: 71-75.
- Phelps P.D., Reardon W., Pembrey M., Bellman S., Luxom L.: X-linked deafness, stapes gushers and a distinctive defect of the inner ear. Neuroradiology 33: 326-330, 1991.
- Talbot J.M., Wilson D.F.: Computed tomographic diagnosis of X-linked congenital mixed deafness, fixation of the stapedial footplate, and perylinphatic gusher. Am. J. Otol. 1994; 15: 177-182.
- Wallis C., Ballo R., Wallis G., Beighton P., Goldblatt J.: X-linked mixed deafness with stapes fixation in a Mauritian kindred: linkage to Xq probe pDP34. Genomics 3: 299-301, 1988.

5) GLOMI DELL'ORECCHIO MEDIO.

Si tratta di tumori benigni riccamente vascolarizzati che derivano dal tessuto paragangliare. I tumori glomici sono i più comuni tra i tumori dell'orecchio medio e della mastoide. A secondo del luogo di origine e della dimensione vengono distinti nei seguenti tipi:

Classe A - tumore glomico timpanico (a localizzazione esclusiva nella cassa timpanica).
Classe B - tumore glomico timpano-mastoideo.

Classe C - tumore glomico timpano-giugulare.

Nell'1-3% dei pazienti, i tumori glomici di dimensioni rilevanti, producono catecolamine, che raramente causano ipertensione intermittente. Quando il glomo viene a contatto con la membrana timpanica si verifica ipoacusia trasmissiva, e, nel caso di contatto con stapedio e sovrastruttura della staffa può coesistere assenza dei riflessi stapediali. Per tali motivi i tumori glomici, in fase iniziale, possono simulare il quadro audiologico e clinico dell'otosclerosi.
Anche per i tumori glomici, come per il colesteatoma non secernente, la diagnosi può venire effettuata otoscopicamente quando la massa rossastra che li caratterizza si lascia vedere in trasparenza dalla membrana timpanica.
Oltre a questo la diagnosi può trarre giovamento dalla sintomatologia, in quanto il primo sintomo di un tumore glomico dell'orecchio medio è solitamente l'acufene pulsante, sincrono con il battito cardiaco.
La diagnosi di certezza può effettuarsi tramite HR-TC della rocca petrosa.
La completezza diagnostica richiederebbe un'angiografia cerebrale completa o l'angiografia in risonanza magnetica, che vanno eseguite per rilevare eventuali tumori occulti in altre sedi, in quanto circa il 7-10% dei pazienti con tumore glomico può presentare tumori multipli.

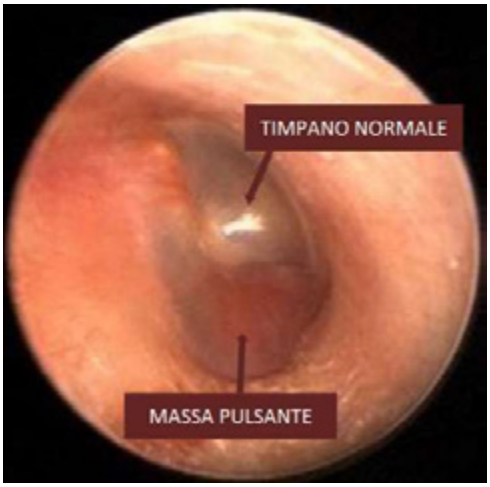

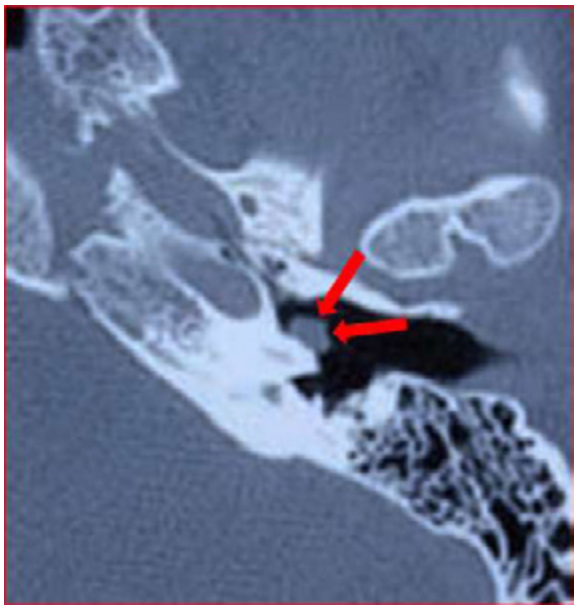

Fig.25. *Glomo promontoriale.*
(da Gruppo Otologico Modif.)

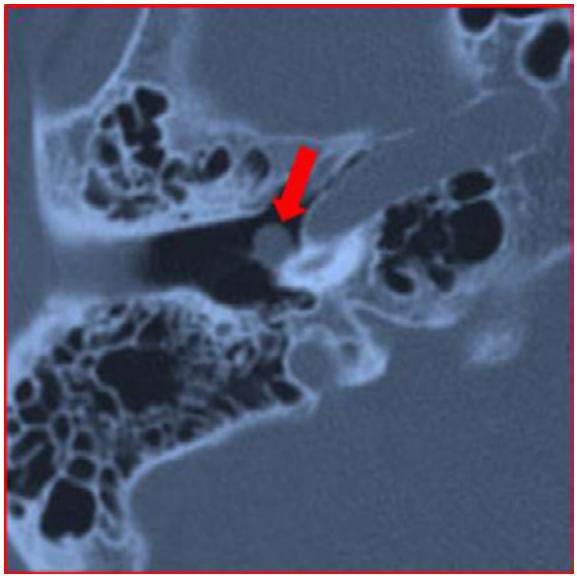

Fig.25a. *Glomo promontoriale.*

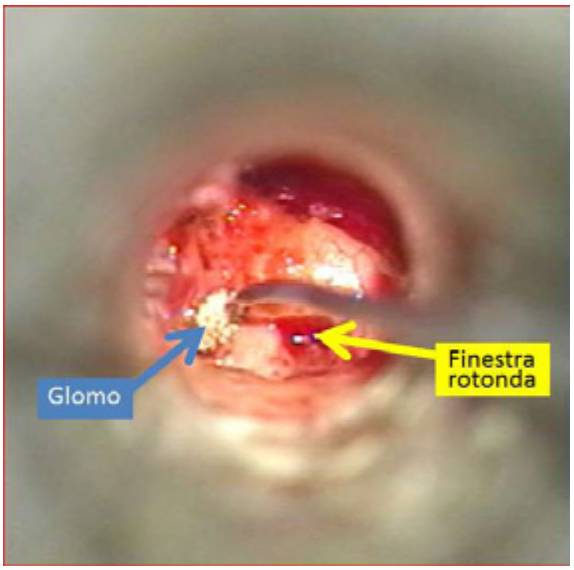

Fig.26. *Glomo del promontorio.*

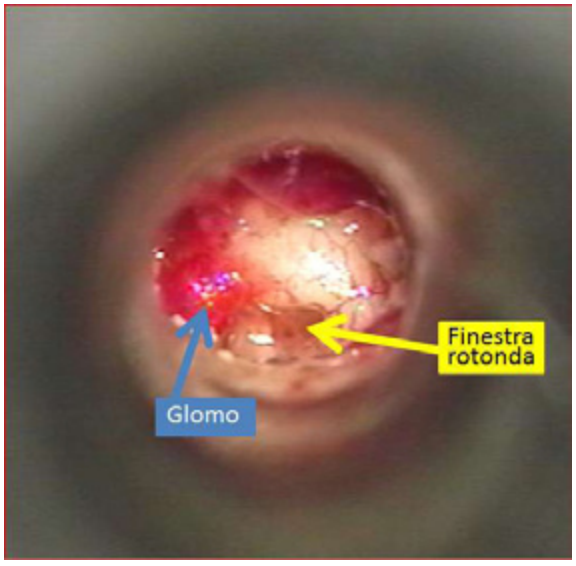

Fig.27. *Glomo dopo exeresi e cauterizzazione.*

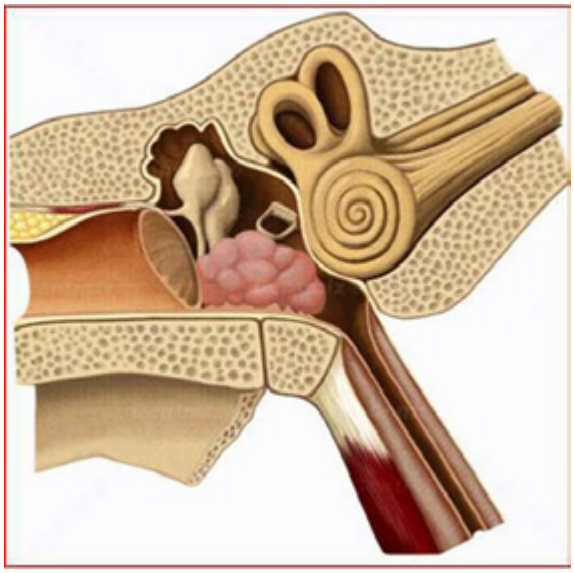

Fig.28. *Glomo.*
(Da Atlas de anatomia del cuerpo humano – Centralx)

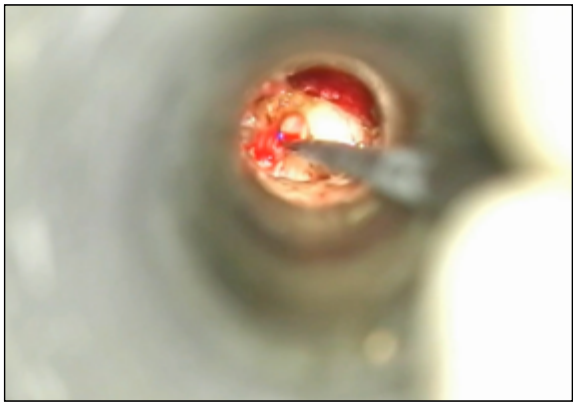

Video 3.

BIBLIOGRAFIA

- Amin M.F., El Ameen N.F.: Diagnostic efficiency of multidetector computed tomography versus magnetic resonance imaging in differentiation of head and neck paragangliomas from other mimicking vascular lesions: comparison with histopathologic examination. Eur. Arch. Otorhinolaryngol. 2013; 270(3):1045-53.
- Biller HF, Lawson W, Som P, Rosenfeld R. Glomus vagale tumors. Ann. Otol. Rhinol. Laryngol. 1989; 98(1 Pt 1): 21-6.
- Cheng A., Niparko J.K.: Imaging quiz case 2. Glomus tympanicum tumor of the temporal bone. Arch. Otolaryngol. Head Neck Surg. 1997; 123(5): 549, 551-2.
- Coulier B, Mailleux P, Lefrancq M. Images in clinical radiology. Glomus tympanicum: CT diagnosis. JBR-BTR. 2003; 86(6):.359.
- Glenner G.G., Grimley P.M.: Tumors of the extra-adrenal paraganglion system (including chemoreceptors). In: Atlas of Tumor Pathology, Second Series. Armed Forces Institute of Pathology. 1974.
- Koenigsberg R.A.: Imaging of Head and Neck Glomus Tumors (Paragangliomas) Chief Editor: L Gill Naul.
- Mafee MF, Raofi B, Kumar A, Muscato C. Glomus faciale, glomus jugulare, glomus tympanicum, glomus vagale, carotid body tumors, and simulating lesions. Role of MR imaging. Radiol. Clin. North Am. 2000; 38(5):1059-76.
- O'Leary M.J., Shelton C., Giddings N.A., et al.: Glomus tympanicum tumors: a clinical perspective. Laryngoscope. 1991; 101(10): 1038-43.
- Salami A., Mora R., Dellepiane M.: Piezosurgery in the exeresis of glomus tympanicum tumours. Eur. Arch. Otorhinolaryngol. 2008 Jan 4.
- Sharma P., Thakar A., Suman K.C.S, Dhull V.S., Singh H., Naswa N., et al.: 68Ga-DOTANOC PET/CT for baseline evaluation of patients with head and neck paraganglioma. J. Nucl. Med. 2013; 54(6): 841-7.
- Som P.M., Curtin H.D.: Head and Neck Imaging. 3rd ed. Mosby-Year Book. 1996: 932-6, 1484-96.
- Van den Berg R., van Gils A.P., Wasser M.N.: Imaging of head and neck paragangliomas with three-dimensional time-of- flight MR angiography. AJR Am. J. Roentgenol.. 1999; 172(6): 1667-73.

6) DEISCENZE MENINGEE E/O MENINGOENCEFALICHE ATTICO-ANTRALI

I meningoencefaloceli dell'osso temporale sono rari e piuttosto laterali e il tessuto cerebrale erniato appare a livello dell'antro mastoideo e dell'epitimpano. Tuttavia sono stati evidenziati degli encefaloceli più interni, appena all'esterno del cavo di Meckel. Si deve tuttavia sottolineare che i meningoencefaloceli temporali sono per lo più acquisiti e non congeniti, in genere post-traumatici e iatrogeni.
Oltre gli iniziali studi di Nenzelius (1951) sulle otoliquorree dovute a malformazioni congenite, e una pletora di altri negli anni a seguire, che, comunque, non riguardavano le ernie spontanee, nel 1992 Iurato riportava i dati in letteratura su uno studio quinquennale su 139 casi di ernie celebrali nell'orecchio medio e nella mastoide, di cui 110 iatrogeni o post traumatici e 29 idiopatici. Nel 1999 uno studio di Rodrigo Tapia portava a 41 i casi di ernie meningoencefaliche mastoidee idiopatiche, con un aumento, in dieci anni, di soli 12 casi. Puyraud nel 2003 condusse uno studio, con una revisione della casistica riportata in letteratura, in cui venivano descritti meno di 150 casi di difetti spontanei del tegmen, molti dei quali evidenziati per obiettività di "cerebrospinal fluid leak". Secondo un recente studio di Toth (2007) i difetti ossei congeniti si sviluppano vicino al ganglio genicolato, e sembrano essere dovuti ad un incompleto sviluppo del processo tegmentale della capsula otica. Quindi le lesioni congenite del tegmen tympani possono essere definite come un difetto dell'orecchio interno. Il quadro audiometrico può simulare quello dell'otosclerosi, con ipoacusia trasmissiva ed assenza dei riflessi stapediali dovuta al blocco della catena per la compressione esercitata prevalentemente sulla testa del martello dalla massa meningoencefalica erniaria. Riguardo all'eziologia dei difetti ossei idiopatici del tegmen, mono o bilaterali, singoli o multifocali, da cui possono poi originarsi le ernie o verificarsi le otoliquorree, non si hanno dati certi. Le ipotesi più attendibili al riguardo dell'etiopatogenesi sarebbero quelle di un difetto osseo del tegmen con successive granulazioni aracnoidee, in cui la pulsazione meningoencefalica provocherebbe un aumento del difetto osseo stesso e la successiva ernia con o senza cranio-oto-liquorrea. Le key words relative all'argomento in questione sono veramente numerosissime, decisamente maggiori di quanto la rarità della forma lascerebbe supporre: *Acquired cerebrospinal fluid leak, Brain herniation, Brain prolapse, Cerebrospinal fluid leak, Cerebrospinal fluid otorrhea, Cerebrospinal fluid otorrhea post-traumatic, Cerebrospinal fluid otorrhea traumatic, Cerebrospinal fluid otorrhea, spontaneous, Cerebrospinal otorrhea,*

Congenital cerebrospinal fluid leak, CSF leak, CSF otorhinorrhea, CSF otorrhea, Dural herniation, Dural leak, Dural tear, Encephaloceles, Meningoencephalic herniation, Middle ear encephalocele, Middle ear meningocele, Middle ear meningoencephalocele, Otorrhea cerebrospinal fluid , Otorrhea cerebrospinal, Otorrhea cerebrospinal fluid post-traumatic, Otorrhea cerebrospinal fluid spontaneous, Otorrhea post traumatic cerebrospinal fluid, Otorrhea traumatic cerebrospinal fluid, Post-traumatic cerebrospinal fluid otorrhea, Post-traumatic otorrhea cerebrospinal fluid, SCSFL, Spontaneous cerebrospinal fluid otorrhea, Spontaneous fluid leak, Spontaneous otorrhea cerebrospinal fluid, Tegmen tympani defect, Temporal bone CSF leak, Temporal bone meningoencephaloceles, Traumatic cerebrospinal fluid otorrhea, Traumatic CSF fistula, Traumatic otorrhea cerebrospinal fluid.

Riportiamo un suggestivo caso personale di un paziente maschio di anni 47, con anamnesi negativa per traumi cranici e processi flogistici a carico dell'orecchio destro, con membrana timpanica dx lievemente timpanosclerotica all'otoscopia; da circa 10 anni ipoacusia trasmissiva dx ingravescente; il paziente riferiva marcato peggioramento della sua solita funzione uditiva nelle prime ore successive al risveglio. Un'audiometria tonale eseguita subito dopo il risveglio evidenziava ipoacusia trasmissiva dx sui 65 dB, decisamente peggiore rispetto a quella del pomeriggio (Fig. 29), ed assenza dei riflessi stapediali. Non essendo giustificata la discrepanza uditiva fra il mattino ed il resto della giornata, venivano effettuate TC ed RMN che evidenziavano meningoencefalocele (Fig. 30).

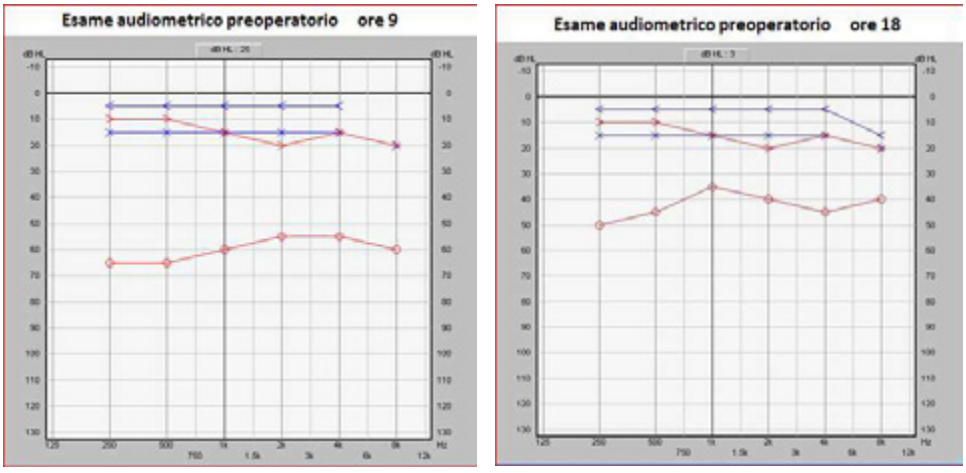

Fig.29. *I due esami mostrano il quadro audiologico al risveglio e quello del pomeriggio, come fosse un'ipoacusia "fluttuante ma trasmissiva".*

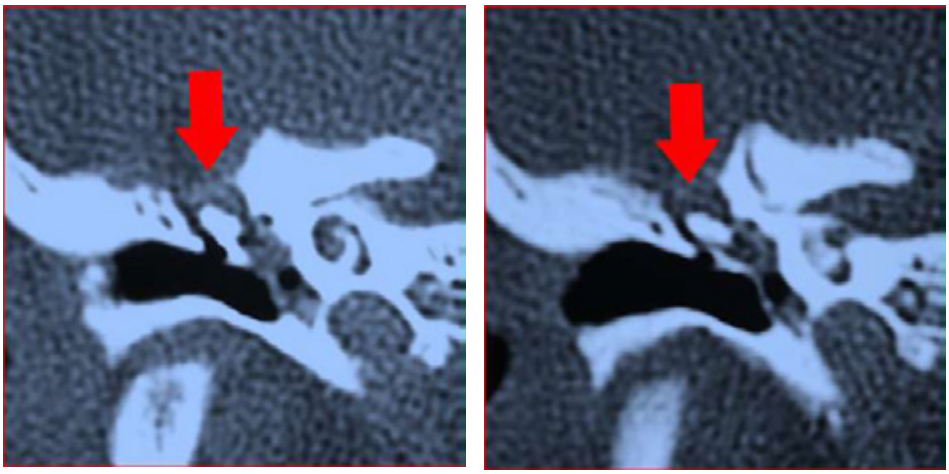

Fig.30. *Le frecce indicano il difetto del tegmen ed il successivo contatto della meninge con la testa del martello.*

BIBLIOGRAFIA

- Coyas A.J., Adamopoulos G.: Cerebrospinal fluid otorrhea. Ann. Otol. Rhinol. Laryngol. 1966; 75 (4): 1066-9.
- Fraile Rodrigo J.J., Cisneros A.I. et al.: Ontogenetic explanation for tegmen tympani dehiscence and superior semicircular canal dehiscence association. Acta Otorrinolaringol Esp. 2016; 67(4): 226-32.
- Gray B.G., Willinsky R.A. et Al.: Spontaneous meningocele, a rare middle ear mass. A.J.N.R. Am. J. Neuroradiol. 1995; 16 (1): 203-207.
- Grinblat G., Dandinarasaiah M. et al.: Temporal Bone Meningo-Encephalic-Herniation: Etiological Categorization and Surgical Strategy. Otol Neurotol. 2018; 39(3): 320-332.
- Isono M., Murata K. Et al.: Minute finding of inner ear anomalies by three-dimensional CT scanning. Int. J. Pediat. 1997; 42 (1): 41-53.
- Iurato S., Bux G. et al.: Histopathology of spontaneus brain herniations into the middle ear. Acta Otolaryngol. 1992; 112 (2): 328-333.

- Iurato S., Bux G. et al.: Pathology of idiopathic encephaloceles into the middle ear. ORL 2002; 64: 73-79.
- Iurato S., Ettorre G.C. et al.: Brain herniation into the middle ear: two idiopathic cases treated by combined intracranial-mastoid approach. Laryngoscope. 1989; (99) 9: 950-954.
- Jegoux et al.: Hyrth fissure: a case of spontaneous cerebrospinal fluid otorrhea. A.J.N.R. Am. J. Neuroradiol. 2005; 26: 963-966.
- Kasugai S., Kermochi M. et al.: A case of meningoencephalic herniation of the temporal bone. Auris Nasus Larynx. 2003; 30 suppl.: 103-105.
- Kim S.J., Yang Y.J.: Anomalous vein in the middle cranial fossa associated with the tegmen tympani defect. Otol. Neurotol. 2003; 24 (6): 935-938.
- Kutz J.W. Jr., Johnson A.K., et al.: Surgical management of spontaneous cerebrospinal fistulas and encephaloceles of the temporal bone. Laryngoscope. 2018 Apr 18.
- Love J.G., Hallberg O.E., Dodge H.W. Jr.: Cerebrospinal-fluid otorrhea treated by an unusual method; report of a case. Ann Otol Rhinol Laryngol. 1954; 63(1): 207-11.
- Merchant S.N., McKenna M.J.: Neurootologic manifestations and treatment of multiple spontaneous tegmental defects. Am. J. Otol. 2000; 21 (2): 234-239.
- Montgomery W.W.: Dural defects of the temporal bone. Am. J. Otol. 1993; 14 (6): 548-551.
- Nava Patricia Rodríguez, Dena Espinoza, Ernesto Javier Padilla: Se considera vigente el empleo de la Cisternografía por Tomografía Computarizada multicorte en el diagnóstico de la fístula de líquido cefalorraquídeo? Anales de Radiologia, Mexico . 2007, Vol. 6 Issue 2, 157-161.
- Nenzelius C.: On spontaneous cerebrospinal otorrhea due to congenital malformations. Acta Otolaryngol. 1951; 39(4): 314-28.
- Puyraud S., Sauvage J.P et al.: Celebro-spinal fluid otorrhea and a spontaneus defect of the tegmen tympani or antri. A report of 3 cases. Role of arachnoid granulation. Rev. Laryngol. Otol. Rhinol. (Bord.) 2003; 124 (4): 247-253.
- Robertson H.J., D'Antonio M. et al.: Cerebrospinal fluid leak. 2005. www.emedicine.com/RADIO/topic.2007.
- Rodrigo Tapia J.P., Alvarez Alvarez I. et al.: Idiopathic brain herniation in the middle ear and mastoid. Acta Otorrinolaringol. Esp. 1999, 50 (7): 563-565.

- Ryacek R., Gacek M.R.: The diagnosis and treatment of spontaneous cerebral spinal fluid otorrhea in the adults. Oto-Rhino-Laryngologia 2002/2003; 12: 91-96.
- Schrom T., Frenzel H. et al.: Transmastoidal resection of an endaural encephalocele - a case report. Laryngorhinootologie. 2005; 84 (4): 273-276.
- Stenzel M., Preuss S. et al.: Cerebrospinal fluid leaks of temporal bons origin: etiology and management. ORL J. Otorhinolaryngol. Relat. Spec. 2005; 67 (1): 51-55.
- Tóth M., Helling K., Baksa G., Mann W.: Localization of congenital tegmen tympani defects. Otol. Neurotol. 2007; 28(8): 1120-3.
- Walsted A.: Effect of cerebrospinal fluid loss on hearing. Acta Otolaryngol. Suppl. 2000; 543: 95-98.
- Ye Y.F., Pan B.G. et al.: Reconstruction processing of multi-slice spiral CT in the diagnosis of complex bilateral inner ear malformation with cerebrospinal fluid otorrhea: one case report. Zhonghua Er Bi Yan Hou Tou Jing Wai Ke Za Zhi. 2017 pr 7; 52(4): 297-299.

7) TUMORI BENIGNI DELL'ORECCHIO MEDIO:

a) Neurinoma del tratto orizzontale del nervo faciale o della chorda tympani.
b) Meningiomi del tegmen tympani
c) Adenomi ceruminosi
d) Tumori glomici in fase iniziale (già trattati)
e) Ed altri

Le neoformazioni di origine benigna dell'orecchio medio per sintomatologia, ovvero ipoacusia trasmissiva ed assenza dei riflessi stapediali, potrebbero simulare il quadro di otosclerosi. Oltre ai neurinomi del tratto orizzontale del faciale, sono riportati in letteratura numerosi casi di schwannoma della chorda tympani, come, ad esempio, il caso di seguito riportato (Fig. 31).
La diagnosi differenziale necessita della HR-CT della rocca petrosa, completata in taluni casi, come ad esempio nel neu¬rinoma del faciale, con la RM con mdc (Sellari-Franceschini et al. 1994).

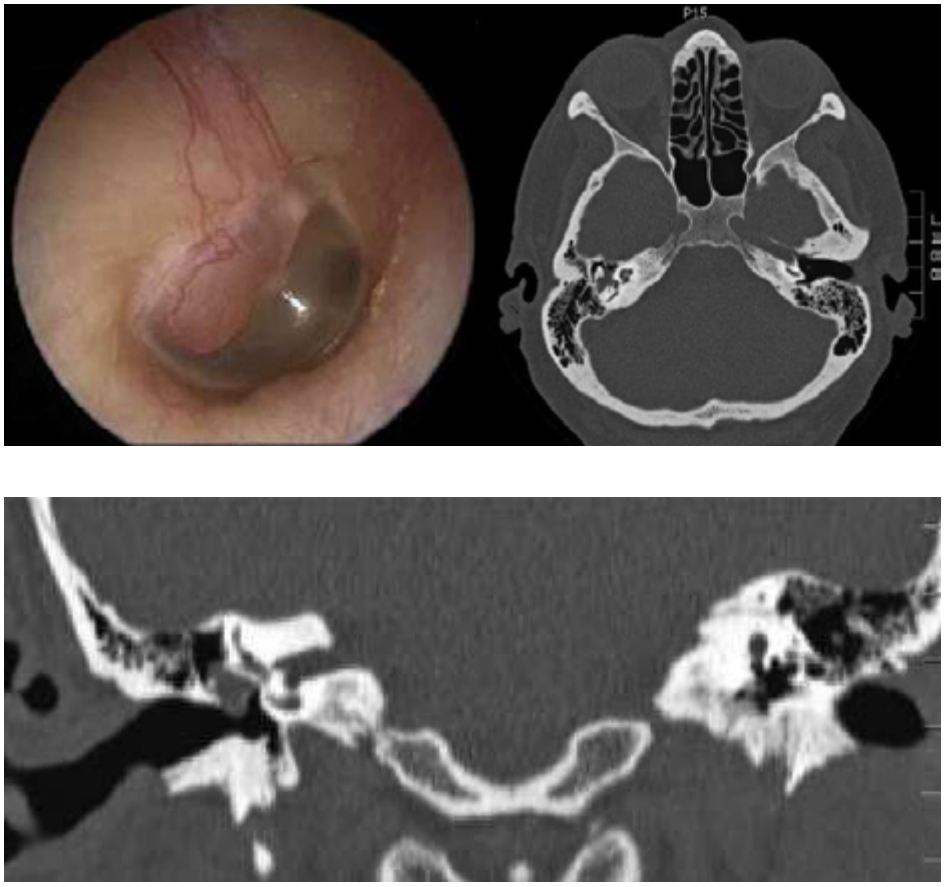

Fig.31. *Au dx: l'otoscopia mostra la massa che protrude nei quadranti postero superiori, come confermato dalla HR-CT in assiale e coronale, che evidenzia la lesione occupante le aree meso ed epitimpaniche, inglobando la catena ossiculare. (Courtesy Undabeita e col.).*

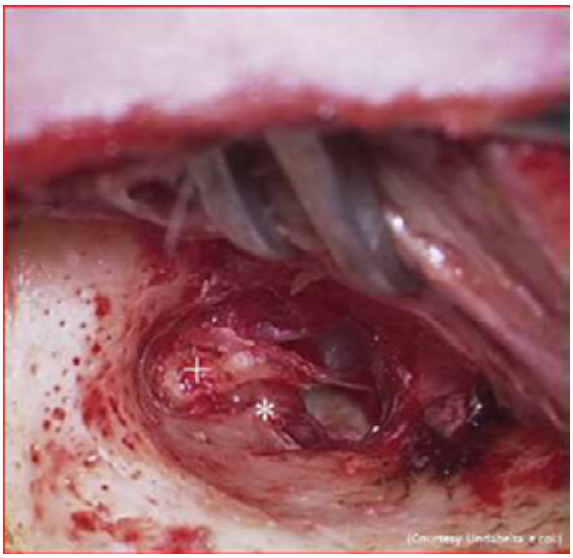

Fig.32. *Esposizione del martello (+) e della massa (*).*

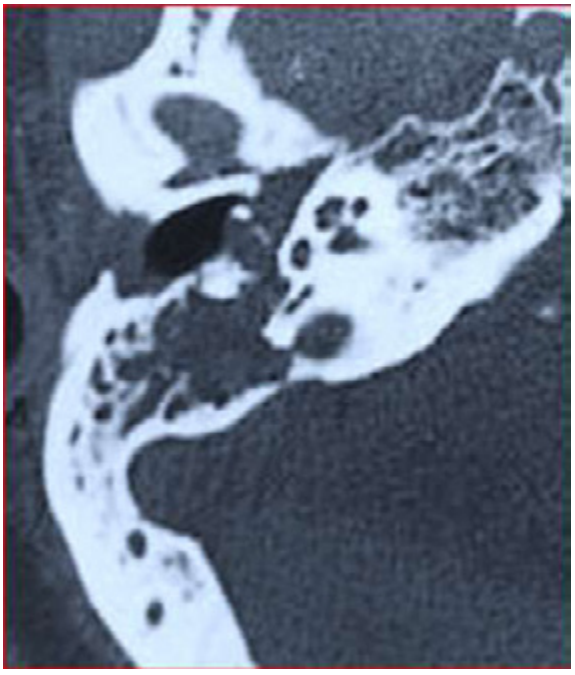

Fig.33. *Neurinoma a partenza dal tratto orizzontale del faciale.*

BIBLIOGRAFIA

- Angeli S., Brackmann D. E.: Is surgical excision of facial nerve schwannomas always indicated? Otolaryngol Head Neck Surg. 1997; 117 (suppl) : S144–S147.
- Bailey C.N., Graham M.D.: Intratemporal Facial Nerve Neuroma: a discussion of five cases. The Journal of Laryngology and Otology, vol. 97, pp. 65-72, 1983.
- Biggs N.D., Fagan P.A.: Schwannoma of the chorda tympani. J. Laryngol. Otol., 115 (2001), pp. 50-52.
- Browning S.T., Phillipps J.J., Williams N.: Schwannoma of the chorda tympani nerve. J Laryngol Otol, 114 (2000), pp. 81-82.
- Chai F., Vanopulos K., McManus T.: Chorda tympani schwannoma Aust. NZJ Surg. 70 (2000), pp. 827-828.
- Charachon R., Roux O., Dumas G.: Tumeurs du nerf facial. A propos de trois observation. Ann. Otolaryng. (Paris) 95, N.12, 777-784, 1978.
- Chen J.M., Moll C., Fisch U.: Value of M.R.I. and Intraoperative Frozen Section in Defining the Extent of Facial Neurinoma. Eur. Arch. Otorhinolaringol. (Suppl.): S368, 1994.
- Chung J.W., Ahn J.H., Kim J.H., Nam S.Y., Kim C.J., Lee K.S.: Facial nerve schwannomas: different manifestations and outcomes. Surg. Neurol. 2004; 62(3): 245-52; discussion 452.
- Conticello S., Ferlito S., Giardina A., Ronsivalle S.: Paralisi periferica del VII n.c.: La valutazione topodiagnostica e prognostica ed il trattamento medico-chirurgico.La Nuova Clinica Otorinolaringoiatrica Suppl. 2, XLVI, 143-171, 1994.
- Darrouzet V., Bebear J.P., Voyer P., Siddiqui S.A., Papaxanthos M.: Progressive Facial palsy and Neurinomas of the VIIth nerve. Eur. Arch. Otorhinolaryngol. (Suppl): S 271-273, 1994.
- Doshi J., Hughes R., Freeman S.R., et al.: Clinical and Radiological Guidance in Managing Facial Nerve Schwannomas. Otol Neurotol. 2014 Oct 1.
- Escada P., Capucho C., Silva J.M., Ruah C.B., Vital J.P., Penha R.S.: Cavernous haemangioma of the facial nerve. J. Laryngol. Otol. 1997 Sep. 111(9):858-61.
- Falcioni M., Russo A., Taibah A., Sanna M.: Facial nerve tumors. Otol. Neurotol. 2003 Nov. 24(6):942-7.

- Fenton J.E., Morrin M.M., Smail m: et al.: Bilateral facial nerve schwannomas. Eur. Arch. Otorhinolaryngol. 1999; 256: 133-135.
- Ferreira Bento R., Bogar P., Miniti A.: Facial Nerve Neuroma. Eur. Arch. Otorhinolaryngol. (Suppl): S 303-304, 1994.
- Fisch U., Lanser M.J.: Facial nerve gratting. Otolaryngol. Clinics of North Am., 24, 3, 691-708,1991.
- Fisch U.: Facial nerve surgery Amsterdam: Kugler Medical Publications (1977).
- Gulya A.J., Stern N.M.: Facial nerve neuroma. Ann. Otol. Rhinol. Laryngol. 1993; 102:478–480.
- Hopkins C., Chau H., Mc Gilligan J.A.: Chorda tympani neuroma masquerading as cholesteatoma. J. Laryngol. Otol. 2003;117:987-8.
- Huoh, K.C., Cheung, S.W.: Chorda tympani neuroma. Otology and Neurotology Volume 31, Issue 7, September 2010, 1172-1173.
- Jabor M.A., Amedee R.G., Gianoli G.J.: Primary meningioma of the fallopian canal. South Med J. 2000 Jul. 93(7):717-20.
- Kirazli T., Oner K., Bilgen C, Ovül I., Midilli R.: Facial nerve neuroma: clinical, diagnostic, and surgical features. Skull Base. 2004 May. 14(2):115-20.
- Latack J.T., Gabrielsen T.O., Knake J.E., et al.: Facial nerve neuromas: radiologic evaluation. Radiology. 1983; 149 :731–739.
- Liu R., Fagan P.: Facial nerve schwannoma: surgical excision versus conservative management. Ann. Otol. Rhinol. Laryngol. 2001; 110 : 1025–1029.
- Lopes Filho O., Bussoloti Filho I., Betti E.T., Burlamachi J.C., Eckley C.A.: Neuroma of the chorda tympani nerve. Ear Nose Throat J. 1993; 72: 730---2.
- Magliulo G., D'Amico R., Varacalli S., Ciniglio-Appiani G.: Chorda tympani neuroma: diagnosis and management. Am. J. Otolaryngol. 2000; 21 :65–68.
- Marzo S.J., Zender C.A., Leonetti J.P.: Facial nerve schwannoma. Curr. Opin. Otolaryngol. Head Neck Surg. 2009 Jun 24.
- May M., Schaitkin B.M.: Tumors involving the facial nerve. The Facial Nerve. 2nd ed. New York, NY: Thieme Medical Publishers; 2000. 393-408.
- McMenomey S.O., Glasscock M.E 3rd, Minor L.B., Jackson C.G., Strasnick B.: Facial nerve neuromas presenting as acoustic tumors. Am J Otol. 1994 May. 15(3):307-12.
- McMonagle B., Al-Sanosi A., Croxson G., Fagan P.: Facial schwannoma: results of a large case series and review. J Laryngol Otol. 2008 Nov. 122(11):1139-50.

- Minovi A., Vosschulte R., Hofmann E., Draf W., Bockmuhl U.: Facial nerve neuroma: surgical concept and functional results. Skull Base. 2004 Nov. 14(4):195-200; discussion 200-1.
- Noue Y., Tabuchi T., Hakuba A., Fukuda T., Nemoto Y.,Saiway S., Miyamoto T., Sato S., Ogata M., Nishimura S., Onoyama Y.: Facial nerve neuromas: Ct findings. J. Comput. Assist. Tomogr. 11: 942-947, 1987.
- O'Donoghue G.M.: Tumors of the Facial Nerve. Jackler RK, ed. Neurotology. 1st ed. St Louis, Mo: Mosby; 1994. 1321-31.
- Pillsbury H.C., Price H.C., Gardiner L.J.: Primary tumors of facial nerve. Laryngoscope.1983; 93 :1045–1048.
- Pou J.W., Chambers C.L.: Neuroma of the chorda tympani nerve. Laryngoscope. 1974;84: 1170-4.
- Pulec J.L.: Facial nerve neuroma. Ear Nose Throat J. 1994; 73 :721–752.
- Rizer F.M., Guthikonda M., Lippy W.H, Schuring A. G.: Simultaneous presentation of facial nerve neuroma and otosclerosis. Am. J. Otol. 1994; 15 :427–430.
- Saleh E., Achilli V., Naguib M., et al.: Facial nerve neuromas: diagnosis and management. Am. J. Otol. 1995; 16 :521–526.
- Shelton, Clough.: Facial nerve tumors. Brackmann, Shelton, Arriaga, eds. Otologic Surgery. Philadelphia, Pa: WB Saunders; 1994. 413-24.
- Shirazi M.A., Leonetti J.P., Marzo S.J., Anderson D.E.: Surgical management of facial neuromas: lessons learned. Otol. Neurotol. 2007 Oct. 28(7):958-63.
- Symon L., Chessman A.D., Kawauchi M., Bardi L.: Neuromas of the facial nerve: a report of 12 cases. Br. J. Neurosurg. 1993; 7 :13–22.
- Undabeitia J.I., Undabeitia J., Padilla L., Municio A.: Chorda tympani neuroma. Acta Otorrinolaringol. Esp, 65 (2014), pp. 263-265.
- Wiet R.J., Lotan A.N., Monsell E.M., Shambaugh G.E.: Tumor involvement of the facial nerve. Laryngoscope. 1983; 93 : 1301–1309.
- Wiet RJ, Lotan AN, Brackmann DE.: Neurilemmoma of the chorda tympani nerve. Otolaryngol Head Neck Surg. 1985; 93: 119-21.

8) RUOLO DELL'IMAGING NEGLI INSUCCESSI POST STAPEDOTOMIA

Riguardo all'utilità dell'HR-CT nel trattamento dell'otosclerosi o delle patologie che potrebbero simularne i sintomi, abbiamo lasciato per ultima la descrizione dell'assoluta utilità dell'imaging nella diagnosi degli insuccessi post-chirurgici: Nel caso di mancato recupero del gap trasmissivo le cause principali possono essere:

A breve termine:
- Dislocazione della protesi, dal processo lungo dell'incudine (Fig. 35 e 36), dal foro platinare (con ri-obliterazione dello stesso), o entrambe.
- Protesi non sufficientemente lunga (Fig. 37).
- Lussazione incudo malleolare (Fig. D).

A lungo termine:
- Erosione del processo lungo dell'incudine.
- Fibrosi della finestra ovale (Fig. 38).
- Colesteatoma post operatorio.

Nel caso di perdita neurosensoriale e/o vertigini persistenti le cause possono essere ricercate in protesi:
- Troppo lunga, affondata nel vestibolo, dislocata dall'incus (Fig. 39)
- Troppo lunga, affondata nel vestibolo, regolarmente posizionata (Fig. 40).
- Foci otosclerotici all'interno del vestibolo, indice di labirintite ossificante (Fig. 41).

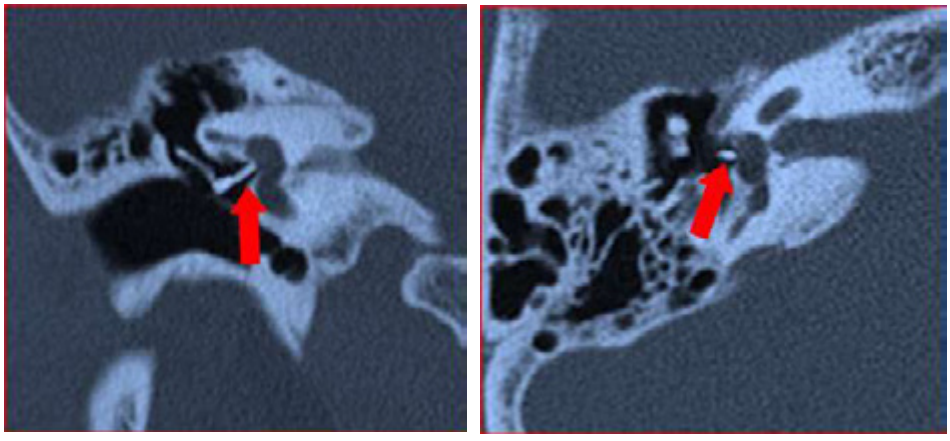

Fig.34. *Imaging HR-TC in assiale e coronale le cui frecce indicano protesi stapediali radiodense ben posizionate, con la porzione distale contro la finestra ovale.* *(da Bela Purohit et al. Modif.)*

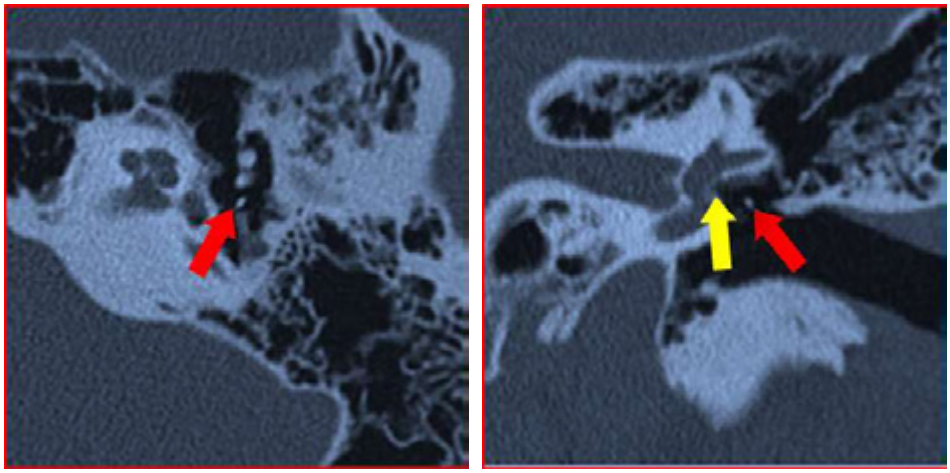

Fig.35. *Immagini in HR-TC in assiale e coronale su un paziente con persistenza dell'ipoacusia trasmissiva post stapedotomia. Le frecce rosse indicano la protesi dislocata posteriormente dall'incus, in relazione alla finestra ovale (freccia gialla), con completa perdita di contatto. (da Bela Purohit et al. Modif.)*

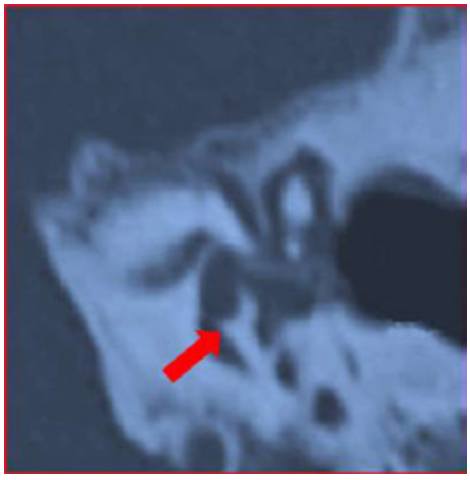

Fig.36. *Sezione assiale obliqua che mostra dislocazione e successiva extra-rotazione della protesi dal processo lungo dell'incus.*

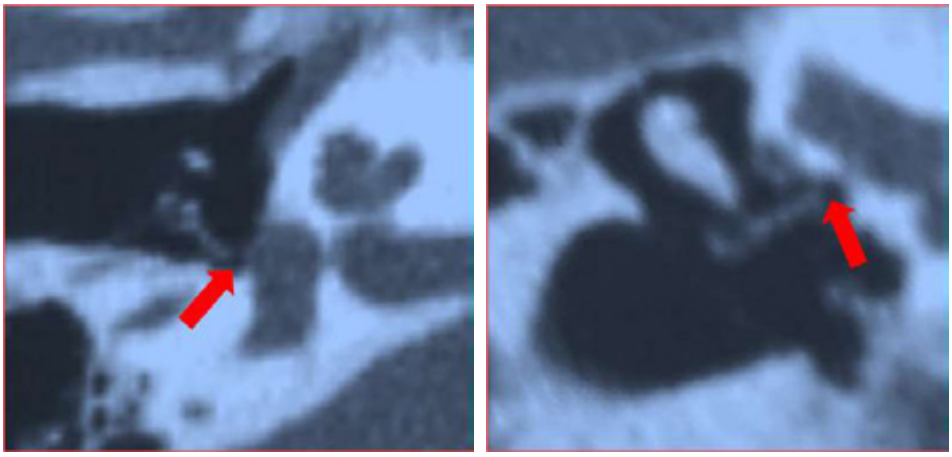

Fig.37. *Immagini oblique in assiale e coronale che mostrano la protesi correttamente posizionata nel processo lungo dell'incus, ma troppo corta.*

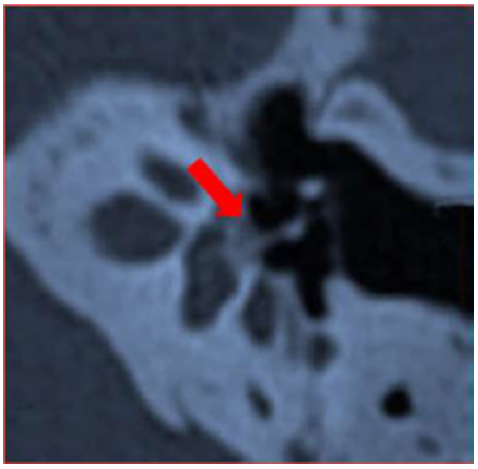

Fig.38. *Sezione obliqua assiale che mostra fibrosi della finestra ovale.*

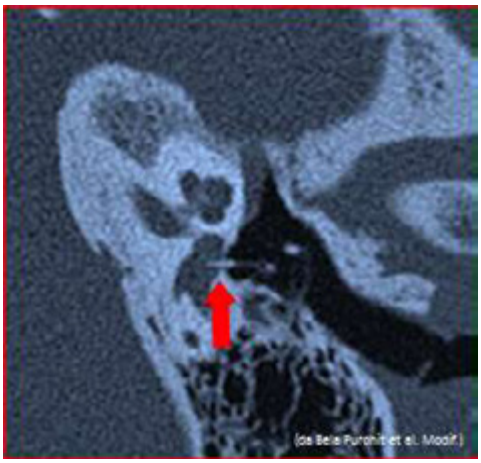

Fig.39. *Immagini in HR-CT in para-assiale di un paziente con severa vertigine post- operatoria. La protesi è dislocata dall'incus e si trova parzialmente all'interno del vestibolo.*

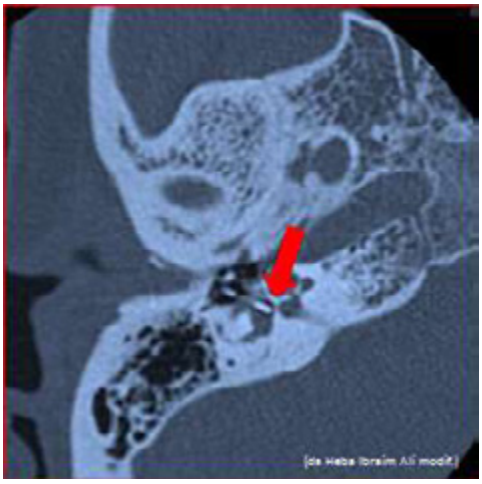

Fig.40. *Caso analogo al precedente, immagine in assiale che mostra profonda protrusione della protesi nel vestibolo , ma regolarmente posizionata nell'incus.*

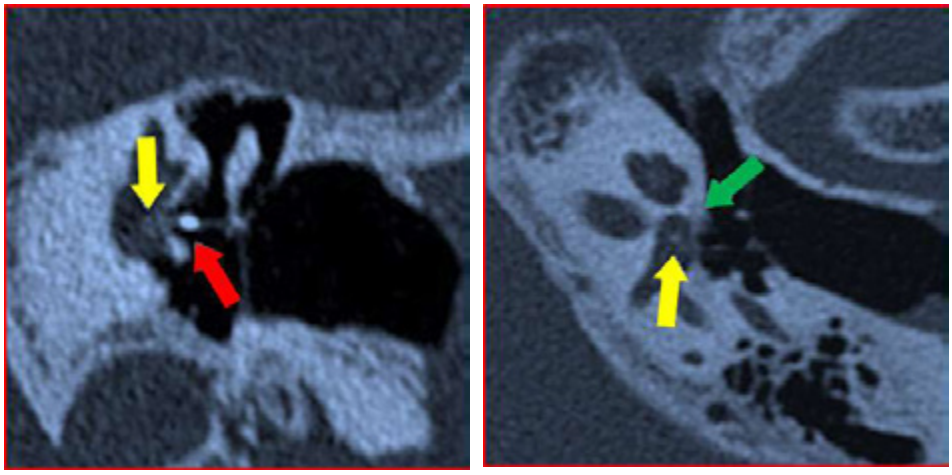

Fig.41. *Immagini in para-assiale e para-coronale dell'orecchio sin di un paziente con vertigini persistenti e perdita neurosensoriale nel post operatorio. La protesi risulta essere ben posizionata (freccia rossa); un minuto focus otosclerotico all'interno del vestibolo, indice di labirintite ossificante (frecce gialle). In visione para-assiale è visibile un piccolo focus otosclerotico fenestrale (freccia verde). (da Bela Purohit et al. Modif.)*

CONCLUSIONI

L'alta definizione (HR-CT) raggiunta dalle macchine di nuova generazione permette con approssimazione quasi assoluta una dettagliata descrizione delle patologie congenite o acquisite a carico dell'orecchio medio e/o di quello interno, consentendo una diagnosi differenziale fra l'otosclerosi e le altre cause di ipoacusia trasmissiva. Nei casi certi di otosclerosi, per altro, consente la descrizione della localizzazione e dell'estensione dei focolai, rappresentando la metodica gold standard nelle forme prevalentemente fenestrali, rimanendo vulnerabile solo nelle necessità infra-millimetriche retrofenestrali, (alta specificità con il 95%, e con valore predittivo positivo per il 92%, Kanzara 2017). Negli insuccessi post-operatori, inoltre, l'alta risoluzione della metodica, unitamente alla radio-densità della protesi non lasciano adito a dubbi, consentendo le svariate possibilità diagnostiche (Purohit, 2014; Heba Ibrahim 2017; et al.). Da ultimo, ma non certo per importanza, la HR-CT risulta essere indispensabile nella valutazione dei criteri di operabilità per l'impianto cocleare nelle otosclerosi fortemente avanzate.

BIBLIOGRAFIA

- Ayache D., El Kihel M., Betsch C. et al.: Revision surgery of otosclerosis: a review of 26 cases. Ann. Otolaryngol. Chir. Cervicofac. 2000; 117(5): 281-290.
- Babighian G.G., Albu S.: Failures in stapedotomy for otosclerosis Otolaryngol. Head Neck Surg. 2009; 141(3): 395-400.
- Bela Purohit, Robert Hermans, Katya Op de beeck Imaging in otosclerosis: a pictorial review Insights Imaging, 5 (2014), pp. 245-252.
- Betsch C., Ayache D., Decat M. et al.: Revision stapedectomy for otosclerosis: report of 73 case. J. Otolaryngol. 2003; 32(1): 38-47.
- De La Cruz A., Fayad J.N.: Revision stapedectomy. Otolaryngol. Head Neck Surg. 2000; 123(6): 728-32.
- Gerlinger I., Tóth M., Lujber L., Szanyi I. et al.: Necrosis of the long process of the incus following stapes surgery: new anatomical observations. Laryngoscope. 2009 ; 119(4): 721-6.
- Gibbin K.P.: The histopathology of the incus after stapedectomy. Clin. Otolaryngol. Allied Sci. 1979 ;4(5): 343-354.
- Ghonim M.R., Shabana Y.K., Elkotb M.Y.: Outcome of malleo-stapedotomy using the malleus relocation technique during revision stapes surgery. J. Laryngo.l Otol. 2011; 125(5): 441-444.
- Han W.W., Incesulu A., McKenna M.J, et al.: Revision stapedectomy: intraoperative findings, results, and review of the literature. Laryngoscope. 1997; 107(9): 1185-92.
- Heba Ibrahim Ali, Nivan Hany Khater; Otosclerosis and complication of stapedectomy: CT and MRI correlation. Alexandria Journal of medicine. August 2017.
- House J.W., Lupo J.E., Goddard J.C.: Management of incus necrosis in revision stapedectomy using hydroxyapatite bone cement. Otol. Neurotol. 2014; 35(8):.1312-6.
- Jordá Cirujeda J.V., Gómez-Ullate R., Santos S. et al.: Revision of stapedectomy (110 ears). Acta Otorrinolaringol. Esp. 1994; 45(5): 307-310.
- Kanzara T., Virk J.S.: Diagnostic performance of high resolution computed tomography in otosclerosis. World J. Clin. Cases. 2017, 16; 5(7): 286-291.
- Kohan D, Sorin A.: Revision stapes surgery: the malleus to oval window wire-piston technique. Laryngoscope. 2003; 113(9): 1520-4.
- Kosling S., Bootz F.: CT and MR imaging after middle ear surgery. Eur. J. Radiol, 40 (2001), 113-118.

- Langman A.W., Lindeman R.C.: Revision stapedectomy Laryngoscope. 1993; 103(9): 954-958.
- Mangham C.A. Jr.: Long-term impact of incus necrosis on revision stapes surgery: incus versus malleus reconstruction. Otol. Neurotol. 2009; 30(8): 1145-51.
- Marchica C.L., Saliba I.: The Relationship between Stapes Prosthesis Length and Rate of Stapedectomy Success. Clin. Med. Insights Ear Nose Throat. 2015; 8: 23-31.
- Martin C., Messary A., Bertholon P. et al.: Failure of regain full function after surgery for otosclerosis: causes, diagnosis and treatment. JM. Rev. Laryngol. Otol. Rhinol. (Bord). 2003; 124(1): 23-9.
- Naggara O., Williams T., Ayache D., et al.: Imaging of postoperative failures and complications in stapes surgery for otosclerosis. J. Radiol, 86 (2005): 1749-1761.
- Picuth D., Brandt S., Berghaus A., et al.: Vertigo after stapes surgery: the role of high resolution CT. Br. J. Radiol, 73 (2000), 1021-1023.
- Ranghearda A.S., Marsot-Dupucha K., Marka A.S., et al.: Postoperative complications in otospongiosis: usefulness of MR imaging. AJNR, 22 (2001): 1171-1178.
- Sadick H., Sadick M., Hörmann K.: Is imaging possible for otosclerosis? Characteristics of the disease and a survey of the clinical relevance of imaging. Wien Med Wochenschr. 2005; 155(5-6): 118-23.
- Schimanski G.: Erosion and necrosis of the long process of the incus after otosclerosis operation. HNO. 1997; 45(9): 682-689.
- Swartz J.D., Faerber E.N., Wolfson R.J., Marlowe F.I.: Fenestral otosclerosis: significance of preoperative CT evaluation. Radiology. 1984; 151:703–707.
- Van Rompaey V., Claes G., Somers T., Offeciers E.: Erosion of the long process of the incus in revision stapes surgery: malleovestibular prosthesis or incus reconstruction with hydroxyapatite bone cement? Otol. Neurotol. 2011; 32(6): 914-918.

ASPETTI CONTROVERSI NELLA LEARNING-CURVE DELLA STAPEDIOPLASTICA

C. Viti [1], A. Sambito [1], M. Simone [2]

1 UOC di Otorinolaringoiatria - Ospedale "Belcolle" di Viterbo
2 UOC di Otorinolaringoiatria - Az. Osp. "San Giovanni - Addolorata" di Roma

L'otosclerosi è una patologia rara (circa il 2% la sua incidenza nella razza bianca, molto più rara nella razza nera ed ancora più nella asiatica e negli indiani d'America) che trova il suo momento patogenetico in un rimaneggiamento della capsula otica con successivo blocco stapediale nella finestra ovale.
Il blocco, generalmente, avviene al livello della **fissula ante fenestram**, porzione cartilaginea che si trova anteriormente all'anello fibroso che "lega" la staffa alla finestra ovale. Questa consente maggiore elasticità al sistema e diversifica il tipo di movimenti che la staffa compie in rapporto alla frequenza di stimolo (non solo il classico movimento piston-like ma anche tipo saloon-door).
La patologia, generalmente bilaterale, comporta una progressiva ipoacusia trasmissiva inizialmente per le frequenze gravi e poi pantonale.

Il trattamento può essere di tipo riabilitativo protesico o chirurgico. Nel tempo la chirurgia della staffa si è modificata passando da fenestrazioni del canale semicircolare laterale a fine ‘800 primi del ‘900 a procedure interessanti la staffa stessa come la mobilizzazione.

È del 1958, ad opera di Shea, la descrizione della procedura di stapedectomia con interposizione di graft venoso e posizionamento di pistone in polietilene. Successivamente si è passati alla stapedotomia con tecnica della “small fenestra” e riduzione del diametro dei pistoni.

La rarità della patologia ed in particolare la “garanzia di risultato” oltre al fatto che la tecnica chirurgica preveda passaggi molto delicati e forieri di complicanze, rendono questo intervento fonte di grande soddisfazione per il chirurgo ma anche di preoccupazione per il neofita che volesse cimentarcisi.
A tal proposito è cogente l’interesse sul metodo con cui valutare gli apprendimenti del giovane chirurgo che si approcci a questo tipo di procedura, così come su quali siano i punti maggiormente complessi e come poterli semplificare.

LA CURVA DI APPRENDIMENTO

Al momento sono sostanzialmente due i metodi utilizzati per valutare l’apprendimento di una nuova procedura chirurgica:

- Scale legate ad un certo numero di procedure eseguite (es. bisogna effettuare n casi di stapedotomia per dire che si è capaci di farla)

- Tutoraggio da parte di chirurgo esperto nella procedura, che deciderà quando il collega meno esperto abbia raggiunto la maturità propria per eseguire la procedura in autonomia e sicurezza.

Purtroppo entrambi questi metodi si sono rivelati fallaci. Il primo sostanzialmente perché **applica la stessa scala a tutti i chirurghi**, senza considerare le diverse curve di apprendimento (per cui alcuni potrebbero aver imparato la procedura prima del termine del numero prefissato, mentre altri potrebbero necessitare di numeri maggiori). Il secondo, sebbene migliore del primo, perché **consegna al giudizio di una persona il bene placido per l’autonomizzazione del collega inesperto** e, forse soprattutto, perché **rende facile lo spreco di risorse**

(continuare l'attività di tutoraggio sebbene il collega abbia raggiunto già autonomia sufficiente).
A tal proposito uno studio molto interessante è quello di Watson GJ et al (2015) in cui gli autori propongono l'utilizzo di un nuovo metodo statistico "**learning curve-cumulative summation test**" (LC-CUSUM) per lo studio della curva di apprendimento[1].
Questo tipo di approccio fu proposto per primo da Biau e collaboratori nel 20082. Esso utilizza una particolare versione del test statistico CUSUM. Tale test somma gli scarti del risultato di una procedura da un valore medio fissato, considerando la stessa correttamente eseguita, e, quindi, sospendendo il monitoraggio nel momento in cui la somma raggiunge un limite imposto o rimane stabile (la linea raggiunge un **plateau**).
Detto test, rispetto al CUSUM standard, comporta il chiaro vantaggio di mantenere un punto di partenza fisso e pari a zero anche laddove la procedura non sia eseguita correttamente; ciò evita, quindi, di dover compensare gli insuccessi iniziali tipici del neofita.
Watson e coll. hanno dimostrato che, analizzando 204 procedure di stapedotomia primarie e di revisione, la curva di apprendimento si stabilizzava al di sopra del valore soglia di air-bone-gap (ABG) ≤ 15 dB per almeno il 90% dei pazienti alla 43° procedura, e continuava con normali fluttuazioni da allora in poi. Al contempo hanno dimostrato anche che impostando il valore di ABG ≤ 10 dB (valore normalmente segnalato dalla letteratura come standard di risultato per la stapedotomia) non era possibile costruire un grafico CUSUM, ossia non si raggiungeva mai la competenza adeguata. Pertanto gli autori propongono che il valore standard di 10 dB di ABG in almeno il 90% dei pazienti debba essere riconsiderato[1].
Numerosi sono i lavori in letteratura che hanno utilizzato con buoni risultati la LC-CUSUM per lo studio dell'apprendimento in varie procedure chirurgiche. Ciò ha reso questo test statistico sicuro ed efficace nel monitorare il chirurgo che si appresti ad eseguire procedure nuove. Inoltre questo test è molto semplice ed intuitivo, in particolare nella sua veste graficata (LC-CUSUM graph), nel mostrare il raggiungimento del valore soglia di correttezza nell'esecuzione della procedura (o comunque di non ulteriori significativi miglioramenti).
Essendo un test giovane ha bisogno di ulteriori verifiche, ma sicuramente è quello al momento più promettente e semplice per lo studio ed il monitoraggio delle curve di apprendimento.

LA TECNICA STANDARD

Altra problematica, non di secondaria importanza, è quella legata alle difficoltà tecniche della procedura e a quali siano i miglioramenti che è possibile apportare per renderla più semplice e sicura.

La tecnica standard prevede sostanzialmente questi passaggi:

1. Preparazione del lembo timpanomeatale a peduncolo anteriore
2. Depiazzamento della **Corda Tympani**
3. Asportazione della porzione ossea della parete postero-superiore del CUE, se non già ben visibile la finestra ovale
4. Disarticolazione incudo-stapediale
5. Sezione del tendine del muscolo stapedio e della **crus posterior**
6. Frattura della sovrastruttura residua e rimozione della stessa
7. Platinotomia
8. Posizionamento della protesi ed aggancio all'incudine
9. Serraggio della protesi
10. Ribaltamento del lembo e tamponamento leggero del CUE

I punti più problematici della tecnica per un neofita sono senz'altro quelli dal 6 al 9.

PUNTO 6 – FRATTURA DELLA SOVRASTRUTTURA

Questo punto è delicato non tanto per la parte tecnica in se (il movimento è abbastanza semplice per chi ha un minimo di manualità in chirurgia auricolare), ma perché può complicare non poco l'intervento qualora, durante la rottura della sovrastruttura, si mobilizzi la platina o, peggio, la stessa si depiazzi insieme alla sovrastruttura. Questo capita in particolare se non si riesce o non è possibile (per questioni anatomiche) sezionare prima la crus posteriore indebolendo la sovrastruttura.
In questo risulta molto utile il Laser (sia KTP che CO_2) per sezionare senza manipolazioni la **crus posterior** prima di applicare la pressione di frattura. In una **review** molto interessante sull'utilizzo del laser nelle stapedotomie, **Wegner** e collaboratori (2014) dimostrano che, oltre ad avere risultati funzionali lievemente superiori, l'uso del laser riduce nettamente le fratture accidentali o le mobilizzazioni della platina durante le manovre di frattura della sovrastruttura[3].

PUNTO 7 – PLATINOTOMIA

Anche questo punto risulta notevolmente complicato per il neofita poiché tradizionalmente richiede, con il perforatore, molta manualità e sensibilità (la pressione da applicare è praticamente inesistente).
La complicanza più importante è la frattura della platina con successiva necessità di procedere ad una più complessa stapedectomia.
Anche in questo caso sia l'utilizzo del laser che del microtrapano (es. Skeeter®) hanno apportato notevoli vantaggi.
Il primo, infatti, consente la perforazione della platina senza manipolazioni sulla stessa e con risultati perfetti, in particolare con l'utilizzo del laser CO_2 [3]; il secondo, oltre ad essere più preciso e meno complicato da usare rispetto al perforatore manuale, consente di utilizzare la tecnica dei **tempi invertiti** permettendo di effettuare la platinotomia su un sistema più rigido e, di conseguenza, con maggiore sicurezza e minori complicanze[4].

PUNTO 8 – POSIZIONAMENTO PROTESI

Il posizionamento della protesi rimane uno dei punti più complicati di tutto l'intervento di stapedotomia e, ad oggi, non ha trovato significative facilitazioni nonostante gli sviluppi tecnologici.

PUNTO 9 – SERRAGGIO DELLA PROTESI

Anche questo punto è di notevole impatto per il chirurgo neofita. Il maggior aiuto durante questa fase della procedura viene dalle nuove protesi autoserranti.
Queste sono formate da una parte vestibolare in Teflon® e dalla porzione che si aggancia all'incudine (l'uncino della protesi) in Nichel rivestita da Titanio. Questo tipo di materiale chiamato Nitinol® (uno dei cosiddetti materiali **smart**) ha caratteristiche uniche di biocompatibilità, leggerezza, ma soprattutto elasticità e memoria.
Quest'ultima caratteristica è attivata dal calore, per cui queste protesi vengono posizionate nel foro platinare e successivamente sull'incudine a cui vengono serrate non manualmente, ma attraverso l'applicazione di una sorgente di calore che attiva l'auto-serraggio.
Numerosi sono gli studi che hanno dimostrato gli ottimi risultati di questo tipo di protesi, in particolare uno studio del 2007 dei colleghi di Padova ha dimostrato che il serraggio di queste protesi, analizzata mediante microscopio elettronico a scansione su ossa temporali umane,

era praticamente priva di spazi morti adattandosi perfettamente al processo lungo dell'incudine[5]. L'importanza di questo concetto è molto ben esemplificata dal lavoro di Huber et al (2003) nel quale gli autori dimostrano che un serraggio corretto consente il miglior recupero funzionale post-operatorio, oltre a renderlo più stabile nel tempo[6].
Il principale problema di questo tipo di protesi è nel costo, che le rende non sempre di semplice reperimento nelle strutture ospedaliere.

LE NUOVE TECNICHE

Fin dal primo intervento di stapedectomia in microscopia, proposto da Shea a metà del 1900, in letteratura si sono susseguite numerose variazioni di tecnica, ognuna con la pretesa di essere migliore o di apportare modifiche fondamentali alla procedura.
In realtà se si escludono alcune pietre miliari, quali ad esempio il passaggio dalla platinectomia alla platinotomia, la procedura è rimasta sostanzialmente invariata negli anni.
Una ulteriore modifica sostanziale potrebbe venire, però, in questi anni con l'avvento della chirurgia auricolare endoscopica.
Sebbene presenti alcuni innati svantaggi, primo fra tutti l'utilizzo di una sola mano per gli strumenti, questa tecnica risulta potenzialmente migliorativa per due ordine di motivi.
Il **primo** è che l'utilizzo delle ottiche (0° e 30°) permette di essere molto meno invasivi nella procedura, riuscendo a visualizzare le strutture d'interesse anche in condotti uditivi stretti e tortuosi e senza necessità di rimozioni ossee (o con rimozioni minime) o manipolazioni sulla **corda tympani**[7].
Il **secondo** è un vantaggio indiretto e che forse interessa maggiormente l'argomento di questo capitolo, cioè la migliore capacità di insegnamento che questa tecnica conferisce rispetto alla microscopica.
Come dimostrato recentemente (2017) dai colleghi del Policlinico Umberto I di Roma la tecnica endoscopica consente ai giovani colleghi di seguire meglio la procedura eseguita dal collega esperto, riconoscendo più precisamente le strutture dell'orecchio medio e comprendendo meglio i vari passaggi dell'intervento[7]. Ulteriore vantaggio è il fatto che il chirurgo inesperto guarda esattamente la stessa immagine che vede anche il chirurgo operatore sul monitor, evitando quelle differenze che esistono fra l'oculare principale del microscopio e quello secondario o, peggio, fra il primo e l'immagine ripresa da una telecamera e visionata su monitor.

CONCLUSIONI

In conclusione possiamo dire che sicuramente la curva di apprendimento dell'intervento di stapedotomia è relativamente lunga rispetto ad altre procedure chirurgiche.
Al contempo, però, utilizzando i nuovi strumenti statistici a disposizione e potendo contare sull'aiuto apportato dai miglioramenti tecnologici e di tecnica chirurgica il chirurgo che si approcci a questa patologia, anche se verosimilmente tratterà un numero minore di casi, potrà comunque raggiungere la competenza necessaria per eseguire la procedura in piena autonomia e sicurezza.

BIBLIOGRAFIA

1. Watson GJ, Byth K, da Cruz M. Outcomes in Stapedotomy Surgery: The Learning Curve Redefined. Otol Neurotol. 2015 Dec;36(10):1601-3.
2. Biau DJ, Williams SM, Schlup MM, Nizard RS, Porcher R. Quantitative and individualized assessment of the learning curve using LC-CUSUM. Br J Surg. 2008 Jul;95(7):925-9.
3. Wegner I, Kamalski DM, Tange RA, Vincent R, Stegeman I, van der Heijden GJ, Grolman W. Laser versus conventional fenestration in stapedotomy for otosclerosis: a systematic review. Laryngoscope. 2014 Jul;124(7):1687-93.
4. Mangham CA Jr. Reducing footplate complications in small fenestra microdrill stapedotomy. Am J Otol. 1993 Mar;14(2):118-21.
5. Babighian G, Fontana M, Caltran S, Ciccolella M, Amadori M, De Zen M. The heat-activated stapes prosthesis 'SMart' Piston: technique and preliminary results. Adv Otorhinolaryngol. 2007;65:190-6.
6. Huber AM, Ma F, Felix H, Linder T. Stapes prosthesis attachment: the effect of crimping on sound transfer in otosclerosis surgery. Laryngoscope. 2003 May;113(5):853-8.
7. Nogueira Júnior JF, Martins MJ, Aguiar CV, Pinheiro AI. Fully endoscopic stapes surgery (stapedotomy): technique and preliminary results. Braz J Otorhinolaryngol. 2011 Nov-Dec;77(6):721-7.
8. Iannella G, Marcotullio D, Re M, Manno A, Pasquariello B, Angeletti D, Falasca V, Magliulo G. Endoscopic vs Microscopic Approach in Stapes Surgery: Advantages in the Middle Ear Structures Visualization and Trainee's Point of View. J Int Adv Otol. 2017 Apr;13(1):14-20.

CHIRURGIA DI REVISIONE DELLA STAFFA: INDICAZIONI E GESTIONE DELLE COMPLICANZE

G. Bianchin [1], A. Castellucci [4], M. Benazzo [3], P. Canzi [3], D. Fresa [3], M. Manfrin [3], E. Pasanisi [2], V. Polizzi [1], L. Tribi [1], V. Vincenti [2]

1 SSD di Audiologia ed Otochirurgia AUSL - Reggio Emilia
2 Clinica Otorinolaringoiatria dell'Azienda Ospedaliero - Universitaria di Parma
3 Clinica Otorinolaringoiatria della Fondazione IRCCS - Policlinico San Matteo - Pavia
4 UO di Otorinolaringoiatria dell'Azienda Santa Maria Nuova - IRCCS - Reggio Emilia

INTRODUZIONE

L'otosclerosi è una patologia caratterizzata da un'atipica crescita di tessuto osseo in particolare a livello della finestra ovale dell'orecchio medio, e rappresenta una delle maggiori cause di ipoacusia con carattere progressivo, vertigini e/o acufene[1].

La chirurgia della staffa riesce a correggere efficacemente l'ipoacusia trasmissiva che caratterizza l'otosclerosi attraverso il ripristino del meccanismo di trasmissione del suono nell'orecchio medio.
Le soluzioni chirurgiche sono rappresentate da:

- Stapedotomia
- Stapedectomia

il cui principio è quello della rimozione totale o parziale della staffa e la sua sostituzione con una protesi agganciata al processo lungo dell'incudine e posta a stimolare meccanicamente la perilinfa e che deve presentare, per il miglior risultato funzionale, un asse di perpendicolarità con il vestibolo.

Oltre alla tecnica classica con l'utilizzo del microscopio operatorio si sta diffondendo l'utilizzo della tecnica endoscopica che consente ulteriori opportunità nella analisi e valutazione del campo operatorio e gestione della patologia[47].
Va inoltre citata la possibilità di eseguire la stapedioplastica con l'utilizzo del laser a CO2 e a diodi[48-49-50-51-52].
Gli insuccessi, quali la persistenza dell'ipoacusia trasmissiva dopo la chirurgia primaria o la sua ricomparsa dopo un periodo di benessere rappresentano la più comune indicazione per una chirurgia di revisione della staffa (RS). Per Hammerschlag et al, l'ipoacusia trasmissiva rappresenta il 77% dei casi di revisione nella sua review di 308 pazienti[6].
Meno frequente la comparsa di sintomi cocleovestibolari (in particolare il peggioramento della soglia tonale per via ossea, acufeni, vertigine) che rappresentano pure una indicazione alla rivalutazione chirurgica dell'intervento. A volte è la stessa natura progressiva della patologia a richiedere una revisione della chirurgia della staffa dal 10 al 20% dei pazienti come osservato da Meyer e Lambert[7] durante un periodo di osservazione compreso tra 6-20 anni.
Tutte le procedure di stapedioplastica, sebbene eseguite con cura meticolosa, sono gravate da una variabile percentuale di insuccesso e hanno il rischio di un danno uditivo grave permanente nel 1% dei casi[2-3-4-5] non suscettibile di chirurgia di revisione.
Accanto al crescente interesse rivolto dalla letteratura scientifica su gli aspetti patofisiologici e terapeutici dell'otosclerosi e sul suo corretto management, negli ultimi decenni diversi autori hanno indirizzato la loro ricerca a confrontare se esistono delle differenze tra le due tecniche chirurgiche principali in termini di risultati uditivi e incidenza di complicanze[8-9-10].
Secondo le review alcuni autori sostengono delle piccole differenze nei risultati uditivi osservando con la stapedectomia un guadagno maggiore sulle frequenze gravi rispetto alla stapedotomia dove invece si registra una migliore risposta sulle alte frequenze.
Riguardo la temuta complicanza dell'ipoacusia neurosensoriale i sostenitori della tecnica della stapedotomia con "piccola finestra" sostengono che si tratti di una tecnica più sicura perché richiede meno manipolazione della platina e una limitata apertura del vestibolo con conseguente ridotto rischio di danno all'orecchio interno nonostante venga riportato da altri autori un'incidenza uguale di ipoacusia neurosensoriale post-operatoria nelle stapedectomie. Nelle mani di un

chirurgo esperto entrambe le tecniche danno eccellenti risultati uditivi[8].

In conclusione non vengono segnalate differenze significative fra i risultati delle due tecniche ed anche le complicanze non hanno specificità per una tecnica rispetto all'altra sebbene siano emerse alcune peculiarità. Per questo motivo la trattazione delle indicazioni tecniche e problematiche delle chirurgia di revisione sarà comune per entrambe.

Va detto che attualmente la percentuale di chirurghi che utilizza la stapedotomia è nettamente superiore a quella di coloro che utilizzano la stapedectomia.

INDICAZIONI ALLA CHIRURGIA DI REVISIONE

La revisione della chirurgia di otosclerosi (RS) si tratta senza dubbio di uno degli interventi più impegnativi per l'otochirurgo, per la varietà delle condizioni e degli esiti chirurgici.
Il rischio di complicanze è unanimemente considerato più alto che nella chirurgia iniziale,

La RS è associata a un rischio elevato di potenziale trauma cocleare con un severo danno all'orecchio interno che esita in una ipoacusia profonda neurosensoriale nello 0.4% al 3% dei casi[11-12-13-14-15-16-17-18].
In letteratura vengono anche riportate un'incidenze di ipoacusia profonda con "dead ear" dopo la chirurgia di revisione nel 0,2-14,2%[19].
Tale rischio è più frequente quando si tratta di una revisione da secondo fallimento.

I reinterventi devono essere considerati delicati e richiedono al chirurgo grande esperienza e capacità di adattarsi e intuire le soluzioni a fronte dei reperti incontrati fino alla capacità di "inventare" nuove strategie.
I motivi principali per cui si decide di reintervenire chirurgicamente in un paziente già operato per correggere l'otosclerosi sono (vedere anche Tab.1):

- Insuccesso funzionale con persistenza o ricomparsa a distanza di ipoacusia trasmissiva.

- Comparsa di segni e o sintomi cocleo-vestibolari quali ipoacusia neurosensoriale, distorsione del suono, dizziness o vertigine.

CAUSE DI FALLIMENTO DELL'INTERVENTO DI STAPEDIOPLASTICA

IPOACUSIA TRASMISSIVA	SEGNI COCLEO-VESTIBOLARI
• Dislocazione protesi • Fibrosi finestra ovale • Erosione dell'incudine • Granuloma riparativo • Focolaio otosclerotico neoformato • Protesi troppo corta • Fissità o dislocazione incudo-malleolare • Perforazione iatrogena della membrana timpanica	• Granuloma riparativo con estensione al labirinto • Protesi troppo lunga con protusione intravestibolare • Fistola perilinfatica • Flogosi del labirinto

Tab.1.

La ipoacusia trasmissiva, in particolare quella ricomparsa dopo un periodo di miglioramento, è il sintomo più comunemente descritto in letteratura nei pazienti già operati per otosclerosi.
Meno rilevante da un punto di vista epidemiologico la sintomatologia cocleo-vestibolare.
Quando la vertigine compare intraoperatoriamente o immediatamente dopo l'intervento sulla staffa è una chiara indicazione di un danno traumatico all'orecchio interno da aspirazione perilinfatica o traumatismo della membrana vestibolare. In questi casi la vertigine tende a scomparire spontaneamente in pochi giorni. Quando la vertigine appare tardivamente, più comunemente è legata ad una protesi di lunghezza eccessiva che stimola in modo anomalo i liquidi labirintici o ad una fistola perilinfatica (PLF). L'introduzione della stapedotomia ha ridotto il rischio di PLF che rimane nel caso di un foro platinare troppo ampio, affondamento del pistone o fuoriuscita dal foro platinare della protesi[20]. Nel sospetto di PLF, soprattutto se vi sono dubbi sull'adeguatezza della chiusura dell'area della finestra ovale, un intervento per esplorazione dovrebbe sempre essere raccomandato alla luce di un'alta percentuale di risoluzione e di sicurezza[21].

Comunque nessun test è in grado di dimostrare con certezza, prima di una timpanotomia esplorativa, la presenza di una PLF della finestra ovale dopo un intervento di stapedioplatica. Nel caso si sospetti una labirintite suppurativa o granuloma riparativo che si estende nel vestibolo (reazione da corpo estraneo a livello della finestra ovale favorita da materiale omologo o eterologo utilizzato per sigillare il foro platinare)[22] la gestione della complicanza è ancora controversa.
La comparsa dopo la chirurgia di staffa di uno qualsiasi dei sintomi e/o segni sopra elencati impone una rivalutazione del paziente prendendo in considerazioni alcuni fattori quali l'età, il sesso, l'anamnesi patologica (patologie che possono condizionare il decorso clinico), il tipo e il tempo di comparsa dei sintomi dall'intervento primario e la raccolta del report chirurgico per analizzare la tecnica eseguita e quali materiali sono stati utilizzati soprattutto quando l'operatore sarà diverso da quello della chirurgia primaria.
Tutte queste informazioni possono essere utili già a ipotizzare il motivo della comparsa dei sintomi.

I motivi dell'insuccesso sono infatti spesso ipotizzabili in base al tipo di segno clinico riscontrato, per cui nelle revisioni dovute a ipoacusia trasmissiva troveremo delle cause diverse rispetto a quelle di un paziente con segni cocleo-vestibolari. Solo con l'intervento di revisionesarà possibile naturalmente confermare il motivo dell'insuccesso chirurgico.

Così nel caso di un'ipoacusia trasmissiva che persiste dopo l'intervento o di immediata comparsa si può pensare ad alcune condizioni quali:
- Errato posizionamento della protesi o distacco precoce.
- Mancato riconoscimento della fissità ossiculare del martello o incudine o lussazione della catena ossiculare.
- Presenza di un granuloma riparativo.

Tra le principali cause di un'ipoacusia trasmissiva che esordisce più tardivamente dall'intervento o con carattere progressivo ci sono invece:
- Dislocazione della protesi.
- Inappropriata lunghezza della protesi.
- Erosione dell'incudine.
- Riobliterazione della platina per fenomeno otosclerotico obliterativo.
- Reazione da fenomeni di allergia al materiale della protesi (Tab. 2).

IPOACUSIA TRASMISSIVA IMMEDIATA	IPOACUSIA TRASMISSIVA TARDIVA
• Errato posizionamento della protesi o distacco precoce • Residua fissità ossiculare del martello o incudine o lussazione della catena ossiculare • Presenza di un granuloma riparativo	• Dislocazione della protesi • Inappropriata lunghezza della protesi • Erosione dell'incudine • Riobliterazione della platina per fenomeno otosclerotico obliterativo • Reazione da fenomeni di allergia al materiale della protesi

Tab.2.

Per valutare la gravità e soprattutto la stabilità dei sintomi viene suggerito come utile un periodo di osservazione fino a 6 settimane[11]. Durante il follow-up è importante discutere i rischi e i benefici di un potenziale intervento chirurgico con il paziente. In particolare questa conversazione dovrebbe consentire di valutare anche le aspettative del soggetto.

ESAMI FUNZIONALITÀ UDITIVA E INDICAZIONI CHIRURGICHE

Per un corretto inquadramento pre-operatorio a tutti i pazienti viene rivalutata la soglia audiometrica (Bone conduction, air conduction,air-bone gap e gain) per le frequenze 500Hz, 1-2-3 kHz come suggerito dalle linee guida dell'american Academy of Otolaryngology[23] seppure nella pratica clinica diversi autori considerino le frequenze 500Hz, 1-2-4 kHz.
Per Puxeddu et al[24] da un punto di vista audiometrico il paziente viene considerato un candidato all'intervento quando viene rilevata un'ipoacusia di trasmissione di almeno 20 dB nelle frequenze del parlato (500 a 2000 Hz) e una media pre-operatorio di airbone gap di 32,15 dB. Secondo Lesinski[25] si pone l'indicazione chirurgica quando il gap residuo medio (media della VA e VO a 0.5, 1, 2 e 3 kHz) è ≥ 20 dB. Molto utile la prova vocale ed in particolare la prova vocale per via ossea che dà una buona indicazione del grado di riserva cocleare.
Indubbiamente la valutazione se rioperare un paziente nasce da diverse considerazioni e non da un semplice calcolo audiometrico. Se la situazione crea disagio al paziente in buone condizioni generali di

salute e non si tratta dell'"unico orecchio udente" credo sia indiscutibile almeno eseguire una timpanotomia esplorativa per verificare se procedere contestualmente alle correzioni possibili.
In caso di riapertura del gap trasmissivo che comporta una condizione di ipoacusia trasmissiva bilaterale di grado sovrapponibile, si pone la scelta di quale lato operare. A nostro giudizio, l'indicazione è di eseguire una chirurgia di revisione piuttosto che un intervento sull'orecchio non ancora operato anche per acquisire informazioni sull'evento che ha comportato il fallimento e potere programmare adeguatamente la chirurgia controlaterale.
Su questa strategia non c'è unanime condivisione, autori italiani P. Bruschini, I. Dallan, et Al.[26] propongono che, se l'orecchio controlaterale è otosclerotico ed ha una sordità di trasmissione simile a quella dell'orecchio della RS, è preferibile eseguire prima la stapedoplastica nell'orecchio controlaterale, per le maggiori garanzie del successo funzionale, rimandando la RS di 12 mesi, quando il risultato anatomo-funzionale del 1° intervento si è stabilizzato in modo definitivo.

ESAMI RADIOLOGICI E INDICAZIONI CHIRURGICHE

I reperti radiologici (TC dell'osso temporale a strato sottile in assiale e coronale) possono orientare sulla causa dei sintomi, ma spesso non sono dirimenti e hanno di fatto un ruolo solo parziale nella decisione di reintervenire. Se il valore diagnostico delle immagini TC è ancora discusso in letteratura per la diagnosi di otosclerosi[27-28], risulta invece argomento di interesse il suo utilizzo prima di una RS per pianificare in alcuni casi l'intervento e gestire le complicanze, soprattutto quando non è lo stesso chirurgo a fare la RS[29-30].
In uno studio del 1996[31] veniva riportata una mancanza di correlazione tra i dati della TC e i riscontri operatori come in alcuni casi di erosione dell'incudine o di fibrosi della finestra ovale. Grazie all'avanzamento tecnologico nel campo dell'imaging nelle patologie otologiche la sensibilità di questa metodica è nettamente migliorata seppure i risultati della TC devono essere sempre interpretati con cautela,per esempio, una TC eseguita nel primo periodo postoperatorio, può riscontrare come reperto comune un pneumolabirinto, un segno canonico della fistola perilinfatica, ma che non necessariamente annuncia un esito negativo[32].
Inoltre la TC può sovrastimare sistematicamente la profondità di penetrazione della protesi nel vestibolo[33].

La RMN, quando compatibile con il tipo di materiale della protesi, solitamente viene richiesta nel sospetto di una fistola perilinfatica, labirintite, granuloma o come approfondimento dopo una TC[22].

CONTROINDICAZIONI ALLA RS

Controindicazioni relative della RS sono la presenza di un'infezione dell'orecchio medio che va prima controllata farmacologicamente.
La RS non è indicata nel caso di assenza di gap trasmissivo da recuperare a parte che non vi sia una fluttuazione uditiva di tipo neurosensoriale ma associata a disturbi dell'equilibrio
Le controindicazioni sulla effettuazione di una RS sono percentualmente più frequenti nei casi già sottoposti ad una prima RS.
Le cause sono direttamente collegabili ai reperti intraoperatori riscontrati nella prima RS presupponendo che la riapertura del GAP trasmissivo verosimilmente abbia una origine simile, p.es nella presenza di aderenze fibroso cicatriziali severe nella cassa timpanica e nella finestra ovale.
L'età del paziente non rappresenta una controindicazione[34-35].

RISCONTRI INTRAOPERATORI, CAUSE DI INSUCCESSO E TECNICHE DELLA CHIRURGIA DI REVISIONE

La RS viene eseguita generalmente in anestesia locale con approccio endoaurale, sebbene l'anestesia generale sia ancora largamente utilizzata e talora necessaria.
L'anestesia locale eventualmente associata pre–anestesia con sedativi, anticolinergici ed antidolorifici ha indubbi vantaggi nella RS.
Intraoperatoriamente un paziente può lamentare una vertigine mentre il chirurgo sta manipolando o rimuovendo la protesi, questo può essere indicativo di adesione tra la protesi e il vestibolo e consente di provvedere alle precauzioni del caso per non mettere a rischio l'udito del paziente.
L'infiltrazione di anestetico va associata, quando non controindicata per patologie del paziente, con soluzione a base di vasocostrittori per ridurre il sanguinamento intraoperatorio, più frequente e importante nei reinterventi, che in alcuni casi può impedire la prosecuzione dell'intervento stesso per la possibilità di mascherare il campo chirurgico.
Dopo aver esposto l'orecchio medio, le caratteristiche intraoperatorie sono esaminate per valutare la ragione del precedente fallimento chirurgico.

La RS, come già detto, è molto più impegnativa chirurgicamente rispetto alla prima stapedioplastica. L'esperienza del chirurgo qui svolge un ruolo importante perché la tecnica di riparazione usata è generalmente determinata dalle caratteristiche rilevate al momento stesso della revisione e dunque intraoperatoriamente.

Sia l'intervento di stapedotomia che di stapedectomia sono gravati dagli stessi tipi di insuccesso, e spesso le cause rilevate intraoperatoriamente sono le stesse seppure in alcuni casi favorite da meccanismi parzialmente differenti.

La deiscenza del neotimpano sia iatrogena che spontanea è la prima osservazione che è possibile fare in sede preoperatoria, non necessita di valutazioni particolari e va trattata tecnicamente come qualsiasi altra recidiva in miringoplastica, con l'accortezza di procedere all'intervento nel più breve tempo possibile per evitare la contaminazione della protesi. Le altre cause di insuccesso possono essere facilmente identificate procedendo con una meticolosa esplorazione che vede come primo momento un'ispezione della cassa con la timpanotomia esplorativa, seguita dalla cauta rimozione della protesi stapediale, per la valutazione della finestra ovale e della catena ossiculare residua (Tab. 3).

ISPEZIONE CON TIMPANOTOMIA ESPLORATIVA	RIMOZIONE DELLA PROTESI STAPEDIALE E VALUTAZIONE DELLA FOSSA OVALE	VALUTAZIONE DELLA CATENA OSSICULARE RESIDUA
• Protesi dislocata dalla finestra ovale o dalla lunga apofisi dell'incudine (protesi estrusa) • Erosione o frattura dell'apofisi • Lunga dell'incudine • Focolaio otosclerotico interessante la finestra rotonda	• Aderenze fibrose in prossimità della finestra ovale • Granuloma ripartivo • Nuova obliterazione otosclerotica della finestra ovale • Presenza di residui della sovrastruttura stapediale non adeguatamente asportati nel precedente intervento • Presenza di una fistola perilabirintica	• Erosione o frattura della lunga apofisi dell'incudine • Dislocazione dell'incudine • Fissità del martello

Tab.3.

ISPEZIONE CON TIMPANOTOMIA ESPLORATIVA CON RISCONTRO DELLE SEGUENTI CAUSE DI INSUCCESSO DEL PRIMO INTERVENTO

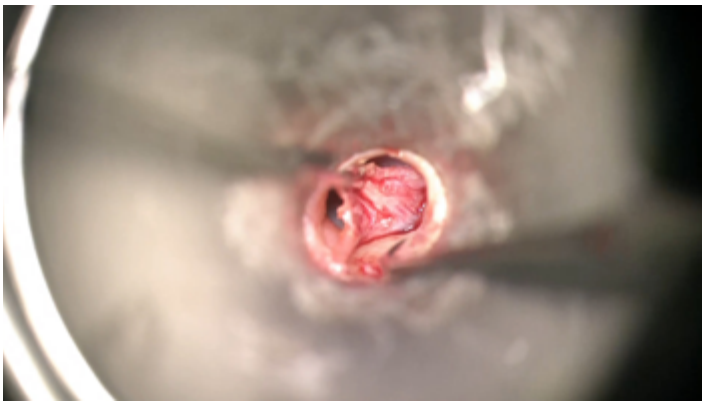

Video 1.

Per molti AA una delle più comuni cause di RS è la **migrazione della protesi**.

Video 5.

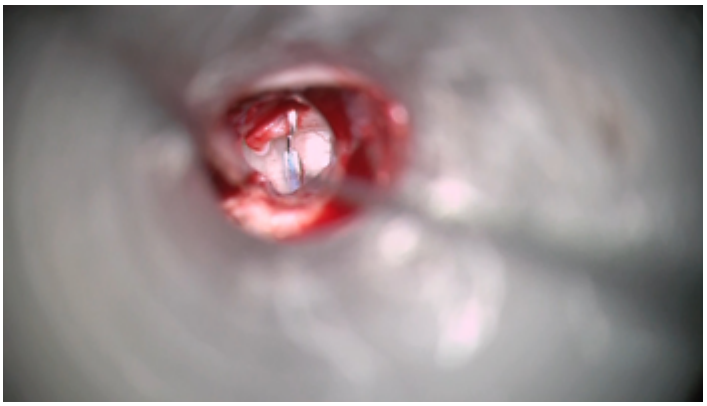

Video 11.

La protesi può essere dislocata sia dalla finestra ovale che dall'incudine o da entrambe le sedi.
In particolare l'incidenza della dislocazione della protesi dalla finestra ovale è stimata tra il 24,4% e 82% dei casi di chirurgia di revisione per ipoacusia trasmissiva[24].

Babighian[38] ha riportato per i casi di migrazione della protesi : nel 11,5% dei casi una dislocazione in prossimità dell'attacco al lungo processo dell'incudine, a livello della finestra ovale nel 9%, e in entrambe incudine e nicchia finestra ovale nel 8% .

Anche nel lavoro di Ozuer[13] su 84 revisioni, più del 60% dei casi è legato a problemi sulla protesi. A seguire per frequenza la presenza di bande fibrotiche, aderenze, necrosi dell'incudine, fistola perilinfatica e altro.

Spesso a favorire la dislocazione della protesi può concorrere l'uso di una protesi di lunghezza non appropriata (protesi “corta”) o **l'obliterazione della finestra ovale da parte di un focolaio otosclerotico neoformato** o di tessuto osseo reattivo.

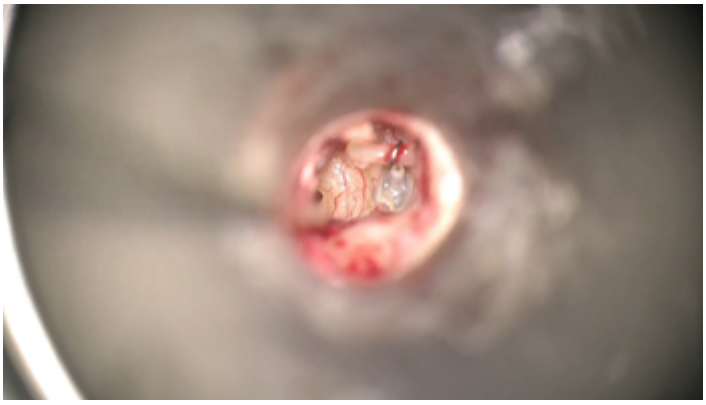

Video 2.

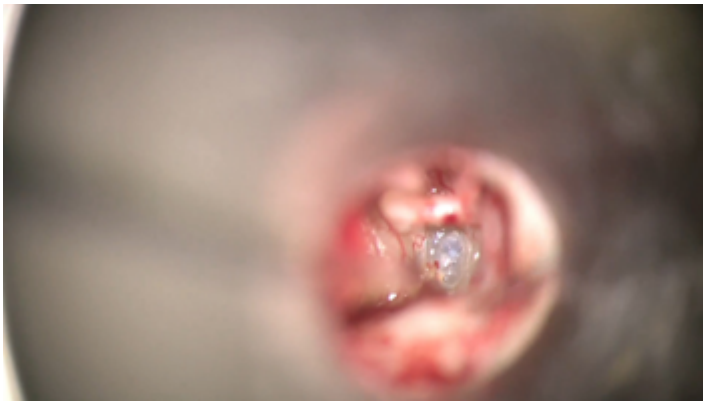

Video 4.

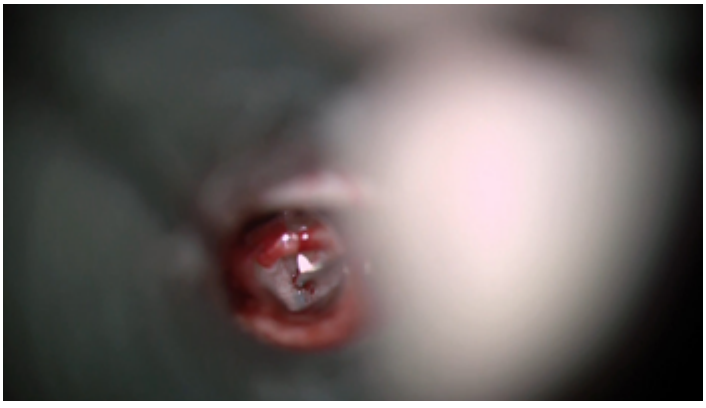

Video 13.

Una protesi troppo corta può giustificare un'ipoacusia trasmissiva perché non in grado di stimolare efficacemente il sistema di trasmissione del suono e favorisce la chiusura della stapedioplastica da tessuto fibroso o osso neoformato e la dislocazione della protesi stessa.
La dislocazione della protesi è determinata dalla migrazione cicatriziale o dalla azione di una neomembrana che si forma nella sede di stapedioplastica e che spinge ed estrude il pistone dall'accesso platinare. Anche cicatrizzazioni riparative tra il timpano e la catena degli ossicini possono provocare una trazione all'esterno del processo lungo dell'incudine con conseguente estrusione totale o parziale dal foro platinare di una protesi di corretta lunghezza generando le condizioni per la chiusura del foro platinare da tessuto fibroso o osso neoformato e estrusione completa della protesi.

In alcuni casi la migrazione della protesi porta alla difficoltà di reperire la stessa nella cassa timpanica. Le condizioni dell'orecchio medio, la sostenibilità della membrana timpanica ad una ampia timpanotomia, i tempi a disposizione (intesi nel senso di collaborazione del paziente) determineranno l'impegno dedicato a reperire il presidio.

Riscontro comune nei report chirurgici è l'associazione di più cause di malfunzionamento e generalmente la dislocazione si associa all'**erosione o frattura dell'apofisi lunga dell'incudine**, condizione avvertita clinicamente come un peggioramento dell'udito improvviso o rapidamente progressivo.

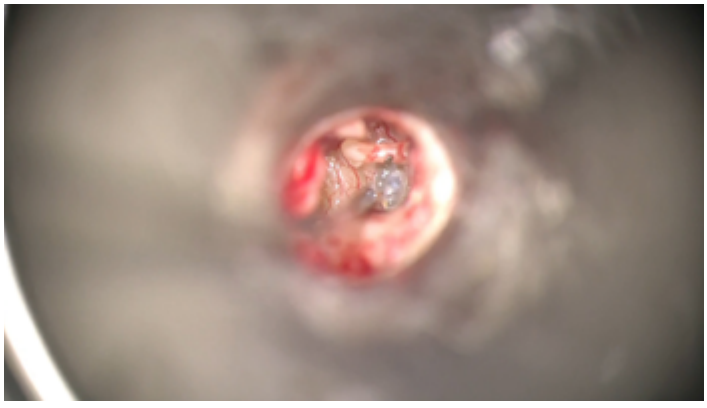

Video 3.

In letteratura l'erosione e/o frattura viene riportata nel 12,5% al 32% delle revisioni[11].

Questa condizione può verificarsi perché la protesi dislocata, risultando fissa, determina delle anomale vibrazioni sull'incudine responsabili del suo deterioramento. Nel sospetto di fissità della protesi è dunque necessario procedere a timpanotomia esplorativa ed eventuale revisione anche per evitare l'erosione completa dell'ossicino[25].

L'erosione può essere anche favorita da un aggancio troppo stretto della protesi all'incudine.
Un punto critico della chirurgia stapediale è proprio il rapporto tra il gancio della protesi e l'osso dell'incudine. L'elemento determinante di questa criticità è la variabilità nello spessore del processo lungo dell'incudine che non consente ganci a calibro definito ma l'aggancio deve essere modellato intraoperatoriamente.

Se il gancio risulta troppo stretto sulla lunga apofisi dell'incudine si potranno avere problemi di devascolarizzazione e di demineralizzazione. All'opposto un gancio troppo lasso potrebbe scivolare dall'apofisi dell'incudine durante le sollecitazioni del sistema timpano-ossiculare, con conseguente dislocazione e interruzione della trasmissione tra catena ossiculare e protesi. Anche un gancio troppo stretto, provocando un area locale di atrofia del processo dell'incudine, può poi successivamente dislocarsi. Diverse sono state le soluzioni proposte prevedendo la commercializzazione di diversi tipi di ganci: preformati a calibro crescente o di materiale autobloccante o con materiale attivabile tramite contatto, fino a protesi senza necessità di crimpaggio per ridurre al minimo il rischio di un gancio troppo stretto e di evitare di causare un movimento mediale dell'incudine verso l'orecchio interno determinando un conseguente potenziale trauma.

In caso di estrusione semplice dalla platinotomia o platinectomia si riconfeziona un nuovo accesso sull'osso neoformato o tramite incisione della neomembrana platinare. Per chi ne ha esperienza risulta utile in questo tempo l'utilizzo del laser nel'obiettivo di essere meno traumatici possibile. La protesi viene nuovamente agganciata con tecnica usuale al processo lungo dell'incudine con l'osservazione fondamentale di ripristinare la migliore perpendicolarità possibile con il vestibolo.

Video 7.

Video 8.

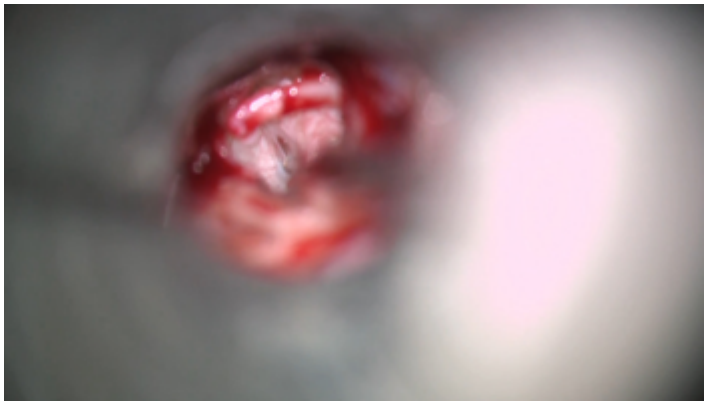

Video 14.

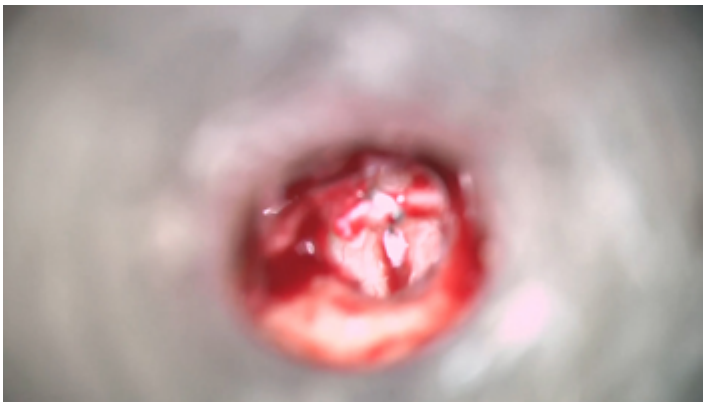

Video 15.

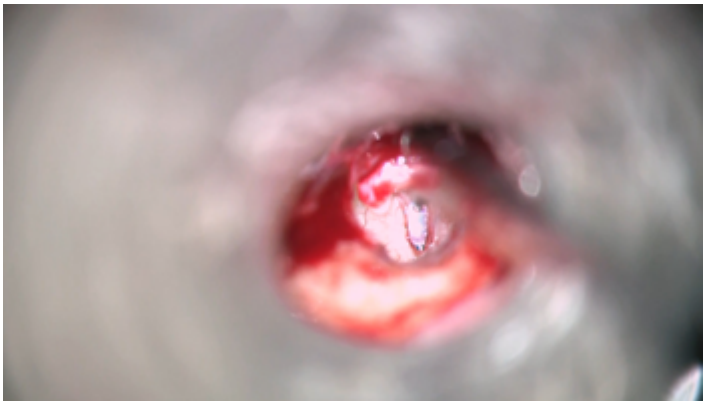

Video 16.

Nel caso di frattura del processo lungo dell'incudine le soluzioni tecniche adottabili sono varie e dipendono dal grado di deterioramento della lunga apofisi. Nelle forme di erosione parziale del terzo distale si ritiene più opportuno mantenere in sede l'ossicino ed agganciare la protesi al moncone residuo[42].

Alcuni Autori hanno descritto l'impiego di cementi per incrementare lo spessore e la lunghezza di un'apofisi lunga molto erosa, cosi da permettere l'aggancio di un normale pistone[26].

Una terza opzione è quella di utilizzare una protesi modificata tipo bucket handle che incapsula l'incudine residuo. Questa protesi richiede tipicamente un innesto fasciale sulla stapedioplastica. Nel caso in cui l'erosione dell' incudine è tale da non consentire l'inserimento di qualsiasi protesi, esiste la possibilità di bypassare l'incudine e attaccare la protesi direttamente al martello con soluzione tecnica usata di malleo-stapedoplastica[43].

Per eseguire tale tecnica si scolla il lembo timpanomeatale anteriormente e si procede a rimuovere delicatamente la membrana del timpano dal manico del martello per 1-2mm oltre la piccola apofisi. Una volta rimossa la vecchia protesi si può rimuovere l'incudine residua. Successivamente si procede alla misurazione della lunghezza del pistone della nuova protesi che deve corrispondere alla distanza tra la superficie inferiore del manico (in prossimità della piccola apofisi) e la platina aggiungendo circa 0,2-0,5mm che corrispondono alla profondità del foro platinare dove verrà alloggiata la nuova protesi. La posizione definitiva del pistone tuttavia non risulta ottimale dal punto di vista funzionale in quanto non può essere perpendicolare al foro platinare ma bensì obliqua. Ciò non consente un movimento ottimale della protesi, favorendone la dislocazione sia a livello platinare che del manico del martello.

In commercio esistono a supporto diverse protesi, di vari materiali (titanio, idrossilapatite porosa) modellate e sostanzialmente caratterizzate da un appoggio sul manico del martello ed un pistone con angolature diverse al fine da recuperare la migliore trasmissibilità. I lavori in letteratura non sono esaustivi per la notevole variabilità delle proposte e le casistiche limitate.

RIMOZIONE DELLA PROTESI STAPEDIALE E VALUTAZIONE DELLA FOSSA OVALE

Dopo un primo momento esplorativo della cassa si procede all'asportazione della protesi. La protesi dovrà prima essere liberata da ogni aderenza cicatriziale, tempo particolarmente delicato per il rischio di labirintizzazione.
A questo punto è possibile valutare la finestra ovale e strutture ossiculari residue.
La **presenza di tessuto cicatriziale** può coinvolgere anche l'area della

finestra ovale, condizione segnalata nel 12% dei casi[38]. Alcune condizioni possono favorirlo, quali manovre traumatiche sulla mucosa della cassa, una predisposizione individuale a reazioni di tipo fibrotico, stimoli irritativi quali frammenti di osso, materiali per emostasi o sostegno tipo spugna di fibrina o tessuto non tessuto.
Il tessuto cicatriziale può interessare praticamente tutte le strutture della cassa, protesi compresa. Aderenze tra una protesi ben posizionata e la finestra ovale possono essere l'unica causa di una sua ipomobilita o fissità. Nei casi più evidenti esse possono essere tipo flap tra l'incudine e la finestra ovale inglobando tutta la protesi.
La rimozione del tessuto cicatriziale rappresenta un significativo elemento di rischio negli interventi di revisione e richiedono una particolare cura nelle manovre di manipolazione o rimozione della protesi, pena il rischio di labirintizzazione per possibili aderenze presenti tra la vecchia protesi e/o la vecchia neomembrana, in caso di stapedectomia, con l'utricolo ed il sacculo. Per la rimozione del tessuto fibroso molto efficace è l'utilizzo del laser in particolare a diodi.
Seppure più raro il **granuloma riparativo** è un elemento visualizzabile proprio dopo l'asportazione della protesi ed è caratterizzato da tessuto esuberante con fibrociti, macrofagi e plasmacellule, che avvolge protesi e platina Non si sa molto sulle condizioni che possono averlo favorito, probabilmente una reazione da corpo estraneo nei confronti di materiali usati quali gelfoam o grasso per stabilizzare la protesi.

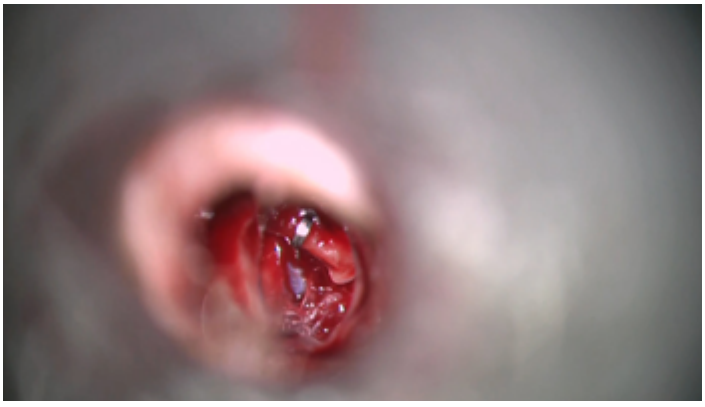

Video 9.

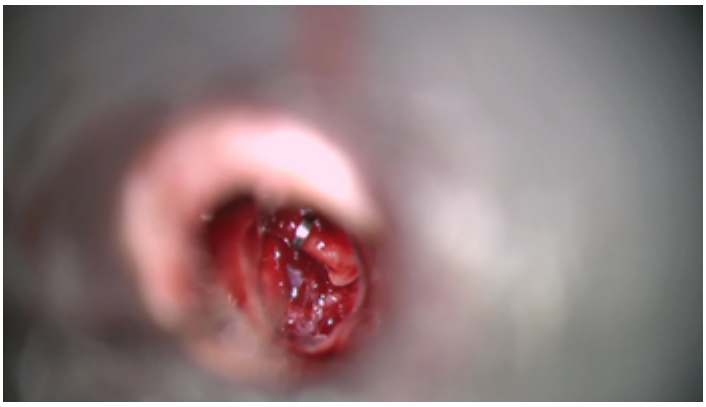

Video 10.

L'otosclerosi è una patologia in continua evoluzione. Nelle forme giovanili e nelle forme più aggressive può accadere che, a distanza di tempo dal primo intervento, si possa creare un **nuovo focolaio otosclerotico**, valutabile nel 10% dei casi di RS , che impedisca il corretto movimento del pistone della protesi, il quale risulta bloccato a livello della finestra ovale. Una volta sollevato il lembo timpano-meatale, spesso l'osso neoformato può impedire una chiara visione dei bordi della finestra ovale. Per rendere più agevole la sua localizzazione, una volta visualizzati i punti di repere fondamentali del campo chirurgico (la finestra rotonda, il processo piramidale e il secondo tratto del nervo faciale) si procede alla rimozione graduale dell'osso neoformato ed una volta verificata la sede della finestra ovale, si esegue una revisione della platinotomia, mediante la creazione di un nuovo foro a livello del suo terzo posteriore.
Quando la neo-obliterazione della finestra ovale per osso otosclerotico (otosclerosi obliterativa) appare estesa, alcuni autori la considerano una controindicazione alla RS[39].

Nelle revisioni è possibile il riscontro di una protesi **a contatto ed aderente con frammenti platinari fissi** da trattare con rimozione delle aderenze e successivamente da eventuale sostituzione della protesi.

Nel caso di focolaio otosclerotico interessante la finestra rotonda non esistono tecniche codificate per un sicuro ed efficace intervento diretto sulla condizione in particolare se è abolito il gioco fenestrale.
Un altro importante reperto, spesso caratterizzato clinicamente da

un'importante sintomatologia vertiginosa è la **fistola perilinfatica (PLF)** che viene reperita proprio dopo aver esposto la protesi. Diverse possono essere le cause della PLF. Il meccanismo di formazione è generalmente diverso nel caso di una stapedectomia rispetto alla stapedotomia. Nelle forme di stapedectomia parziale o totale le cause principali sono rappresentate dalla possibile retrazione cicatriziale della neomembrana di chiusura della finestra ovale o dalla migrazione della protesi di inappropriata lunghezza sul bordo della finestra ovale. In questo ultimo caso il continuo movimento della protesi può causare la lacerazione della neomembrana e quindi essere alla base della sua formazione. Nella stapedotomia la protesi può essere spinta all'interno del vestibolo labirintico dallo spostamento mediale dell'incudine, attratto da aderenze cicatriziali al promontorio[25]. Anche una lateralizzazione dell'incudine sempre causata da aderenze cicatriziali tenaci con la membrana timpanica e la conseguente lateralizzazione di una protesi corta possono determinare la formazione di una PLF attraverso il foro platinare. Una protesi troppo lunga può essere causa di malfunzionamento sia per la possibilità di dislocazione e sia perchè potrebbe portare alla formazione di una PLF con conseguente intensa sintomatologia vertiginosa scatenata da sollecitazioni importanti del sistema timpano-ossiculare.

VALUTAZIONE DELLA CATENA OSSICULARE RESIDUA

Nel tempo di **valutazione della residua catena ossiculare**, l'ispezione e la manipolazione immediata non consentono a volte di individuare quale ossicini (incudine vs martello) è causa della fissità e si rende necessario rimuovere la vecchia protesi, per eseguire una ulteriore indagine sulla mobilità degli ossicini. Questa situazione è frequente nei soggetti sottoposti a più di un intervento di revisione e meno frequente dopo il primo intervento di stapedioplastica.

L'ispezione e la manipolazione con microuncini permettono di diagnosticare con certezza la fissità completa incudo-malleolare che, nella maggior parte dei casi, è determinata da calcificazioni della testa del martello o del corpo dell'incudine nell'epitimpano. Constatata la fissità della catena si cerca di rimuovere mediante microuncini le eventuali aderenze fibrose o calcificazioni riscontrate, rispettando il più possibile i legamenti e l'articolazione incudo-malleolare.

L'incudine può essere disarticolata e lussata durante le manovre chirurgiche del primo intervento in particolare nell'eseguire l'atticotomia,

la disarticolazione incudo-stapediale e l'inserimento della protesi[40]. La dislocazione dell'incudine è un reperto che si riscontra durante l'ispezione della cassa ed è diagnosticata osservando la malposizione dell'ossicino ruotato medialmente
Se mediante un uncino si sollecita il manico del martello si noterà il mancato movimento dell'incudine.
Nel caso in cui si riscontri la fissità solo per l'incudine, generalmente dovuta a reazioni cicatriziali o calcificazioni del suo corpo in epitimpano, può essere sufficiente talvolta la sua mobilizzazione, seguita dall'applicazione di un pistone tradizionale. Se non è possibile acquisire una sufficiente mobilità, allora è preferibile la rimozione dell'incudine ed eseguire l'apposizione di una nuova protesi interposta tra manico del martello e foro platinare o finestra ovale, con la tecnica di malleo-stapedotomia o malleo-stapedoplastica.
Come riportato prima in commercio esistono diversi pistoni caratterizzata da una struttura simile a quelli tradizionali di stapedioplastica ma di lunghezza maggiore e dotati di un'opportuna angolazione del collo che consente di recuperare una sufficiente perpendicolarità una volta che vengono fissati al martello, tuttavia la loro efficacia non ha un supporto in letteratura adeguato.
La fissità del martello è un reperto frequente, legato per lo più ad una anchilosi della sua testa in epitimpano. In questi casi, dopo aver tentato alla sua mobilizzazione, può essere necessario eseguire la sezione della testa del martello, al di sopra dell'inserzione del tendine del muscolo tensore. Secondo Fisch la fissità parziale del martello è causa frequente di ipoacusia trasmissiva residua dopo stapedioplastica ed è spesso dovuta all'ossificazione parziale o completa del legamento timpano-malleolare anteriore[41].
Il legamento timpanomalleolare anteriore in tal caso andrà sezionato. Questa manovra chirurgica non preclude la stabilità del martello, purchè si preservi l'integrità del tendine del muscolo tensore che rappresenta uno dei principali mezzi di stabilizzazione di questo ossicino.

Nel caso di ipoacusia mista ma in presenza di un buon gap trasmissivo e dunque in una condizione in cui con la sola RS il risultato uditivo potrebbe essere insufficente, si può cercare di correggere la quota neurosensoriale attraverso l'utilizzo di una protesi vibrante ancorata alla catena ossiculare. Dopo aver eseguito la revisione di stapedioplastica, si procede a mastoidectomia, timpanotomia posteriore, alloggiamento

per il demulatore e sua stabilizzazione, aggancio dell'FMT attraverso la timpanotomia posteriore al processo lungo dell'incudine Fig.1 (**Vibroplasty secondo Beltrame**)[43] medialmente al gancio della protesi. Il fissaggio del cavetto deve essere in direzione atta a sostenere l'FMT riducendo così il suo peso e l'eventuale affondamento del pistone di stapedotomia o stapedectomia.

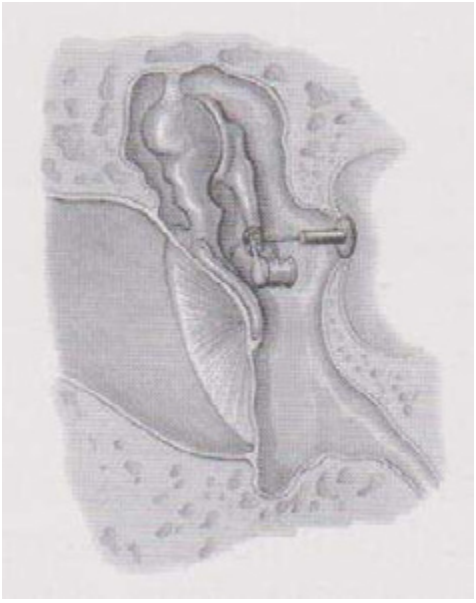

Fig.1.

COMPLICANZE

Unanimemente la letteratura riporta che la chirurgia di revisione ha più complicanze rispetto alla chirurgia primaria ed è associata a un rischio più elevato di potenziale trauma cocleare con successivo SNHL postoperatorio.
Tale rischio è più frequente quando si tratta di una revisione da secondo fallimento.
Ad oggi risulta fondamentale per l'otochirurgo un continuo aggiornamento anche attraverso una review dei fallimenti sulla patologia e sull'atto chirurgico per migliorare la tecnica e applicare la nuova tecnologia nei materiali e nella strumentazione durante la chirurgia primaria solo così

potrà riuscire a ridurre gli insuccessi chirurgici.che portano alla RS. La maggior parte degli insuccessi della chirurgia primaria infatti potrebbe essere efficacemente ridotta con opportune strategie come evidenziato dai diversi lavori di letteratura scientifica.
Per esempio le dislocazioni delle protesi o la loro lunghezza potrebbero essere evitate migliorando l'attacco all'incudine e calcolando la giusta lunghezza attraverso la misura della distanza tra incudine e platina della staffa.
Va posto impegno nel trovare diverse tecniche di crimping della protesi che possano condizionare l'erosione dell'incudine.
Va stimolate la ricerca di nuovi materiali sia per la chirurgia primaria che per la RS.

ALTRE POSSIBILI SOLUZIONI NELLA CHIRURGIA DI REVISIONE DELLA STAFFA

I dispositivi protesici a conduzione ossea (Bone-Anchored Hearing Aid) offrono una terza opzione terapeutica per l'otosclerosi in pazienti che non possono o non vogliono sottoporsi ad un'intervento di RS e che non trovano beneficio dall'utilizzo degli apparecchi acustici convenzionali[44-45].
La notevole evoluzione tecnologica degli ultimi 10 anni in questo settore ha prodotto una serie di dispositivi con caratteristiche tecniche e indicazioni cliniche diverse. Allo stato attuale sono a disposizione in commercio diverse protesi impiantabili che si differenziano l''una dall'altra per il tipo di contatto con l'osso della teca cranica e che si possono così classificare:

- **A) Protesi impiantabili percutanee**
- **B) Protesi impiantabili transcutanee con il vibratore esterno**
- **C) Protesi impiantabili transcutanee con il vibratore impiantabile**
- **D) Protesi per via ossea adese alla cute**

Le **protesi impiantabili percutanee (Baha, Ponto)** sono così definite perché l'impianto consiste in una vite in titanio che attraverso la pelle viene ancorata alla teca cranica. La vite è collegata ad un processore audio esterno che trasforma il suono in vibrazioni che raggiungono l'orecchio interno. Grazie a questa tipologia di protesi la vibrazione deve superare soltanto la resistenza dovuta all'impedenza ossea.

Le **protesi impiantabili transcutanee con vibratore impiantato (Bonebridge)**, a differenza delle protesi impiantabili percutanee, hanno un processore esterno in contatto magnetico con il vibratore impiantato sotto la cute direttamente sull'osso mastoideo (Fig. 2).
Come per la protesi percutanee, la vibrazione prodotta deve superare solamente l'impedenza dell'osso per trasferirsi all'orecchio interno. Si tratta di un sistema acustico semi-impiantabile, in cui l'impianto è posizionato completamente sotto la pelle. E che riceve i segnali da un processore audio esterno che viene indossato sotto i capelli.

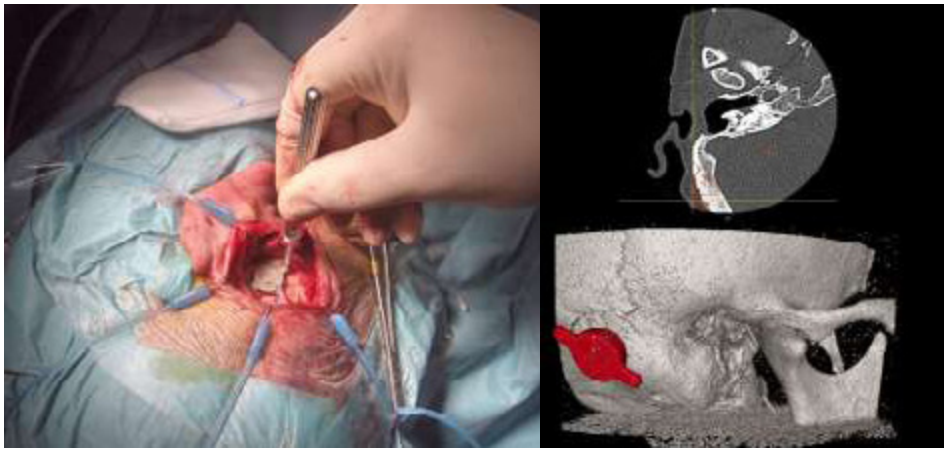

Fig.2.

Le **protesi impiantabili transcutanee con il vibratore esterno (Baha Attract, Sophono)**, a differenza delle precedenti, hanno un processore-vibratore esterno in contatto magnetico con un sistema impiantato sottocute sull'osso mastoideo. Il contatto sulla cute del vibratore esterno è ottimale, ma la vibrazione prodotta deve superare sia l'impedenza della cute sia quella dell'osso per estendersi all'orecchio interno. Ne consegue una attenuazione del segnale elevata più accentuata per le basse frequenze.

Protesi per via ossea adese alla cute non necessitano di un intervento per essere applicate come le protesi impiantabili poiché utilizzano un contatto adesivo sulla cute. Il segnale prodotto deve superare l'impedenza della cute e dell'osso. Sono in fase di valutazione clinica.

Le protesi impiantabili in generale trovano indicazione in pazienti con perdita dell'udito di tipo trasmissivo o misto con valori soglia di conduzione ossea media sulle frequenze 0,5, 1, 2 e 3 kHz inferiori o uguali a 45 - 50 dB HL.
Le indicazioni principali per gli apparecchi acustici ancorati all'osso in età pediatrica sono un'età minima di 5 anni al momento dell'impianto e / o uno spessore osseo corticale ≥ 3mm.

Il gradimento delle protesi impiantabili per via ossea varia notevolmente in base alla presenza o meno di una buona trasmissione del segnale sonoro attraverso l'osso. Pertanto sono sconsigliabili nelle forme di otosclerosi cocleare severa dove la trasmissione del segnale sonoro per via ossea non è ottimale Al contrario, soggetti affetti da patologie dell'orecchio medio con platina fissa ma con buona trasmissione del segnale sonoro per via ossea, possono avere beneficio da questo tipo di applicazione.

Le protesi impiantabili per via ossea sono dispositivi chirurgicamente sicuri in quanto non sono riportati in letteratura casi di complicanze maggiori riconducibili alla chirurgia o all'utilizzo delle protesi. È riportata comunque una percentuale di complicanze minori legate alla procedura, che possono essere divise in due grandi gruppi.
Ossee: mancata osteointegrazione precoce o tardiva, osteiti
Cutanee: infezioni, necrosi del lembo cutaneo

CASISTICA E RISULTATI

MATERIALI E METODI

È stato condotto uno studio retrospettivo multicentrico riguardante l'esperienza chirurgica delle U.O. di Otorinolaringoiatria dell'Azienda Santa Maria Nuova – IRCCS di Reggio Emilia, della Clinica Otorinolaringoiatria dell'Azienda Ospedaliero-Universitaria di Parma e della Clinica Otorinolaringoiatria della Fondazione IRCCS - Policlinico San Matteo di Pavia negli interventi di revisione di stapedioplastica nel decennio 2005 - 2014. Tra i **1587** pazienti sottoposti ad intervento chirurgico per otosclerosi dal mese di Gennaio 2005 a Dicembre 2014 presso le tre Divisioni ORL., sono stati raccolti i dati clinico-strumentali **dei 156 pazienti - 9,8 % sul totale** - (simile ai dati della letteratura)[53-54] sottoposti ad intervento chirurgico di revisione.

Dai referti intraoperatori è stato valutata la causa riscontrata intra-operatoriamente alla base dell'insuccesso del precedente intervento ed il tipo di soluzione adottata.
I valori audiometrici pre- e post-operatori ed i risultati funzionali sono stati valutati sulla base delle linee guida stilate dal Committee on Hearing and Equilibrium dell'American Academy of Otolaryngology - Head and Neck Surgery (AAO-HNS,1995).
Tutti i pazienti operati soddisfavano i seguenti criteri pre-operatori:
Quadro audiometrico di ipoacusia trasmissiva o mista con ABG (air-bone gap) > 20 dB.

Diagnosi di otosclerosi confermata tramite otomicroscopia ed indagini audiometriche (audiometria tonale liminare per via aerea e via ossea, impedenzometria, audiometria vocale per via aerea e via ossea).
Di tutti i casi candidati a revisione di stapedioplastica sono stati presi in considerazione i seguenti valori audiometrici pre-operatori:

- La soglia audiometrica media per via aerea e per via ossea pre-intervento per le frequenze 0,5 - 4 KHz (AC-PTA e BC-PTA).
- La differenza tra soglia audiometrica media per via aerea e per via ossea pre-intervento (ABG pre)

I risultati funzionali dopo l'intervento chirurgico sono stati calcolati valutando:
- Il gap trasmissivo residuo tra via aerea e via ossea calcolato come differenza tra soglia audiometrica media per via aerea e per via ossea post-intervento (ABG post).
- La variazione della soglia audiometrica per via ossea calcolata come differenza tra la soglia audiometrica media post-operatoria e pre-operatoria per le frequenze 0.5 - 4 KHz (BC-PTA post – pre).
- La chiusura del gap tra via aerea e via ossea definita come la differenza tra il gap tra via aerea e via ossea pre e post- intervento (ABG pre – post).

Come criterio di successo chirurgico è stato considerato un valore di ABG post-operatorio ≤ 20 dB.
Come criterio di perdita neurosensoriale è stato considerato un valore di variazione della soglia audiometrica media per via ossea (BC-PTA post – pre) > 10 dB.

I valori audiometrici sono stati calcolati ad una distanza media di circa 1 anno (range 11-15 mesi) dall'intervento chirurgico di revisione di stapedioplastica.
Sono state inoltre effettuate correlazioni tra le principali cause di insuccesso riscontrate intraoperatoriamente, il gap trasmissivo preoperatorio (ABG pre) ed i risultati funzionali a distanza di circa 1 anno dall'intervento di revisione (ABG post e BC-PTA post – pre) utilizzando il modello lineare generalizzato di SPSS 18.0 per le analisi statistiche. È stato applicato il test post-hoc LSD (least significance difference) per l'individuazione delle differenze significative nell'analisi della varianza ed è stato considerato come livello di significatività un $p < 0.05$.

RISULTATI

Dal mese di gennaio 2005 a dicembre 2014, gli interventi chirurgici di revisione di stapedioplastica eseguiti sono stati **156**.

Caratteristiche epidemiologiche e cliniche: 156 casi

Il campione in esame era costituito da **154** pazienti, di cui **55** maschi (**36%**) e **99** femmine (**64%**). **2** individui sono stati sottoposti a due interventi di revisione di stapedioplastica da entrambi i lati. L'età media era di **54 anni** (valore minimo: 19 anni; valore massimo:77 anni). La diagnosi di otosclerosi è stata confermata pre-operatoriamente sulla base della storia clinica e della valutazione otomicroscopia ed audiometrica (audiometria tonale liminare, impedenzometria ed audiometria vocale per via aerea e per via ossea). **129** individui presentavano una diagnosi di otosclerosi bilaterale (**84%**), mentre solo **25** soffrivano di otosclerosi monolaterale (**16%**).
Dei 156 casi chirurgici, il motivo che ha portato ad una revisione era un inadeguato miglioramento della percezione uditiva dopo intervento di stapedioplastica nel **35%** dei casi (**55 casi**), un peggioramento dell'ipoacusia dopo un'iniziale beneficio dopo il primo intervento nel **62%** (**97 casi**) ed una sindrome cocleo-vestibolare iatrogena nel **3%** (**4 casi**).
Nei pazienti sottoposti ad un primo intervento di stapedioplastica presso una delle nostre U.O. la distanza temporale tra il primo intervento e la chirurgia di revisione era di **circa 1 anno** nei casi che non avevano avuto un sostanziale miglioramento della percezione uditiva dopo chirurgica, mentre era di **circa 11 anni** negli individui che hanno avvertito un peggioramento della percezione uditiva dopo un iniziale beneficio

funzionale (sono stati esclusi i pazienti che erano già stati sottoposti ad uno o più interventi di revisione di stapedioplastica dal lato operato).

Reperti intraoperatori e tipologia di soluzione chirurgica adottata: 156 casi

L'intervento di revisione di stapedioplastica è stata eseguito nell'orecchio destro in **59 casi** (**38%**) ed in quello di sinistra in **97 casi** (**62%**).
La maggior parte degli interventi (**142**) sono stati effettuati in anestesia locale, mentre solo **14** in anestesia generale. Sono stati sottoposti a revisione di stapedioplastica **24** pazienti precedentemente sottoposti a platinectomia parziale o totale e **132** a platinotomia tipica.

1. La principale causa di insuccesso osservata intra-operatoriamente è stato il riscontro di una **dislocazione della protesi stapediale (54%)**. In **40 casi (26%)** la protesi era dislocata dalla finestra ovale e/o dalla lunga apofisi dell'incudine senza una chiara evidenza di una erosione della catena ossiculare (martello e incudine); in **35 casi (22%)** si è osservato una parziale erosione dell'incudine che interessava non più del 1/3 distale della lunga apofisi e/o il processo lenticolare; mentre in **10 casi (6%)** l'erosione dell'incudine interessava più del terzo distale della lunga apofisi o vi era una evidente disarticolazione incudo-malleolare alla timpanotomia esplorativa. Nel primo gruppo la soluzione chirurgica è stata quella di rimuovere la vecchia protesi dislocata con una nuova. Nel secondo la nuova protesi stapediale è stata agganciata nel terzo medio del processo lungo dell'incudine. Nell'ultimo gruppo l'incudine residua è stata rimossa e la tecnica chirurgica adottata per risolvere il problema è stata quella di eseguire una malleo-stapedioplastica.
2. In **30 casi (19%)** si è notato la presenza di aderenze fibrose, responsabili di una non corretta mobilità della protesi stapediale e/o della catena ossiculare, Questo riscontro intraoperatorio è risultato essere la seconda causa più comune di insuccesso della chirurgia stapediale. La soluzione adottata in questa situazione è stata quella di eseguire una lisi delle aderenze, mantenendo in sede la vecchia protesi, verificandone la sua corretta posizione sia a livello della finestra ovale che della lunga apofisi dell'incudine, stabilizzando il gancio se questo risultava necessario.

3. In **16 casi (10%)** è stata osservata la presenza di un nuovo focolaio otospongiotico che obliterava la finestra ovale per cui è stato necessario eseguire una nuova revisione della platinotomia.

4. In **15 casi (10%)** il problema riguardava la catena ossiculare ed in particolare alla timpanotomia esplorativa si è osservato una fissità del martello determinata dalla presenza di placche timpanosclerotiche che interessavano il processo malleolare anteriore e/o il legamento. Le placche timpanosclerotiche riscontrate sono state rimosse rispettando i legamenti, il martello e l'articolazione incudo-malleolare.

5. In solo **2 casi (1%)** il chirurgo non ha osservato una chiara causa dell'insuccesso funzionale del precedente interventi di chirurgia stapediale per cui dopo aver eseguito un'accurata timpanotomia esplorativa, si è deciso di riporre il lembo timpanomeatale e di lasciare in sede la vecchia protesi.

Valutazione audiometrica pre- e post-operatoria e risultati funzionali: 114 casi

Il gruppo di studio comprende **106** revisioni eseguite in pazienti che erano già stati sottoposti ad un primo intervento di stapedioplastica presso una delle Divisioni citate e **50** casi giunti alla osservazione dopo essere stati operati presso altre sedi. Dei **156** casi esaminati, **35** non avevano un adeguato follow-up, **4 casi**, con disturbi cocleo-vestibolare iatrogeni a seguito del primo intervento di stapedioplastica, non sono stati inclusi nella valutazione audiometrica, poiché l'obiettivo principale dell'intervento non era quello di migliorare l'udito, in quanto già compromesso, ma di effettuare una timpanotomia esplorativa nel sospetto di una fistola perilinfatica. Inoltre, in **3 casi** la revisione chirurgica si è resa necessaria perché nel precedente intervento chirurgico si era determinata una mobilizzazione e/o frammentazione della platina per cui il chirurgo ha deciso di posticipare in un secondo tempo l'inserimento della protesi stapediale. La valutazione funzionale è stata pertanto eseguita solo su un campione di **114** individui di cui era disponibile una documentazione audiometrica con un follow up di circa un anno, così come raccomandato dalle linee guida dell'AAO-HNS (1995).
Sono stati calcolati i valori medi di soglia audiometrica per via aerea (AC-PTA) e via ossea (BC-PTA) per le frequenze 0,5 - 4 KHz sia pre-

che post- intervento e la differenza tra soglia audiometrica media per via aerea e per via ossea sia pre- (ABG pre) e post- intervento (ABG post). Da questi dati sono state poi estrapolate le differenze tra il gap trasmissivo pre- e post-operatorio (ABG pre - post) e le differenze tra via ossea media post- e pre-intervento (BC-PTA post - pre).

Tra i casi di revisione di stapedioplastica inclusi nella valutazione funzionale sono stati definiti **6 gruppi** sulla base della causa principale di insuccesso riscontrata intraoperatoriamente:

1° gruppo: fissità catena ossiculare **(11 casi)**[3]

2°gruppo: dislocazione protesi stapediale con disarticolazione incudo-malleolare o erosione di più del terzo distale della lunga apofisi dell'incudine (per cui è stata necessario effettuare una malleostapedoplastica) **(8 casi)**[4]

3°gruppo: dislocazione protesi senza erosione della catena ossiculare **(30 casi)**[31]

4° gruppo: dislocazione protesi con erosione parziale della lunga apofisi dell'incudine **(33 casi)**[32]

5° gruppo: aderenze fibrose **(22 casi)**[33]

6° gruppo: nuovo focolaio otospongiotico con obliterazione della finestra ovale **(10 casi)**[34]

	ABG pre (media ± dev.st.)	ABG post (media ± dev.st)	ABG pre - post (media ± dev.st)
Totale: 114 casi	32,11 ± 9,14 dB	13,48 ± 12,09 dB	18,63 ± 14,90 dB
1° gruppo: 11 casi	29,43 ± 9,61 dB	14,89 ± 9,43 dB	14,55 ± 6,64 dB
2° gruppo: 8 casi	38,75 ± 10,86 dB	11,25 ± 7,29 dB	27,50 ± 14,88 dB
3° gruppo: 30 casi	33,44 ± 8,04 dB	14,11 ± 14,29 dB	18,79 ± 16,06 dB
4° gruppo: 33 casi	32,19 ± 10,54 dB	13,87 ± 12,49 dB	18,32 ± 16,52 dB
5° gruppo: 22 casi	28,51 ± 5,53 dB	12,51 ± 10,00 dB	16,00 ± 9,50 dB
6° gruppo: 10 casi	33,89 ± 9,57 dB	10,97 ± 16,39 dB	22,92 ± 21,50 dB

Tab.1. *Sono riportati i valori medi (± deviazione standard) dei gap trasmissivi pre- (ABG pre) e post-operatori (ABG post) e la differenza tra gap trasmissivo pre- e post-operatorio (ABG pre – post) dei 114 pazienti sottoposti a chirurgia di revisione di stapedioplastica di ogni sottogruppo come spiegato nel testo.*

	BC-PTA pre (media ± dev.st.)	BC-PTA post (media ± dev.st)	BCT PTA post-pre (media ± dev.st)
Totale: 114 casi	35,34 ± 11,98 dB	34,57 ± 11,83 dB	-0,77 ± 5,96 dB
1° gruppo: 11 casi	33,98 ± 10,24 dB	35,00 ± 10,28 dB	1,02 ± 7,58 dB
2° gruppo: 8 casi	43,28 ± 12,89 dB	40,94 ± 14,44 dB	-2,34 ± 8,11 dB
3° gruppo: 30 casi	35,80 ± 11,03 dB	33,26 ± 10,03 dB	-2,54 ± 6,71 dB
4° gruppo: 33 casi	36,60 ± 13,26 dB	36,37 ± 13,08 dB	-0,23 ± 4,52 dB
5° gruppo: 22 casi	30,88 ± 11,60 dB	32,00 ± 11,94 dB	1,13 ± 5,85 dB
6° gruppo: 10 casi	32,13 ± 9,47 dB	30,00 ± 10,05 dB	-2,13 ± 3,82 dB

Tab.2. *Sono riportati i valori medi (± deviazione standard) di soglia audiometrica per via ossea pre- (BC-PTA pre) e post-operatori (BC-PTA post) e la differenza tra le soglie audiometriche per via ossea post- e pre-operatorie (BC-PTA post – pre) dei 114 pazienti sottoposti a chirurgia di revisione di stapedioplastica e di ogni sottogruppo come spiegato nel testo.*

	ABG post ≤ 20 dB	ABG post > 20 dB		
	n.	%	n.	%
Totale: 114 casi	*89*	*78*	*25*	*22*
1° gruppo: 11 casi	*9*	*82*	*2*	*18*
2° gruppo: 8 casi	*7*	*88*	*1*	*12*
3° gruppo: 30 casi	*22*	*73*	*8*	*27*
4° gruppo: 33 casi	*25*	*76*	*8*	*24*
5° gruppo: 22 casi	*19*	*86*	*3*	*14*
6° gruppo: 10 casi	*9*	*90*	*1*	*10*

Tab.3. *Sono riportati i numeri e le relative percentuali di casi nei quali il gap residuo tra via aerea e via ossea (ABG post) è risultato ≤ 20 dB (considerato come successo chirurgico) e > 20 dB (insuccesso chirurgico) tra i 114 pazienti sottoposti a chirurgia di revisione di stapedioplastica e tra ogni sottogruppo come spiegato nel testo.*

	BC-PTA post - pre ≤ 10 dB	BC-PTA post - pre > 10 dB		
	n.	%	n.	%
Totale: 114 casi	*110*	*96*	*4*	*4*
1° gruppo: 11 casi	*10*	*91*	*1*	*9*
2° gruppo: 8 casi	*7*	*88*	*1*	*12*
3° gruppo: 30 casi	*30*	*100*	*0*	*0*
4° gruppo: 33 casi	*32*	*97*	*1*	*3*
5° gruppo: 22 casi	*21*	*95*	*1*	*5*
6° gruppo: 10 casi	*10*	*100*	*0*	*0*

Tab.4. *Sono riportati i numeri e le relative percentuali di casi nei quali il peggioramento della soglia audiometrica media per via ossea post-operatoria (BC-PTA post – pre) è risultato > 10 dB (considerato come insuccesso chirurgico) e ≤ 10 dB tra i 114 pazienti sottoposti a chirurgia di revisione di stapedioplastica e tra ogni sottogruppo come spiegato nel testo.*

DISCUSSIONE

Confrontando il grado di ipoacusia preoperatoria (ABG pre) di ciascun individuo e la causa principale di insuccesso riscontrata intraoperatoriamente durante l'intervento di revisione stapediale, non si è notato alcun tipo di correlazione statisticamente significativa ($p > 0.05$). Per tale motivo si può affermare, in accordo con la letteratura scientifica più recente, che non vi sia alcun fattore predittivo audiometrico che possa aiutare il chirurgo ad ipotizzare la causa dell'insuccesso della chirurgia stapediale e l'esecuzione di una timpanotomia esplorativa è l'unico mezzo per capire quale sia il problema alla base dell'insuccesso.
I risultati funzionali dopo chirurgia di revisione sono meno favorevoli e le complicanze presentano una percentuale maggiore rispetto al 1° intervento (chirurgia in elezione) così come indicato da tutti gli studi scientifici e pertanto il paziente deve essere accuratamente informato sulle probabilità di successo dell'intervento[46].
Nella presente casistica multicentrica (2005-2014) la percentuale di chiusura del gap residuo entro i 20 dB si attesta al 78%, Non si è assistito ad alcun caso di cofosi iatrogena e la percentuale di perdita uditiva neurosensoriale > 10 dB è risultata essere del 4%.
I nostri risultati funzionali appaiono pertanto essere in linea con la letteratura internazionale più recente.
Valutando i risultati funzionali in base al tipo di causa principale riscontrata intraoperatoriamente, i casi in cui si è osservato la presenza di un nuovo focolaio obliterativo otospongiotico (sesto sottogruppo) sono stati quelli che hanno mostrato i migliori risultati funzionali (ABG post: 10,97 ± 16,39 dB, ABG post ≤ 20 dB: 90%, BC-PTA post - pre > 10 dB: 0%).
Globalmente molto buoni anche i risultati funzionali del secondo sottogruppo, caratterizzato da dislocazione o erosione dell'incudine per cui si è resa necessaria una malleostapedoplastica (ABG post: 11,25 ± 7,29 dB, ABG post ≤ 20 dB: 88%), ed il quinto sottogruppo, che presentava come causa di insuccesso la presenza di aderenze che impedivano la normale mobilità dell'apparato di trasmissione (catena residua- membrana timpanica) e/o protesi stapediale (ABG post: 12,51 ± 10,00 dB, ABG ≤ 20 dB: 86%).
I casi con i peggiori risultati post-operatori sono risultati essere quelli del primo sottogruppo (fissità del martello) (media ABG: 14,89 ± 9,43 dB) che probabilmente presentano le maggiori difficoltà tecniche. Sostanzialmente comunque non è stata trovata alcuna correlazione statisticamente significativa tra le varie cause di insuccesso chirurgico riscontrate intraoperatoriamente ed i diversi risultati funzionali ($p > 0.05$).

CONCLUSIONI

La RS, nell'ambito della chirurgia dell'orecchio, è un intervento in tanti casi necessario, con buone probabilità di successo ma è anche uno degli interventi più difficili affrontati dal chirurgo dell'orecchio. Per ottenere il migliore risultato possibile va eseguita una adeguata valutazione preoperatoria e vanno preparate le attrezzature e protesi appropriate per affrontare tutti i possibili scenari intraoperatori. Indispensabile pianificare con il paziente il programma chirurgico e le possibili complicanze ribadendo che è primario obiettivo evitare di provocare danni gravi neurosensoriali. Essere consapevoli dei limiti delle proprie capacità chirurgiche è infine determinante per la decisione di affrontare una RS.

BIBLIOGRAFIA

1. Menger DJ, Tange RA. The aetiology of otosclerosis: a review of the literature. Clin Otolaryngol Allied Sci 2003;28:112–120.
2. Mann WJ, Amedee RG, Fuerst G, Tabb HG. Hearing loss as a complication of stapes surgery. Otolaryngol Head Neck Surg 1996;115:324–328.
3. Vincent R, Sperling NM, Oates J, Jindal M. Surgical findings and long term hearing results in 3,050 stapedotomies for primary otosclerosis: a prospective study with the otology-neurotology database. Otol Neurotol 2006;27:S25–S47.
4. Han WW, Incesulu A, McKenna MJ, et al. Revision stapedectomy: intraoperative findings, results, and review of the literature. Laryngoscope 1997;107:1185–92.
5. Somers T, Govaerts P, de Varebeke SJ, et al. Revision stapes surgery. J Laryngol Otol 1997;111:233–9.
6. Hammerschlag PE1, Fishman A, Scheer AA. A review of 308 cases of revision stapedectomy. Laryngoscope. 1998 Dec;108(12):1794-800.
7. Meyer TA, Lambert PR. Primary and Revision Stepedectomybin elderly patients. Curr Opin Otolaryngol Head Neck Surg 2004; 12: 387-392.
8. House H.P. , Hansen R.M., Al Dakail A.A. et Al.: Stapedectomy versus Stapedotomy : comparison of result with long – term folow –up. The Laryngoscope,112, 2046 – 2050, 2002.

9. Quaranta N, Besozzi G, Fallacara RA, Quaranta A. Air and bone conduction change after stapedotomy and partial stapedectomy for otosclerosis. Otolaryngol Head Neck Surg 2005;133:116–120.

10. Kos MI, Montandon PB, Guyot JP. Short- and long-term results of stapedotomy and stapedectomy with a Teflon wire piston prosthesis. Ann Otol Rhinol Laryngol 2001;110:907-911.

11. Apoorva T. Ramaswamy, MD, Lawrence R. Lustig, MD Revision Surgery f or Otoscler osis Otolaryngol Clin N Am 51 (2018) 463–474.

12. Hudson SK, Gurgel RK, Shelton C. Revision stapedectomy with bone cement: are results comparable to those of standard techniques? Otol Neurotol 2014.

13. Ozuer MZ, Olgun L, Gultekin G. Revision stapes surgery. Otolaryngol Head Neck Surg 2012;146:109–13.

14. Berenholz LP, Burkey JM, Lippy WH. The use of cartilage in revision stapedec- tomy. Otol Neurotol 2014;35:1187–90.

15. Stucken EZ, Brown KD, Selesnick SH. The use of KTP laser in revision stapedec- tomy. Otol Neurotol 2012;33:1297–9.

16. Pitiot V, Hermann R, Tringali S, et al. Revision stapes surgery for lysis of the long process of the incus: comparing hydroxyapatite bone cement versus malleoves- tibulopexy and total ossicular replacement prosthesis. Eur Arch Otorhinolaryngol 2016;273:2515–21.

17. Kanona H, Bhutta MF, Lavy J. Our approach to revision stapes surgery and the outcomes from 49 procedures at a UK tertiary centre. Clin Otolaryngol 2017; 42(4):931–5.

18. Wegner I, Bittermann AJ, Zinsmeester MM, et al. Local versus general anesthesia in stapes surgery for otosclerosis: a systematic review of the evidence. Otolar- yngol Head Neck Surg 2013;149:360–5.

19. Vincent R, Rovers M, Zingade N, Oates J, Sperling N, Devèze A, Grolman W. Revision stapedotomy: operative findings and hearing results. A prospective study of 652 cases from the Otology-Neurotology Database. Otol Neurotol. 2010 Aug;31(6):875-82. doi: 10.1097/ MAO.0b013e3181e8f1da.

20. Laudadio P. Relazione Ufficiale “Attualità in tema di chirurgia dell’orecchio medio”. XCIII Congresso Nazionale Società Italiana di Otorinolaringologia e Chirurgia Cervico-facciale, Bologna, 31 Maggio - 3 Giugno 2006

21. Albera R, Canale A, Lacilla M, Cavalot AL, Ferrero V . Delayed vertigo after stapes surgery. Laryngoscope. 2004 May;114(5):860-2.

22. Ayache D, Lejeune D, Williams MT. Imaging of postoperative sensorineural complications of stapes surgery: a pictorial essay. Adv Otorhinolaryngol. 2007;65:308-13.

23. Committee on Hearing and Equilibrium. Committee on Hearing and Equilibrium guidelines for the evaluation of results of treatment of conductive hearing loss. Otolaryngol Head Neck Surg 1995;113;186-7.

24. Puxeddu R, Ledda GP, Pelagatti CL, Salis G, Agus G, Puxeddu P Revision stapes surgery for recurrent transmissional hearing loss after stapedectomy and stapedotomy for otosclerosis. Acta Otorhinolaryngol Ital. 2005 Dec;25(6):347-52.

25. Lesinski SG. Revision Stapedectomy. Curr Opin Otolaryngol Head neck Surg 2003; 11: 347354.

26. P. Bruschini, I. Dallan, et Al. 2005 LA STAPEDIOPLASTICA QUADERNI MONOGRAFICI DI AGGIORNAMENTO AOOI.

27. Kanzara T, Virk JS. Diagnostic performance of high resolution computed tomography in otosclerosis. World J Clin Cases. 2017 Jul 16;5(7):286-291. doi: 10.12998/wjcc.v5.i7.286.

28. Wegner I, van Waes AM, Bittermann AJ, Buitinck SH, Dekker CF, Kurk SA, Rados M, Grolman W. A Systematic Review of the Diagnostic Value of CT Imaging in Diagnosing Otosclerosis. Otol Neurotol. 2016 Jan;37(1):9-15. doi: 10.1097/MAO.0000000000000924. Review.

29. Skrivan J, Cada Z, Kluh J, Boucek J, Profant O, Betka J. Revision operations after previous stapes surgery for persisting hearing loss. Bratisl Lek Listy. 2014;115(7):442-4.

30. Whetstone J, Nguyen A, Nguyen-Huynh A, Hamilton BE. Surgical and clinical confirmation of temporal bone CT findings in patients with otosclerosis with failed stapes surgery. AJNR Am J Neuroradiol. 2014 Jun;35(6):1195-201. doi: 10.3174/ajnr.A3829. Epub 2014 Jan.

31. Haberkamp TJ, Harvey SA, Khafagy Y. Revision stapedectomy with and without the CO2 laser: an analysis of results. Am J Otol. 1996 Mar;17(2):225-9.

32. Bajin MD, Mocan BO, Sarac S, et al. Early computed tomography findings of the inner ear after stapes surgery and its clinical correlations. Otol Neurotol 2013;34.

33. Bozzato A, Struffert T, Hertel V, et al. Analysis of the accuracy of high-resolution computed tomography techniques for the measurement of stapes prostheses. Eur Radiol 2010;20:566–71.

34. Vincent R, Sperling NM, Oates J, Jindal M. Surgical findings and long term hearing results in 3,050 stapedotomies for primary otosclerosis: a prospective study with the otology-neurotology database. Otol Neurotol 2006;27:S25–S47.

35. Shah V, Ganapathy H. Factors affecting the outcome of stapes surgery [published online April 20, 2017]. Indian J Otolaryngol Head Neck Surg Available at: https://link.springer.com/article/10.1007%2Fs12070-0171134-1. Accessed October 13, 2017.

36. Bittermann AJ, Rovers MM, Tange RA, Vincent R, Dreschler WA, Grolman W. Primary stapes surgery in patients with otosclerosis: prediction of postoperative outcome. Arch Otolaryngol Head Neck Surg 2011; 137:780–784.

37. Mohammad T. Khorsandi A., MD; Mir M. Jalali, MD ; Vahideh Shoshi D., MD Predictive Factors in 995 Stapes Surgeries for Primary Otosclerosis The Laryngoscope V C 2018 The American Laryngological, Rhinological and Otological Society, Inc.

38. Gregorio G. Babighian, MD, and Silviu Albu, MD, Padova, Italy; andCluj-Napoca, Romania. Failures in stapedotomy for otosclerosis. Otolaryngology–Head and Neck Surgery (2009) 141, 395-400.

39. Lippy HW, Battista RA, Berenholz L, et al. Twenty-year review of Revision Stapedectomy. Otol Neurotol 2003; 24: 560-566.

40. M.Sanna et Al. Middle Ear and Mastoid Microsurgery Thieme 2003.

41. Fisch U.; Acar GO, Huber AM. Malleostapedotomy in revision surgery for otosclerosis. Otol. Neurotol 2001; 22: 776-785.

42. Skrivan J, Cada Z, Kluh J, Boucek J, Profant O, Betka J. Revision operations after previous stapes surgery for persisting hearing loss. Bratisl Lek Listy. 2014;115(7):442-4.

43. Bruschini, Beltrame, Colletti. Le protesi impiantabili dell'orecchio medio AOOI XXXI Convegno Nazionale di Aggiornamento 2007.

44. Burrell SP, Cooper HC, Proops DW. The bone anchored hearing aid--the third option for otosclerosis. J Laryngol Otol Suppl. 1996;21:31-7.

45. Dun CA, Faber HT, de Wolf MJ, Cremers CW, Hol MK. An overview of different systems: the bone-anchored hearing aid. Adv Otorhinolaryngol. 2011;71:22-31.

46. Anton Gros, Jagoda Vatovec, Miha Zargi and Klemen Jenko. Success rate in revision stapes surgery for otosclerosis. Otol Neurotol 2005; 26: 1143-1148.

47. Marchioni D, Soloperto D., Villari D et AL.: Stapes malformations: the contribute of the endoscopy for diagnosis and surgery .Eur Arch Otorhinolaryngol (2016) 273:1723–1729.

48. Sergi B., Lucidi D., De Corso E., Paludetti G..: Long-term follow-up after ‘‘one-shot’’ CO2 laser stapedotomy: is the functional outcome stable during the years? Eur Arch Otorhinolaryngol (2016) 273:3623–3629.

49. Albers E.A:, Schonfeld U., Kandilakis K., Jovanovic S.: CO2 Laser Revision Stapedotomy Laryngoscope, 123:1519–1526, 2013

50. Schönfeld U., Weiming Hu., . Hofmann V. et Al.: CO2 laser stapedotomy safety: influence of laser energy and time on bone-conduction hearing levels Eur Arch Otorhinolaryngol (2017) 274:4131–4139.

51. Hamerschmidt R., Saab S Carvalho B.,Carmo2 C.: Short-Term Audiological Results of Diode Laser in Comparison with Manual Perforation in Stapes Surgery Int Arch Otorhinolaryngol 2018;22:119–124.

52. Poletti AM.: About Diode Laser Stapedotomy Otolaryngol Head Neck Surg. 2016 Oct;155(4):719.

53. Durko M, Kaczmarczyk D., · Durko T.: Revision stapes surgery: retrospective analysis of surgical findings in a series of 21 otosclerosis patients. ADV Othorinolaryngol 2007;65:273-7.

54. Jahnke K., Solzbacher D. , Dost P. : Otosclerosis and Stapes Surgery Editor(s): Arnold W. (Munich).

CHIRURGIA FUNZIONALE RICOSTRUTTIVA VS PROTESI IMPIANTABILI NELLE DISPLASIE OSSICULARI

A. Palumbo

UOC Otorinolaringoiatria, Ospedale "V. Fazzi" - Lecce

Sono ormai più di vent'anni che le protesi impiantabili otologiche sono diventate un'eccellente alternativa, con risultati sicuramente incoraggianti, nella riabilitazione della sordità, sebbene la casistica sia ancora limitata e soprattutto manchino dati significativi dal punto di vista dell'outcome, nel confronto tra chirurgia tradizionale e impianti protesici.
Dovendo restringere il campo di azione al trattamento delle sole displasie ossiculari, si potrà prendere in considerazione, come alternativa alla chirurgia riabilitativa tradizionale, quella che prevede l'impianto, nell'area retroauricolare, di una piccola vite in titanio a cui poi si aggancia, in modo diretto, il processore (BAHA).
Uno degli aspetti fondamentali alla base del successo di ogni riabilitazione è la selezione dei pazienti, ai quali bisogna garantire la migliore personalizzazione dell'intervento, adatto alla perdita uditiva e alle condizioni generali del paziente stesso.
Anche nel caso delle protesi impiantabili assume una considerevole importanza l'analisi attenta dell'esame otofunzionale completo, delle caratteristiche displastiche accertate e documentate con imaging HD, nonché lo stato complessivo del candidato.
Inoltre, non va sottovalutata la necessità che tutti gli operatori, dai tecnici audiometristi ai chirurghi otologici e alla logopedista dedicata, conoscano approfonditamente i dettagli delle caratteristiche tecniche delle protesi

di cui si parla, delle loro diverse indicazioni chirurgiche e delle tecniche di impianto, al fine di accrescere le sinergie tra le diverse professionalità nell'interesse primario del paziente e, quindi, del suo processo riabilitativo.
In realtà, in questi ultimi anni, nell'era della moderna tecnologia, sono state proposte sul mercato nuove scelte opzionali che includono la BAHA (Bone-Anchored Hearing Aid), la Vibrant Soundbridge (VSB) e la BB (Bonebridge System) in alternativa alle tecniche tradizionali come la Bone Conduction Hearing Aid (protesi a occhiale per via ossea) o la chirurgia ricostruttiva canalare[1].
Nelle otodisplasie vi è in genere un danno nell'apparato di trasmissione del suono che può interessare l'orecchio esterno (padiglione, CUE, MT) e/o l'orecchio medio (martello, incudine, staffa).
Molto spesso le malformazioni congenite dell'orecchio sono espressione di sindromi polimalformative a carico di più distretti per la cui trattazione si rimanda ad altra sede.
Basti ricordare che, dal punto di vista epidemiologico, in letteratura è riportato 1 caso su 2000-5000 nascite di bambini con aplasie maggiori a carico del padiglione secondo la classificazione di Meurman che distingue le anomalie in quattro gradi:

- **Grado I** **Orecchio a cornetto**
- **Grado II** **Microtia**
- **Grado III** **Microtia con abbozzi non identificabili**
- **Grado IV** **Anotia**

A queste si può poi associare l'assenza del CUE (atresia auris più o meno completa) con compromissione della funzione uditiva e ipoacusia trasmissiva pari a 60-70 dB in assenza di lesioni dell'orecchio medio e interno, nozioni acquisite mediante TC multistrato.
È bene effettuare sempre una valutazione dell'orecchio controlaterale in cui si può trovare una aplasia minore associata nel 3-7% dei casi. Se l'orecchio controlaterale risulta normale, si effettuano controlli annuali con OEA e ABR per raggiungere l'età compresa tra 1 e 4 anni, eventualmente per intervenire sempre previa ricerca attenta di altre malformazioni associate in un ambito più ampio di sindromi malformative note.
È mandatoria la valutazione morfologica dettagliata ai fini della programmazione chirurgica funzionale: orecchio interno (es: malformazioni di Mondini, EVAS), decorso del nervo facciale, esistenza della platina e/o della sovrastruttura della staffa, etc.
Ci si può trovare di fronte a: una stenosi completa del CUE associata a una agenesia ossiculare e a una dislocazione della platina[2] (A); un blocco

incudo-malleolare con le crura della staffa fissate nel promontorio (B); una procidenza del nervo facciale sulla platina associata a una ipoplasia della staffa (C); una ipoplasia della cassa timpanica (D). (Fig.1)

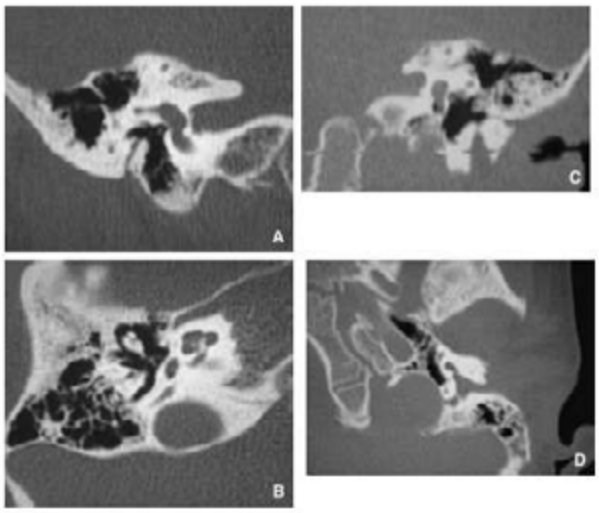

Fig.1. *(da Le manuel du resident - Oto-Rhino-Laryngologie).*

Sténoses majeures du méat auditif avec anomalies de l'oreille moyenne en tomodensitométrie.

A. *Sténose complète du conduit auditif droit, coupe coronale, associée à une agénésie ossiculaire et une platine de l'étrier étroite.*
B. *Même cas en coupe axiale montrant un bloc incudo-malléaire et de branches de l'étrier semblant fixées sur le promontoire.*
C. *Sténose serrée du conduit auditif gauche, procidence du nerf facial sur la platine et hypoplasie de l'étrier (bloc fibreux).*
D. *Même cas en coupe axiale montrant une hypoplasie de la caisse du tympan.*

In sintesi, le forme moderate con CUE presente ma stretto si associano a un decorso del nervo facciale spesso regolare, a un orecchio medio regolare con ossicini poco displasici, che si traduce in una perdita uditiva trasmissiva di modesta entità per correggere la quale è sufficiente una chirurgia ricostruttiva del CUE con calibrazione ossea ed eventuale miringoplastica.
Nelle forme severe con assenza del CUE si ha spesso un decorso anomalo del nervo facciale, una cassa timpanica ipoplasica con displasie

ossiculari gravi (assenza incudine, anomalie staffa, obliterazione finestra ovale, etc.). Nelle displasie ossiculari pure con orecchio esterno normale possiamo trovare:

- Una agenesia della platina con facciale procidente[2] (A);
- Una fissazione congenita dell'incudine con ponte osseo sul CSL (B);
- Una fissazione congenita della testa del martello all'epitimpano anteriore (C);
- Una aplasia ossiculare completa con ipoplasia della finestra ovale (D) (Fig. 2).

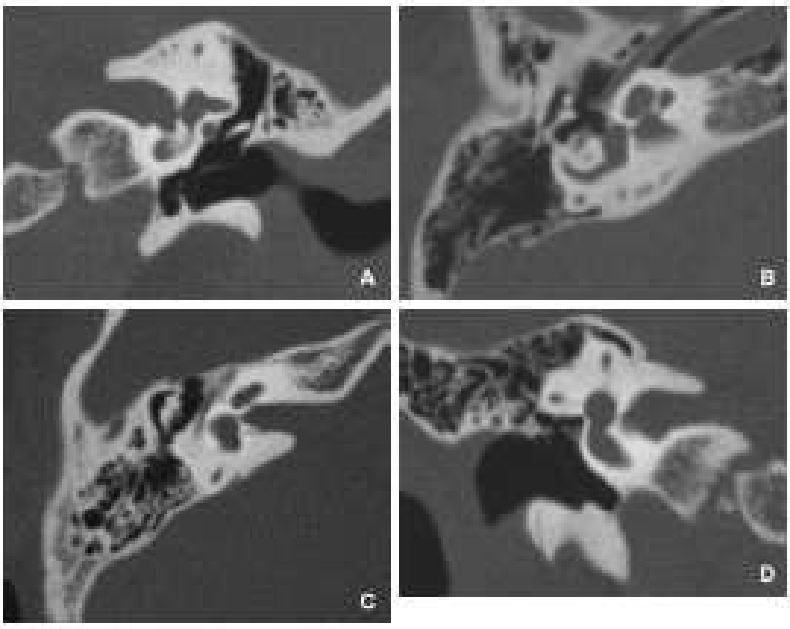

Fig.2. *(da Le manuel du resident - Oto-Rhino-Laryngologie).*

Anomalies de l'oreille moyenne avec méat auditif normal en tomodensitométrie.

A. *Agénésie de la platine de l'étrier avec facial procident.*
B. *Luxation congénitale de l'enclume avec pont osseux sur le canal semi-circulaire externe.*
C. *Fixation congénitale de la tête du marteau à l'épitympanum antérieur.*
D. *Aplasie ossiculaire complète avec hypoplasie de la fenétre ovale.*

Quindi risulta intuitivo come, nell'ambito delle malformazioni ossiculari, sia difficile stilare una classificazione valida e riconosciuta. Quella formulata da Teunissen e Cremers[3] sarebbe ancora valida e prevede la suddivisione in 5 tipi di malformazione. (Tab. 1)

Tipo	Descrizione
I	Displasia della finestra ovale o rotonda
II A	Platina fissa isolata o con anomalie della staffa
II B	Platina fissa con anomalie del martello o dell'incudine
III	Platina mobile con altre anomalie ossiculari
IV	Malformazioni complesse associate ad anomalie del VII o vascolari (persistenza art. stapediale)

Tab. 1*: Classificazione di Teunissen e Cremers.*

È molto utile poi fare riferimento alle classificazioni[2] finalizzate alla programmazione chirurgica o protesica. (Tab. 2-3)

Malformations mineures	Malformations majeures
Pneumatisation mastoïdienne normale	Pneumatisation réduite
Fenêtre ovale normale	Agénésie de la fenêtre ovale
Relations fenêtre ovale-canal facial	
Normales	Trajet anormal du nerf facial
Oreille interne normale	Anomalies de l'oreille interne

Tab. 2*: Classification de De la Cruz des atrésies congénitales.*

Paramètres anatomiques	Points
Étrier présent	2
Fenêtre ovale présente	1
Caisse du tympan présente	1
Nerf facial normal	1
Bloc incudomalléaire présent	1
Mastoïde bien pneumatisée	1
Articulation incudostapédienne présente	1
Fenêtre ronde normale	1
Aspect de l'oreille externe	1
Total de points disponibles	10
Score	**Type d'indication opératoire**
10	Excellente
9	Très bonne
8	Bonne
7	Acceptable
6	Marginale
≤ 5	Mauvaise

Tab. 3*: Système de cotation des candidats à la canaloplastie de Jahrsdoerfer.*

Prima dell'avvento di devices impiantabili l'unica strada percorribile nella risoluzione del problema è stata la chirurgia i cui risultati per la correzione dell'atresia auris, associata o meno a deformità della catena e dell'orecchio medio in genere, sono stati resi noti attraverso diverse pubblicazioni.
Così, nel caso dell'atresia auris, i candidati all'intervento si selezionano secondo la tabella proposta da Jahrsdoerfer in modo da raggiungere

risultati funzionali accettabili. È stato infatti dimostrato come, quando l'indicazione chirurgica è corretta e l'intervento di canaloplastica (senza o con miringoplastica) è eseguito correttamente, si ha un recupero funzionale accettabile con un miglioramento dell'air-bone-gap in media di 22dB con risultato stabile nel breve-lungo termine[4] in caso di condizioni anatomiche favorevoli senza compromissione dell'orecchio medio.
D'altronde, Braun et al[5] dimostrano come il successo riabilitativo estetico per deformità severe dell'orecchio esterno deve precedere una eventuale ossiculoplastica e che questi interventi in sequenza devono essere programmati prima dell'inizio dell'anno scolastico. Ma suggeriscono anche come, nel caso di associazione di deformità gravi dell'orecchio esterno con anomalie dell'orecchio medio, la correzione della deformità esterna si avvale dell'utilizzo di una cartilagine costale omologa (possibile difetto di tessuto sul sito donatore, rischio di riassorbimento) o di materiale in polietilene (elevato rischio di estrusione). Perciò suggeriscono, nel caso di atresia severa associata ad anomalie gravi della cassa, di utilizzare una BAHA almeno per la parte funzionale intesa come recupero uditivo.
In uno studio retrospettivo multicentrico condotto da Albert et al[6] si pone l'accento sull'anchilosi stapediale congenita isolata e si dimostra come l'air-bone-gap, sui 28 giovani pazienti oggetto dello studio, passa da una media di 35dB a 3.5dB.
Questo risultato era indipendente dal tipo di tecnica chirurgica utilizzata (stapedotomia o stapedectomia parziale).
Altri autori[7-8] hanno verificato i risultati funzionali dopo chirurgia nelle anchilosi stapediali isolate congenite, evidenziando che, indipendentemente dal tipo di "ossiculoplastica" (piston-Teflon agganciata a incudine, protesi a cestello o TORP) i risultati sono sovrapponibili.
In particolare, valutando le frequenze 0.5-1-2-4 kHz prima e dopo la chirurgia con controlli a 3-6-9-12-18-24 mesi, si è visto che la chiusura del gap via aerea-ossea avveniva nel 73% dei casi, se i pazienti erano in Classe I, e nel 50% dei casi, se in Classe II secondo la classificazione di Teunissen e Cremers, dimostrando l'utilità dell'approccio in bambini o adolescenti con selezione accurata del problema, con migliori risultati in bambini non sindromici[8].
Allo stato attuale, una rivisitazione della letteratura, mirata a mettere a confronto i risultati di una chirurgia ricostruttiva vs l'utilizzo di BAHA, ci porta a fare alcune considerazioni dopo valutazione di entrambe le metodiche, delle possibili complicanze e dei costi sostenuti.
Si è visto quindi che, mentre la chirurgia ricostruttiva era gravata da alcune complicanze (rimozione precoce del trapianto di pelle canalare per necrosi, ematoma o emorragia franca post-operatoria, stenosi tardiva

del canale, otite esterna ricorrente, colesteatoma iatrogeno), l'impianto di BAHA era privo di complicanze significative con costi pari a 51,505$ e 28,341$, rispettivamente. Si evince come il BAHA system raggiunga risultati funzionali ragguardevoli (≤15dB) importanti in età scolare con curva ossea normale[9] valutata periodicamente.
Successivamente Bouhabel et al[10] conducono uno studio retrospettivo su 40 bambini con atresia auris; di questi, 20 seguono la chirurgia ricostruttiva tradizionale e 20 sono sottoposti a impianto di BAHA. Vengono presi in considerazione i valori audiometrici pre e post a 0.5-1-2-4 kHz a 6-12 mesi dal trattamento. Innanzitutto si dimostra come nel caso di BAHA si hanno tempi chirurgici di 56±21 minuti contro i 216±174 minuti nel caso della chirurgia ricostruttiva, avendo fatto riferimento come criterio di inclusione alla tabella di Jahrsdoerfer; e poi come il BAHA system rappresenti comunque un'ottima alternativa anche all'impiego di protesi convenzionali, specialmente quando queste non trovano applicazione (microtia, anotia).
Frenzel[11] descrive il caso di un bambino che, affetto da una atresia bilaterale con microtia associata a una alterazione della sovrastruttura con platina mobile e ipoacusia mista a media gravità a dx e severa a sx, è stato impiantato precocemente, entro i 18 mesi, con un Vibrant Soundbridge bilateralmente, a distanza di due mesi, mentre il programma ricostruttivo dell'orecchio esterno si è completato tra gli 8 e i 10 anni. L'autore pone l'accento sul buon recupero funzionale che ha visto un guadagno di soglia di ben 48dB per l'orecchio dx e di 21dB per l'orecchio sx. D'altronde lo stesso Frenzel, in uno studio precedente[12] e sempre retrospettivo, ha evidenziato come la ricostruzione della catena difettata con materiale autologo, associata alla correzione della microtia e dell'atresia, dava dei risultati insoddisfacenti rispetto a quei pazienti, in analoghe condizioni, trattati con il sistema VSB dopo il suo avvento negli anni '90.
Anche altri autori[13] esaltano la possibilità e il vantaggio di correggere l'handicap uditivo in piccoli pazienti affetti da atresia canalare completa bilaterale e recupero uditivo, dopo impianto di BAHA avvenuto dai 4 ai 9 anni nei 16 pazienti oggetto dello studio, con soglia passata da 64.9dB, come media, a 29.7dB, riportando poche complicanze, tutte risolte (difetto di osteointegrazione, specialmente con le prime protesi: 1 paziente rioperato; granulazione tissutale: 2 pazienti).
La scuola Slovacca[14], con uno studio retrospettivo, mette a confronto i risultati ottenuti tra la chirurgia ricostruttiva nella atresia auris bilaterale in piccoli pazienti e la chirurgia di impianto di BAHA e VSB. In particolare, in 34 piccoli pazienti operati negli ultimi 25 anni con chirurgia ricostruttiva si sono avuti solo 3 recuperi uditivi eccellenti con guadagno sopra i 30dB,

mentre in 7 pazienti si è registrato un peggioramento della perdita uditiva e in due casi addirittura una anacusia permanente. I rimanenti hanno avuto un recupero, in termini di soglia, che non è andato oltre i 12dB, mentre 11 bambini con analoghe deformità e impiantati con BAHA hanno recuperato il 98% della perdita uditiva senza particolari complicanze.
Ancora, uno studio statunitense[15] è stato condotto su 40 pazienti operati mediante impianto di BAHA con conduzione ossea di partenza pari a 60dB o meno a 0.5-1-2-4 kHz: 18 pazienti erano affetti da otite cronica media, 17 da stenosi o atresia auris, mentre i rimanenti 5 avevano un deficit neurale a media gravità pantonale. Tutti sono stati impiantati (35 con BAHA e 5 con VSB) e hanno avuto un miglioramento di 32±19 dB in media. Le complicanze si sono limitate a infezioni locali (3 casi) mentre in un solo paziente è mancata l'osteointegrazione. Tutti hanno manifestato soddisfazione con i questionari loro somministrati; solo un paziente si è dimostrato insofferente all'impianto di BAHA. Parallelamente si è anche osservato che esistono dei fattori predittivi del recupero funzionale dopo chirurgia ricostruttiva per difetti della catena ossicolare in piccoli pazienti[16].
I migliori risultati, anche a lungo termine, si hanno con l'utilizzo di materiale protesico in titanio: PORP rispetto al TORP e confrontati con altri materiali.
In definitiva ogni caso va studiato con estrema attenzione e competenza, nel senso che difetti estetici minori sono candidati a una chirurgia ricostruttiva anche ad opera della catena ossiculare con anomalie associate e con utilizzo di materiale autologo e omologo. Nel caso di malformazioni ossiculari gravi con stenosi completa o atresia del canale, migliori risultati si hanno con l'utilizzo di devices per l'orecchio medio (VSB) o impianto di BAHA combinato con una chirurgia ricostruttiva estetica realizzata in step[17].
È pur vero che l'esiguità generale del numero di pazienti, anche in studi multicentrici, non consente ancora di dettare delle regole performanti e condivise.
Nella nostra realtà salentina, andando a ritroso, in 28 anni di chirurgia otologica, con una ricerca retrospettiva, sono stati selezionati 8 bambini (5 maschi e 3 femmine) affetti da anomalie congenite del padiglione auricolare e di un solo caso di atresia completa del canale e sottoposti a chirurgia ricostruttiva dell'orecchio esterno. In 3 casi si è proceduto a ossiculoplastica (in 2 casi con utilizzo di materiale autologo rimodellato e in 1 caso con interposizione di PORP). Il guadagno uditivo non ha superato i 15dBHL in media. Con l'avvento di devices impiantabili (nella nostra realtà abbiamo acquisito una discreta esperienza e manualità),

tra il 2001 e il 2018 sono stati impiantati 36 pazienti, di cui 9 bambini con età compresa tra 5 e 15 anni (6 maschi e 3 femmine), con deficit uditivo funzionale di tipo misto a media gravità con curva in discesa e con via ossea non superiore a 45dBHL, nei quali non vi era tolleranza verso le protesi convenzionali, con un recupero funzionale medio e air-bone-gap ≤15dB. Si è avuto solo un caso di mancata osteointegrazione e un caso di infezione del sito chirurgico.

In conclusione, si può affermare che è fondamentale selezionare i pazienti utilizzando la tabella di Jahrsdoerfer in base alla quale quei pazienti con uno score ≥ 6 possono essere avviati all'intervento di atresioplastica con ottimi risultati funzionali.

L'opzione BAHA può essere offerta in caso di score ≤ 5, secondo la suddetta tabella, e in tutti quei casi in cui viene mal tollerata la protesi esterna convenzionale, tenendo presente l'inestetismo della vite in titanio non da tutti i genitori accettata[18]. Ne deriva che esistono, per ciascuna opzione, vantaggi e svantaggi e potenziali complicanze per entrambe le procedure.

È importante essere il più possibile espliciti acquisendo un valido consenso. Anche tenendo presente la volontà del giovane paziente minorenne che ha tutto il diritto di esprimere la propria opinione, se sufficientemente in grado di farlo, in linea con le nuove norme in tema di consenso informato.

In conclusione, è possibile, nelle forme gravi, impiantare i piccoli pazienti intorno a 4-8 anni di età (BAHA o VSB) e riservare a un'età più matura (10-18 anni) un'eventuale ricostruzione di tipo estetico, in modo da dare la precedenza a un sicuro recupero funzionale, utilissimo al bambino, nell'acquisizione delle nozioni in ambito scolastico e non, riservando la correzione del danno estetico a quando sia in grado di esprimere il proprio parere in merito.

BIBLIOGRAFIA

1. Biomed Res Int. 2014;2014:761579.
   Contemporary hearing rehabilitation options in patients with aural atresia.
   Lo JF, Tsang WS, Yu JY, Ho OY, Ku PK, Tong MC.

2. Edition Tsunami. 2009 - Le manuel du resident - Oto-Rhino-Laryngologie
   AA.VV.

3. Ann Otol Rhinol Laryngol. 1993 Aug;102(8 Pt 1):606-12.
   Classification of congenital middle ear anomalies. Report on 144 ears.
   Teunissen EB, Cremers WR.

4. Otol Neurotol. 2007 Jan;28(1):54-60.
   Congenital aural atresia: review of short- and long-term surgical results.
   Digoy GP, Cueva RA.

5. Dtsch Arztebl Int. 2014 Feb 7;111(6):92-8.
   Developmental disorders of the ear in children and adolescents: conservative and surgical treatment options.
   Braun T, Hempel JM, Berghaus A.

6. Laryngoscope. 2006 Jul;116(7):1153-7.
   Congenital stapes ankylosis: study of 28 cases and surgical results.
   Albert S, Roger G, Rouillon I, Chauvin P, Denoyelle F, Derbez R, Delattre J, Triglia JM, Garabedian EN.

7. Otol Neurotol. 2016 Apr;37(4):367-73.
   Congenital Stapes Ankylosis in Children: Surgical Findings and Results in 35 Cases.
   Vincent R, Wegner I, Kamalski DM, Bittermann AJ, Grolman W.

8. Ann Otol Rhinol Laryngol. 2010 Nov;119(11):761-6.
   Isolated congenital stapes ankylosis: surgical results in a consecutive series of 39 ears.
   Thomeer HG, Kunst HP, Cremers CW.

9. Int J Pediatr Otorhinolaryngol. 2007 Mar;71(3):367-74. Epub 2006 Dec 29.
   Canal atresia: "surgery or implantable hearing devices? The expert's question is revisited". Evans AK, Kazahaya K.

10. Int J Pediatr Otorhinolaryngol. 2012 Feb;76(2):272-7.
    Congenital aural atresia: bone-anchored hearing aid vs. external auditory canal reconstruction. Bouhabel S, Arcand P, Saliba I.

11. Otol Neurotol. 2012 Oct;33(8):1363-7. doi: 10.1097/MAO.0b013e3182659adf. The Lübeck flowchart for functional and aesthetic rehabilitation of aural atresia and microtia. Frenzel H, Schönweiler R, Hanke F, Steffen A, Wollenberg B.

12. Laryngoscope. 2009 Jan;119(1):67-74. doi: 10.1002/lary.20036.Application of the Vibrant Soundbridge to unilateral osseous atresia cases.Frenzel H, Hanke F, Beltrame M, Steffen A, Schönweiler R, Wollenberg B.

13. Singapore Med J. 2009 Nov;50(11):1072-6.
Hearing rehabilitation in congenital canal atresia.
Mazita A, Fazlina WH, Abdullah A, Goh BS, Saim L.

14. Int J Pediatr Otorhinolaryngol. 2015 Jul;79(7):975-9.
Surgery or implantable hearing devices in children with congenital aural atresia: 25 years of our experience.
Jovankovičová A, Staník R, Kunzo S, Majáková L, Profant M.

15. Otol Neurotol. 2001 May;22(3):328-34.
Hearing rehabilitation using the BAHA bone-anchored hearing aid: results in 40 patients.
Lustig LR, Arts HA, Brackmann DE, Francis HF, Molony T, Megerian CA, Moore GF, Moore KM, Morrow T, Potsic W, Rubenstein JT, Srireddy S, Syms CA 3rd, Takahashi G, Vernick D, Wackym PA, Niparko JK.

16. Int J Pediatr Otorhinolaryngol. 2017 Aug;99:60-65.
Factors influencing hearing outcomes in pediatric patients undergoing ossicular chain reconstruction.
Govil N, Kaffenberger TM, Shaffer AD, Chi DH.

17. Facial Plast Surg. 2015 Dec;31(6):581-6.
Surgical and Technical Modalities for Hearing Restoration in Ear Malformations.
Dazert S, Thomas JP, Volkenstein S.

18. Laryngoscope. 2011 Jan;121(1):2-3.
Atresiaplasty versus BAHA for congenital aural atresia.
Yellon RF.

III parte

ORECCHIO INTERNO

MALATTIA DI MÉNIÈRE: GESTIONE DEI CASI AVANZATI

G. Romano [1], R. M. Marfelli [2], G. Larotonda [3]

1 Responsabile U.O.S. di Chirurgia dell'Orecchio della U.O.C. ORL Ospedale "Madonna delle Grazie", Matera.

2 D.M. U.O.C. ORL Ospedale "Madonna delle Grazie", Matera.

3 Direttore U.O.C. ORL Ospedale "Madonna della Grazie", Matera.

CENNI STORICI ED ETIOPATOGENESI

La prima osservazione della Malattia di Ménière (MdM) fu pubblicata nel 1861 da Prosper Ménière[1] al quale va il merito di aver capito per primo che l'associazione di ipoacusia e vertigini poteva originare da una malattia dell'orecchio interno, anche se attribuì i sintomi all'apoplessia cerebrale.

L'anno 1861 rappresentò quindi una svolta cruciale del pensiero medico, poiché fu allora che tramontò l'interpretazione della vertigine come sintomo esclusivamente cerebrale e furono poste le basi per il riconoscimento del ruolo del labirinto oltre che nelle turbe uditive, anche nella genesi delle manifestazioni vertiginose.

Per molti anni a causa di un'errata interpretazione di Politzer[2], riguardo la presenza di "un'essudazione sanguigna", i sintomi della MdM furono attribuiti ad un'emorragia labirintica finché Goltz[3] riconobbe all'endolinfa il ruolo di stimolare le cellule neurosensoriali dei canali semicircolari.

Altre due date importanti caratterizzano la storia della MdM: il 1927 e il 1938.Nel 1927 infatti Guild[4] dimostrò per primo, nella cavia, la teoria del flusso longitudinale dell'endolinfa verso il sacco endolinfatico.

Nello stesso anno Portmann[5] descrisse la chirurgia del sacco endolinfatico per il trattamento della MdM e parlò della malattia come di " glaucoma dell'orecchio interno"; per la prima volta si pensò che la causa potesse essere l'alterato assorbimento dell'endolinfa da parte del sacco endolinfatico.
Nel frattempo Dandy[6] rendeva popolare la sezione del nervo vestibolare nel trattamento della vertigine, operazione impiegata con successo per la prima volta da Parry nel 1904.
Gli anatomo-patologi Hallpike e Cairns nel 1938[7] confermarono le ipotesi di Portmann, analizzando le ossa temporali di due pazienti deceduti in seguito alla sezione intracranica dell'ottavo nervo per ottenere la risoluzione di una grave sindrome vertiginosa; in entrambi i casi fu documentata una dilatazione spiccata del labirinto membranoso, sia a livello di coclea che di vestibolo.
Shaumbaugh[8] osservò inoltre le alterazioni del sacco endolinfatico dei pazienti menierici che appariva ischemico, con lume obliterato per aderenza delle sue pareti, spesso dislocato rispetto alla tradizionale sede immediatamente dietro il canale semicircolare laterale.
La prova definitiva che il deficit di riassorbimento può dar luogo all'idrope endolinfatico fu data nel 1967 da Kimura[9] e nel 1968 da Schuknecht[10] che provocarono nelle cavie un'idrope cocleare, obliterando il dotto endolinfatico. Già dopo un giorno dall'obliterazione del dotto endolinfatico si presentava l'idrope che progressivamente, nelle due o tre settimane successive, aumentava fino a determinare la sporgenza della membrana di Reissner nella scala vestibolare.
Il concetto che l'idrope endolinfatica sia il substrato anatomo-patologico della MdM è oggi universalmente accettato ed è comune alle varie forma con cui si presenta la patologia.

EPIDEMIOLOGIA

La vera incidenza della MdM non è nota, né lo è la sua prevalenza. Nella letteratura infatti l'incidenza è variabile dai 75 casi per milione di persone riferiti da Michel (1977)[11] per la Francia, ai 460 per milione secondo Stahle (1978)[12] in Svezia, fino ai 1600 per milione di persone secondo Cawthorne (1954)[13] per l'Inghilterra.
Queste differenze sono giustificate dal fatto che i criteri diagnostici della MdM non sono univoci nei vari Centri ma è anche probabile che vi siano fattori razziali e genetici, oltre che ambientali che influenzano le differenze di incidenza tra varie nazioni e gruppi etnici.

La malattia interessa i due sessi in egual misura, con una lieve prevalenza nelle donne.
L'età interessata è quella compresa tra i 20 e i 60 anni, anche se la letteratura riferisce casi di pazienti anziani (fino a 90 anni) o di età inferiore ai 14 anni.
L'orecchio destro e quello sinistro sono affetti dalla malattia in uguale proporzione.
Solitamente la patologia si presenta come monolaterale, ma può divenire bilaterale nel 25% dei casi.
Le percentuali di pazienti con malattia bilaterale variano nella letteratura dal 5%, riferito da Pfaltz e Matefi (1954)[14] fino al 78%. Più frequentemente i valori sono compresi tra l'8% ed il 46%, con un valore medio del 25% [15].
Paparella afferma nel 1982 che, nella metà dei pazienti con patologia bilaterale, il secondo orecchio si era ammalato entro 2 anni dalla comparsa dei primi sintomi. Il 27% dei pazienti invece aveva presentato un intervallo di 5 anni o più (fino a oltre 25 anni) prima della comparsa dei primi sintomi anche nell'orecchio sano[15].
Diventa importante prendere in considerazione il concetto della bilateralità quando si valuta la scelta dell'intervento chirurgico per i casi non rispondenti a terapia medica

DEFINIZIONE, SINTOMATOLOGIA, DIAGNOSI E PATOLOGIE OTOLOGICHE ASSOCIATE

La MdM è un'entità anatomo-clinica ad etiologia oscura, il cui corrispondente anatomo-patologico si identificherebbe nella distensione idropica del sacco endolinfatico.
È contraddistinta da una classica triade sintomatologica: intensa vertigine oggettivo-rotatoria accompagnata da fenomeni neurovegetativi, ipoacusia caratteristicamente fluttuante, sensazione di pienezza auricolare e/o acufeni.
In passato per definire la patologia si è fatto riferimento alla classificazione che distingue tra Malattia di Ménière idiopatica e Sindrome di Ménière da causa nota o probabile.
Dagli studi però sull'incidenza del complesso sintomatologico nelle diverse popolazioni e sulla sua storia naturale si è ipotizzato che fattori razziali, genetici ed ambientali, non ancora completamente chiariti, possano influenzare lo sviluppo e il comportamento della malattia, suggerendo quindi di abbandonare la distinzione tra Malattia e Sindrome e parlare di patologia multifattoriale.

Da un punto di vista clinico il comportamento multiforme della malattia consente poi di identificare una forma tipica, caratterizzata dalla classica triade, ed una forma atipica in cui appaiono fin dall'inizio sintomi esclusivamente vestibolari o cocleari.
La MdM ha un classico andamento a poussè, caratterizzato da fasi critiche ed intercritiche e l'intervallo tra una crisi e l'altra è assai variabile in quanto si può assistere a periodi intercritici di un giorno o addirittura di qualche anno.
Le crisi sono solitamente precedute da un'aura premonitrice, in genere costituita da senso di instabilità o disequilibrio, dall'accentuazione dell'acufene e da una caratteristica sensazione di pienezza auricolare con comparsa o peggioramento dell'ipoacusia cui segue una violenta vertigine rotatoria associata ad intensi fenomeni neurovegetativi.
Nell'ambito della triade sintomatologica la vertigine rappresenta sicuramente il sintomo più invalidante e quindi più temuto della malattia poiché impedisce lo svolgimento di qualunque attività.
Viene comunemente descritta come una sensazione di rotazione degli oggetti o di innalzamento/inclinazione del pavimento con pulsione pluridirezionale del corpo, a durata variabile da 30 minuti a più ore. La crisi è accentuata da qualsiasi movimento del capo.
Nei periodi intervallari la sintomatologia tende ad esaurirsi, pur residuando in quasi la metà dei pazienti instabilità.
Sempre negli intervalli tra le crisi, da più della metà dei pazienti, viene riferita una vertigine di posizione assai invalidante. A volte gli attacchi sono di tale gravità da determinare l'improvvisa caduta al suolo del paziente. Tale condizione, di brevissima durata, è stata definita come "drop attack", "crisi utricolo-sacculare", o "catastrofe otolitica di Tumarkin" che l'ha descritta: è attribuita ad un'importante deformazione meccanica di sacculo ed utricolo.
La progressiva degenerazione dei recettori cocleo-vestibolari, col passare del tempo, tende a definire un lento deterioramento della funzione uditiva e labirintica e questo rende, col passar del tempo, più tollerabile la crisi vertiginosa episodica.
Una forma particolare di vertigine è costituita dalla Sindrome di Lermoyez o "la vertige qui fait entendre". Si differenzia dalla MdM per la crisi vertiginosa che è preceduta da un miglioramento uditivo ed è seguita da un recupero uditivo rapido. Alla base ci sarebbe un processo ischemico a carico dell'orecchio interno, tanto che si è parlato di "M. di Raynaud del labitinto". Comunque nel tempo si instaura una ipoacusia neurosensoriale ingravescente[137].
L'esame obiettivo generale, otorinolarigoiatrico e neurologico risultano

solitamente negativi. Talora è possibile rilevare un'asimmetria tonica della muscolatura scheletrica armonica con la fase lenta del nistagmo.
All'esame vestibolare i reperti variano in rapporto al momento in cui si effettua l'esame; nel corso infatti della crisi menierica si registra un nistagmo spontaneo orizzontale rotatorio che può battere verso il lato malato (fase irritativa) o verso il lato sano (fase deficitaria). Nei periodi intercritici il ny spontaneo è assente.
Va sottolineato che nei momenti di quiescienza clinica le prove della funzionalità vestibolare determinano risposte nistagmiche variabili sia da paziente a paziente, sia nello stesso paziente e questo a causa sia del progressivo scadimento della eccitabilità vestibolare, sia al diverso momento funzionale in cui si trovano i recettori vestibolari.
Ad ogni modo in assenza di ny spontaneo tutte le stimolazioni usate dimostrano che il labirinto sano è normoreflettivo mentre il labirinto compromesso presenta un'iporeflettività di grado più o meno marcato.
Nel 30% dei pazienti è presente il segno della fistola.
L'ipoacusia neurosensoriale, documentata dall'audiometria tonale liminare, interessa i toni gravi nelle fasi iniziali della malattia con un picco in salita a livello delle frequenze di 3000-4000 Hz e con un caratteristico e patognomonico andamento fluttuante.
Col passare del tempo le fluttuazioni diminuiscono, ma la perdita uditiva tende ad aggravarsi, la curva tende ad appiattirsi e l'ipoacusia diventa pantonale, mentre più raro è un tracciato audiometrico con perdita prevalente per le frequenze acute.
Spesso si può osservare una componente trasmissiva sulle basse frequenze legata probabilmente ad un incremento dell'impedenza dell'orecchio medio a causa dell'irrigidimento del sistema timpano-ossiculare legato all'idrope che tende a ridurre i movimenti della staffa.
Il recruitment è sistematicamente presente e si rende particolarmente evidente nelle fasi più avanzate della malattia; la diploacusia disarmonica binaurale è solitamente riferita.
Risultano positivi il test di Luscher, la prova di bilanciamento binaurale (test di Fowler) e il S.I.S.I. test.
Tanto maggiore è il deficit del recettore cocleare, tanto più compromessa sarà la percentuale di discriminazione vocale, con spostamento della soglia e modificazioni variabili della sua morfologia.
L'impedenzometria conferma la presenza del fenomeno del recruitment (test di Metz) e dell'adattamento patologico (test di Anderson). I riflessi stapediali sono presenti, il timpanogramma è normale.
L'elettrococleografia può dare utili informazioni sulla possibile evoluzione bilaterale della malattia.

La rilevazione di potenziali evocati del tronco encefalo (ABR) consente di escludere la possibilità di una neoformazione dell'angolo pontocerebellare, reperto confermato inoltre dalla negatività delle indagini radiologiche (RMN).
I potenziali evocati miogeni (VEMPs) risultano presenti, ridotti o assenti a seconda della fase della malattia[16].

MdM e Otosclerosi.
La MdM può manifestarsi anche successivamente ad una stapedectomia eseguita con buoni risultati. Può essere dovuta al trauma chirurgico e si esidenzia con fluttuazione dell'udito neurosensoriale e con vertigini episodiche[138].

MdM e VPPB.
Esiste un'incidenza non trascurabile di VPPB secondaria a MdM e ad emicrania. Ciò potrebbe essere spiegato con una maggiore e più facile dispersione otolitica da sofferenza maculare nei menierici sia in forma tipica che atipica[139].

CRITERI DIAGNOSTICI

Per la diagnosi vengono usati metodi di classificazione basati sui sintomi[17]. Si considerano principalmente il carattere e il tipo di vertigini, la perdita dell'udito associata e il tinnito o la pienezza uditiva. Infatti, in un'indagine tassonomica su pazienti con vertigini, dopo aver escluso condizioni neurologiche e dell'orecchio medio, trauma cranico e ototossicità, Hinchcliffe[18] ha individuato pazienti affetti da malattia di Ménière "classica" (che rispondono alla definizione di "definizione di MdM definita") in una singola entità nosologica distinguendoli da tutti gli altri casi di vertigini. Successivamente ha sostenuto che la MdM includeva "forme fruste", dove la triade dei sintomi non è completa[19]. I casi diagnosticati confermati rappresentano solo una percentuale limitata di individui con la malattia, a causa della variabilità tra studi di prevalenza[20-21].
La nomenclatura di MdM "cocleare" o "vestibolare" fu coniata dall'American Academy of Otolaryngology-Head and Neck Surgery (AAO-HNS) nel 1972[22] e fu abbandonata con gli aggiornamenti dei criteri AAO-HNS del 1985[23] e del 1995[17] poiché non c'erano prove sufficienti che queste malattie mono-sintomatiche condividessero lo stesso meccanismo patogenetico. I criteri rivisti dell'AAO-HNS[17] definiscono "MdM possibile" come vertigine episodica o perdita dell'udito fluttuante.

MdM probabile ” quando vi è un attacco di vertigine rotatoria di almeno 20 min. insieme ad acufene e perdita dell'udito documentata. “MdM definita” consiste di due o più episodi spontanei di vertigine della durata di 20 min o più con acufene e perdita dell'udito documentata. "MdM certa" quando viene diagnosticata mediante un'ulteriore verifica istologica di idrope endolinfatica (EH) nell'orecchio interno. Per definire clinicamente la condizione, la classificazione AAO-HNS esistente è spesso inutile in quanto la latenza della presentazione congiunta ai disturbi cardinali può richiedere fino a 10 anni[24]. Per i medici di medicina generale, otorinolaringoiatri e audiologi la diagnosi di MdM rappresenta una vera sfida. I sintomi possono essere variabili, si verificano a intervalli temporali diversi e l'ipoacusia può regredire prima che venga eseguito un esame audiometrico[17].

Recentemente, il comitato di classificazione della Bárány Society ha formulato dei criteri diagnostici per la MdM in collaborazione con diverse organizzazioni nazionali e internazionali[25]. La classificazione comprende due categorie: MdM definita e MdM probabile. La diagnosi di MdM definita è basata su criteri clinici e richiede l'osservazione di un episodio di sindrome vertiginosa associata a perdita dell'udito neurosensoriale sulle frequenze medio basse e sintomi acustici fluttuanti (ipoacusia, tinnito e / o pienezza) nell'orecchio interessato. La durata degli episodi di vertigine è limitata a un periodo compreso tra 20 min e 12 h La MdM Probabile è un concetto più ampio, definito da sintomi vestibolari episodici (vertigini o capogiri), associati a sintomi uditivi fluttuanti che si verificano in un periodo variabile da un minimo di 24 h fino a un periodo che può essere superiore a 20 anni. Queste definizioni sfortunatamente non aiutano il medico a definire MdM. Una differenza interessante è che la definizione proposta non include l'EH che è stata l’origine stessa della malattia.

Un recente studio ha proposto nuovi metodi di imaging con i quali è stato possibile visualizzare l’EH con MRI 3T a contrasto di gadolinio. I criteri AAO-HNS (1995) [17] includono l’EH come punto di riferimento per definire la MdM determinata. Recentemente, Nakashima et al.[26] ha suggerito che l'orecchio interno di tutti i pazienti con MdM sospetta dovrebbe essere studiato e che per classificare la MdM come “definita” bisognerebbe fare la risonanza magnetica che ne documenti l’ EH. Gli Autori propongono che anche le orecchie con singola manifestazione sintomatica della triade di Ménière ma con l’EH possano essere trattate come MdM nello stesso modo della classificazione AAO-HNS del 1972, che ha riconosciuto MdM vestibolare e MdM cocleare come una entità di malattia tra le MdM[22]. A sostegno di questa idea, Pyykkö et al.[24] ha riferito che nel 20% circa dei pazienti con MdM possono trascorrere più

di 5 anni prima che i sintomi cocleari e vestibolari coincidano e nel 10% anche più di 10 prima che ciò avvenga.
Per concludere, gli Autori propongono che la diagnosi di MdM debba essere basata sulla presenza di EH in aggiunta ai sintomi e che anche i pazienti monosintomatici con l'EH vengano considerati come casi "determinati" di MdM. Le indagini sulla risonanza magnetica dovrebbero essere effettuate più frequentemente che in passato nella valutazione di MdM.

CARATTERISTICHE CLINICHE DELLA MdM

Sebbene i sintomi cardinali, vertigini, perdita dell'udito e acufene siano generalmente ben riconosciuti dai medici, i pazienti affetti da MdM spesso si lamentano anche di pressione o pienezza nell'orecchio, problemi di deambulazione, instabilità posturale, attacchi di vertigine violentissima ("catastrofe di Tumarkin") e nausea[27-28]. Per determinare la gravità dell'impatto sulla qualità della vita dei pazienti, sono stati sviluppati diversi strumenti di punteggio specifici per i sintomi.
Tali scale di valutazione sono, ad esempio, la scala della disabilità e dell'handicap uditiva[29-30], l'indice di handicap Vertigo[31] e il T.H.I. (Tinnitus Handicap Inventory)[32]. Un indicatore specifico per MdM è il "Ménière Desease Patient Oriented Symptom" (MDPOSI)[33]. Alcuni di questi sono stati sviluppati per valutare cambiamenti nel decorso naturale o gli effetti terapeutici, come avviene ad esempio nella MDPOSI. Gli strumenti specifici per i sintomi sembrano riflettere più accuratamente i cambiamenti nel tempo del controllo della vertigine nella MdM rispetto ad esempio agli strumenti di qualità generale della vita (QoL)[28]. Questi indicatori sembrano essere in grado di descrivere i cambiamenti nell'attività della malattia e sono utilizzati nella convalida dell'efficacia del trattamento[34-35].
Inoltre, sembra che le caratteristiche soggettive personali misurate come senso di coerenza, attitudine e umore siano fattori determinanti importanti per l'impatto della MdM[28-35-36]. Stephens et al.[37] ha sottolineato che l'ansia, in quanto disturbo dell'umore, rifletterà aspettative, richieste e attitudini ambientali.
Tuttavia, i fattori personali, l'incertezza della vita e i fattori ambientali non sono stati inclusi nelle diverse classificazioni d'impatto orientate a quantificare i disagi. A questo proposito, il gruppo International Classification of Function (ICF, WHO 2001)[38] ha sviluppato un sistema che comprende molti aspetti diversi della malattia, che possono essere utilizzati come quadro esplicativo. Questo quadro consente una migliore

comprensione dell'impatto della malattia e delle conseguenze che ha sul benessere generale.
Nella MdM, l'ICF introduce alcuni importanti elementi di limitazione delle attività quotidiane come la fatica, la guida dell'auto che vengono riportati solo come questionario aperto. Introduce anche elementi legati al lavoro che possono essere gravi e di grande impatto sulla qualità della vita nel paziente menierico, così come restrizioni specifiche alla vita sociale, nei lavori domestici, e nello svolgimento di attività sportive e giardinaggio[40].
Questi elementi si riflettevano nell'ansia che era uno dei fattori più significativi correlati alla qualità della vita[27].
In diversi strumenti che misurano la qualità della vita è stata riportata una percezione di cambiamento del senso di "benessere" dei pazienti con MdM[41]. Circa il 70 % dei soggetti con MdM aveva vitalità ridotta[42]. Riduzione della vitalità correlata all'aumento dell'ansia, alla riduzione della qualità della vita e a diverse voci, descrivono le restrizioni di partecipazione alla vita sociale. La riduzione della vitalità sembra essere una conseguenza della condizione (in questo caso disfunzione vestibolare) piuttosto che un fattore causale per MdM[28-43-44]. Sebbene il tratto della personalità fosse associato all'ansia e alla vitalità, il tratto della personalità era considerato un fattore modificante per la condizione. Un ruolo relativamente minore del tratto della personalità nella qualità della vita e l'impatto specifico sulla malattia è stato documentato in precedenza[35-44-45]. Van Cruissen et al.[43] hanno indicato che il profilo psicologico dei pazienti con MdM sembra paragonabile ai pazienti con altre condizioni croniche.
Riassumendo, la MdM causa restrizioni in un ampio spettro di attività personali e in fattori contestuali ed è caratterizzato da una ridotta vitalità e incertezza del controllo della vita.
La condizione può portare a restrizioni e limitazioni che non sono direttamente correlate alla malattia a prima vista[40]. Ci sono poche segnalazioni in letteratura che descrivono i disturbi associati alla fatica e soprattutto l'isolamento sociale[34-44]. L'ipotesi che la sola risoluzione di una funzione compromessa ripristini la piena salute nei pazienti con MdM è errata, dal momento che la partecipazione sociale costituisce il costrutto fondamentale per definie la risoluzione della patologia[36-46].
A proposito della RM, i recenti sviluppi dell'imaging a 3T MR forniscono uno strumento per visualizzare l'EH con chelato di gadolinio (GdC) come agente di contrasto. Visualizzando separatamente i compartimenti endo e perilinfatici alcuni Autori, Zou et al.[69], Naganawa et al.[47] e Nakashima et al.[48-49], hanno sviluppato algoritmi specifici utilizzando sequenze di recupero dell'inversione dei fluidi di attenuazione (FLAIR) che mostrano quantità minime di agente di contrasto nell'orecchio interno[50].

Successivamente, hanno dimostrato che il recupero del 3-D turbo echo con ricostruzione reale (IR 3D reale) ha mostrato un maggiore contrasto tra lo spazio endolinfatico non potenziato e l'osso circostante[51]. Con le nuove tecniche di imaging, l'EH può essere dimostrata in vivo e può confermare la diagnosi. Recentemente, è stato dimostrato che l'EH può influenzare in modo diverso i compartimenti cocleare e vestibolare e causare diversi sintomi[24]. Il valore dell'imaging EH nella diagnosi differenziale è stato dimostrato per esempio in pazienti con emicrania vestibolare clinicamente sospetta[52]. Inoltre, si potrebbe dimostrare come l'EH progredisce nel tempo[53] durante il corso della malattia ed essere correlata con il deterioramento della coclea e del sacculo[54-57]. Tuttavia, l'associazione tra sintomi clinici ed l'EH non è uniforme in ogni paziente, poiché l'udito può essere relativamente ben conservato nonostante vi sia idrope endolinfatica prominente.

La classificazione del grado di idrope endolinfatico viene eseguita separatamente per il vestibolo e la coclea, sulla base di criteri precedentemente descritti[60]. Il limite normale del rapporto tra l'area endolinfatica e lo spazio fluido vestibolare (somma dell'area endolinfatica e perilinfatica) è 33% e qualsiasi aumento del rapporto sarebbe indicativo di EH. Secondo questi criteri, l'EH lieve nel vestibolo è compreso tra il 34-50%; l'EH è significativa quando il rapporto risulta di oltre 50% nel vestibolo. Esempi di EH vestibolare lieve e significativo sono riportati in Fig. 1.

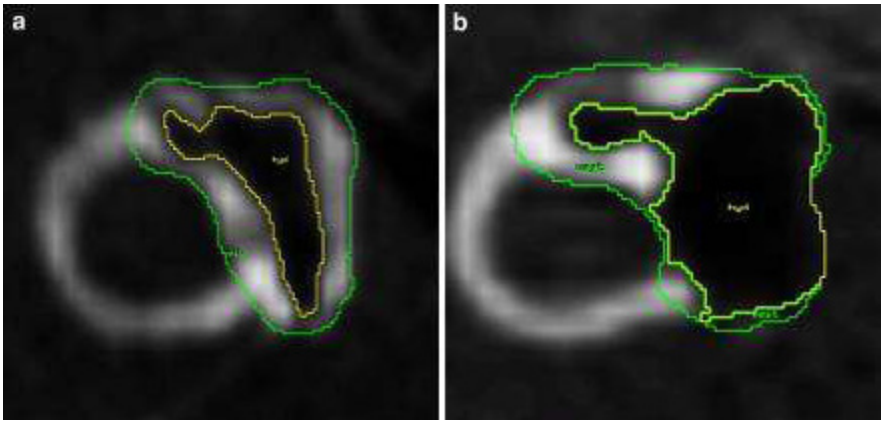

Fig.1. *Valutazione dello spazio endoteliale vestibolare in un orecchio interno destro utilizzando regioni di interesse (ROI). La ROI esterna definisce l'area della sezione trasversale del vestibolo a livello del canale semicircolare orizzontale ("vest"). La ROI interna definisce lo spazio endolinfatico all'interno del vestibolo ("hyd"). a Il rapporto endotele vestibolare in questo paziente è 0,35, corrispondente a lieve EH. b Il rapporto endotelaico vestibolare in questo paziente è 0,64, corrispondente a EH significativo (Figura riprodotta da [61]).*

La rispettiva valutazione del rapporto tra l'area endolinfatica nella coclea è correlata allo spostamento della membrana di Reissner. Normalmente, la membrana di Reissner rimane in situ ed è mostrata come un bordo dritto tra la scala media contenente endolinfa e la scala vestibolale contenente perilinfa. Un lieve EH mostra un'estrusione della membrana di Reissner verso la scala vestibolare e provoca un allargamento dell'area della scala media senza superare l'area della scala vestibolare. L'EH significativo causa un aumento della scala media con un'area più grande di quella della scala vestibolare. Basandosi su precedenti studi di risonanza magnetica in soggetti normali, Nakashima et al. hanno suggerito il valore del 33% come limite superiore per l'ingrandimento dello spazio endolinfatico del vestibolo[59-61].

Per l'imaging RM clinico dell'EH, possono essere utilizzate due vie alternative di applicazione GdC: endovenosa (iv) o intratimpanica (it). Dopo l'applicazione microscopicamente controllata di GdC nella cavità dell'orecchio medio, questi entra nell'orecchio interno attraverso le finestre rotonda e ovale, raggiungendo concentrazioni più elevate, con dose di somministrazione totale significativamente inferiore, rispetto alla somministrazione endovenosa e la patologia è più facile da riconoscere. Tuttavia, l'applicazione è off-label e circa 5-10% dei pazienti ha insufficiente assorbimento di GdC dall'orecchio medio. La somministrazione di GdC riduce il rischio di tossicità sistemica, sebbene possa potenzialmente causare irritazione e tossicità locali[62-63]. Gli attuali dati clinici, tuttavia, non rivelano alcuna evidenza di ototossicità dopo l'applicazione[64-66]. Se il quadro clinico suggerisce un disturbo della barriera sangue-labirinto, ad esempio, a causa di processi infiammatori, sarà opportuno somministrare il GdC per i.v. Nelle più recenti tecniche di imaging dell'orecchio interno, Naganawa e Nakashima[66-68] hanno utilizzato la somministrazione iv di GdC con tecnica sottrazione 3T MRI. Con una singola dose di iv GdC, l'EH è stato visualizzato a circa 4 ore post-iniezione negli esseri umani.

TERAPIA MEDICA

La terapia di una sindrome vertiginosa suscita abitualmente non poche perplessità. Questo dipende dalla molteplicità delle cause e dei meccanismi che la determina; dalla variabilità clinica del sintomo e dalla sua espressività individuale; dalla variabilità del corredo psicoemotivo che accompagna la vertigine e concorre a determinare il grado di disabilità.
Nella MdM si può essenzialmente distinguere un trattamento

farmacologico atto a risolvere la crisi menierica acuta ed un trattamento utile per le fasi intercritiche, atto ad ottenere un controllo della malattia.
Il trattamento dell'attacco acuto si basa sull'uso di farmaci che deprimono la funzione vestibolare e quindi fenotiazine, antistaminici, benzodiazepine (che oltre a ridurre l'ansia associata alla crisi presentano un'azione antivertiginosa diretta); farmaci depletivi, in grado cioè di ridurre l'ipertensione endolinfatica per azione diuretica (tiazidici risparmiatori di potassio) o per azione osmotica (mannitolo, glicerolo, soluzioni macromolecolari; queste ultime sostanze pare abbiano un ruolo anche nelle fasi precritiche); corticosteroidi, per le loro proprietà antiedemigene.
Nei periodi intercritici si somministrano farmaci che hanno il ruolo di rallentare la degenerazione cocleo-vestibolare, come i vaso-attivi periferici (acido nicotinico, papaverina), calcioantagonisti, istaminosimili (betaistina), antiaggreganti piastrinici, sostanze neurotrofiche. Al paziente viene inoltre consigliata una dieta iposodica, ipocalorica ed idropinica, con astensione da fumo e alcool, riduzione dell'assunzione di caffeina ed allontanamento da stress psico-fisico intenso.
La terapia della MdM da quanto detto è quindi una terapia essenzialmente patogenetica (depletiva dell'idrope) e sintomatica (sedativa della funzione vestibolare). Fatta eccezione per le forme ritenute congenite o acquisite, in questi ultimi anni si è tentata una terapia etiologica per la forma idiopatica. Fra le teorie più accreditate sulla etiologia della malattia idiopatica c'è quella secondo cui alla sua origine vi sarebbe una disfunzione del sistema nervoso autonomo analogamente a quanto viene ipotizzato per la cefalea essenziale, malattia non raramente presente nelle famiglie dei menierici.
Proprio in base a tale teoria è stato proposto l'uso di farmaci che regolano il turnover dei neurotrasmettitori del sistema nervoso autonomo (monoamine) come l'L-5 idrossitriptofano precursore della serotonina.
Studi sperimentali suggeriscono che il farmaco, somministrato per anni a dosi di 200-300 mg al giorno, favorirebbe lunghi periodi di remissione della vertigine e di stabilizzazioni della ipoacusia.
Si tratta però di terapie sperimentali gravate dal limite che di questa malattia sfuggono gli intimi meccanismi causali, rimanendo solo delle ipotesi.
La letteratura indica che approssimativamente una percentuale che va dal 70% al 95% dei pazienti con MdM ottiene un buon controllo sintomatico della vertigine attraverso la terapia medica conservativa[70].
Nei restanti pazienti che non rispondono a terapia dietetica e farmacologica conservativa, possono essere proposte procedure più invasive, parzialmente o totalmente ablative della funzione vestibolare[71-72].

TERAPIE CONSERVATIVE NON ABLATIVE

DISPOSITIVO MENIETT

La terapia innovativa per la Malattia di Meniere prevede l'utilizzo del generatore di impulsi a bassa pressione "Meniett", progettato proprio per il trattamento sintomatico di tale patologia. L'effetto terapeutico del dispositivo Meniett si ottiene tramite l'applicazione di impulsi di pressione a bassa frequenza e di bassa ampiezza all'orecchio medio per ottenere l'evacuazione dall'orecchio interno del fluido endolinfatico, attenuando i sintomi causati al paziente dalla malattia. L'utilizzo del nuovo dispositivo prevede l'apposizione di un drenaggio trans-timpanico, facilmente eseguibile in ambulatorio, in anestesia locale, senza alcuna complicanza. I tubi di ventilazione transtimpanici TVTT, o drenaggi transtimpanici o grommets sono piccoli tubicini di materiale sintetico che si inseriscono nella membrana timpanica attraverso una piccola incisione. Il loro scopo solitamente è quello di aerare l'orecchio medio, consentire l'eliminazione di tutte le secrezioni, permettere la guarigione della mucosa infiammata e ottenere il recupero della diminuzione di udito nel caso di otiti medie secretive, ma nel caso della Malattia di Ménière sono indispensabili per l'utilizzo del dispositivo Meniett. La procedura di inserimento del tubo di ventilazione ha una durata variabile dai 10 ai 15 minuti, prevede, sotto visione otomicroscopica, in anestesia locale (si inietta una piccola quantità di anestetico nel condotto uditivo esterno), una piccolissima incisione all'interno del timpano, praticata con microbisturi, e successivamente l' apposizione in sede del TVTT da parte dell'otorinolaringoiatra. Nel caso della Malattia di Ménière è solito usare un TVTT a permanenza che a differenza degli altri TVTT non è espulso spontaneamente dalla membrana timpanica. Attraverso il drenaggio trans-timpanico gli impulsi di pressione del dispositivo di Meniett raggiungono l'orecchio medio, dove influiscono sull'equilibrio della pressione dei liquidi nell'orecchio interno, determinando la remissione della sintomatologia. Numerosi studi clinici hanno dimostrato che il trattamento con pressione locale ottiene effetti positivi nella riduzione dei sintomi della Malattia di Ménière senza causare effetti collaterali. Il dispositivo Meniett esegue tre cicli di trattamento di 60 secondi ciascuno. I cicli di trattamento sono separati da pause di 40 secondi; in generale la terapia prevede un minimo di tre trattamenti al giorno. L'utilizzo del dispositivo Meniett può essere previsto quando la terapia medica risulta inefficace e nei casi di crisi vertiginose inabilitanti, allontanando l'indicazione alla terapia chirurgica demolitiva e invasiva quale per esempio la labirintectomia. Per i pazienti affetti da

MdM o da malattie menieriformi si aprono quindi nuovi scenari in ambito terapeutico, tramite l'utilizzo del dispositivo elettronico Meniett, che può migliorare la loro qualità di vita supportato anche da terapie riabilitative vestibolari. Tuttavia alcuni Autori[73] hanno analizzato cinque studi clinici randomizzati con 265 partecipanti. Tutti gli studi erano prospettici, in doppio cieco, confrontati con placebo sugli effetti della terapia a pressione positiva sui disturbi da vertigine nella MdM. Complessivamente, tre studi su cinque sono stati ritenuti attendibili di imparzialità, uno era a rischio poco chiaro e uno era ad alto rischio di parzialità

Per quanto attiene al risultato primario, cioè il controllo delle vertigini, non è stato possibile raggruppare i dati a causa dell'eterogeneità nella misurazione del risultato. Nella maggior parte degli studi, non è stata trovata alcuna differenza significativa tra il gruppo di terapia a pressione positiva e il gruppo placebo in termini di punteggio dell'intensità della vertigine o in termini di durata in giorni in cui era presente il sintomo vertigine. Solo uno studio, a basso rischio di bias, ha mostrato una differenza significativa in una misura del controllo delle vertigini in favore della terapia a pressione positiva. In questo studio, il punteggio medio della scala analogica visiva (VAS) per le vertigini dopo otto settimane di trattamento era 25,5 nel gruppo di terapia con pressione positiva e 46,6 nel gruppo placebo.

Per quanto attiene al risultato secondario, cioè il controllo dell'udito, due studi raggruppati (123 partecipanti) hanno dato risultati statisticamente significativi per **perdita o guadagno dell'udito**. L'udito era migliore di 7,38 decibel nel gruppo placebo rispetto al gruppo di terapia a pressione positiva). La **gravità dell'acufene** e la **percezione della pienezza uditiva** non erano né misurati, né dati adeguati sono stati forniti negli studi inclusi. Per il **livello funzionale** dell'outcome secondario, non è stato possibile eseguire un'analisi comparativa. Uno studio (40 partecipanti) tra quelli ritenuti attendibili di imparzialità, ha mostrato un minor deficit funzionale nel gruppo di pressione positiva rispetto al gruppo placebo (criteri AAO-HNS, scala da uno a sei punti); un altro studio non ha mostrato risultati significativi. Oltre alle misure di outcome secondario predefinite, sono stati inclusi i **giorni di malattia** come misura di esito aggiuntivo, in base al quale sono stati utilizzati due studi che non hanno mostrato differenze statisticamente significative nei giorni di malattia. Nessuno studio ha rilevato **complicanza o effetti avversi**.

Gli Autori[73] concludono che ci sono prove, da cinque studi inclusi, per dimostrare che la terapia a pressione positiva è efficace per i sintomi della MdM. Esistono prove di qualità moderata, a partire da due studi, che i livelli uditivi sono peggiori nei pazienti che usano questa terapia.

Il dispositivo di presso-terapia di per se è minimamente invasivo. Tuttavia, per poterlo utilizzare, è necessario inserire un tubo per timpanostomia con i rischi associati. Questi includono i rischi di anestesia, i rischi generali di qualsiasi intervento chirurgico e i rischi specifici di otorrea e timpanosclerosi associati all'inserzione di un tubo per timpanostomia. Nonostante questi commenti, nessuna complicazione o effetti avversi sono stati rilevati in nessuno degli studi inclusi.

STEROIDI INTRATIMPANICI

Iniezione intratimpanica di desametazone nella MdM refrattaria.

Il trattamento con desametasone con metodica di iniezione intratimpanica (IDI) rappresenta una interessante alternativa per la cura dei pazienti non responsivi agli steroidi orali. Il suo meccanismo d'azione non è ancora completamente compreso. Diversi studi su iniezione intradermica con steroidi per MdM mostrano che gli steroidi, in aggiunta ai suoi effetti anti-infiammatori, possono influenzare l'omeostasi di ioni e fluidi dell'orecchio interno stabilizzandone l'endotelio vascolare[74-78]. Infine, il flusso sanguigno cocleare[79-80] può essere positivamente influenzato dall'applicazione topica di steroidi[81-82]. Studi clinici e meta-analisi hanno suggerito che il desametasone potrebbe avere un effetto benefico sui pazienti con malattia di Meniere, specialmente sul sollievo temporaneo delle vertigini senza distruggere la funzione vestibolare[83-85]. La procedura di iniezione di steroidi avviene con il paziente supino e la testa rivolta verso il lato opposto, in anestesia locale, a livello del quadrante postero-superiore della membrana timpanica. Circa 1 ml di soluzione di desametasone (5 g / L) viene caricato in una siringa con un ago lungo da 25 gauge. Nell'area anestetizzata viene praticato un foro dall'ago per far fuoriuscire l'aria durante l'iniezione dell'orecchio medio, mentre viene effettuato un altro foro per l'iniezione intratimpanica. Viene somministrata una dose totale di 17,5 mg, in un volume di 0,3-0,8 ml iniettato nel timpano una volta al giorno per 5 giorni consecutivamente sufficienti a riempire lo spazio o almeno a coprire la nicchia della finestra rotonda. Dopo l'iniezione, la testa viene posizionata leggermente più in basso rispetto al corpo e il soggetto verrà istruito a giacere in posizione supina con la testa ruotata di 45 gradi verso il lato controlaterale all'orecchio trattato e mantenendo tale posizione senza deglutire per 30 minuti, tempo necessario affinché il buffer interagisca con l'orecchio interno completamente attraverso la nicchia della finestra rotonda.

Alcuni Autori[137] hanno valutato l'efficacia nel recupero di SNHL. Durante lo studio è stata valutata la soglia audiometria mediante esame audiometrico tonale preoperatorio e postoperatorio per 10 giorni, 1 mese, 3 mesi, 6 mesi, 1 anno e a 18 mesi dalla fine del trattamento. Se non venivano segnalati attacchi di vertigine, non veniva raccomandata alcuna ulteriore terapia in quel momento. Se si presentavano attacchi di vertigine, ma il paziente era soddisfatto di una sufficiente riduzione degli episodi di vertigini rispetto a quanto accadeva prima dell'IDI, si procedeva con una ulteriore IDI. Tuttavia, se il soggetto riteneva che l'effetto dell'ultima IDI fosse trascurabile o insoddisfacente, veniva raccomandata l'iniezione intra timpanica di gentamicina o la chirurgia ablativa.
Gli Autori di tale studio hanno eseguito test calorici mediante irrigazione alle temperature di 30°C e 44°C. I risultati sono stati valutati mediante la valutazione della frequenza dei battiti del nistagmo durante il periodo culminante della risposta. È stata analizzata la prevalenza labirintica e la preponderanza direzionale mediante formule convenzionali. È stato eseguito l'Ice Test quando non vi era alcuna risposta all'irrigazione calda o fredda nell'orecchio interessato. Se compariva il nistagmo in risposta all'Ice test, il paziente veniva posto dalla posizione supina a quella prona per vedere se vi era inversione del nistagmo.

CHIRURGIA DEL SACCO ENDOLINFATICO[88]

Le tecniche chirurgiche conservative prevedono il risparmio della funzionalità cocleo-vestibolare residua ed il primo intervento chirurgico "funzionale" proposto in tal senso per la cura della MdM è stato quello a carico del sacco endolinfatico, con lo scopo di decomprimere direttamente il sacco endolinfatico (Shaumbaugh) o di permettere il drenaggio dell'endolinfa eccedente a livello delle cellule mastoidee (Portmann) o degli spazi subaracnoidei. Tali tecniche sono state ulteriormente perfezionate dall'impiego di valvole che consentono l'apertura del tramite sia a livello mastoideo che a livello subaracnoideo.
Il sacco endolinfatico si trova in uno sdoppiamento della dura madre della fossa cranica posteriore. Lo scopo della chirurgia del sacco è in primo luogo decomprimere il sacco. In secondo luogo si migliora il drenaggio dell'endolinfa. Esistono numerose varianti finalizzate a quest'ultimo scopo. Il primo intervento sul sacco è stato proposto da Geoges Portmann nel 1926. Questo famoso otorinolaringoiatra di Bordeaux eseguì una decompressione del sacco associata ad una apertura semplice verso la mastoide.

Negli anni successivi sono state perfezionate diverse varianti. Gli interventi sul sacco endolinfatico maggiormente utilizzati sono sei:

1. Decompressione semplice
   (Shambaugh).
2. Apertura del sacco verso la mastoide
   (Georges Portmann).
3. Apertura e posizionamento di drenaggio in silastic verso la mastoide
   (Shea).
4. Apertura del sacco verso gli spazi sub-aracnoidei
   (Hasegawa e Naito).
5. Apertura e posizionamento di valvola specifica verso la mastoide
   (Arenberg).
6. Apertura e posizionamento di drenaggio subaracnoideo
   (W. House).

In tutti gli interventi descritti da 2 a 6 si esegue sempre, prima di iniziare le manovre sul sacco, la sua decompressione. Le indicazioni sono da riservare agli attacchi recidivanti di vertigine, resistente alle terapie fisiche e mediche ben condotte, dove si ritiene che la patogenesi della vertigine sia l'idrope endolinfatica. La via d'accesso per eseguire questi interventi è la mastoidectomia sub-totale (Fig. 2).

Dopo che si è aperta la mastoide si individua l'aditus ad antrum, si riconosce l'incudine, poi si esegue la scheletrizzazione del nervo facciale e si espongono i canali semicircolari ossei laterale e posteriore. Terminata la mastoidectomia occorre localizzare e poi individuare il sacco endolinfatico; i punti di repere per il sacco endolinfatico sono: canale semicircolare laterale, facciale mastoideo e seno laterale.

Normalmente il sacco si trova al di sotto di una linea passante per il canale semicircolare laterale, tra canale semicircolare posteriore e seno laterale; ma non sempre è così, alcune volte si trova spostato anteriormente e lo si può reperire anche coperto dal nervo facciale.

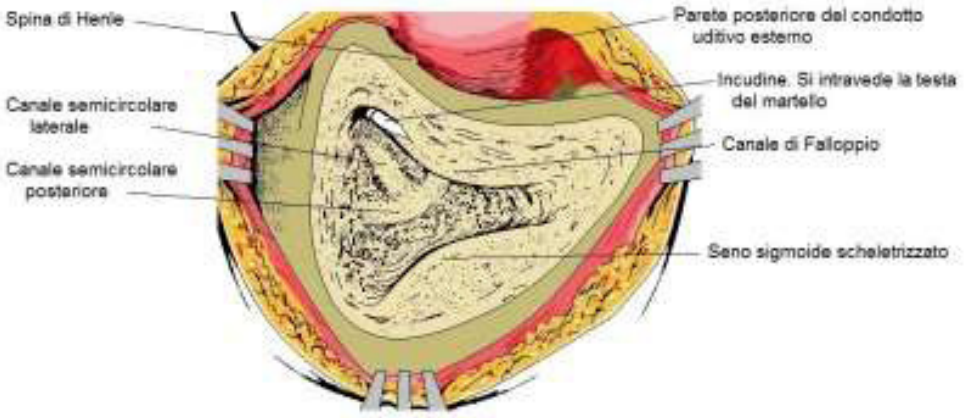

Fig.2. *Mastoidectomia sub totale.*

Riconosciamo tre posizioni più frequenti.

A - Il sacco è largo e si trova proprio sull'asse del canale semicircolare laterale (Fig. 3).

B - Il sacco ha forma allungata e decorre spostato in basso e in avanti (Fig. 4).

C - Il sacco è sempre si forma allungata e decorre parallelo al canale di Falloppio (canale scavato nell'osso temporale che contiene il nervo facciale) (Fig. 5)

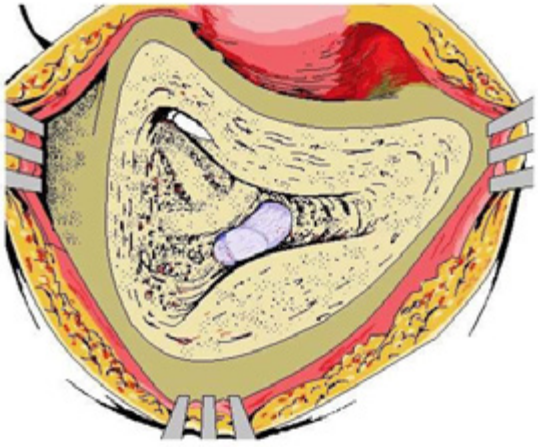

Fig.3. *È stato asportato l'osso residuo fino all'esposizione della dura madre.*
In questo caso il sacco endolinfatico è largo e si trova sul prolungamento del canale semicircolare laterale. (posizione A).

Qui sono indicate le altre due varianti.

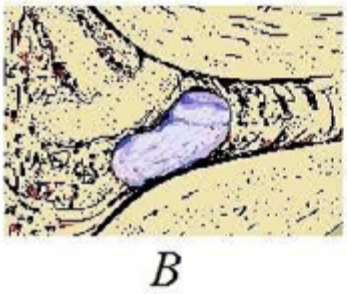

Fig.4. *I sacco ha forma allungata e si trova spostato anteriormente (posizione B).*

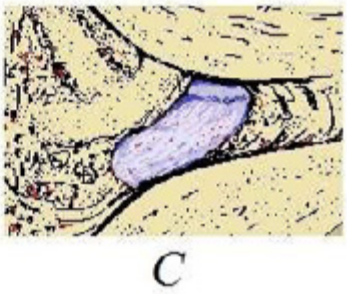

Fig.5. *Il sacco decorre parallelo al canale di Falloppio (posizione C: è la situazione chirurgica più complicata).*

1. Decompressione semplice **(Shambaugh)**

È l'intervento più semplice, ci si limita all'esposizione della dura madre. Lo scopo è quello di favorire l'espansione del sacco endolinfatico per contrastare gli aumenti di pressione dell'endolinfa. Qui sotto è raffigurata la mastoidectomia sub-totale con esposizione della dura madre e del sacco. (Fig. 6)

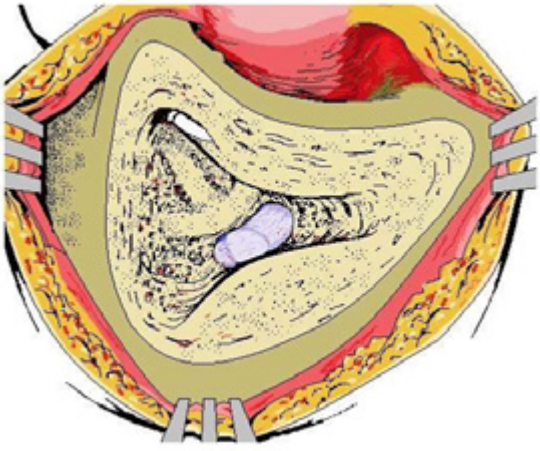

Fig.6.

2. Apertura del sacco verso la mastoide **(Georges Portmann)**

È questo il primo intervento sul sacco presentato nel 1926 dalla scuola di Bordeaux. Dopo aver eseguita l'esposizione si esegue un'incisione longitudinale del sacco sulla sua faccia mastoidea. L'apertura con microbisturi permette la fuoriuscita dell'endolinfa e quindi una maggior riduzione della pressione rispetto alla decompressione semplice. (Fig. 7) È interessante ricordare che nel 1926 non esisteva il microscopio operatorio e pertanto i primi interventi sono stati eseguiti sotto il semplice controllo visivo e tutt'al più con l'ausilio di una lente.

3. Apertura e posizionamento di drenaggio in silastic verso la mastoide **(John J. Shea)**

Questo intervento è da ritenersi un perfezionamento dell'intervento di G. Portmann. Si esegue sempre l'incisione verso la mastoide e si inserisce un pezzetto di silastic opportunamente modellato (shunt) allo scopo di mantenere pervia l'incisione. Esistono diverse varianti a questa tecnica dello shunt endolinfatico. (Fig. 8)

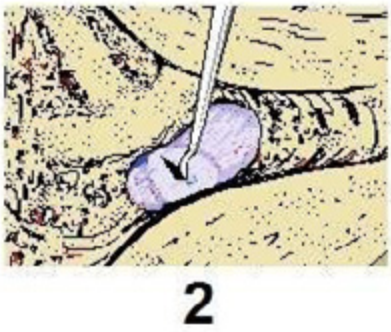

Fig.7. *Il n. 2 raffigura l'apertura del sacco endolinfatico con la tecnica di G. Portmann.*

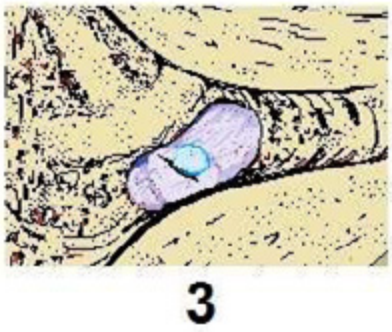

Fig.8. *Il n. 3 raffigura il posizionamento di shunt endolinfatico secondo J. Shea.*

4. Apertura del sacco verso gli spazi sub-aracnoidei **(Hasegawa e Naito)**

È questa un'altra variante dell'intervento di Georges Portmann. Una volta individuato il sacco si incide tutt'attorno in modo da svincolarlo dalla restante dura madre (apertura dura madre). Si ribalta anteriormente e si esegue l'incisione sulla faccia interna del sacco (apertura sacco - vedi

Fig. 9). Lo scopo è quello di creare un passaggio tra endolinfa e spazio sub-aracnoideo. Alla fine l'incisione durale viene suturata allo scopo di impedire complicanze come le fistole liquorali.

Fig.9. *Apertura chirurgica del sacco endolinfatico verso gli spazi sub-aracnoidei secondo la tecnica perfezionata da Hasegawa e Naito.*

5. Apertura e posizionamento di valvola specifica verso la mastoide **(Kaufman Arenberg)**

Questo intervento proposto da Arenberg è l'intervento verosimilmente più raffinato. Questo Autore ha brevettato una apposita valvola che termina con un tubicino, quest'ultimo viene inserito nel dotto endolinfatico e la valvola sostituisce il sacco nella sua funzione.

6. Apertura e posizionamento di drenaggio subaracnoideo **(William Fitzgerald House)**

Questo intervento ripropone l'idea di Hasegawa-Naito di far drenare l'endolinfa verso gli spazi subaracnoidei, ma senza aprire la dura madre e pertanto senza esporre il paziente al rischio di infezioni (meningiti) e fistole liquorali.
Si esegue un'ampia apertura del sacco endolinfatico secondo G. Portmann e da questa s'introduce un piccolo drenaggio di teflon rivolto verso l'interno, favorendo il passaggio di endolinfa verso lo spazio sub-aracnoideo.
L'incisione eseguita sulla faccia mastoidea del sacco viene poi suturata e ricoperta con gelfoam.

CHIRURGIA OCCLUSIVA TRIPLICE DEI CANALI SEMICIRCOLARI (TSCP)[89]

In uno studio sperimentale per analisi retrospettiva sono stati arruolati settantanove pazienti con MdD unilaterale. La TSCP è stato eseguita nell'orecchio interessato per ciascun paziente. Sono stati misurati il controllo della vertigine e la funzione uditiva. L'audiometria tonale pura, il test calorico e il potenziale miogenico evocato vestibolare cervicale (cVEMP) sono stati eseguiti nel follow-up a 2 anni. Trentasei pazienti con MdD, che hanno accettato l'operazione di decompressione del sacco endolinfatico (ESD), sono stati selezionati come gruppo di confronto.

Risultati: il tasso di controllo totale delle vertigini nel gruppo TSCP era del 98,7% nel follow-up a 2 anni, con un tasso di controllo completo dell'81,0% e una percentuale di controllo sostanziale del 17,7%. Il tasso di conservazione dell'udito era del 70,9%. Il tasso di controllo totale delle vertigini nel gruppo operatorio ESD era del 72,2%. La velocità di controllo delle vertigini di TSCP era significativamente superiore a quella dell'operazione ESD. Ventiquattro mesi dopo il trattamento, la paresi canalare è stata trovata nel lato operativo di tutti i pazienti con TSCP mediante test calorico.

IMPIANTO VESTIBOLARE[103]

L'impianto cocleare è diventato uno strumento di notevole successo per il trattamento della perdita dell'udito neurosensoriale. L'interesse si è rivolto all'utilizzo di una tecnologia analoga per il trattamento dei disturbi vestibolari.

Diversi gruppi hanno sviluppato e impiantato protesi vestibolari nei roditori[90-91] e primati non umani[92-94]. La condizione target principale è stata l'ipofunzione vestibolare bilaterale (BVH), una malattia meno comune ma debilitante contrassegnata da oscilloscopia invalidante. Tali dispositivi "basati su sensori" impiegano accelerometri e giroscopi per rilevare il movimento 3D della testa e fornire un segnale codificato ai nervi ampollari.

Gli sforzi per tradurre questa tecnologia in studi clinici sull'uomo sono stati ostacolati dalla complessità della tecnologia basata su sensori e dalla preoccupazione per un rischio maggiore rispetto ai benefici per i pazienti. Uno dei timori maggiori è la possibilità di danno cocleare con l'impianto vestibolare. La maggior parte dei pazienti con BVH, ad

esempio, negano una storia di perdita dell'udito[95] e almeno il 25% ha un'audiometria normale per la sua età[96].

Un gruppo di lavoro ha sperimentato la tecnologia dell'impianto vestibolare in soggetti affetti da MdM unilaterale. L'ipotesi iniziale è partita dal presupposto che se la vertigine è dovuta a un'improvvisa perdita di tono vestibolare, un paziente potrebbe attivare il dispositivo durante un attacco per ripristinare il segnale assente. Ciò potrebbe, a sua volta, fermare o ridurre i sintomi disabilitanti. La protesi potrebbe quindi agire come un "pacemaker" vestibolare, sostituendo le informazioni afferenti mancanti con uno stimolo pre-programmato e controllato dal paziente[97-99]. Anche se la vertigine è dovuta ad un aumento dell'output vestibolare, il dispositivo potrebbe potenzialmente essere programmato per ignorare questo segnale patologico. Ad esempio, attraverso l'uso di stimoli ad alta frequenza e bassa ampiezza è teoricamente possibile indurre un blocco di depolarizzazione parziale[100] e quindi ridurre la velocità di attivazione di un canale patologicamente iperfunzionale. In alternativa, un appropriato impulso asimmetrico con bilanciamento della carica potrebbe raggiungere lo stesso obiettivo, sebbene ciò non sia attualmente possibile con il nostro dispositivo esistente.

Sulla base di questi presupposti nei pazienti ménièrici che hanno quindi preso in considerazione le procedure distruttive come loro prossima opzione terapeutica, un impianto vestibolare potrebbe rappresentare un'alternativa interessante. Inoltre, un dispositivo in grado di interrompere gli attacchi preservando la funzione uditiva e vestibolare nativa rappresenterebbe un progresso significativo nella cura.

L'impianto vestibolare UW / Nucleus è un dispositivo multistadio che può funzionare come un pacemaker o una protesi basata su sensori. Il gruppo di lavoro ha progettato lo stimolatore che è stato poi fabbricato da Cochlear, Ltd. Gli studi longitudinali su macachi rhesus hanno dimostrato una stimolazione robusta, precisa e specifica dei segnali afferenti del canale semicircolare e la conservazione della sensibilità rotazionale del canale nativo e dell'udito su periodi di tempo superiori a anno[93-98-101].

Il gruppo ha ricevuto l'approvazione della FDA per iscrivere fino a dieci soggetti con MdM non controllata con l'impianto vestibolare UW / Nucleo come parte di uno studio di fattibilità. Riportiamo qui il primo soggetto umano impiantato con una protesi vestibolare a scopo terapeutico.

L'impianto vestibolare UW / nucleo (Fig. 10) è costituito da un impianto cocleare Nucleus Freedom modificato (Cochlear Ltd, Sydney, Australia). Il ricevitore / stimolatore è collegato a un array personalizzato con

tre elettrodi per array, cioè nove elettrodi totali. Ogni elettrodo ha un diametro di 150 µm, che è inferiore a quello di un impianto cocleare ibrido (elettroacustico). La lunghezza della serie di elettrodi inserita nel labirinto è di 2,5mm.

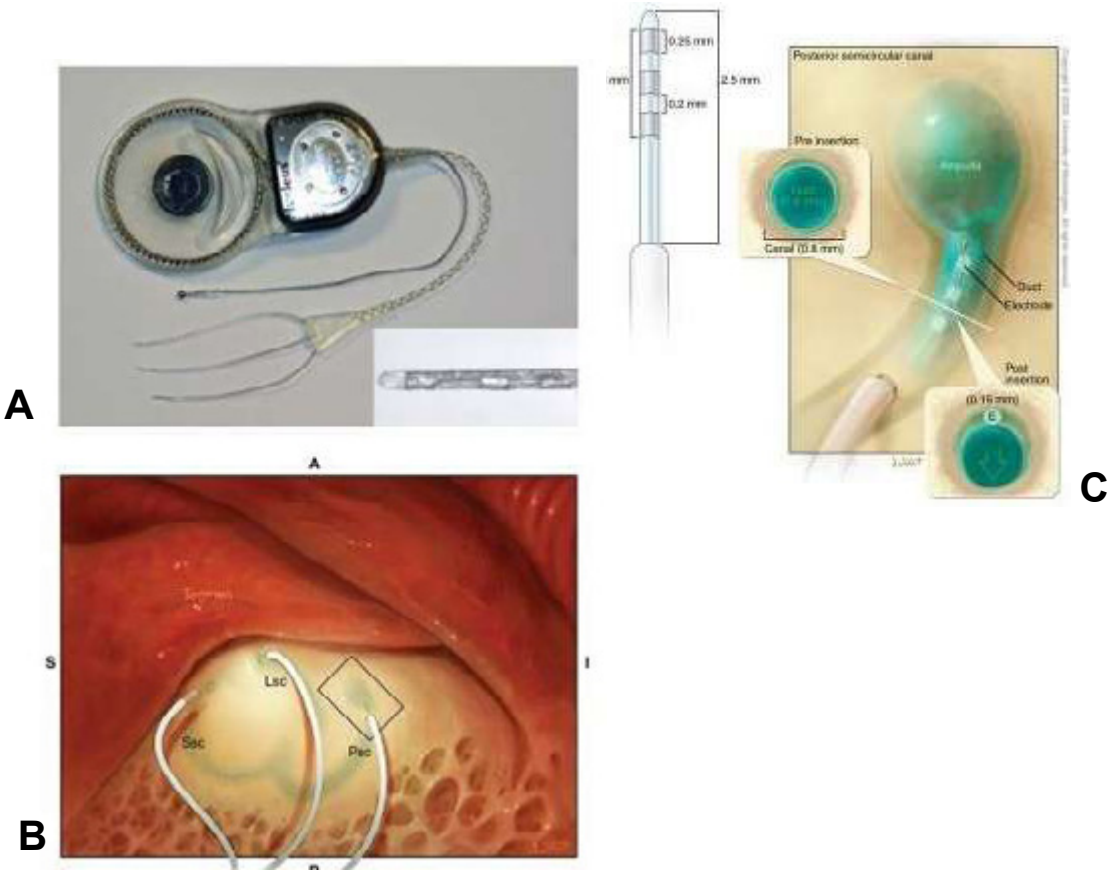

Fig.10. *Progettazione dell'impianto vestibolare UW / Nucleo.*
A. Fotografia che mostra una serie di elettrodi 3 elettrodi per matrice (inserto) e un elettrodo a sfera. La custodia funge da elettrodo di terra aggiuntivo.
B. Gli elettrodi sono impiantati nello spazio perilinfatico del canale semicircolare adiacente all'ampolla.
C. Ingrandimento della scatola in B che illustra la distorsione minima teorizzata del labirinto membranoso dall'elettrodo impiantato.

Il dispositivo include anche un elettrodo di terra e una massa contenuta all'interno del corpo del ricevitore / stimolatore. Il dispositivo è stato

fabbricato da Cochlear, Ltd (Lane Cove, Australia). Ulteriori dettagli sono stati descritti da Phillips[93], Rubinstein[98] e da Nie[102].
Impianto vestibolare: si esegue un'incisione retroauricolare e si sollevano i lembi cutanei per esporre la corticale mastoidea. Quindi si crea una tasca subperiostea per alloggiare il ricevitore / stimolatore. Viene quindi eseguita una semplice mastoidectomia per esporre il processo breve dell'incudine e il canale semicircolare laterale. I canali semicircolari vengono scolpiti (blu-line) con una fresa diamantata e fenestrati con un perforatore. La posizione della labirintotomia viene determinata sulla base di una stima visiva della distanza dall'ampolla e della lunghezza dell'elettrodo. Gli elettrodi sono stati inseriti 2,5 mm nello spazio perilinfatico con una apposita pinza da inserzione e posizionati adiacenti a ciascuna delle tre ampolle (Fig. 10 B). È stata prestata una meticolosa attenzione per evitare di traumatizzare i canali al fine di preservare la sensibilità rotazionale del canale residuo. Il desametasone sistemico è stato somministrato prima dell'intervento, per via chirurgica e postoperatoria. I potenziali di azione del composto vestibolare elettricamente evocati (ECAP) sono stati misurati utilizzando il software standard di telemetria a risposta neurale per facilitare e confermare il posizionamento ottimale degli elettrodi[102]. Dopo il posizionamento iniziale degli elettrodi in ciascun canale semicircolare, non è stato possibile ottenere ECAP adeguati. Tutti e tre gli elettrodi sono stati rimossi e le fenestrazioni sono state estese più vicino alle ampolle. Gli elettrodi sono stati inseriti fino a raggiungere il loro hub. Sono stati quindi ottenuti ECAP adeguati dai canali superiori e laterali, ma non dal canale posteriore. È stata quindi utilizzata la fascia per sigillare la labirintotomia ed è stato usato Tissucol (sigillante di fibrina) per riempire la mastoide, fissando ulteriormente gli elettrodi. Inoltre è stato utilizzato un punto di ancoraggio. La ferita è stata quindi chiusa in modo standard come per la chirurgia dell'impianto cocleare.

Risultati perioperatori: l'impianto è stato ben tollerato. Il soggetto aveva nistagmo diverse ore dopo l'intervento; tuttavia, le vertigini erano minime. Nel primo giorno postoperatorio, non è stato osservato clinicamente nessun nistagmo significativo e il soggetto era in grado di camminare e di alimentarsi bene. Il soggetto è stato dimesso a domicilio meno di 24 ore dopo l'intervento.
Per cinque settimane dopo l'impianto, il soggetto ha continuato ad avere attacchi tipici e discreti di vertigine dal secondo al terzo giorno. La frequenza dell'attacco, la durata e la qualità erano simili a prima dell'impianto. Dopo cinque settimane, all'incirca nel momento in cui fu

attivato il primo processore, gli attacchi di vertigine cessarono. Ha avuto un solo attacco successivo, che si è verificato sei mesi dopo l'intervento.

Risultati uditivi: sei settimane dopo l'impianto, il soggetto aveva uno shift di soglia del tono puro di 40 dB a frequenze più basse e soglie non rilevabili a frequenze più alte. A 60 settimane dall'impianto, le soglie sono state in parte recuperate. Le frequenze più basse erano entro 20 dB dall'esame di base preoperatorio e alle frequenze più alte erano entro 50 dB. Il punteggio di riconoscimento delle parole è sceso dal 40% a 85 dB prima dell'intervento al 4% a 105 dB 60 settimane dopo l'intervento. L'orecchio controlaterale del soggetto aveva un udito essenzialmente normale per la sua età sia pre che postoperatoria.

Risultati vestibolari: test di velocità della sedia rotatoria vestibolare hanno rivelato ritorno ai valori normali preoperatori entro 13 settimane.
I test calorici hanno indicato una ipofunzionalità vestibolare unilaterale del 26% prima dell'intervento, che è passata al 95% a 6 settimane dopo l'intervento e si è ripresa leggermente al 71% a 87 settimane.

TERAPIE NON CONSERVATIVE ABLATIVE
LABIRINTECTOMIA CHIRURGICA

È una tecnica demolitiva e rappresenta la terapia più efficace nel controllo della vertigine, ma porta ad una perdita completa dell'udito nell'orecchio trattato e può essere quindi proposta solo quando il paziente ha una sordità profonda dell'orecchio malato.
La neurectomia vestibolare si realizza tramite approccio della fossa cranica media, per via retrolabirintica o per via retrosigmoidea e determina il sacrificio della sola branca vestibolare dell'VIII n.c. con risparmio di quella cocleare.

Approccio sopralabirintico o della fossa cranica media.
Si esegue una craniotomia temporale (sportello osseo di ca 2x3 cm) (Fig. 11); tale approccio permette di esporre il condotto uditivo interno (CUI) dopo aver identificato la "blue line" del canale semicircolare superiore e il nervo grande petroso superficiale; fresando lungo la bisettrice (con un angolo di 60°) disegnata dalle due ultime strutture citate, si apre il CUI. Si evidenzia quindi il pacchetto stato-acustico distinguendo il nervo facciale dal nervo vestibolare superiore; viene così sezionato il nervo vestibolare in toto fino al ganglio dello Scarpa.

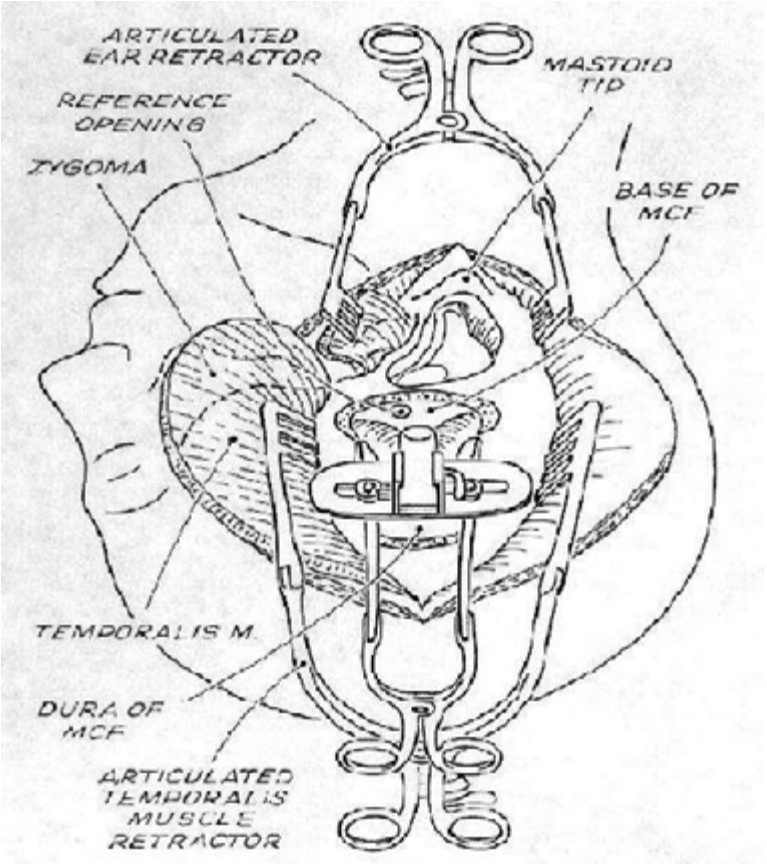

Fig.11. *Schema dell'approccio sopralabirintico.*
(da "Microsurgery of the Skull Base", Fisch U. et Al., Thieme Medical Publishers, Inc., New York, 1988).

Approccio retrolabirintico[104]

Si esegue una mastoidectomia completa con scheletrizzazione del seno sigmoideo; questo permette di esporre la dura della fossa cranica posteriore per una estensione che va dalla fossa media al bulbo della giugulare e dal seno laterale al CSP. Si incide la dura e dopo aver identificato il nervo facciale si seziona il nervo vestibolare a livello dell'angolo ponto-cerebellare (Fig. 12); la cavità mastoidea viene successivamente obliterata con grasso addominale.

Fig.12. *Sezione del nervo nell'angolo ponto-cerebellare.*

Approccio retrosigmoideo

Si allestisce uno sportello craniotomico circolare di ca 2cm di diametro subito al di dietro del seno sigmoide usando come repere la vena emissaria mastoidea; la dura della fossa cranica posteriore viene aperta in regione retrosigmoidea (Fig. 13).

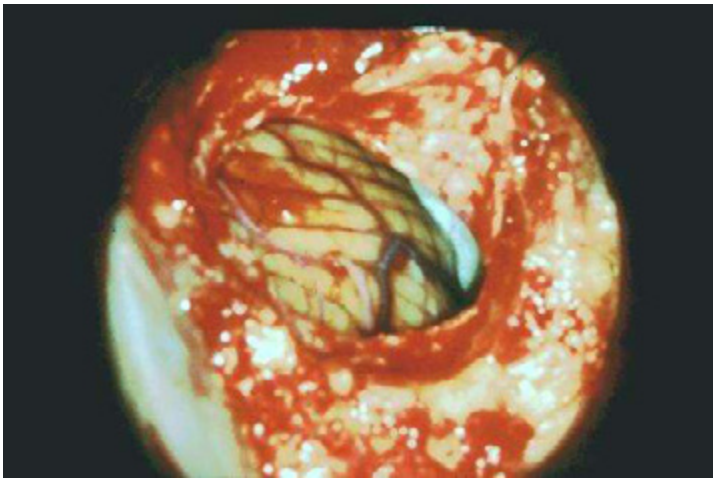

Fig.13. *Dura fossa cranica posteriore per via retrosigmoidea.*

La retrazione cerebellare permette di identificare le strutture dell'angolo pontocerebellare e il porus (Fig. 14); evidenziate le strutture nervose del pacchetto acustico facciale, si seziona il nervo vestibolare (Fig. 15) e si richiude il difetto durale; la fascia temporale con patè osseo viene apposta per sigillare l'apertura ossea.

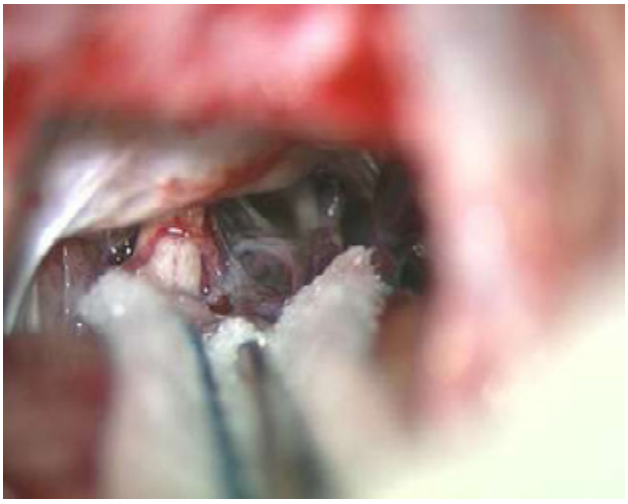

Fig.14. *Approccio retrosigmoideo: strutture dell'angolo ponto-cerebellare.*

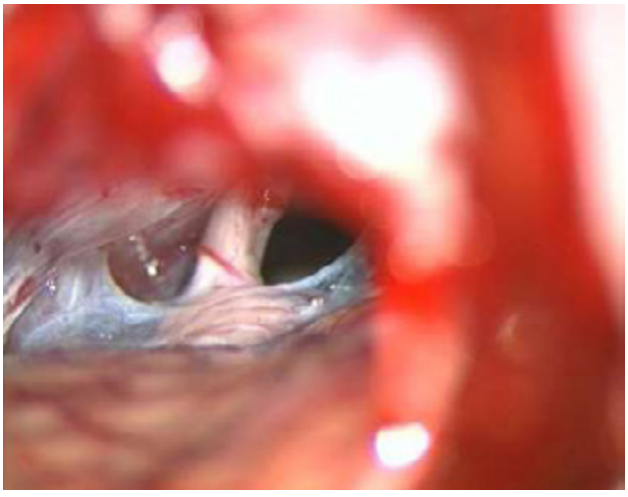

Fig.15. *Approccio retrosigmoideo: sezione del nervo vestibolare.*

L'approccio retrosigmoideo presenta alcuni vantaggi tecnici, quali la velocità d'esecuzione, la possibilità di avere un campo chirurgico più ampio, un clivaggio più facile del nervo vestibolare (perché vicino al porus), una retrazione cerebellare minima e il fatto di non dover usare grasso addominale. Tale approccio all'angolo ponto-cerebellare può anche essere utilizzato per la terapia chirurgica di alcuni casi di neurinoma dell'acustico (< 2cm con udito socialmente utile), spasmo emifacciale e nevralgia trigeminale.

LA GENTAMICINA INTRATIMPANICA

La terapia con aminoglicosidi intratimpanici per il trattamento della MdM viene proposta per la prima volta sul finire degli anni '50.
Schuknecht[105] nei lavori del '56 e del '57 riferisce dell'uso di grandi dosi quotidiane di streptomicina, dai 150 ai 600 mg al giorno, fino ad un giorno dopo la comparsa dei segni vestibolotossici, con un controllo della vertigine nel 63% dei pazienti trattati. Tutti però presentavano profonda perdita uditiva, a causa dell'effetto ototossico del farmaco sulle cellule ciliate cocleari.
Anche Silverstein[106] sperimentò un'uguale ed inaccettabile alta percentuale di danno uditivo neurosensoriale.
A causa della loro sperimentata ototossicità gli aminoglicosidi per uso intratimpanico vennero abbandonati nel ventennio successivo, per essere riproposti sul finire degli anni '70 quando Beck e Schmidt utilizzarono la gentamicina intratimpanica e controllarono la vertigine nel 90% dei pazienti; tuttavia il 58% presentava ancora danno uditivo[107].
Il trattamento da allora si è sviluppato e nella pratica clinica è comparsa, nel ventennio successivo, una varietà di protocolli che prevedevano differenti dosaggi e regimi di gentamicina ottenendo un controllo della vertigine buono o sufficiente, ma ancora con danno uditivo inaccettabile[108-111].
La nozione di un protocollo titolato in cui l'iniezione di gentamicina intratimpanica viene somministrata soltanto una volta a settimana per alcune settimane fino alla comparsa dei primi segni di ototossicità è stata introdotta da Toth e Parnes all'inizio degli anni '90[112].
Essi compararono un gruppo di 21 pazienti trattati con un protocollo di tre iniezioni di gentamicina (26mg/ml) al giorno per 4 giorni ed un gruppo di 16 pazienti trattati con un protocollo titolato di iniezioni date una a settimana per 4 settimane o fino alla comparsa evidente di un danno all'orecchio interno (evidenza derivata da una riduzione della soglia uditiva >10dB o

una riduzione della discriminazione vocale >15%, dal disequilibrio o dalla comparsa di nistagmo).
Lo studio dimostrò che non vi era alcuna differenza tra i due protocolli nel controllo della vertigine, che era ottenuto infatti nell'80% dei pazienti in entrambi i gruppi di studio.
Nel primo protocollo però la perdita uditiva riguardava il 57% del campione con sordità nel 19% dei casi; nel secondo invece solo il 10% dei pazienti trattati presentava un danno uditivo nell'oreccchio trattato.
Nel 25% dei pazienti del secondo protocollo la terapia veniva interrotta prima delle 4 settimane per comparsa di calo uditivo ma nonostante ciò in questi pazienti si era ottenuto un buon controllo della vertigine e risposte caloriche assenti.
Recentemente Atlas e Parnes hanno raccolto in uno studio i risultati di 5 anni di follow-up su 46 pazienti trattati con lo stesso protocollo titolato[41].
Un controllo di vertigine di classe A (AAO-HNS) era ottenuto nel 74% dei soggetti trattati e di classe B (AAO-HNS) nel 7%. Soltanto il 17% dei pazienti andava incontro ad un controllo scarso della vertigine e richiedeva ulteriore trattamento (classe F).
I risultati audiometrici a 5 anni in 19 dei pazienti hanno dimostrato un peggioramento uditivo con un calo>15dB e peggioramento della discriminazione vocale>15% nel 5% dei soggetti.
Molti Centri hanno successivamente adottato la titolazione di cui sopra o comunque protocolli di gentamicina a basso dosaggio.
I dati forniti dagli studi multipli recenti[113-114] mostrano che dosi multiple giornaliere danno un controllo della vertigine nel 96% dei casi ed una perdita uditiva nel 26%, laddove un'unica dose giornaliera per più giorni di seguito da il controllo nell'84% ed il danno uditivo nel 32% dei casi.
La terapia titolata con gentamicina intratimpanica alla frequenza di un'iniezione settimanale invece garantisce un controllo di classe A o B nell'87% (range,75%-100%) di pazienti con MdM unilaterale; il rischio di una conseguente perdita uditiva è del 21% (range 0%-37%).
Tutti gli Autori alla luce dei risultati dell'ultimo ventennio concordano quindi sul fatto che somministrazioni di gentamicina giornaliere singole o multiple permettono una remissione maggiore della sintomatologia, ma sono le dosi settimanali ad esporre meno i pazienti al rischio di deterioramento uditivo o sordità[114].
La vertigine tuttavia può recidivare in quasi un terzo dei pazienti e la recidiva può essere trattata con ulteriori iniezioni ed un rischio sovrapponibile di perdita uditiva[114-115].

BASI SCIENTIFICHE DEL TRATTAMENTO

La gentamicina intratimpanica entra nei fluidi dell'orecchio interno attraverso la membrana della finestra rotonda.
I numerosi mitocondri, il reticolo endoplasmatico e l'apparato del Golgi suggeriscono che un'attiva endocitosi trasporta i farmaci come la gentamicina attraverso la membrana[116].
Diversi fattori influenzano il passaggio di sostanze attraverso la finestra rotonda, inclusi la grandezza molecolare, la carica della sostanza e lo spessore della membrana. Le preparazioni farmaceutiche della gentamicina consistono di tre distinte molecole, C1, C1a, C2, a basso peso molecolare e a carica positiva, elementi entrambi favorenti il passaggio[117].
Becvarovski et al. hanno confermato la rapida permeabilità di gentamicina nell'orecchio interno attraverso la finestra rotonda in pazienti sottoposti a labirintectomia[118].
La finestra rotonda può comunque non offrire sempre un adeguato ingresso ai fluidi dell'orecchio interno. Lo spessore della membrana ad esempio può crescere significativamente dopo una flogosi dell'orecchio medio. Hellstrom et al. hanno infatti trovato che lo spessore della membrana del ratto aumenta di almeno 5 volte dopo un'otite media purulenta[119].
Si è scoperto inoltre che la nicchia della finestra rotonda risulta essere ostruita da una seconda falsa membrana in più del 20% di ossa temporali umane, falsa membrana spesso costituita da tessuto fibroso o adiposo[119].
Questo potrebbe spiegare perché alcuni pazienti non sviluppano un'ipofunzione vestibolare e non ottengono quindi un buon controllo della vertigine dopo un trattamento con gentamicina intratimpanica più volte ripetuto.
Alcuni studi hanno dimostrato che la gentamicina, una volta che il farmaco ha attraversato la membrana della finestra rotonda, rimane libera nella perilinfa per alcune ore e sembra che le cellule ciliate del giro basale della coclea siano inizialmente le più esposte al farmaco[110]. Non vi è alcuna evidenza che suggerisca un accumulo del farmaco nell'endolinfa[121].
La gentamicina deve passare poi dalla scala timpanica alla scala vestibolare per guadagnare l'accesso alle cellule ciliate vestibolari. Studi condotti sull'animale indicano che la diffusione attraverso l'elicotrema avverrebbe troppo lentamente per spiegare l'osservata concentrazione del farmaco nei liquidi vestibolari.
Quindi la comunicazione interscalare è stata suggerita come il modo più probabile attraverso cui la gentamicina raggiunge il vestibolo[115].

Circa la diffusione del farmaco nella coclea, una volta che gli aminoglicosidi raggiungono l'endolinfa si concentrano selettivamente nelle cellule ciliate così come nelle cellule di sostegno[120] e lo fanno attraverso due sole probabili vie.
Una di queste è rappresentata dai canali cationici non selettivi, responsabili della trasduzione del segnale nelle stereociglia, attraverso cui il farmaco carico positivamente entrerebbe nelle cellule[50]. Gli aminoglicosidi bloccano così le correnti ioniche attraverso questi canali e senza un evidente danno strutturale le cellule ciliate cessano di trasdurre la deflessione della stereociglia.
La seconda via potrebbe essere rappresentata dall'endocitosi attraverso cui le molecole del farmaco vengono attivamente internalizzate in vescicole e trasferite al compartimento lisosomiale. Successivamente gli enzimi lisosomiali si aggiungono alle vescicole determinandone il rigonfiamento e la successiva rottura[120].
Questa ritardata esposizione dei siti d'azione nel citoplasma e nel nucleo al farmaco giustificherebbe il ritardo che spesso si osserva tra il trattamento di gentamicina e la comparsa dei segni e sintomi di una ipofunzione vestibolare come pure l'osservazione che la gentamicina si accumula prima all'esterno delle cellule cigliate del giro basale spiegherebbe lo sviluppo di una perdita uditiva misurabile[122].
Cambiamenti strutturali caratteristici accompagnano l'ototossicità degli aminoglicosidi. È stato infatti osservato che le stereociglia vicine si fondono tra loro, probabilmente a causa della perdita del glicocalice di rivestimento. Il farmaco causerebbe inoltre un rigonfiamento delle cellule ciliate in corrispondenza della loro superficie apicale e degenerazione dei mitocondri; infine l'intera cellula degenera rimanendo all'interno del neuroepitelio o venendo espulsa dal versante luminale[123-124].
Perdite significative di cellule ciliate cocleari, particolarmente quelle più esterne, risultano essere dose-dipendente[125].
È inoltre divenuto chiaro recentemente che il danno può essere limitato alla sola struttura apicale della cellula ciliata, comprendente le stereociglia e la lamina cuticolare, e che, pur andando perse queste strutture apicali ultra specializzate, resterebbe un sottoepitelio basale in grado di autoripararsi[125].
Il danno cellulare può però complicarsi ulteriormente interessando i fosfolipidi di membrana, l'inattivazione dell'enzima ornitina-decarbossilasi, o la formazione di radicali liberi. Si attiverebbe così l'apoptosi con conseguente morte cellulare, per la quale sembra giocare un ruolo determinante il danno mitocondriale[126].
Per quanto riguarda il vestibolo, i primi studi rivolti agli effetti degli

aminoglicosidi sul labirinto posteriore, si riferiscono ad una loro somministrazione sistemica. Solo successivamente sono stati esaminati in modo specifico gli effetti della gentamicina somministrata per via intratimpanica e si è scoperto che l'effetto ototossico si estrinseca soprattutto sulle cellule ciliate di tipo I piuttosto che su quelle di tipo II.
Come con l'utilizzo sistemico, la gentamicina intratimpanica porterebbe ad un danno selettivo regionale, in cui la regione centrale della cresta e la striola della macula vengono selettivamente danneggiate[127].
La cresta del canale semicircolare risulta poi più danneggiata della macula otolitica.
Gli esatti bersagli biochimici attraverso cui gli aminoglicosidi inducono i loro effetti ototossici non sono però a tutt'oggi noti[128].
Poiché la MdM sembra essere sostenuta da uno squilibrio del bilancio ionico e di liquidi nel labirinto, una particolare attenzione è stata rivolta agli effetti degli aminoglicosidi sulle dark cells.
Ricordiamo infatti che queste sono cellule secretorie specializzate, localizzate vicino al neuroepitelio; trasportano il potassio dal compartimento extracellulare all'endolinfa, creando un alto pool di potassio necessario alle cellule ciliate per generare i loro potenziali[129]. Da un punto di vista morfologico le dark cells sono simili alle cellule trasportatrici di ioni presenti nei tubuli renali o alle cellule periferiche della stria vascolare.
Park e Cohen sono stati tra i primi ad esaminare gli effetti di alte dosi di streptomicina sulle dark cells vicine alla cresta[130].
Essi notarono che i processi digitiformi presenti sulla superficie cellulare si retraevano e numerosi vacuoli comparivano nel citoplasma. Cambiamenti simili vennero notati dopo somministrazione di gentamicina intratimpanica[131]. L'importanza del danno alle dark cells sul controllo della vertigine nell'idrope endolinfatica rimane comunque a tutt'oggi un dato speculativo.
Va sottolineato però che Park e Cohen pur somministrando alte dosi di farmaco non osservarono nel loro studio alcuna perdita di cellule ciliate laddove gli studi successivi hanno proprio utilizzato il farmaco per indurre l'ablazione chimica delle cellule ciliate e il controllo della vertigine, legato alla riduzione della funzione vestibolare dell'orecchio trattato.
Questo può essere spiegato alla luce degli studi più recenti che hanno parlato di rigenerazione delle cellule che inizierebbe a distanza di giorni dal trattamento e quindi l'osservazione di un'assenza del danno sarebbe da ricondurre alla possibilità che gli Autori abbiano osservato delle cellule già rigenerate[132].

PROTOCOLLI DI TRATTAMENTO

La maggior parte dei Centri specializzati utilizza attualmente un protocollo titolato, somministrando non più di una iniezione di gentamicina intratimpanica a settimana, e interrompendo il trattamento quando viene misurata un'ipofunzione vestibolare, la vertigine è controllata, o l'udito peggiora.
Numerosi studi hanno dimostrato che il controllo della vertigine ottenuto con tali protocolli non differisce significativamente dal controllo ottenuto con dosi singole o multiple giornaliere[113-133].
Non v'è inoltre evidenza che la timpanotomia esplorativa con successiva infiltrazione, il posizionamento di un microcatetere di perfusione o altri presidi di erogazione diano un maggiore beneficio rispetto alla semplice iniezione diretta attraverso il timpano.
Solitamente il trattamento viene eseguito in regime di Day-Hospital e la membrana timpanica viene anestetizzata con fenolo o altro anestetico topico.
Negli umani la concentrazione di gentamicina utilizzata va dai 10 ai 40 mg/ml, con numero di dosi compreso tra 2 e 14, ed un dosaggio totale compreso tra 6 e 2.400 mg[134-135].
Il volume iniettato deve essere adeguato a bagnare la membrana della finestra rotonda; solitamente è sufficiente un volume compreso tra 0.4 ed 1 ml.
Il paziente è posto sul letto in decubito supino, con la testiera del letto reclinata in basso di circa trenta gradi e la testa ruotata controlateralmente al lato da trattare con l'iniezione di gentamicina.

La soluzione di farmaco in eccesso è poi aspirata dal condotto.
Il paziente a fine trattamento viene invitato a mantenere l'orecchio asciutto per circa due settimane. Di solito a chiudere la microperforazione non è posizionato alcun cerottino, poiché il rischio che essa persista è assai basso. Il paziente può essere visto in follow-up per un periodo di 1-3 settimane e se c'è l'evidenza di ny spontaneo, ny post head-shaking test, o perdita uditiva, le iniezioni vengono interrotte. Contrariamente, le iniezioni vengono ripetute ogni settimana , solitamente da 1 a 3 settimane, finché la vertigine non è controllata o l'udito non peggiora.

La letteratura indica che quando questo protocollo è adottato, la vertigine risulta completamente controllata nel 90% dei pazienti, con un peggioramento uditivo nel 17% di essi; la recidiva di vertigine può ricorrere nel 29% dei pazienti dopo un periodo di 4-15 mesi di benessere[113-133-136].

CONCLUSIONI

La nostra Unità Operativa Complessa pur avendo una casistica piuttosto ampia di casi di MdM e di ipoacusie da idrope endolinfatico, non ha esperienza sul trattamento dei casi avanzati di MdM.
Da quanto precedentemente esposto, possiamo trarre le seguenti conclusioni sulla MdM:

- È una malattia rara ma sempre più diffusa.
- È una malattia "dell'età matura".
- Non vi sono prove certe sull'efficacia della terapia a pressione positiva (Meniett).
- L'iniezione intratimpanica di desametazone può essere utile nei non responsivi agli steroidi per via orale.
- La chirurgia del sacco endolinfatico è di tipo conservativo e prevede il risparmio della "funzionalità" cocleo-vestibolare.
- La chirugia occlusiva triplice dei canali semicircolari da buoni risultati ma può essere applicata solo nella forme monolaterali.
- L'impianto vestibolare è ancora ostacolato dalla complessità della tecnologia e dai maggiori rischi rispetto ai benefici.
- La labirintectomia chirurgica, tecnica demolitiva, rappresenta a tutt'oggi, la terapia più efficace nel controllo della vertigine; è utilizzabile però solo nelle forme monolaterali con sordità profonda.
- La terapia con gentamicina intratimpanica, tecnica demolitiva, consente un ottimo controllo sulla vertigine ma è utilizzabile nelle forme monolaterali per i suoi effetti ototossici.

L'eziologia della MdM ancora poco conosciuta non consente purtroppo una terapia specifica di sicura efficacia.

BIBLIOGRAFIA

1. Meniere P. Memoire sur des lesions de l'oreille interne dourant lieu a des symptomes de congestion cerebrale apoplectiforme. Gaz Med Paris 1861; 16:597.
2. Politzer A. Ueber lasion des labyrinthes. Arch Ohrenherek 1867; 2:88-89.
3. Goltz FR. Ueben de physiologische.Bedentung der Bogengange des Ohrlabyrinths. Arch Gesammte Phisiol Menschen n.d.Thiere 1870;3:172-92.
4. Guild SR. The circulation of endolymph. Am J Anat 1927;39:57-81.
5. Portmann G. The saccus endolymphaticus and an operation for draining the same for the relief of vertigo. J Laryngol Otol 1927;42:809-817.
6. Dandy W. Meniere's Disease, its diagnosis and a method of treatment. Offprint Arch Surg GM 3406.Chicago:AMA,1928.
7. Hallpike CS, Cairns H. Observations on the patology of Meniere sindrome.J Laryngol Otol 1938;53:625-55.
8. Shambaugh N. Distribution and density of subepithelial collagen in the endolymphatic sac in patients with Meniere's disease, Am J Otol 1985;6:449–454.
9. Kimura RS. Experimental blockage of the endolymphatic duct and sac and its effects on the inner ear of the guinea pig. Ann Otol Rhinol Laryngol 1967;76:644-687.
10. Schuknecht HF. Correlation of pathology with symptoms of Meniere's disease. Otolaryngol Clin N Am 1968;1:433.
11. Michel J. Interet de l'etude du mecanisme des deconvertes. J F ORL 1975 vol.24 ;2.
12. Sthale J. Incidence of Meniere's disease. Arch Otol 1978;104(2):99-102.
13. Cawthorne T. Meniere's disease. Proc R Soc Med 1954;47:663-670.
14. Pfaltz CR, Matefi L. Meniere's Disease or Syndrome? Otology and Neurotology 1954; 12:135-40.
15. Paparella MM. Meniere's disease and the peak audiogram. Arch Otolaryngol 1982;9:567-573.
16. Maurizi M. Audiovestibologia clinica. Idelson 2000.
17. AAO-HNS Committee on hearing and equilibrium guidelines for the diagnosis and evaluation of therapy in Meniere's disease. American Academy of Otolaryngology-Head and Neck Foundation, Inc. Otolaryngol Head Neck Surg. 1995;113(3):181–185. doi: 10.1016/S0194-5998(95)70102-8. [PubMed] [Cross Ref]

18. Hinchcliffe R. An attempt to classify the primary vertigos. J Laryngol Otol. 1967;81:849–857. doi: 10.1017/S0022215100067803. [PubMed] [Cross Ref]

19. Hinchcliffe R (1973) Ménière's syndrome. Recent advances in otolaryngology. In: Ransome J, Holden H, Bull TR (eds). Churchill Livingstone, Edinburgh, vol 12, pp 127–143

20. Havia M, Kentala E, Pyykko I. Prevalence of Meniere's disease in general population of Southern Finland. Otolaryngol Head Neck Surg. 2005;133(5):762–768. doi: 10.1016/j.otohns.2005.06.015. [PubMed] [Cross Ref]

21. Alexander TH, Harris JP. Current epidemiology of Meniere's syndrome. Otolaryngol Clin North Am. 2010;43(5):965–970. doi: 10.1016/j.otc.2010.05.001. [PubMed] [Cross Ref]

22. Committee on Hearing and Equilibrium Report of Subcommittee on Equilibrium and its Measurement. Meniere's disease: criteria for diagnosis and evaluation of therapy for reporting. Trans Am Acad Ophthalmol Otolaryngol. 1972;76:1462–1464. [PubMed]

23. Pearson BW, Brackmann DE. Committee on Hearing and Equilibrium guidelines for reporting treatment results in Meniere's disease. Otolaryngol Head Neck Surg. 1985;93(5):579–581. [PubMed]

24. Pyykko I, Nakashima T, Yoshida T, Zou J, Naganawa S (2013) Meniere's disease: a reappraisal supported by a variable latency of symptoms and the MRI visualisation of endolymphatic hydrops. BMJ Open 3(2). doi:10.1136/bmjopen-2012-001555 [PMC free article] [PubMed]

25. Lopez-Escamez JA, Carey J, Chung WH, Goebel JA, Magnusson M, Mandala M, Newman-Toker DE, Strupp M, Suzuki M, Trabalzini F, Bisdorff A. Diagnostic criteria for Meniere's disease. J Vestib Res. 2015;25(1):1–7. [PubMed]

26. Nakashima T NS, Pyykko I, Poe D (2015) New outlook on Meniere's disease. Nature rewiews. Accepted for publication

27. Pyykko I, Ishizaki H, Kaasinen S, Aalto H. Intratympanic gentamicin in bilateral Meniere's disease. Otolaryngol Head Neck Surg. 1994;110(2):162–167. doi: 10.1177/019459989411000204. [PubMed] [Cross Ref]

28. Levo H, Stephens D, Poe D, Kentala E, Rasku J, Pyykko I. EuroQol 5D quality of life in Meniere's disorder can be explained with symptoms and disabilities. Int J Rehabil Res. 2012;35(3):197–202. doi: 10.1097/MRR.0b013e3283531f95. [PubMed] [Cross Ref]

29. Hètu R, Getty L, Beaudry J, Philibert L. Attitudes towards co-workers affected by occupational hearing loss I: questionnaire development and inquiry. Br J Audiol. 1994;28(6):299–311. doi: 10.3109/03005369409077314. [PubMed] [Cross Ref]

30. Noble W, Atherley GR. The Hearing measurement scale: a questionnaire for the assessment of auditory disability. J Auditory Res. 1970;10(3):229–250.

31. Yardley L, Putman J. Quantitative analysis of factors contributing to handicap and distress in vertiginous patients: a questionnaire study. Clin Otolaryngol. 1992;17(3):231–236. doi: 10.1111/j.1365-2273.1992.tb01833.x. [PubMed] [Cross Ref]

32. Kennedy V, Chéry-Croze S, Stephens D, Kramer S, Thai-Van H, Collet L. Development of the International Tinnitus Inventory (ITI): a patient-directed problem questionnaire. Audiol Med. 2005;3(4):228–237. doi: 10.1080/16513860500470474. [Cross Ref]

33. Green JD, Jr, Verrall A, Gates GA. Quality of life instruments in Meniere's disease. Laryngoscope. 2007;117(9):1622–1628. doi: 10.1097/MLG.0b013e3180caa14f. [PubMed] [Cross Ref]

34. Hagnebo C, Melin L, Larsen HC, Lindberg P, Lyttkens L, Scott B. The influence of vertigo, hearing impairment and tinnitus on the daily life of Meniere patients. Scand Audiol. 1997;26(2):69–76. doi: 10.3109/01050399709074978. [PubMed] [Cross Ref]

35. Soderman AC, Bagger-Sjoback D, Bergenius J, Langius A. Factors influencing quality of life in patients with Meniere's disease, identified by a multidimensional approach. Otol Neurotol. 2002;23(6):941–948. doi: 10.1097/00129492-200211000-00022. [PubMed] [Cross Ref]

36. Ketola S, Levo H, Rasku J, Pyykkö I, Kentala E. The sense of coherence in patients with Menière's disorder. Auris Nasus Larynx. 2014;41(3):244–248. doi: 10.1016/j.anl.2013.12.008. [PubMed] [Cross Ref]

37. Stephens D, Kentala E, Varpa K, Pyykko I. Positive experiences associated with Menière's disorder. Otol Neurotol. 2007;28(7):982–987. [PubMed]

38. Levo H, Stephens D, Poe D, Kentala E, Pyykko I. Use of ICF in assessing the effects of Meniere's disorder on life. Ann Otol Rhinol Laryngol. 2010;119(9):583–589. [PubMed]

39. Wade DT, Halligan P. New wine in old bottles: the WHO ICF as an explanatory model of human behaviour. Clin Rehabil. 2003;17(4):349–354. doi: 10.1191/0269215503cr619ed. [PubMed] [Cross Ref]

40. Levo H, Stephens D, Poe D, Kentala E, Pyykko I. Use of ICF in assessing the effects of Menière's disorder on life. Ann Otol Rhinol Laryngol. 2010;119(9):583–589. [PubMed]

41. Foottit J, Anderson D. Associations between perception of wellness and health-related quality of life, comorbidities, modifiable lifestyle factors and demographics in older Australians. Australas J Ageing. 2012;31(1):22–27. doi: 10.1111/j.1741-6612.2011.00526.x. [PubMed] [Cross Ref]

42. Levo HSD, Kentala E, Rasku J, Pyykkö I. Fatigue in meniere's disease. Hear Bal Commun. 2013;11(4):191–197. doi: 10.3109/21695717.2013.835090. [Cross Ref]

43. van Cruijsen N, Jaspers JP, van de Wiel HB, Wit HP, Albers FW. Psychological assessment of patients with Meniere's disease. Int J Audiol. 2006;45(9):496–502. doi: 10.1080/14992020600753239. [PubMed] [Cross Ref]

44. Kirby SE, Yardley L. Cognitions associated with anxiety in Meniere's disease. J Psychosom Res. 2009;66(2):111–118. doi: 10.1016/j.jpsychores.2008.05.027. [PubMed] [Cross Ref]

45. Stephens D, Pyykkö I, Kentala E, Levo H, Rasku J. The effects of Menière's disorder on the patient's significant others. Int J Audiol. 2012;51(12):858–863. doi: 10.3109/14992027.2012.723141. [PubMed] [Cross Ref]

46. Wade D. Why physical medicine, physical disability and physical rehabilitation? We should abandon Cartesian dualism. Clin Rehabil. 2006;20(3):185–190. doi: 10.1191/0269215506cr952ed. [PubMed] [Cross Ref]

47. Naganawa S, Sugiura M, Kawamura M, Fukatsu H, Sone M, Nakashima T. Imaging of endolymphatic and perilymphatic fluid at 3T After intratympanic administration of gadolinium-diethylene-triamine pentaacetic acid. Am J Neuroradiol. 2008;29(4):724–726. doi: 10.3174/ajnr.A0894. [PubMed] [Cross Ref]

48. Nakashima T, Naganawa S, Sugiura M, Teranishi M, Sone M, Hayashi H, Nakata S, Katayama N, Ishida IM. Visualization of endolymphatic hydrops in patients with meniere's disease. Laryngoscope. 2007;117(3):415–420. doi: 10.1097/MLG.0b013e31802c300c. [PubMed] [Cross Ref]

49. Naganawa S, Nakashima T. Visualization of endolymphatic hydrops with MR imaging in patients with Meniere's disease and related pathologies: current status of its methods and clinical significance. Jpn J Radiol. 2014;32(4):191–204. doi: 10.1007/s11604-014-0290-4. [PubMed] [Cross Ref]

50. Naganawa S, Yamazaki M, Kawai H, Bokura K, Sone M, Nakashima T. Visualization of endolymphatic hydrops in Meniere's disease with single-dose intravenous gadolinium-based contrast media using heavily T(2)-weighted 3D-FLAIR. Magn Reson Med Sci. 2010;9(4):237–242. doi: 10.2463/mrms.9.237. [PubMed] [Cross Ref]

51. Naganawa S, Satake H, Kawamura M, Fukatsu H, Sone M, Nakashima T. Separate visualization of endolymphatic space, perilymphatic space and bone by a single pulse sequence; 3D-inversion recovery imaging utilizing real reconstruction after intratympanic Gd-DTPA administration at 3 Tesla. Eur Radiol. 2008;18(5):920–924. doi: 10.1007/s00330-008-0854-8. [PubMed] [Cross Ref]

52. Gürkov R, Kantner C, Strupp M, Flatz W, Krause E, Ertl-Wagner B. Endolymphatic hydrops in patients with vestibular migraine and auditory symptoms. Eur Arch Otorhinolaryngol. 2014;271(10):2661–2667. doi: 10.1007/s00405-013-2751-2. [PubMed] [Cross Ref]

53. Jerin C, Krause E, Ertl-Wagner B, Gurkov R. Longitudinal assessment of endolymphatic hydrops with contrast-enhanced magnetic resonance imaging of the labyrinth. Otol Neurotol. 2014;35(5):880–883. doi: 10.1097/MAO.0000000000000393. [PubMed] [Cross Ref]

54. Gürkov R, Flatz W, Ertl-Wagner B, Krause E. Endolymphatic hydrops in the horizontal semicircular canal: a morphologic correlate for canal paresis in Ménière's disease. Laryngoscope. 2013;123(2):503–506. doi: 10.1002/lary.23395. [PubMed] [Cross Ref]

55. Gürkov R, Flatz W, Louza J, Strupp M, Krause E. In vivo visualization of endolyphatic hydrops in patients with Meniere's disease: correlation with audiovestibular function. Eur Arch Otorhinolaryngol. 2011;268(12):1743–1748. doi: 10.1007/s00405-011-1573-3. [PubMed] [Cross Ref]

56. Gürkov R, Flatz W, Louza J, Strupp M, Ertl-Wagner B, Krause E. Herniation of the membranous labyrinth into the horizontal semicircular canal is correlated with impaired caloric response in Meniere's disease. Otol Neurotol. 2012;33(8):1375–1379. doi: 10.1097/MAO.0b013e318268d087. [PubMed] [Cross Ref]

57. Gürkov R, Flatz W, Louza J, Strupp M, Ertl-Wagner B, Krause E. In vivo visualized endolymphatic hydrops and inner ear functions in patients with electrocochleographically confirmed Meniere's disease. Otol Neurotol. 2012;33(6):1040–1045. [PubMed]

58. Nakashima T, Naganawa S, Teranishi M, Tagaya M, Nakata S, Sone M, Otake H, Kato K, Iwata T, Nishio N. Endolymphatic hydrops revealed by intravenous gadolinium injection in patients with Meniere's disease. Acta Otolaryngol. 2010;130(3):338–343. doi: 10.3109/00016480903143986. [PubMed] [Cross Ref]

59. Fiorino F, Pizzini FB, Beltramello A, Mattellini B, Barbieri F. Reliability of magnetic resonance imaging performed after intratympanic administration of gadolinium in the identification of endolymphatic hydrops in patients with Meniere's disease. Otol Neurotol. 2011;32(3):472–477. doi: 10.1097/MAO.0b013e31820e7614. [PubMed] [Cross Ref]

60. Nakashima T, Naganawa S, Pyykko I, Gibson WP, Sone M, Nakata S, Teranishi M. Grading of endolymphatic hydrops using magnetic resonance imaging. Acta Otolaryngol Suppl. 2009;560:5–8. doi: 10.1080/00016480902729827. [PubMed] [Cross Ref]

61. Liu F, Huang W, Wang Z, Chen Q, Liu X, Li S, Wang S. Noninvasive evaluation of endolymphatic space in healthy volunteers using magnetic resonance imaging. Acta Otolaryngol. 2011;131(3):247–257. doi: 10.3109/00016489.2010.524938. [PubMed] [Cross Ref]

62. Pyykko I, Zou J, Poe D, Nakashima T, Naganawa S. Magnetic resonance imaging of the inner ear in Meniere's disease. Otolaryngol Clin North Am. 2010;43(5):1059–1080. doi: 10.1016/j.otc.2010.06.001. [PubMed] [Cross Ref]

63. Zou J, Pyykko I, Bretlau P, Klason T, Bjelke B (2003) In vivo visualization of endolymphatic hydrops in guinea pigs: magnetic resonance imaging evaluation at 4.7 tesla.[Erratum appears in Ann Otol Rhinol Laryngol. 2005 Sep;114(9):738]. Ann Otol Rhinol Laryngol 112 (12):1059–1065 [PubMed]

64. Louza J, Krause E, Gurkov R. Audiologic evaluation of Meniere's disease patients one day and one week after intratympanic application of gadolinium contrast agent: our experience in sixty-five patients. Clin Otolaryngol. 2013;38(3):262–266. doi: 10.1111/coa.12087. [PubMed] [Cross Ref]

65. Louza J, Krause E, Gurkov R. Hearing function after intratympanic application of gadolinium-based contrast agent: a long-term evaluation. Laryngoscope. 2015;125(10):2366–2370. doi: 10.1002/lary.25259. [PubMed] [Cross Ref]

66. Louza JP, Flatz W, Krause E, Gurkov R. Short-term audiologic effect of intratympanic gadolinium contrast agent application in patients with Menière's disease. Am J Otolaryngol. 2012;33(5):533–537. doi: 10.1016/j.amjoto.2011.12.004. [PubMed] [Cross Ref]

67. Naganawa S, Yamazaki M, Kawai H, Bokura K, Sone M, Nakashima T. Imaging of Ménière's disease after intravenous administration of single-dose gadodiamide: utility of multiplication of MR cisternography and HYDROPS image. Magn Reson Med Sci. 2013;12(1):63–68. doi: 10.2463/mrms.2012-0027. [PubMed] [Cross Ref]

68. Naganawa S, Yamazaki M, Kawai H, Bokura K, Iida T, Sone M, Nakashima T. MR imaging of Ménière's disease after combined intratympanic and intravenous injection of gadolinium using HYDROPS2. Magn Reson Med Sci. 2014;13(2):133–137. doi: 10.2463/mrms.2013-0061.

69. Zou J, Pyykko I, Bjelke B, Dastidar P, Toppila E. Communication between the perilymphatic scalae and spiral ligament visualized by in vivo MRI. Audiol Neuro-Otol. 2005;10(3):145–152. doi: 10.1159/000084024. [PubMed] [Cross Ref]

70. Colletti V, Carner M. Auditory results after vestibular nerve section and intratympanic gentamicin for Meniere's disease. Otol Neurotolog 2007; 28:145-151

71. Silverstein H, Smuha E. Natural history vs.surgery for Meniere's disease. Otolaryngol Head Neck Surg1989; 100:6-16

72. Rauch SD; Oas JG. Intratympanic gentamicin for treatment of intractable Meniere's disease:a preliminary report. Laryngoscope 1997;107:83-9

73. Van Sonsbeek S, Pullens B, van Benthem PP. Positive pressure therapy for Ménière's disease or syndrome. Cochrane Databaseof Systematic Reviews 2015, Issue 3. Art. No.: CD008419. DOI: 10.1002/14651858.CD008419.pub2.

74. Trune DR, Kempton JB, Gross ND. Mineralocorticoid receptor mediates glucocorticoid treatment effects in the autoimmune mouse ear. Hear Res. 2006;212:22–32. [PubMed]

75. Pondugula SR, Sanneman JD, Wangemann P, Milhaud PG, Marcus DC. Glucocorticoids stimulate cation absorption by semicircular canal duct epithelium via epithelial sodium channel. Am J Physiol Renal Physiol. 2004;286:F1127–F1135. [PubMed]

76. Trune DR, Beth Kempton J, Kessi M. Aldosterone (Mineralocorticoid) equivalent to prednisolone (Glucocorticoid) in Reversing hearing loss in MRL/MpJ-faslpr autoimmune mice. Laryngoscope. 2000;110:1902–1906. [PubMed]

77. Kim SH, Marcus DC. Regulation of sodium transport in the inner ear. Hear Res. 2011;280:21–9. [PMC free article] [PubMed]

78. Kitahara T, Fukushima M, Uno A, Imai T, Ohta Y, Morihana T, Kamakura T, Horii A, Inohara H. Long-term results of endolymphatic sac drainage with local steroids for intractable Meniere's disease. Auris Nasus Larynx. 2013;40:425–30. [PubMed]

79. Long DS, Smith ML, Pries AR, Ley K, Damiano ER. Microviscometry reveals reduced blood viscosity and altered shear rate and shear stress profiles in microvessels after hemodilution. Proc Natl Acad Sci U S A. 2004;101:10060–10065. [PMC free article] [PubMed]

80. Bertlich M, Ihler F, Sharaf K, Weiss BG, Strupp M, Canis M. Betahistine metabolites, Aminoethylpyridine, and Hydroxyethylpyridine increase cochlear blood flow in guinea pigs in vivo. Int J Audiol. 2014;53:753–9. [PubMed]

81. Shirwany NA, Seidman MD, Tang W. Effect of transtympanic injection of steroids on cochlear blood flow, auditory sensitivity, and histology in the guinea pig. Am J Otol. 1998;19:230. [PubMed]

82. Otake H, Yamamoto H, Teranishi M, Sone M, Naka shima T. Cochlear blood flow during occlusion and reperfusion of the anterior inferior cerebellar artery-effect of topical application of dexamethasone to the round window. Acta Otolaryngol. 2009;129:127–131. [PubMed]

83. Boleas-Aguirre MS. Longitudinal results with intratympanic dexamethasone in the treatment of Meniere's disease. Otol Neurotol. 2008;29:33. [PMC free article] [PubMed]

84. Shea PF, Richey PA, Wan JY, Stevens SR. Hearing results and quality of life after streptomycin/dexamethasone perfusion for meniere's disease. Laryngoscope. 2012;122:204–211. [PubMed]

85. Casani AP, Piaggi P, Cerchiai N, Seccia V, Franceschini SS, Dallan I. Intratympanic treatment of intractable unilateral ménière disease gentamicin or dexamethasone? a randomized controlled trial. Otolaryngol Head Neck Surg. 2012;146:430–437. [PubMed]

86. Martin-Sanz E, Esteban-Sanchez J, Rodrigañez-Riesco L, Sanz-Fernández R. Transitory effect on endolymphatic hydrops of the intratympanic steroids for Meniere's disease. Laryngoscope. 2014;125:1183–8. [PubMed]

87. Belhassen S, Saliba I. Intratympanic steroid injection as a salvage treatment for sudden sensorineural hearing loss. J Laryngol Otol. 2014;128:1044–9. [PubMed]

88. C. Govoni, Carlo Zini e Carlo Govoni, Chirurgia della vertigine. In Trattato di Tecnica Chirurgica, volume XII, 60-85; Chirurgia otorinolaringoiatrica, UTET, Torino

89. Zhang D, Fan Z, Han Y, Lv y, Wang H Triple semicircular canal plugging: a novel modality for the treatment of intractable Meniere's disease. Acta Otolaryngol. 2016 Dec;136(12):1230-1235. Epub 2016 Jul 19.

90. Gong W, Merfeld DM. Prototype neural semicircular canal prosthesis using patterned electrical stimulation. Ann Biomed Eng. 2000;28:572–81. [PubMed]

91. Della Santina C, Migliaccio A, Patel A. Electrical stimulation to restore vestibular function development of a 3-d vestibular prosthesis. Conf Proc IEEE Eng Med Biol Soc. 2005;7:7380–5. [PMC free article] [PubMed]

92. Merfeld DM, Haburcakova C, Gong W, et al. Chronic vestibulo-ocular reflexes evoked by a vestibular prosthesis. IEEE Trans Biomed Eng. 2007;54:1005–15. [PubMed]

93. Phillips JO, Bierer SM, Ling L, et al. Real-time communication of head velocity and acceleration for an externally mounted vestibular prosthesis. Proceedings of the IEEE Engineering in Medicine and Biology Society. 2011;2011:3537–41. [PubMed]

94. Dai C, Fridman GY, Davidovics NS, et al. Restoration of 3D vestibular sensation in rhesus monkeys using a multichannel vestibular prosthesis. Hear Res. 2011;281:74–83. [PMC free article] [PubMed]

95. Gillespie MB, Minor LB. Prognosis in bilateral vestibular hypofunction. Laryngoscope. 1999;109:35–41. [PubMed]

96. Vibert D, Liard P, Hausler R. Bilateral idiopathic loss of peripheral vestibular function with normal hearing. Acta Otolaryngol (Stockh) 1995;115:611–5. [PubMed]

97. Merfeld DM, Gong W, Morrissey J, et al. Acclimation to chronic constant-rate peripheral stimulation provided by a vestibular prosthesis. IEEE Trans Biomed Eng. 2006;53:2362–72. [PubMed]

98. Rubinstein JT, Bierer S, Kaneko C, et al. Implantation of the semicircular canals with preservation of hearing and rotational sensitivity: a vestibular neurostimulator suitable for clinical research. Otol Neurotol. 2012;33:789–96. [PMC free article] [PubMed]

99. Wall C, 3rd, Merfeld DM, Rauch SD, et al. Vestibular prostheses: the engineering and biomedical issues. J Vestib Res. 2002;12:95–113. [PubMed]

100. Rubinstein JT, Della Santina CC. Development of a biophysical model for vestibular prosthesis research. J Vestib Res. 2002;12:69–76. [PubMed]

101. Bierer SM, Ling L, Nie K, et al. Auditory outcomes following implantation and electrical stimulation of the semicircular canals. Hear Res. 2012;287:51–6. [PMC free article] [PubMed]

102. Nie K, Bierer SM, Ling L, et al. Characterization of the electrically evoked compound action potential of the vestibular nerve. Otol Neurotol. 2011;32:88–97. [PMC free article] [PubMed]

103. Justin S. Golub, Leo Ling, et others Prosthetic implantation of the human vestibular system. Otol Neurotol. 2014 Jan; 35(1): 136-147

104. McElveen J,Shelton C. Retrolabyrinthine vestibular neurectomy: a reevaluation. Laryngoscope 1998;98:502-6

105. Schuknecht HF. Ablation therapy in the management of Meniere's disease. Laryngoscope 1956;66(7):859-70

106. Silverstein H. Streptomycin treatment for Meniere's disease. Ann Otol Rhinol Laryngol Suppl 1984;12:44-8

107. Beck C, Schmidt CL. 10 years of ex
perience with intratympanally applied streptomycin(gentamicin) in the therapy of morbus Meniere. Arch Otorhinolaryngol 1978;221(2):149-52

108. Odkvist LM. Middle ear ototoxic treatment for inner ear disease. Acta Otolaryngol Suppl 1989;457:83-6

109. Laitakari K. Intratympanic gentamycin in severe Meniere's disease. Clin Otolaryngol 1990;15(6):545-8

110. Nedzelski JM, Schessel DA. Chemical labyrinthectomy:a local applicatio of gentamicin for the treatment of unilateral Meniere's disease. Am J Otol 1992;13(1):18-22

111.Nedzelski JM. Intratympanic gentamicin instillation as treatment of unilateral Meniere's disease:update of an ongoing study. Am J Otol 1993;14(3):278-82

112. Atlas J, Parnes LS. Intratympanic gentamicin for intractable Meniere's disease: 5-year follow-up. J Otolaryngol 2003;32(5):288-93

113. Quaranta A, Scaringi A. Intratympanic therapy for Meniere's disease: effect of administration of low concentration of gentamicin.Acta Otolaryngol 2001; 121: 387-392

114. Blakley BW. Clinical forum: a review of intratympanic therapy. Am J Otolaryngol 1997;1884):520-6

115. Diamond C O'Connell DA. Systematic review of intratympanic gentamicin in Meniere's disease. J Otolaryngol 2003; 32(6):351-61

116. Goycoolea MV. Clinical aspects of round window membrane permeabilità under normal and pathological conditions. Acta Otolaryngol 2001;121(4):437-47

117. Plontke SK, Wood AW. Analysis of gentamicin kinetics in fluids of the inner ear with round window administration. Otol Neurotol 2002;23(6):967-74

118. Becvarovski Z. Round window gentamicin absorption:an in vivo human model. Laryngoscope 2002;112(9):1610-3

119. Alzamil KS, Linthicum FH. Extraneous round window membranes and plugs:possible effect on intratympanic therapy. Ann otol Rhinol Laryngol 2000;109(1):30-2

120. Salt AN. Quantification of solute entry into cochlear perilymph through the round window membrane. Hear Res 2001;154(1-2):88-97

121. Tran Ba HP, Bernard P. Kinetics of gentamicin uptake and release in the rat. Comparison of inner ear tissues and fluids with other organs. J Clin Invest 1986;77:1492-500

122. de Groot JC. Ultrastructural localization of gentamicin in the coclea. Hear Res 1990;50(1-2).35-42

123. Kroese AB. Blockage of the transduction channels of hair cells in the bullfrog's sacculus by aminoglycoside antibiotics. Hear Res 1989;37(3):203-17

124. Takumida M, Wersall J. Sensory hair fusion and glycocalyx changes after gentamicin exposure in the guinea pig. Acta Otolaryngol Suppl 1989;457:78-82

125. Li L, Nevill G. Two modes of hair cell loss from the vestibular sensory epithelia of the guinea pig inner ear. J Comp Neurol 1995;355(3):405-17

126. Hiel H, Bennani H. Kinetics of gentamicin in cochlear hair cells after chronic treatment. Acta Otolaryngol 1992;112(2):272-7

127. Wanamaker HH, Slepecky. Comparison of vestibular and cochlear ototoxicity from transtympanic streptomycin adminisration. Am J Otol 1999;20(4):457-64

128. Zheng JL. Immunocytochemical and morphological evidence for intracellular self-repair as an important contributor to mammalian hair cell recovery. J Neurosci 1999;19(6):2161-70

129. Nakagawa T. Gentamicin ototoxicity induced apoptosis of the vestibular hair cells of guinea pigs. Eur Arch Otorhinolaryngol 1997;254(1):9-14

130. Schacht J. Biochemical basis of aminoglycoside ototoxicity. Otolaryngol Clin North Am 1993;26:845-56

131. Bernard C, Ferrary E. Production of endolymph in the semicircular canal of the frog rana esculenta. J Physiol (London) 1986;371:17-28

132. Neuhauser H, Leopold M. The interrelations of migraine, vertigo, and migrainous vertigo. Neurology 2001;56(4):436-41

133. Radtke A. Migraine and Meniere's disease:is there a link? Neurology 2002;59(11):1700-4

134. Vass Z, Steyger PS. Capsaicin stimulation of the cochlea and electric stimulation of the trigeminal ganglion mediate vascular permeability in cochlear and vertebro-basilar arteries: a potential cause of inner ear dysfunction in headache. Neuroscience 2001; 103(1):189-201

135. Blakley BW. Update on intratympanic gentamicin for Meniere's disease. Laryngoscope 2000;110:236-40

136. Hongmiao Ren, Taungfang Yin, Yongde Lu, Weijia Kong, Jihao Ren. Intratympanic dexamethasone injections for refractory Meniere' s disease

137. Lermoyez M. La vertige qui fait entendre. Presse Med. 1919; 27:1-3

138. Shea JJ, et al. Endolymphatic hydrops associated whith otosclerosis. Am J Otol 1994; 15: 348-57

139. Ralli G, et al. La Malattia di Meniere e la Vertigine Parossistica Posizionale. Arq. Otorrinolaring 2003; 7:1

RUOLO DELLE PROTESI IMPIANTABILI DELL'ORECCHIO MEDIO NELLE IPOACUSIE MISTE

G. N. Frau, F. Bonfioli, F. Maronato

UO Otorinolaringoiatria - Ospedale Santa Maria del Carmine - Rovereto.

Le protesi impiantabili dell'orecchio medio sono, secondo la definizione di Sterkers[1], degli strumenti attivi, chirurgicamente impiantabili a livello dell'orecchio medio per la riabilitazione protesica delle ipoacusie Neurosensoriali. Oggi si è diffuso l'acronimo AMEI, che sta per "active middle era implant". Tra di esse distinguiamo protesi totalmente impiantabili e protesi semimpiantabili delle quali la più frequentemente impiantata è la protesi semi-impiantabile Vibrant Soundbridge o VSB (Symphonix, San Jose, CA, USA, successivamente Med-El Hearing Technology, Innsbruck, Austria). Il Vibrant Soundbridge è un AMEI con un trasduttore a massa flottante (FMT, che sta per Floating Mass Transducer) che nella sua produzione originale era disegnata per essere agganciata al processo lungo dell'incudine differenziandosi dai tradizionali apparecchi acustici per lo stimolo diretto sulla catena ossiculare piuttosto che con Dal punto di vista storico le protesi impiantabili dell'orecchio medio sono già state utilizzate, in passato, anche nelle ipoacusie miste conseguenti a patologie dell'orecchio medio. Suzuki et al, nel 1985, hanno presentato l'utilizzo di una protesi dell'orecchio medio di tipo pietzoelettrico per pazienti con ipoacusia mista[2]. Questo tipo di esperienze erano, una volta, confinate solo al Giappone e, solo dopo molti anni in Europa iniziarono i primi trials clinici in pazienti con ipoacusia mista, eseguendo la ricostruzione ossiculare in contemporanea con aggancio della floating

mass transducer (FMT) della protesi Vibrant Soundbridge alla neocatena. La principale rivoluzione è stata introdotta da Colletti nel 2005 con il primo posizionamento dell'FMT sulla membrana della finestra rotonda[3], dimostrando che la funzione dell'orecchio medio può essere superata o sostituita con un AMEI.
La base teorica del nuovo posizionamento non fu però una novità. Infatti, Wever EG e Lawrence M nel 1950 dicevano[4] che è "poco importante il modo in cui l'energia sonora è portata all'orecchio interno", la membrana basilare reagisce allo stesso modo. Infatti, la membrana basilare può essere messa in movimento anche da vibrazioni trasmesse alla coclea attraverso il cranio o direttamente attraverso la finestra ovale, la finestra rotonda o una fenestrazione cocleare (staffa artificiale)".
Tutto ciò, naturalmente, con differente dispersione di energia sonora! L'alta impedenza, che caratterizza il passaggio del suono dall'aria ai liquidi dell'orecchio medio, è infatti solo parzialmente compensata dal sistema di leve della catena ossiculare. Questo concetto era stato sviluppato, negli anni settanta, da Garcia Ibanez che introdusse il concetto della sonoinversione[5]. Spindel ha inoltre dimostrato come sia possibile ottenere un tracciato ABR, nell'animale da esperimento, usando oltre che stimoli acustici anche uno stimolo elettromagnetico applicato direttamente alla finestra rotonda[6].

Tuttavia il posizionamento dell'FMT alla membrana della finestra rotonda (RWM) rimane una sfida chirurgica (7) e la stimolazione della RW ancora soggetta a variazioni nel risultato uditivo[8-9]. Molti pazienti con una componente neurosensoriale oltre i limiti delle protesi ancorate all'osso (BAHA), anche se teoricamente suscettibili di correzione chirurgica della componente trasmissiva, il più delle volte, presentavano dei problemi complessi di protesizzazione per via aerea. Tra questi, vanno menzionati particolarmente quei casi che presentano una cavità aperta, seppure sanificata. Recenti report su diversi metodi di applicare la stimolazione alla finestra rotonda da parte di Nakajima et al.[10] e di Arnold et al.[11] hanno indicato migliori risultati sul trasferimento di energia alla coclea attraverso l'interposizione di tessuto che sono stati confutati da altri studi[12-13].
Le tecniche chirurgiche, che prenderemo in considerazione, sono quelle relative all'applicazione delle protesi Vibrant Soundbridge nei disordini della catena ossiculare e dell'orecchio medio. I posizionamenti dell'FMT che stanno alla base delle diverse tecniche chirurgiche vengono indicate con interventi di Vibroplastica "Vibroplasty".
Il termine coniato dai colleghi tedeschi, non è, a nostro avviso, preciso, poiché è riferibile esclusivamente all'impianto VSB dove il sistema

effettore, FMT, è accoppiato a elementi di una catena ossiculare ricostruita oppure alla membrana della finestra rotonda. Più adatta ci pare la classificazione "COR" di Beltrame che peraltro non ha avuto seguito in letteratura[14]. Negli ultimi anni differenti tipi di accoppiatori "couplers" permettono di agganciare efficacemente l'FMT del VSB ai diversi elementi della catena ossiculare o alla finestra rotonda per il trattamento di ipoacusie trasmissive e miste[15-16]. Rimangono comunque dei casi nei quali l'applicazione dell'FMT può rilevarsi particolarmente problematica come nelle malformazioni dell'orecchio medio, nei diversi tipi di atresia auris e nella timpanosclerosi[17]. In casi particolari, com'è stato fatto in due nostri pazienti, l'applicazione del VSB può essere fatta direttamente al periostio del promontorio creando una terza finestra o esponendo il periostio ai bordi della finestra rotonda.

La chirurgia delle protesi impiantabili dell'orecchio medio presenta una bassa incidenza di complicanze. In generale i rischi sono simili a quelli della chirurgia dell'orecchio medio in genere. Ciò nonostante, è opportuno discutere molto attentamente le potenziali complicanze col paziente[16-18-19]. Da un confronto tra i vari studi si riporta un'incidenza di chirurgie di revisione tra il 10% e il 30%[8-18-19-20-28-33] purtroppo questo dato è spesso assente[21-31]. Di solito la chirurgia di revisione è richiesta per un insufficiente guadagno uditivo[22-29], più raramente l'infezione o infiammazione cronica e la rottura dell'impianto. Zwartenkot in una larga serie in cui è riportato tipo e numero di complicanze nella chirurgia delle protesi impiantabili da orecchio medio[23] segnala la necessità di un significativo numero di revisioni per dislocazione dell'FMT o malfunzionamento dell'impianto.

Per quanto concerne la conservazione della funzione uditiva, nella nostra esperienza e in quella della letteratura i valori di soglia per via ossea pre-operatori non differivano significativamente da quelli post-operatori[13-20]. Tuttavia i risultati riabilitativi differiscono nelle varie casistiche a seconda del metodo di accoppiamento dell'FMT alla finestra rotonda. Alcuni autori hanno riportato che l'uso di materiali da interposizione tra FMT e membrana della finestra rotonda migliorano significativamente la trasmissione dell'energia sonora all'orecchio interno[21-22].

Mentre altri riportano risultati meno brillanti in questa categoria di pazienti rispetto all'accoppiamento diretto tra FMT e membrana della finestra rotonda[23].

Trattandosi comunque di una procedura complessa non stupisce che la ripetibilità dei risultati delle procedure d'impianto dipenda dalla tecnica chirurgica più che dalle variazioni anatomiche individuali[24].

Anche l'utilizzo di tecniche di monitoraggio come l'elettrococleografia e gli auditory steady state responses aiutano a collocare al meglio l'FMT[25-26].

CASISTICA

Nella valutazione dei risultati recentemente fatta abbiamo analizzato i risultati a lungo termine dell'applicazione dell'FMT alla finestra rotonda e di quelli, più recenti, alla staffa. Nella maggioranza dei casi impiantati alla finestra rotonda non sono stati utilizzati "couplers" mentre nei casi impiantati con il nuovo VORP 503 è stato utilizzato un coupler per la staffa.
55 pazienti si sono sottoposti a intervento d'impianto VSB "non classica" presso la nostra unità operativa tra il 2005 e il 2018, tra di questi abbiamo ristretto la valutazione ai pazienti impiantati alla finestra rotonda di cui avevamo un follow-up medio di 9 anni (SD 4,52) che corrispondevano a 18 pazienti, 12 pazienti di sesso femminile e di 6 di sesso maschile. Per quanto concerne i pazienti con FMT applicato sulla staffa si trattava di 8 pazienti, 5 di sesso maschile e 3 di sesso femminile con un follow-up medio di 3 anni (SD 1,88).

Come range audiometrico d'indicazione all'impianto è stato usato quello indicato dal produttore. In particolare la via ossea non deve'essere peggiore di valori dai 45dB ai 65dB nelle frequenze dai 500 ai 4000Hz come indicato in Fig. 1.

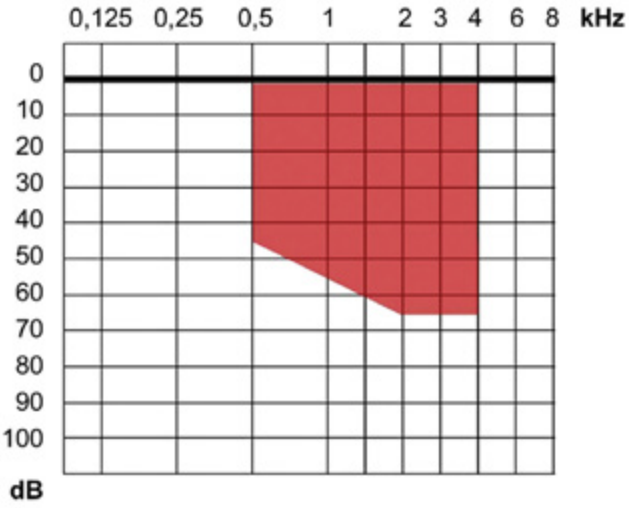

Fig.1. *Area di indicazioni al VSB in pazienti con ipoacusia trasmissiva e mista secondo il produttore; la via ossea deve rientrare nell'area colorata. Va posta attenzione in pazienti con via ossea migliore di 20dB in quanto il paziente potrebbe avvertire il rumore di fondo del processore.*

RISULTATI

Nei pazienti con impianto accoppiato alla finestra rotonda all'esame audiometrico tonale il guadagno medio sulle 4 frequenze comprese tra 500H e 4000Hz è stato di 32,27dB, così distribuito sulle singole frequenze: 500Hz:26,66dB; 1000Hz: 34,93dB; 2000Hz:39,82dB; 4000Hz:27,66dB. In tabella 1 sono riportati i grafici.

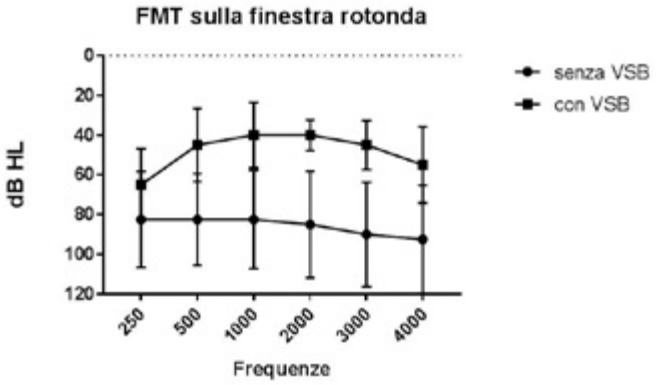

Tab.1. *FMT alla finestra rotonda N=18 Esame audiometrico tonale in campo libero.*

La linea con i quadrati pieni indica la soglia media senza impianto, la linea con i cerchi pieni indica la soglia uditiva media con impianto.
Nei pazienti con impianto accoppiato alla staffa attraverso il coupler all'esame audiometrico tonale il guadagno medio sulle 4 frequenze comprese tra 500H e 4000Hz è stato di 42,01dB, così distribuito sulle singole frequenze: 500Hz: 32,68dB; 1000Hz:46,07dB; 2000Hz:46,07dB; 4000Hz:43,21dB. In tabella 2 sono riportati i grafici.

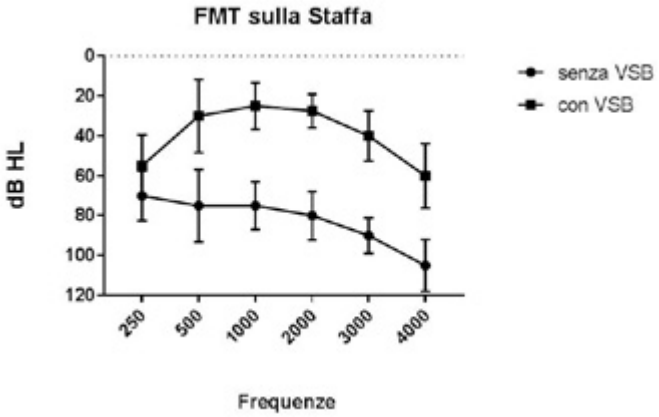

Tab.2. *FMT alla staffa. N=8 Esame audiometrico tonale in campo libero.*

La linea con i quadrati pieni indica la soglia media senza impianto, la linea con i cerchi pieni indica la soglia uditiva media con impianto.
In Tab. 3 si confrontano i risultati con l'impianto alla FR con quelli alla staffa.

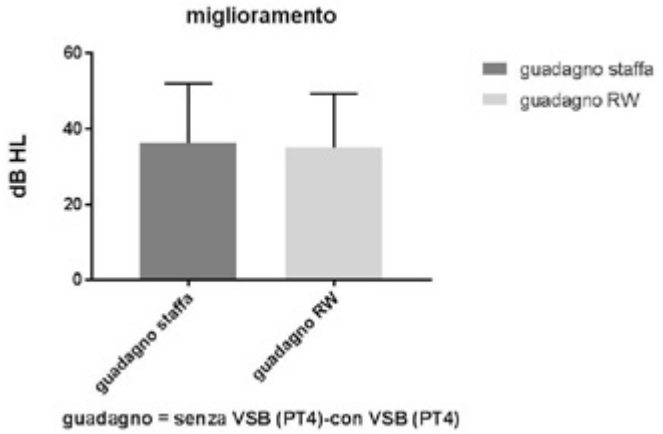

Tab.3. *Guadagno medio nei pazienti impiantati alla staffa, box grigio scuro e guadagno medio nei pazienti impiantati alla finestra rotonda, box grigio chiaro.*

Nell'esame vocale in campo libero si apprezzano meglio i risultati riabilitativi. In Tab. 4 sono riportati i risultati medi a lungo termine nei pazienti impiantati alla finestra rotonda.

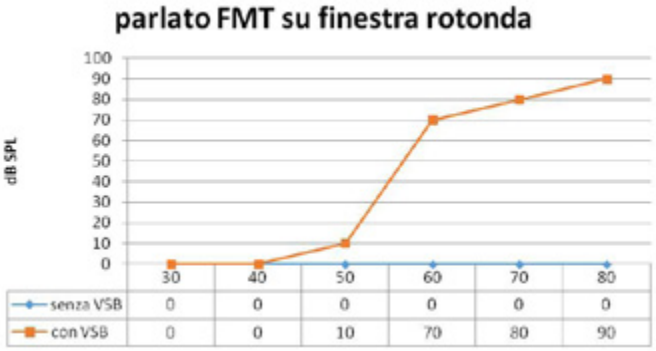

Tab.4. *Discriminazione vocale in campo libero in pazienti con FMT sulla finestra rotonda. La linea azzurra con i punti tondi indica la percentuale di discriminazione vocale alle diverse intensità di presentazione die fonemi indicata in dB SPL senza impianto. La linea arancio il dato con impianto.*

In Tab. 5 sono riportati i risultati medi a lungo termine nei pazienti impiantati alla staffa.

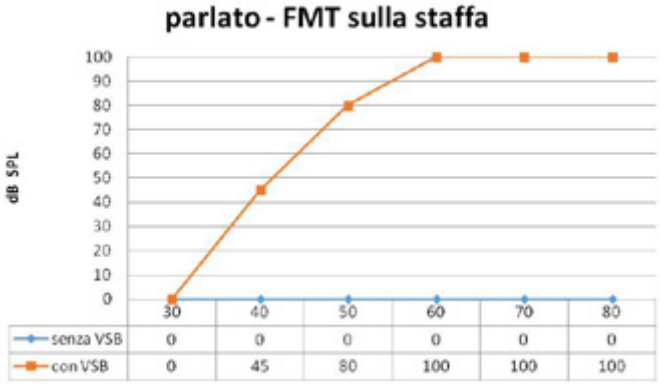

Tab.5. *Discriminazione vocale in campo libero in pazienti con FMT sulla staffa. La linea azzurra con i punti tondi indica la percentuale di discriminazione vocale alle diverse intensità di presentazione die fonemi indicata in dB SPL senza impianto. La linea arancio il dato con impianto.*

DISCUSSIONE

L'anno 2005 ha segnato una nuova era nell'implantologia dell'orecchio medio. Nella nostra unità operativa abbiamo iniziato l'uso della nuova tecnica alla finestra rotonda immediatamente dopo la presentazione dei primi casi impiantati dal Prof. Colletti a Verona e presentati al Congresso Mondiale IFOS a Roma nel maggio 2005.
Il nostro primo paziente impiantato con la nuova tecnica alla finestra rotonda l'8 novembre del 2005 merita un'attenzione particolare. Si trattava di un paziente di 75 anni il cui osso temporale era stato irradiato per una neoplasia dell'orecchio esterno. L'esame audiometrico tonale e vocale sono riportati in Fig.2.

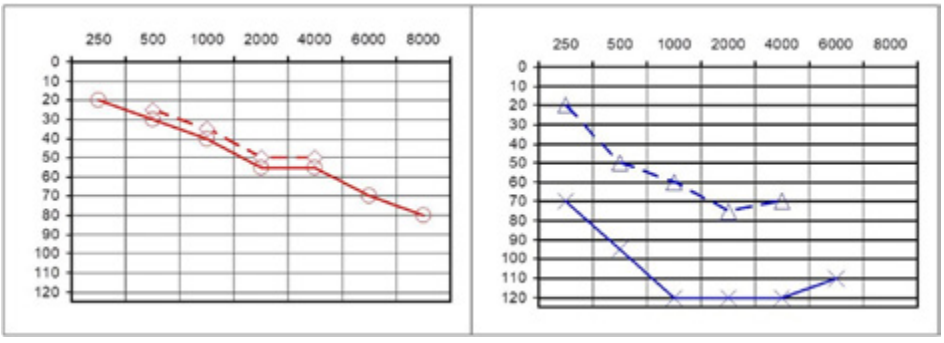

Fig.2. *ME 75aa; esame audiometrico tonale e vocale preoperatorio.*

Il paziente fu sottoposto a petrosectomia subtotale obliterativa con grasso addominale e impianto VSB alla finestra rotonda. Il risultato uditivo tonale e vocale sono riporti rispettivamente in Fig.3 e nella Fig.4.

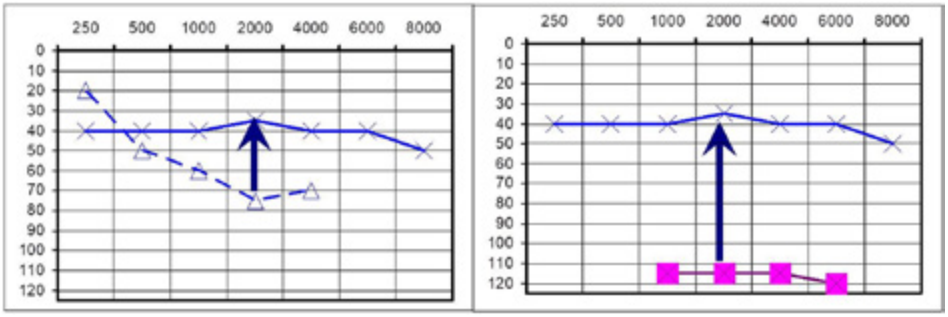

Fig.4. *ME 75aa; esame audiometrico tonale post-operatorio. A destra si evidenzia il guadagno funzionale sulla via ossea mentre a sinistra il guadagno funzionale sulla via aerea.*

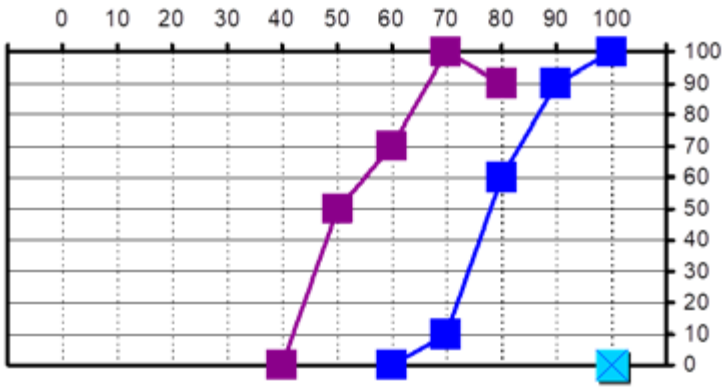

Fig.4. *ME 75aa; esame audiometrico vocale post-operatorio. Miglioramento funzionale a 70 dB che passa dal 0 % al 100% di discriminazione vocale Verde pre-op; Blu Immediato post-op; Viola da 3 mesi in avanti.*

In quel paziente fu interessante osservare come la soglia di discriminazione vocale migliorasse nell'arco di tre mesi per effetto del processo di cicatrizzazione che favoriva un migliore accoppiamento tra FMT e membrana della finestra rotonda grazie alla riduzione dell'imbibizione della fascia interposta tra le due.
Il paziente non ebbe complicanze dall'intervento ma morì pochi anni dopo per altre cause. Aveva usato l'impianto con beneficio fino alla sua

scomparsa. Per quanto c'è dato di conoscere questo è stato il primo caso d'impianto VSB simultaneo a petrosectomia subtotale obliterativa e forse l'unico finora impiantato che era stato precedentemente irradiato per un tumore maligno[27-28].

Presso la nostra Unità Operativa fin dalle prime esperienze con l'applicazione del VSB nelle ipoacusie miste miste conseguenti a patologia che aveva compromesso la funzione della catena ossiculare e dell'orecchio medio, abbiamo cercato per quanto possibile una ricostruzione affidabile relativamente alla stabilità, sia essa quella ottenuta agganciando l'FMT alla staffa sia quella, spesso obbligata alla finestra rotonda. Questa scelta oltre che dai nostri risultati, peraltro confortanti, è dettata dall'analisi della letteratura che dimostra quanto incerti siano i risultati delle ossiculoplastiche. Infatti, è stato evidenziato che, in una percentuale variabile tra il 40% e il 60% delle ricostruzioni ossiculari con staffa presente, si ottiene un air-bone gap superiore a 20dB e tale percentuale sale a valori dal 50% all'80% se la staffa è assente[29].

D'altronde è stato proprio Colletti a enfatizzare i vantaggi dell'impianto alla finesta rotonda rispetto alla ricostruzione della catena ossiculare in questa categoria di pazienti[30]. già in questo primo lavoro si rimarcava il fatto che il guadagno maggiore si otteneva a 1000Hz e a 2000Hz spesso con un miglioramento di soglia rispetto alla via ossea legato all'amplificazione generata dall'impianto. Questo è evidente anche nei nostri risultati in parte presenti in un precedente lavoro e in quello di Dumont et al.[21-31], ciò in fondo era anche stato rilevato da studi sull'osso temporale umano nei quali, a seguito di una stimolazione sonora alla finestra rotonda, il maggiore spostamento della staffa e la più alta pressione differenziale si evocavano nelle frequenze medie[32-10]. In verità non sono tanti gli studi che abbiano valutato i risultati a lungo termine del VSB nelle ipoacusie miste con una casistica rilevante[9]. La maggior parte degli studi sono retrospettivi e non randomizzati con un basso livello di evidenza[33].

Altre problematiche che andranno risolte sono quelle relative alla difficoltà nel confrontare un guadagno uditivo espresso come "guadagno uditivo funzionale" che confronta una soglia tonale o una discriminazione vocale in campo libero preoperatoria con quella protesizzata postoperatoria o addirittura il post-op con e senza protesi, in particolare quando cumula in se il risultato di un trattamento di ossiculoplastica e l'amplificazione protesica come nell'FMT agganciato alla staffa che fa da columella tra staffa e membrana timpanica. Altre situazioni che non vengono spesso considerate nella valutazione dei risultati sono la privazione uditiva, il grado di severità dell'ipoacusia, il tipo di patologia, le patologie associate, la funzione cognitiva e tutto ciò possa avere un impatto sulla capacità di

discriminazione vocale[24-30]. Il fatto che accomuna comunque tutti gli studi è il marcato guadagno uditivo, confrontato con la situazione precedente, in un gruppo di pazienti che precedentemente non avevano accesso ad una adeguata riabilitazione uditiva e nei quali il VSB si è dimostrato molto efficace[3-18-19-20-21-33-34-35].

I nostri risultati si mostrano in linea con la maggior parte dei lavori pubblicati. Come nelle ossiculoplastiche il risultato è migliore e più stabile nel tempo se l'FMT è agganciato alla staffa, ma il dato più interessante è quello alla finestra rotonda nei pazienti i cui la catena ossiculare era assente. In una categoria di pazienti nei quali i risultati riabilitativi a lungo termine con ossiculoplastica sono stati tradizionalmente scarsi l'impianto VSB permette una buona riabilitazione uditiva.I pazienti, come in altri studi[33], riferiscono una migliore qualità del suono, meno feedback e meno occlusione rispetto agli apparecchi acustici tradizionali.

Lo stesso abbiamo registrato relativamente alla soddisfazione del paziente dove la maggior parte degli studi riportano elevati livelli di soddisfazione, con miglioramento della qualità della vita e un minore difficoltà ad affrontare situazioni avverse[22].

CONCLUSIONI

Dopo 13 anni di utilizzo del VSB nel trattamento di pazienti con ipoacusia mista è nostra esperienza ed evidenza dell'efficacia e della sicurezza di questo impianto.

Le tecniche chirurgiche implantologiche sono variabili e debbono adattarsi allo stato dell'orecchio medio e interno del paziente che si deve riabilitare. La scelta tra le diverse possibilità di posizionamento dell'FMT è dettata infatti sia dalle condizioni dell'orecchio medio, sia dall'esperienza dell'operatore. Sono stati nel tempo sviluppati diversi tipi di adattatori che facilitano l'applicazione dell'impianto.

Le indicazioni sono dettate principalmente dall'intolleranza ai comuni apparecchi acustici di questa categoria di pazienti. Le complicanze sono relativamente rare e principalmente legate a un'insufficiente guadagno funzionale con necessità di riposizionare l'FMT nella finestra rotonda.

Nella nostra esperienza, a lungo termine nell'applicazione alla finestra rotonda, l'impianto Vibrant Soundbridge nelle ipoacusie miste, ha permesso un'eccellente riabilitazione della funzione uditiva in pazienti per i quali in passato non si disponeva di adeguate soluzioni riabilitative.

BIBLIOGRAFIA

1. Sterkers O, Boucarra D, Labassi S, Bebear JP, Dubreuil C, Frachet B, Fraysse B, Lavieille JP, Magnan J, Martin C, Truy E, Uziel A, Vaneecloo FM. A middle ear implant, the Symphonix Vibrant Soundbridge: retrospective study of the first 125 patients implanted in France. Otol Neurotol. 2003 May; 24(3): 427-36.

2. Suzuki J, Kodera K, Yanagihara N.: Middle ear implant for human. Acta Otolaryngol. 1985 Mar-Apr; 99(3-4):313-7.

3. Colletti V, Soli SD, Carner M, Colletti L. Treatment of mixed hearing losses via implantation of a vibratory transducer on the round window. Int J Audiol. 2006 Oct;45(10): 600-8.

4. Wever EG, Lawrence M. The transmission properties of the middle ear. 1950. Ann. Otol Rhinol Laryngol. 1992 Mar;101(3): 191-204.

5. Garcia-Ibanez L. [Mobilization, fenestration and a new audio surgical system: sonoinversion.] Arch Ital Otol Rinol Laringol. 1959;70 (Suppl 40): 68-81.

6. Spindel JH, Lambert PR, Ruth RA: The round window electromagnetic implantable hearing aid approach. Otolaryngol Clin North Am. 1995 Feb;28(1): 189-205.

7. M. Mancheno, M. Aristegui, and J. R. Sa ˜ nudo, “Round and oval ˜ window anatomic variability: its implication for the vibroplasty technique,” Otology & Neurotology, vol. 38, no. 5, pp. e50–e57, 2017.

8. G. M. Sprinzl, A. Wolf-Magele, J. Schnabl, and V. Koci, “Te active middle ear implant for the rehabilitation of sensorineural, mixed and conductive hearing losses,” Laryngo-Rhino-Otologie, vol. 90, no. 9, pp. 560–572, 2011.

9. A. M. Beltrame, A. Martini, S. Prosser, N. Giarbini, and C. Streitberger, “Coupling the vibrant soundbridge to cochlea round window: auditory results in patients with mixed hearing loss,” Otology & Neurotology, vol. 30, no. 2, pp. 194–201, 2009.

10. Nakajima HH, Dong W, Olson ES, Rosowski JJ, Ravicz ME, Merchant SN: Evaluation of round window stimulation using the floating mass transducer by intracochlear sound pressure measurements in human temporal bones. Otol Neurotol 2010; 31: 506–511.

11. Arnold A, Stieger C, Candreia C (2009) Factors improving the vibration transfer of floating mass transducer at the round window. Otol Neurotol 31:122–128

12. Pennings R, Ho A, Brown J et al (2010) Analysis of Vibrant Soundbridge placement against the round window membrane in human cadaveric temporal bone model. Otol Neurotol 31:998–1003.

13. Skarzynski, H., Olszewski, L., Skarzynski, P.H. et al. Direct round window stimulation with the Med-El Vibrant Soundbridge: 5 years of experience using a technique without interposed fascia. Eur Arch Otorhinolaryngol (2014) 271: 477.

14. G.N. Frau, M.A. Beltrame. Impianto vibrant soundbridge con tecnica classica nelle ipoacusie neurosensoriali e alla finestra rotonda nelle ipoacusie miste: risultati uditivi. Monografia AOOI. Risultati a lungo termine della chirurgia non oncologica in ORL, 2010. Pag. 121-142.

15. Huber AM, Mlynski R, Muller J, et al. A new vibroplasty coupling technique as a treatment for conductive and mixed hearing losses: a report of 4 cases. Otol Neurotol 2012;33:613–617.

16. Kontorinis G, Lenarz T, Mojallal H, Hinze AL, Schwab B. Power stapes: an alternative method for treating hearing loss in osteogenesis imperfecta? Otol Neurotol 2011;32:589–595).

17. Satoshi Iwasaki, Hiroaki Suzuki, Hideaki Moteki, Maiko Miyagawa, Yutaka Takumi & Shin-Ichi Usami. Experience with the Vibrant Soundbridge RW-Coupler for round window Vibroplasty with tympanosclerosis. Acta Oto-Laryngologica, 2012; 132: 676–682.

18. Baumgartner WD, Boheim K, Hagen R, et al. The vibrant soundbridge for conductive and mixed hearing losses: European multicenter study results. Adv Otorhinolaryngol 2010;69:38–50.

19. Bernardeschi D, Hoffman C, Benchaa T, et al. Functional results of Vibrant Soundbridge middle ear implants in conductive and mixed hearing losses. Audiol Neurootol 2011;16:381–7.

20. Marino R, Linton N, Eikelboom RH, et al. A comparative study of hearing aids and round window application of the Vibrant Sound Bridge (VSB) for patients with mixed or conductive hearing loss. Int J Audiol 2013;52:209–18.

21. Beltrame AM, Martini A, Prosser S, et al. Coupling the Vibrant Soundbridge to cochlea round window: auditory results in patients with mixed hearing loss. Otol Neurotol 2009;30:194–201.

22. Verhaert N, Desloovere C, Wouters J. Acoustic hearing implants for mixed hearing loss: a systematic review. Otol Neurotol 2013;34:1201–9.

23. Zwartenkot J.W. - 17-2-2017 - Auditory implants in Otology. Active middle ear implants and direct acoustic cochlear stimulation indications and outcome.

24. Salcher R, Lenarz T, Schwab B, Maier H. Round window stimulation with the floating mass transducer at constant pretension. Hear Res 2014;314: 1–9.

25. Mandala M, Colletti L, Colletti V. Treatment of the atretic ear with round window Vibrant Soundbridge implantation in infants and children: electrocochleography and audiologic outcomes. Otol Neurotol 2011;32: 1250–1255.

26. Verhaegen VJ, Mulder JJ, Noten JF, et al. Intraoperative auditory steady state response measurements during Vibrant Soundbridge middle ear implantation in patients with mixed hearing loss: preliminary results. Otol Neurotol 2010;31:1365–1358.

27. Linder T, Schlegel C, DeMin N, van der Westhuizen S (2008). Active middle ear implants in patients undergoing subtotal petrosectomy: new applications for the vibrant soundbridge device and its implication for lateral cranium base surgery. Otol Neurotol 30:41–47.

28. Nicolas Verhaert • Hamidreza Mojallal • Burkard Schwab. Indications and outcome of subtotal petrosectomy for active middle ear implants.. Eur Arch Otorhinolaryngol (2013) 270:1243–1248.).

29. Huiqian Yu,Yingzi He,Yusu Ni,Yunfeng Wang, Na Lu, Huawei Li. PORP vs. TORP: a meta-analysis. Eur Arch Otorhinolaryngol (2013) 270: 3005–3017.

30. Colletti V, Carner M, Colletti L: TORP versus round window implant for hearing restoration of patients with extensive ossicular chain defect. Acta Otolaryngol 2009; 129: 449–452.

31. Dumon T, Gratacap B, Firmin F, Vincent R, Pialoux R, Casse B, Firmin B: Vibrant Soundbridge middle ear implant in mixed hearing loss: indications, techniques, results. Rev Laryngol Otol Rhinol (Bord) 2009; 130: 75– 81.

32. Foyt D, Carfrae M: Minimal access surgery for sympohonix/Med-El Vibrant Soundbridge middle ear implant. Otol Neurotol 2006; 27: 167–171.

33. Tysome JR, Moorthy R, Lee A, et al. Systematic review of middle ear implants: do they improve hearing as much as conventional hearing aids? Otol Neurotol 2010; 31(9):1369–75.

34. Yu JK, Tsang WS, Wong TK, et al. Outcome of Vibrant Soundbridge middle ear implant in Cantonese-speaking mixed hearing loss adults. Clin Exp Otorhinolaryngol 2012;5(Suppl 1):S82–8.

35. Luers JC, Hu¨ttenbrink K, Zahnert T, et al. Vibroplasty for mixed and conductive hearing loss. Otol Neurotol 2013;34:1005–12.

PROTESI AD IMPIANTO OSSEO: GESTIONE DELLE COMPLICANZE INTRA E POST OPERATORIE

A. Franzetti

UO ORL Ospedale Bassini - ASST NORD Milano,
Centro della sordità infantile - Ospedale "V.Buzzi" - Milano

Consideriamo in questa relazione le protesi ad impianto osseo attive e passive che utilizzano la sola trasmissione per via ossea attraverso la vibrazione della teca cranica sia con meccanismo transcutaneo con magnete che con conduzione vibratoria percutanea tramite pilastro. Viene considerata una casistica sia di età pediatrica che adulta con un follow–up di almeno 5 anni.

Le problematiche da considerare per un corretto risultato funzionale sono divise in due gruppi:

1. **Problematiche chirurgiche e post operatorie tardive**
2. **Problematiche audiologiche**

PROBLEMATICHE CHIRURGICHE

DEI TESSUTI MOLLI

Sanguinamento intraoperatorio

Non infrequente era in passato descritto il sanguinamento cutaneo per incisione dello scalpo per allestire il lembo mio cutaneo di accesso in caso di interruzione di vene emissarie. Varie infatti sono state le proposte di modalità chirurgica di allestimento del lembo da sollevare per posizionare l'impianto nell'osso.

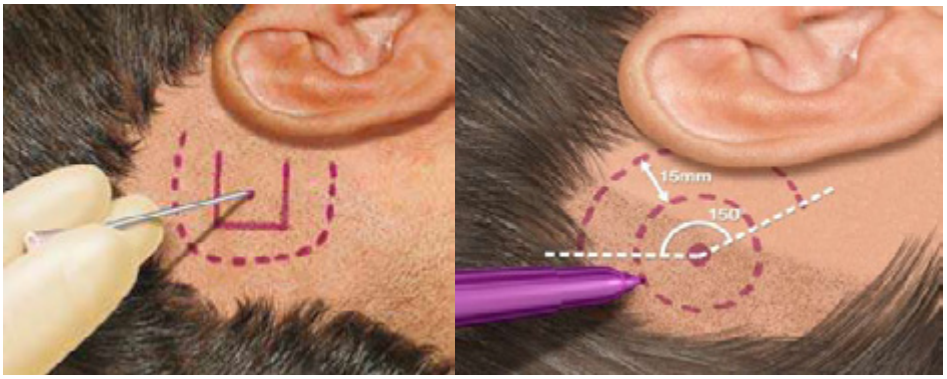

Fig.1. *Varie metodiche di lembi per impianto osseo.*

Attualmente per il posizionamento di protesi passive sia con pilastro che con magnete proponiamo sempre una sola incisione verticale fino al periostio senza più allestire il lembo mio cutaneo.

Fig.2. *Sola incisione retroauricolare.*

Accorgimenti importanti sono la scelta del posizionamento corretto dell'impianto, lo studio dello spessore cutaneo e la salvaguardia dei peduncoli vascolari retro auricolari.

Fig.3. *Studio del posizionamento dell'impianto e studio dello spessore cutanei con ago.*

Fig.4. *Studio dei peduncoli vascolari e dello spessore cutaneo con ecografia.*

Rimane invece indispensabile l'allestimento del lembo nell'impianto di protesi ossea attiva che richiede un'ampia fresatura dell'osso. Inoltre l'impianto attivo che viene posizionato con alloggio in regione pre o retro sigmoidea e può comportare durante la fresatura una lesione del seno trasverso o sigmoideo gestibile mediante l'apposizione di cera d'osso e spostando la sede di impianto.

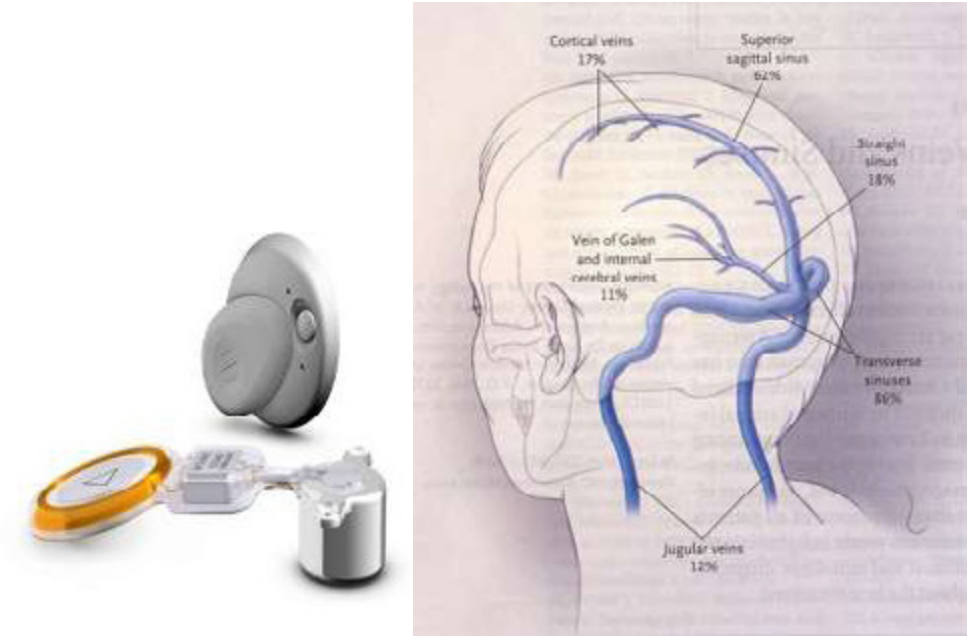

Fig.5. *Sedi di impianto pre o retro sigmoidea di protesi ossea attiva.*

Un altro tempo chirurgico che può esporre a sanguinamento è la fresatura della teca cranica fino ad un eventuale contatto con la dura. È stato anche descritto un caso di liquorrea intraoperatoria per lesione della dura stessa.

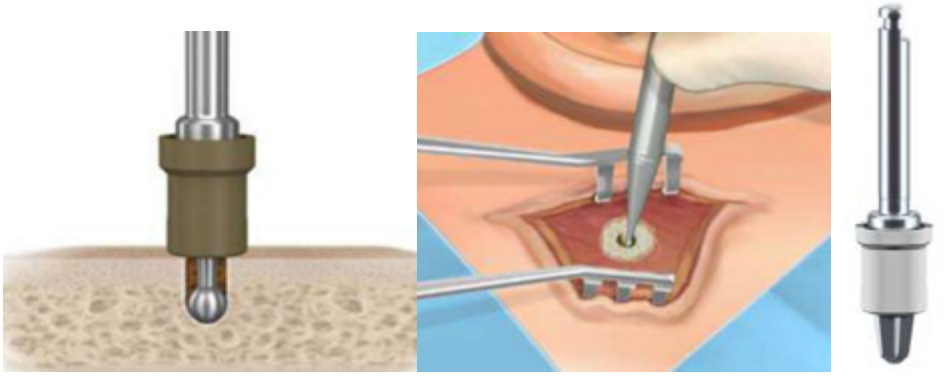

Fig.6. *Fresatura e speculazione del sito di impianto.*

Al fine di evitare questo inconveniente è indispensabile l'utilizzo di un cappuccio protettivo della fresa procedendo cautamente con specillazioni ispettive del fondo dell'alloggiamento fino a raggiungere la profondità necessaria.
Il tempo successivo dell'alesatura dovrà essere effettuato con cautela solo dopo aver raggiunto con la fresa la profondità adeguata alla vite.

Uno studio TAC dello spessore della teca cranica ci permette di verificare la presenza dello spessore osseo di almeno 4 mm indispensabile ad evitare complicanze, cosa che si verifica di solito dopo i 5 anni di età.

In caso di sanguinamento dalla dura non inserire mai materiale come cera d'osso o pappa d'osso e poi cercare l'inserimento della vite perché ne destabilizza l'osteointegrazione, non causticare, ma inserire solo delle spugnette di spongostan imbevuto di adrenalina facilmente asportabili ed attendere l'emostasi, poi rimuovere tutto con cura e lavare con soluzione fisiologica. Il contatto della vite con la dura non provoca alcun danno.

Sanguinamento post operatorio

Sono riportati in letteratura ematomi del lembo cutaneo che devono essere subito evacuati per evitare la necrosi. Nella nostra casistica questa evenienza non si è mai verificata grazie all'utilizzo corretto della coppetta di guarigione ancorata a pressione alla vite ed alla medicazione compressiva con garza intorno alla zona dell'impianto.



Fig.7. *Coppetta di medicazione post chirurgica.*

Necrosi del lembo cutaneo

È una complicanza descritta in una percentuale variabile di 0% - 1%, derivante da un inadeguato apporto ematico al lembo cutaneo. È quasi completamente scomparsa dalle casistiche operatorie in cui si esegue l'intervento con l'incisione lineare. Quando invece è indispensabile effettuare un lembo miocutaneo bisogna sempre prima accertarsi del normotrofismo cutaneo della zona e salvaguardare un'ampia cerniera di vascolarizzazione, evitando peduncoli di vascolarizzazione troppo piccoli o sofferenti. In alcuni casi di fronte a fenomeni necrotici del lembo è necessario l'uso di un innesto cutaneo glabro. Un'opzione possibile può essere un innesto prelevato dalla piega retroauricolare. Questa tecnica si può usare anche nel caso in cui la cute intorno al sito di impianto sia disomogenea per la presenza di tessuto cicatriziale in esiti.

Irritazione della cute

Fig.8. *Irritazione cutanea in sede di impianto.*

È di gran lunga il genere di complicanza più frequente per quanto riguarda le protesi impiantabili percutanee. Moltissime sono le casistiche. L'incidenza riportata varia nelle casistiche più ampie dal 9% al 29%. Le reazioni cutanee da protesi percutanee vengono classificate secondo una scala proposta da Holgers et al. nel 1988 in cinque stadi diversi:

- **grado 0**, nessun tipo di reazione cutanea
- **grado 1**, leggero rossore
- **grado 2**, rossore e secrezione
- **grado 3**, tessuto di granulazione
- **grado 4**, infezione che porta alla rimozione dell'impianto

Fortunatamente la maggior parte delle complicanze cutanee è da classificare come grado 1 o 2 ed è quindi facilmente trattabile con terapia antibiotica topica e medicazioni. Non rimuovere mai il pilastro perché la cute potrebbe inglobare la vite, eseguire currettage e disinfezioni continue,terapia antibiotica sistemica e locale, non posizionare la coppetta protettiva per evitare compressioni, medicare con garza grassa o garza di betadine più volte.



Fig.9. *Impianto transcutaneo con magnete.*

Nelle protesi transcutanee con magnete si evidenziano solo irritazioni cutanee fino a possibili decubiti dal 5% al 10% dei casi.
Spesso in questi casi la situazione si risolve con l'applicazione di un magnete più leggero, sono stati documentati però alcuni casi di espianto del magnete e di passaggio al pilastro. Infatti se la cute ha poco spessore può risultare troppo sottile e dare decubito anche con i magneti più delicati. Bisogna anche considerare che magneti troppo deboli lasciano cadere l'esoprocessore e diventano inefficaci.

Questa situazione si previene studiando con precisione il giusto posizionamento della vite, lo spessore della cute, controllando con cura l'avvitamento ed il posizionamento intra-operatorio del magnete che non deve avere contatti anomali con l'osso sottostante.

Crescita cutanea

Fig.10. *Inclusione cutanea di pilastro.*

Consiste nella crescita di cute intorno alla vite, che può anche superare il pilastro e coprire completamente l'impianto. Anche in questo caso la percentuale di incidenza varia al variare delle casistiche, oscillando fra 4,5% e 8% . Generalmente si tratta con minime procedure chirurgiche controllando la corretta osteointegrazione della vite impiantata e sostituendo il pilastro con uno più lungo in modo che possa emergere correttamente dalla cute.

Dolore e parestesie

Sono descritti in letteratura casi di persistenza di dolore anche a mesi dall'impianto. Questo dolore è difficilmente spiegabile ed è causa di rimozione dell'impianto in una percentuale variabile fra 1% e 3% dei casi. Può essere trattato con applicazioni di pomate cortisoniche o con infiltrazioni di anestetici, ma a volte queste procedure non lo risolvono completamente ed a distanza di tempo si evidenziano problemi di osteointegrazione o piccole raccolte sottocutanee che svelano problematiche periostee o infettive preesistenti e misconosciute. Per questa ragione la procedura chirurgica deve essere sempre fatta in ambiente sterile.

OSSEE

Mancata osteointegrazione precoce

Consiste nella perdita della vite o del pilastro nell'immediato post operatorio. La percentuale riportata in letteratura è dallo 0% al 3% eventi successi soprattutto in pazienti pediatrici sotto i 5 anni.
Nella nostra casistica è dello 0%, non abbiamo mai impiantato bambini con età inferiore ai 5 anni.



Fig.11. *Meccanismi molecolari di osteointegrazione.*

Questa precoce mancata osteointegrazione è sempre dovuta ad un alloggiamento non adeguato o per mancanza di spessore osseo o perché troppo ampio cosi da non permettere l'autofilettatura della vite o perché non pulito per presenza di detriti o polvere ossea o per la presenza di altro materiale.
Al fine di evitare questa complicanze è importante studiare adeguatamente con TAC lo spessore osseo e fresare l'alloggiamento con una profondità di almeno 4mm anche a volte provocando un contatto con la dura. Va studiata adeguatamente anche la posizione dell'impianto che deve avvenire nel punto di massimo spessore in una posizione che consenta però di lasciare libero il microfono oltre il padiglione auricolare per una ricezione migliore. Durante i tempi di fresatura da eseguire in sicurezza è necessario irrigare continuamente il campo operatorio e non introdurre mai materiali non rimovibili nell'alloggiamento magari con l'intento di eseguire emostasi o di proteggere la dura eventualmente esposta.

Perdita di osteointegrazione tardiva

Solitamente dovuta a traumatismi nella regione della vite o ad infezioni osteitiche tardive. La percentuale riportata in letteratura varia dallo 0,4% al 2,7% eventi successi soprattutto in pazienti pediatrici in situazioni post traumatiche. Riportato anche un caso di ematoma epidurale in adulto a seguito di traumatismo sul pilastro. Può accadere però che il pilastro nel tempo perda stabilità, in questi casi la prima cosa da verificare è prima di tutto:

- Se la vite del pilastro sia correttamente avvitata.

- Se è stretta verificare l'osteointegrazione con TAC.

Fig.12. *Controllo chiusura vite.*

Non mobilizzare mai il pilastro se instabile,non iniettare sostanze con l'intento di incollare o stabilizzare, se è presente una linea di frattura o un difetto di osteointegrazione è necessario verificare chirurgicamente la stabilità della vite e decidere se sostituire solo il pilastro o riposizionare una nuova vite in una sede diversa.

Per prevenire tali eventi è consigliabile un controllo annuale della stabilità del pilastro e della corretta situazione della vite e consigliare l'utilizzo di caschetto protettivo di contenzione durante le attività sportive.
Non è riportato invece un aumento dell'incidenza di perdita di osteointegrazione all'aumentare dell'età.
Non si sono evidenziate problematiche di stabilità dell'impianto in Pazienti sottoposti a radioterapia nella zona di impianto.

PROBLEMATICHE AUDIOGICHE

Indicazione audiologica

Per avere un risultato ottimale è indispensabile rispettare dei criteri audiologici precisi, più ci si allontana da questi più si rischia di avere un risultato non soddisfacente.

Sono da considerare la mono o bilateralità della perdita uditiva, ottimi risultati si ottengono in ipoacusie bilaterali, nelle monolaterali i risultati sono più difficili.

È necessario nell'audiogramma tonale considerare la via ossea del lato migliore che non deve essere oltre i 30/35 dB sulle frequenze centrali ed il gap tra via aerea ed ossea che deve essere superiore a 30 dB.

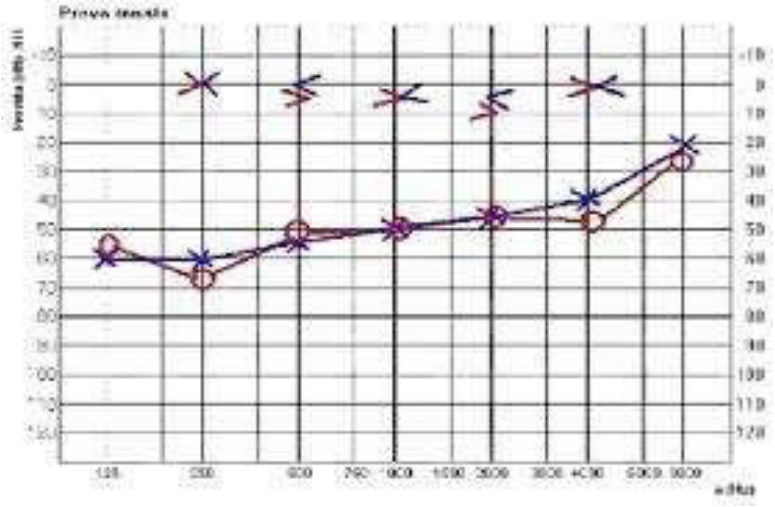

Fig.13. *Audiogramma tonale.*

Inoltre va studiata la discriminazione vocale sia con esame audiometrico vocale che deve essere compatibile con ipoacusia trasmissiva sia con speech tracking in quiete ed in competizione. La discriminazione deve risultare coerente con la perdita uditiva così da far predire un ottimo risultato con l'aumento della soglia stessa. Va evidenziato tramite appositi questionari il grado di disabilità indotto al paziente dall'ipoacusia così da evidenziarne la coerenza con la motivazione del paziente stesso.

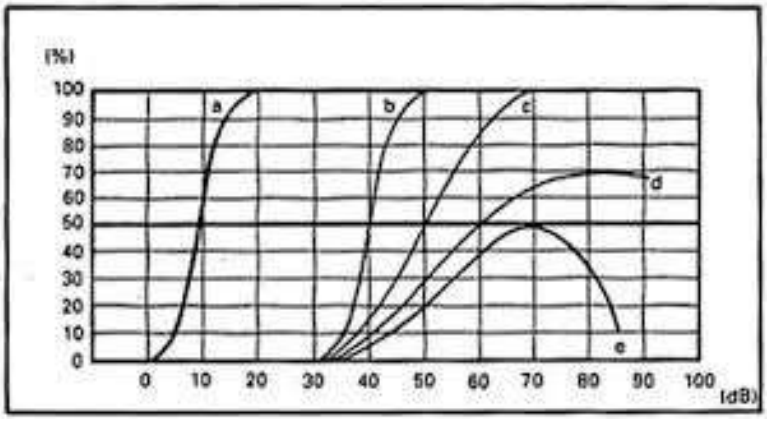

Fig.14. *Audiogramma vocale.*

Il nostro protocollo prevede un ROD test iniziale e se positivo un percorso di almeno 15/20 giorni con BAHA indossato con soft band ed un ulteriore percorso con protesi acustica per via aerea timpanica di altrettanti 20 giorni (dove non vi siano patologia a livello del condotto).

Fig.15. *Materiale per ROD test e soft band.*

La scelta della modalità di trasmissione

Nella nostra esperienza l'accoppiamento con pilastro percutanea consente un'ottima trasmissione per via ossea con rischio di feedback quasi assente (effetto larsen). La trasmissione con magnete per via transcutanea causa una riduzione del guadagno uditivo inferiore di 5/10 dB rispetto all'uso del pilastro, va quindi fatta una valutazione audiologica sul "peso" che potrebbe avere questo minimo scarto di guadagno e bilanciato il tutto con l'evidente miglior effetto estetico del magnete.
In questa fase il councellig diventa molto importante per rendere edotto il Paziente della scelta.

Il fitting protesico

L'adattamento protesico di fitting è molto importante nella fase di "prova" mentre dopo l'impianto risulta abbastanza semplice. La sordità trasmissiva o mista non ha solitamente recruitment ed è caratterizzata da un'ottima discriminazione vocale. Per questo è importante la fase audiologica pre-impianto, solitamente le difficoltà di fitting emergono quando il paziente non è stato adeguatamente studiato ed impostato prima dell'intervento. Se il Paziente discrimina normalmente un buon ancoraggio all'osso basta sempre a dare un corretto guadagno in rapporto alla perdita uditiva.

Video 1. *Protesi osteointegrata passiva con magnete.*

BIBLIOGRAFIA

1. Davids T, Gordon KA, Clutton D, Papsin BC. Bone-anchored hearing aids in infants and children younger than 5 years. Archives of Otolaryngology-Head and Neck Surgery; 2007 Jan; 133 (1): 51-5.

2. Tjellström A, Håkansson B, Granström G. Bone-anchored hearing aids: current status in adults and children. Otolaryngologic Clinics of North America; 2001 Apr; 34(2): 337-64.

3. Papsin BC, Sirimanna TK, Albert DM, Bailey CM. Surgical experience with bone-anchored hearing aids in children. Laryngoscope; 1997 Jun; 107(6): 801-6.

4. Dun CA, Faber HT, de Wolf MJ, Mylanus EA, Cremers CW, Hol MK. Assessment of more than 1,000 implanted percutaneous bone conduction devices: skin reactions and implant survival. Otology & Neurotology; 2012 Feb; 33(2): 192-8.

5. Hultcrantz, M. Outcome of the bone-anchored hearing aid procedure without skin thinning: a prospective clinical trial. Otology & Neurotology; 2011 Sep; 32(7): 1134-9.

6. Lanis A, Hultcrantz M. Percutaneous Osseointegrated Implant Surgery Without Skin Thinning in Children: A Retrospective Case Review. Otology & Neurotology; 2013 Jun; 34(4): 715-22.

7. Hawley K, Haberkamp TJ. Osseointegrated hearing implant surgery: outcomes using a minimal soft tissue removal technique. Otolaryngol Head Neck. Surg.; 2013 Apr; 148(4): 653-7.

8. Husseman J, Szudek J, Monksfield P, Power D, O'Leary S, Briggs R. Simplified bone-anchored hearing aid insertion using a linear incision without soft tissue reduction. J Laryngol Otol.; 2013 Jul; 127 Suppl 2: S33-8.

9. Stalfors J, Tjellström A. Skin reactions after BAHA surgery: a comparison between the U-graft technique and the BAHA dermatome. Otology & Neurotology; 2008 Dec; 29(8): 1109-14.

10. de Wolf MJ, Hol MK, Huygen PL, Mylanus EA, Cremers CW. Clinical outcome of the simplified surgical technique for BAHA implantation. Otology & Neurotology; 2008 Dec; 29(8): 1100-8.

11. de Wolf MJ, Hol MK, Huygen PL, Mylanus EA, Cremers CW. Nijmegen results with application of a bone-anchored hearing aid in children: simplified surgical technique. Ann Otol Rhinol Laryngol; 2008 Nov; 117 (11): 805-14.

12. van der Pouw CT, Mylanus EA, Cremers CW. Percutaneous implants in the temporal bone for securing a bone conductor: surgical methods and results. Ann Otol Rhinol Laryngol; 1999 Jun; 108(6): 532-6.

13. de Wolf MJ, Hol MK, Mylanus EA, Cremers CW. Bone-anchored hearing aid surgery in older adults: implant loss and skin reactions. Ann Otol Rhinol Laryngol; 2009 Jul; 118(7): 525-31.

14. Shirazi MA, Marzo SJ, Leonetti JP. Perioperative complications with the bone- anchored hearing aid. Otolaryngol Head Neck Surg; 2006 Feb; 134(2): 236-9.

15. Fritsch MH, Naumann IC, Mosier, KM. BAHA devices and magnetic resonance imaging scanners. Otology & Neurotology; 2008 Dec; 29(8): 1095-9.

16. Arndt S, Kromeier J, Berlis A, Maier W, Laszig R. Aschendorff, A. Imaging procedures after bone-anchored hearing aid implantation. Laryngoscope; 2007 Oct; 117(10): 1815-8.

17. Lekue A, Lassaletta L, Sánchez-Camón I, Pérez-Mora R, Gavilán J. Quality of life in patients implanted with the BAHA device depending on the aetiology. Acta Otorrinolaringol Esp. 2013;64:17-21.

18. Health Quality Ontario. Bone anchored hearing aid: an evidence-based analysis. Ont Health Technol Assess Ser. 2002;2(3):1-47.

19. Marsella P, Scorpecci A, Pacifico C, Tieri L. Bone-anchored hearing aid (Baha) in patients with Treacher Collins syndrome: tips and pitfalls. Int J Pediatr Otorhinolaryngol. 2011;75:1308-12.

20. Faber HT, de Wolf MJ, Cremers CW, Snik AF, Hol MK. Benefit of Baha in the elderly with single-sided deafness. Eur Arch Otorhinolaryngol. 2013Mar;270(4):1285-91.

21. Amonoo-Kuofi K, Kelly A, Neeff M, Brown CR. Experience of bone-anchored hearing aid implantation in children younger than 5 years of age. Int J Pediatr Otorhinolaryngol. 2015;79:474-80.

22. Davids T, Gordon KA, Clutton D, Papsin BC. Bone-anchored hearing aids in infants and children younger than 5 years. Arch Otolaryngol Head Neck Surg. 2007Jan;133(1):51-5.

23. Verhagen CV, Hol MK, Coppens-Schellekens W, Snik AF, Cremers CW. The Baha Softband. A new treatment for young children with bilateral congenital aural atresia. Int J Pediatr Otorhinolaryngol. 2008;72:1455-9.

24. Janssen RM1, Hong P, Chadha NK. Bilateral bone-anchored hearing aids for bilateral permanent conductive hearing loss: a systematic review. Otolaryngol Head Neck Surg. 2012Sep;147(3):412-22.

25. Saroul N, Akkari M, Pavier Y, Gilain L, Mom T. Baha-mediated rehabilitation of patients with unilateral deafness: selection criteria. Audiol Neurootol. 2014;19:85-90.

26. Clemente F, Costa M, Monini S, Barbara M. Monitoring of fixture osteointegration after BAHA implantation. Audiol neurotol. 2011;16:158-63.

27. D'Eredità R, Carbincini M, Saetti R. The new BAHA implant: a prospective osseointegration study. Otolaryngol Head Neck Surg. 2012;146:979-83.

28. Marsella P, Scorpecci A, D'Eredità R, Della Volpe A, Malerba P. Stability of osseointegrated bone conduction system in children: a pilot study. Otol Neurotol. 2012;33:797-803.

29. Wazen JJ, Daugherty J, Darley S Wycherly B. Three week loading for the Baha BI-300® implant system. Am J Otolaryngol. 2015;36:195-9.

30. Flynn MC, Hedin A, Halvarsson G, Good T, Sadeghi A. Hearing performance benefits of a programmable power baha® sound processor with a directional microphone for patients with a mixed hearing loss. Clin Exp Otorhinolaryngol. 2012Apr;5 Suppl1:S76-81.

31. Westerkull P, Jinton L. The new wide Ponto implant design – Clinical and surgical aspects. Oticon Medical white paper. M51162, 2012.

32. Nelissen R C, den Besten C A, Mylanus E A, Hol M K. Stability, survival, and tolerability of a 4.5-mm-wide bone-anchored hearing implant: 6-month data from a randomized controlled clinical trial. Eur Arch Otorhinolaryngol. E-pub: Mar 20, 2015.

33. Hultcrantz M. Stability testing of a wide bone-anchored device after surgery without skin thinning. BioMed Res Int. E-pub: Article ID 853072, 2015.

34. Foghsgaard S, Caye-Thomasen P. A new wide-diameter bone-anchored hearing implant-prospective 1-year data on complications, implant stability, and survival. Otol Neurotol. 35(7), pp. 1238-41, 2014.

35. Johansson M L, Omar O, Palmquist A, Simonsson H, Emanuelsson L, Norlindh B, Thomsen P. Site-specific laser modification promotes higher osseointegration of titanium implants. Present. at Osseo, Lake Louise, Canada. May 2015.

36. Health Quality Ontario. Bone anchored hearing aid: an evidence-based analysis. Ont Health Technol Assess Ser. 2002;2(3):1-47. E-pub: Sep 1, 2002.

37. Foghsgaard S, Caye-Thomasen P. A new wide-diameter bone-anchored hearingimplant-prospective 1-year data on complications, implant stability, and survival. Otol Neurotol. 2014Aug;35(7):1238-41.

38. Badran K, Arya AK, Bunstone D, Mackinnon N. Long-term complications of bone-anchored hearing aids: a 14-year experience. J Laryngol Otol. 2009Feb;123(2):170-6.

39. Calvo Bodnia N, Foghsgaard S, Nue Møller M, Cayé-Thomasen P. Long-term results of 185 consecutive osseointegrated hearing device implantations: a comparison among children, adults, and elderly. Otol Neurotol. 2014Dec;35(10):e301-6.

40. McDermott AL, Williams J, Kuo M, Reid A, Proops D. The birmingham pediatric bone-anchored hearing aid program: a 15-year experience. Otol Neurotol. 2009Feb;30(2):178-83.

41. Reyes RA, Tjellström A, Granström G. Evaluation of implant losses and skin reactions around extraoral bone-anchored implants: a 0 to 8 year follow-up. Otolaryngol Head Neck Surg. 2000;122:272– 276.

42. Tjellström A, Granström G. Long-term follow-up with the bone-anchored hearing aid: a review of the first 100 patients between 1977 and 1985. Ear Nose Throat J. 1994;73:112-114.

43. House JW, Kutz JW. Bone-anchored hearing aids: incidence and management of postoperative complications. Otol Neurotol. 2007;28:213-217.

44. Tjellström A, Granström G. One-stage procedure to establish osseointegration: a zero to five years follow-up report. J Laryngol Otol. 1995;109:593-598.

45. Wazen JL, Caruso M, Tjellström A. Long-term results with the titanium bone-anchored hearing aid: the US experience. Otol Neurotol. 1998;19:737-741.

46. Shamil E, Topsakal V, Grolman W. Management of repeated trauma to bone-anchored hearing aids in a paediatric patient. J Laryngol Otol. 2013Feb;127(2):200-2.

47. German M, Fine E, Djalilian HR. Traumatic impact to bone-anchored hearing aid resulting in epidural hematoma. Arch Otolaryngol Head Neck Surg. 2010Nov;136(11):1136-8.

48. McDermott AL, Barraclough J, Reid AP. Unusual complication following trauma to a bone-anchored hearing aid: case report and literature review. J Laryngol Otol. 2009Mar;123(3):348-50.

49. Badran K, Arya AK, Bunstone D, Mackinnon N. Long-term complications of bone-anchored hearing aids: a 14-year experience. J Laryngol Otol. 2009;123:170-176.

50. Wilkie MD, Lightbody KA, Salamat AA, Chakravarthy KM, Luff DA, Temple RH. Stability and survival of bone-anchored hearing aid implant systems in post-irradiated patients. Eur Arch Otorhinolaryngol. 2015Jun;272(6):1371-6.

51. Scholz M, Eufinger H, Anders A, Illerhaus B, Konig M, Schmieder K, Harders A. Intracerebral abscess after abutment change of a bone anchored hearing aid (BAHA). Otol Neurotol. 2003;24:896-899.

52. Proops DW. The Birmingham bone anchored hearing aid programme: surgical methods and complications. J Laryngol Otol. 1996;21:7-12.

53. Dimbleby G, Mitchell-Innes A, Murphy J. Peri-operative cerebrospinal fluid leak during single-stage bone-anchored hearing aid implantation: case report. J Laryngol Otol. 2014Dec;128(12):1111-3.

54. Wazen JJ, Young DL, Farrugia MC, Chandrasekhar SS, Ghossaini SH, Borik J, Soneru C, Spitzer JB. Successes and complications of the Baha system. Otol Neurotol. 2008;29:1115-1119.

55. De Wolf MJF, Hol MKS, Mylanus EAM, Cremers CWRJ. Bone-anchored hearing aid surgery in older adults: implant loss and skin reactions. Ann Otolaryngology Rhinol Laryngol. 2009;118:525-531.

56. Hobson C, Roper AJ, Andrew R, Rothera MR, Hill P, Green KM. Complications of bone-anchored hearing aid implantation. J Otolaryngol Otol. 2010;124:132.136.

57. De Wolf MJF, Hol MKS, Huygen PLM, Mylanus EAM, Cremers CWRJ. Clinical outcome of the simplified surgical technique for BAHA implantation. Otol Neurotol. 2008;29:1100-1108.

58. Faber HT, De Wolf MJ, De Rooy JWJ, Hol MKS, Cremers CWR, Mylanus EAM. Bone-anchored hearing aid implant location in relation to skin reactions. Arch Otolaryngol Head Neck Surg. 2009;135:742-747.

59. Iseri M, Orhan KS, Tuncer U, Kara A, Durgut M, Guldiken Y, Surmelioglu O. Transcutaneous Bone-anchored Hearing Aids Versus Percutaneous Ones: Multicenter Comparative Clinical Study. Otol Neurotol. 2015Jun;36(5):849-53.

60. Holgers KM, Tjellström A, Bjursten LM, Erlandsson BE. Soft tissue reactions around percutaneous implants: a clinical study of soft tissue conditions around skin-penetrating titanium implants for bone-anchored hearing aids. Am J Otol. 1988Jan;9(1):56-9. PubMed PMID: 3364537.

61. Hildrew DM, Guittard JA, Carter JM, Molony TB. Clobetasol's Influence on the Management and Cost of Skin Overgrowth Associated with the Bone-Anchored Hearing Aid. Ochsner J.. 2015Fall;15(3):277-83.

62. Mylanus EA, Johansson CB, Cremers CW. Craniofacial titanium implants and chronic pain: histologic findings. Otol Neurotol. 2002;23:920-925.

63. Cremers CW, Snik FM, Beynon AJ. Hearing with the bone-anchored hearing aid (BAHA, HC 200) compared to a conventional bone-conduction hearing aid. Clin Otolaryngol Allied Sci. 1992Jun;17(3):275-9. PubMed PMID: 1505098.

64. Bonding P, Jønsson MH, Salomon G, Ahlgren P. The bone-anchored hearing aid. Osseointegration and audiological effect. Acta Otolaryngol Suppl. 1992;492:42-5.

65. Mylanus EA, Snik AF, Cremers CW. Patients' opinions of bone-anchored vs conventional hearing aids. Arch Otolaryngol Head Neck Surg. 1995Apr;121(4):421-5.

66. Snik AF, Mylanus EA, Cremers CW. The bone-anchored hearing aid compared with conventional hearing aids. Audiologic results and the patients' opinions. Otolaryngol Clin North Am. 1995Feb;28(1):73-83.

67. Burrell SP, Cooper HC, Proops DW. The bone anchored hearing aid The third option for otosclerosis. J Laryngol Otol. 1996;21:31-7.

68. Cooper HR, Burrell SP, Powell RH, Proops DW, Bickerton JA. The Birmingham bone anchored hearing aid programme: referrals, selection, rehabilitation, philosophy and adult results. J Laryngol Otol. 1996;21:13-20.

69. Snik AF, Dreschler WA, Tange RA, Cremers CW. Short- and long-term results with implantable transcutaneous and percutaneous bone-conduction devices. Otolaryngol Head Neck Surg. 1998;124:265-8.

70. Mylanus E, Van Der Pouw K, Snik A, Cremers C. Intraindividual comparison of the bone-anchored hearing aid and airconduction hearing aids. Arch Otolaryngol Head Neck Surg. 1998;124:271-276.

71. Béjar-Solar I, Rosete M, De Jesus MM, Baltierra C. Percutaneous bone-anchored hearing aids at a pediatric institution. Otolaryngol Head Neck Surg. 2000;122:887-91.

72. McDermott A, Dutt S, Reid A, Proops D. An intra-individual comparison of the previous conventional hearing aid with the bone anchored hearing aid – The Nijmegen group questionnaire. J Laryngol Otol. 2002;116:15-19.

73. Hol MK, Spath MA, Krabbe PF, Van der Pouw CT, Snik AF, Cremers CW et al. The bone-anchored hearing aid: quality-of-life assessment. Otolaryngol Head Neck Surg. 2004;130:394-9.

74. Flynn MC, Sadeghi A, Halvarsson G. Baha solutions for patients with severe mixed hearing loss. Cochlear Implants Int. 2009;10:43-7.

75. Christensen L, Smith-Olinde L, Kimberlain J, Richter G, Dornhoffer J. Comparison of traditional bone-conduction hearing aids with the Baha system. J Am Acad Audiol. 2010;21:267-273.

IC E STIMOLAZIONE ELETTROACUSTICA: I CONFINI DELLE INDICAZIONI CONDIVISE

S. Burdo, L. Dalla Costa, V. Mannella

Associazione Italiana Liberi di Sentire onlus
Studio di Audiovestibologia - Varese

Nei primi anni che seguirono l'introduzione dell'implantologia cocleare, era abitudine informare i pazienti che l'atto chirurgico avrebbe portato alla perdita dei residui uditivi nell'orecchio operato.
L'affermazione era più che giustificata dai risultati audiometrici post chirurgici effettuati senza impianto, non solo perché i primi elettrodi non potevano garantire una bassa traumaticità, ma anche perché gli stessi chirurghi erano convinti dell'impossibilità di conservare i residui uditivi (Di Nardo 2007) dato che, a quei tempi, invadere la coclea era considerato quasi un delitto per chi era abituato alla delicatezza della chirurgia dell'otosclerosi.

1) LA STIMOLAZIONE ELETTROACUSTICA TRADIZIONALE

La pratica clinica fece, però, capire che la chirurgia dell'impianto cocleare non necessariamente era causa di una anacusia e questa evidenza portò a sviluppare nuovi elettrodi (Nguyen 2015), nuovi processori e nuove tecniche chirurgiche con l'obiettivo di conservare e sfruttare l'udito residuo soprattutto nelle ipoacusie in caduta sugli acuti, le cosiddette ski slope, dove le protesi acustiche non erano in grado di compensare adeguatamente quel tipo di perdita (Ching et al. 1998; Hogan & Turner 1998) anche perché è probabile che venga originata da dead regions cocleari (Moore 2010).
Per quanto riguarda gli elettrodi furono introdotti array di lunghezza ridotta e tale da non entrare nel secondo giro cocleare (Gantz & Turner 2003, 2004; Lenarz et al. 2006, 2009), mentre nei processori fu inserita una protesi acustica con il microfono in comune, così da permettere stimolazioni elettroacustiche simultanee, ma dedicando ai gravi l'amplificazione acustica ed agli acuti la stimolazione elettrica. Fig.1

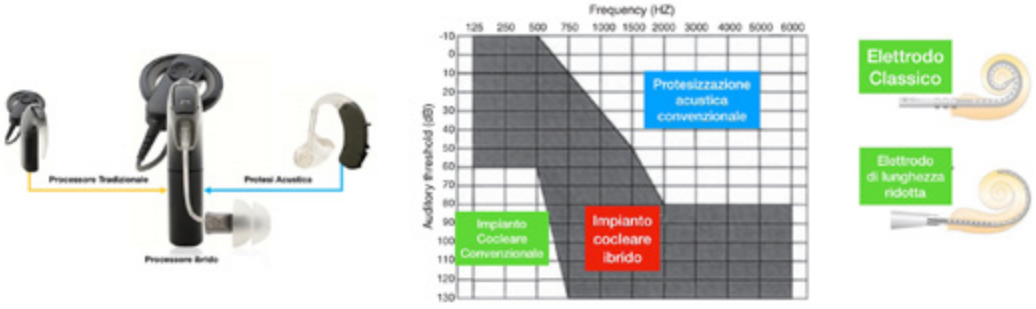

Fig.1. *Moderno processore per impianto cocleare ibrido costituito da uno stimolatore elettrico e da uno acustico e che può essere accoppiato sia con un elettrodo tradizionale che con un elettrodo di lunghezza ridotta. La soluzione ibrida consente di allargare le indicazioni dell'implantologia anche alle sordità con frequenze gravi non gravemente compromesse.*

Per quanto riguarda la tecnica chirurgica, fu introdotta da Lenhardt la cosiddetta soft surgery, più o meno modificata da altri autori e dove la delicatezza delle procedure, unitamente all'uso di farmaci per via sistemica e locale sia antinfiammatori (cortisonici) che lubrificanti (acido ialuronico), aveva portato a risultati soddisfacenti (Bento 2016) probabilmente perché

limitava la formazione di neotessuto reattivo all'interno della coclea che sembrerebbe essere la causa delle perdite uditive tardive post operatorie (O'Leary 2013).
È utile sottolineare che, oggi, la tecnica chirurgica per le perdite ski slope da trattare con la stimolazione elettroacustica (E.A.S. Electro Acoustic Stimulation), detta anche stimolazione ibrida, prevede l'inserimento dei moderni elettrodi molto sottili attraverso un'incisione della membrana della finestra rotonda (Lenarz 2009) e non più attraverso la cocleostomia, anche se l'introduzione dell'elettrodo attraverso cocleotomie di piccole dimensioni potrebbe causare un aumento della pressione perilinfatica endococleare traumatizzante per i residui uditivi, dato che viene a mancare uno sfogo di quel volume di perilinfa occupato dall'elettrodo (Todt 2016).
I risultati ottenuti con la stimolazione elettroacustica nelle perdite uditive in caduta sugli acuti risposero alle aspettative, tant'è che oggi le indicazioni a questa soluzione sono sufficientemente accettate. (Turner et al. 2008; Gantz et al. 2009, Woodson et al. 2010. Lenarz et al. 2013, Roland 2016).
Abbiamo detto sufficientemente perché è innegabile che gli elettrodi corti garantiscono indubbiamente una chirurgia poco traumatica, ma, in caso di peggioramento della soglia uditiva, possono costringere ad un nuovo intervento per l'inserimento di un elettrodo tradizionale (Fitzgerald 2008, Friedmann 2015). Il peggioramento ritardato della soglia uditiva non è una complicanza così remota ed è legata alla presenza dell'elettrodo che funge da corpo estraneo (Dehdia 2015, Santa Maria 2013), tanto che è stato rilevato che, pur con udito conservato nell'immediato post operatorio, circa un terzo dei pazienti perde completamente l'udito nei mesi successivi (Barbara et al., 2003; Gstoettner et al., 2006; Woodson et al., 2010).
La causa del peggioramento uditivo è legato alla formazione di una guaina fibrotica reattiva che avvolge l'elettrodo, alterando così la meccanica cocleare (Nadol 2001-2006).
In tutto ciò una domanda sorge spontanea: siamo sicuri che la guaina fibrotica che avvolge l'elettrodo corto non funga da cul de sac per il nuovo elettrodo di maggior lunghezza, non permettendo di fatto, l'inserimento completo durante l'intervento di re-impianto necessario in caso di peggioramento uditivo?
Questi sono i motivi per cui oggi, pur mantenendo le indicazioni, vengono utilizzati, già in prima battuta, elettrodi classici, ma molto sottili così da non trovarsi in difficoltà in caso di aggravamento della soglia uditiva, costringendo ad un nuovo e, per alcuni versi, rischioso intervento. A questo proposito si riportano i nostri risultati con una paziente pediatrica

con perdita ski slope, per la quale è stato usato un elettrodo perimodiolare molto sottile di ultima generazione, ma di lunghezza idonea a stimolare anche il secondo giro cocleare. Per questa paziente si sono verificati tutti gli eventi prima descritti e cioè il mantenimento dei residui uditivi nei primi mesi e l'aggravamento nei mesi successivi, quando è stata abbandonata la stimolazione acustica perché ormai inefficace. (Fig. 2 con Video 1).

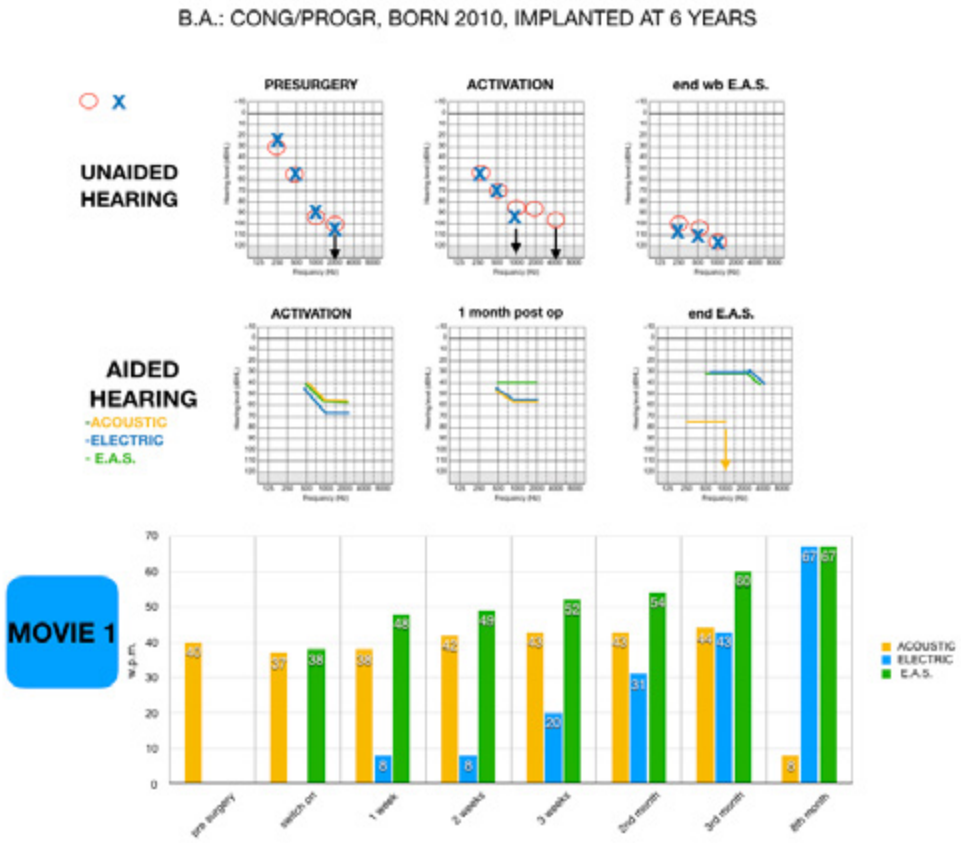

Fig.2. - Video1 *Paziente pediatrica con perdita uditiva in caduta sugli acuti e sottoposta a chirurgia di implantologia bilaterale simultanea con stimolazione elettroacustica a bande separate e cioè acustica per i gravi ed elettrica per gli acuti. Si noti come la soglia per gli acuti dell'orecchio destro sia migliorata immediatamente dopo l'intervento (spiegazione nel testo), ma che la stimolazione elettroacustica sia risultata efficace solo per alcuni mesi a causa dell'aggravamento uditivo ritardato. La scelta di un elettrodo classico (Nucleus CI532) è stata opportuna poiché si è evitato un nuovo intervento nel caso fosse stato inserito, come prima scelta, un elettrodo di ridotta lunghezza per stimolare solo il giro basale cocleare.*



Video 1.

Per quanto riguarda la stimolazione, i moderni processori dividono automaticamente l'entrata in due bande a seconda della morfologia audiometrica, destinando l'amplificazione acustica alle frequenze conservate e la stimolazione elettrica a quelle non suscettibili di essere stimolate acusticamente.
L'amplificazione acustica viene gestita seguendo le regole messe a punto per le comuni protesizzazioni digitali e veicolata con gli auricolari su misura attraverso il condotto uditivo esterno; la stimolazione elettrica, a sua volta, viene personalizzata con le mappe cocleari. (Fig. 3)

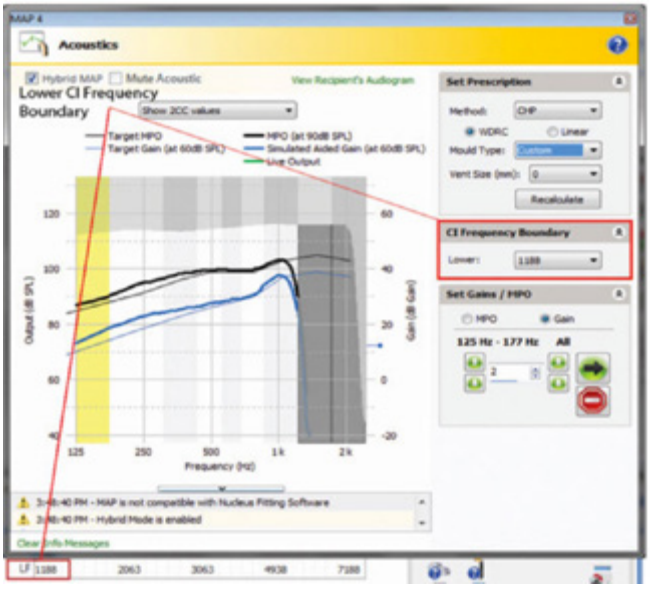

Fig.3. *Stimolazione elettroacustica a bande distinte . Curva di risposta della componente acustica di un processore ibrido ed in cui viene evidenziata la frequenza di taglio acustica/elettrica.*

Importante è la frequenza di divisione tra i due tipi di stimolazione ed è stato, infatti, dimostrato che non ci deva essere sovrapposizione per evitare decrementi di performance percettive nel rumore (Brown 2015) probabilmente dovuti all'effetto elettrofonico e cioè per la stimolazione simultanea elettrica ed acustica del recettore e che porta ad una distorsione del segnale percepito. Si sottolinea che abbiamo indicato il recettore come bersaglio delle due stimolazioni e non il nervo acustico (Sato 2016) perché solo in tal caso si produce l'effetto elettrofonico.

2) PERCHÈ MANTENERE L'UDITO RESIDUO IN TUTTI TIPI DI SORDITÀ

Grazie ai progressi sia tecnologici che chirurgici, alcuni ricercatori verificarono e confermarono che si poteva mantenere l'udito residuo non solo nelle ipoacusie in caduta sugli acuti, ma anche in quelle destinate ad essere impiantate con elettrodi di lunghezza tradizionale per una stimolazione elettrica pantonale (Fraysse 2006; Helbig 2011; Tamir 2012; Skarżyński 2014).

Chi scrive partecipò ad uno studio multicentrico dove risultò che era possibile conservare i residui uditivi delle sordità profonde, trattate con elettrodo classico, in una percentuale significativa di pazienti (James 2005).

Il lettore, a questo punto, potrebbe sottolineare il valore solo accademico di questi studi poiché si parla di sordità dove è stata prescritta la stimolazione elettrica proprio perché quella acustica era inefficace.

Che utilità può avere una chirurgia dedicata a preservare un udito inutilizzabile ?

In realtà Kiefer (2004), Verhaegen (2010), Ramos (2017) hanno dimostrato che esiste una stretta correlazione tra outcome percettivo verbale post-chirurgico e conservazione dei residui uditivi, anche se le esperienze di Cosetti (2013) non portarono agli stessi risultati.

Il motivo dell'effetto positivo sulle prestazioni post chirurgiche da stimolazione elettrica può essere legato al fatto che la conservazione dell'udito è chiaramente la prova che è stata mantenuta l'integrità delle strutture endococleari in particolare delle cellule ciliate e della lamina spirale ossea; ma è solo quest'ultima che può giocare un qualche ruolo nella percezione da stimolo elettrico perché in essa decorrono i dentriti del nervo acustico.

Se la stimolazione elettrica stimolasse le cellule ciliate sopravvissute, si innescherebbe l'effetto elettrofonico che peggiora e non migliora la

percezione, come prima ricordato (Sato 2016). L'osservazione fa anche dedurre che l'impianto cocleare, nei casi di udito conservato, attivi le vie uditive attraverso la via più fisiologica, i dentriti, e non attraverso i corpi cellulari del ganglio.
L'ipotesi appena descritta può essere ulteriormente avvalorata dal fatto che, nei casi di udito preservato, l'energia elettrica necessaria per ottenere la risposta neurale è inferiore a quella rilevata nei soggetti ai quali non sono stati conservati i residui uditivi (Balkany 2002), proprio perchè la distanza tra stimolatore e dentriti è più breve rispetto a quella tra stimolatore e corpi cellulari e, ovviamente, il target è quello fisiologico. La breve distanza, inoltre, evita la dispersione di energia che può investire più fibre nervose nel canale di Rosenthal, con una minore selettività di stimolo, e provocando, quindi, un'alterata discriminazione verbale.
È chiaro che, quanto finora discusso, è particolarmente valido per gli elettrodi perimodiolari ed è avvalorato dalla constatazione che la dislocazione dell'array nella scala vestibolare peggiora i risultati (Aschendorff 2007, O'Connel 2016); questo è ricollegabile alla diversa distanza dai dentriti poiché la distanza dal ganglio è simile a quando l'array viene posizionato nella scala timpanica.
Non solo, ma se anche la distanza fosse uguale, lo stimolo elettrico colpirebbe inferiormente i dentriti deputati alla codificazione di una determinata frequenza e i corpi neurali paralleli al modiolo destinati a frequenze più gravi, provocando una commistione frequenziale e quindi una distorsione percettiva (Holden 2013). (Fig. 4)

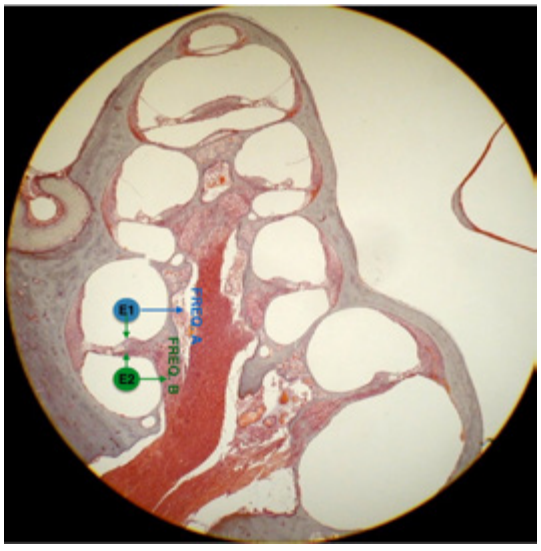

Fig.4. *Preparato istologico in cui sono evidenziati i flussi di stimolazione da un elettrodo posizionato nella scala vestibolare (verde) , rispetto ad un secondo posizionato nella scala timpanica (rosso). Si noti come l'elettrodo posizionato nella scala vestibolare stimoli contemporaneamente strutture neurali tonotopicamente distinte perché poste a livelli diversi.*

Il concetto appena espresso modifica uno dei principi della implantologia cocleare che descrive il ganglio spirale come il bersaglio dello stimolo (Gstoettner 2001) perché quanto descritto, confermando le regole della fisiologia sensoriale, identifica i dentriti come le strutture attivate dal potenziale del recettore e questi dovrebbero essere i bersagli dall'elettrodo come sostituto del recettore cocleare.
Perché, quindi, non prevedere elettrodi perimodiolari con una superficie stimolante un pò più ampia superiormente così da orientarla anche verso la lamina spirale e non solo verso la parete del modiolo, così come già aveva argomentato Shepherd nel 1993? (Fig. 5)

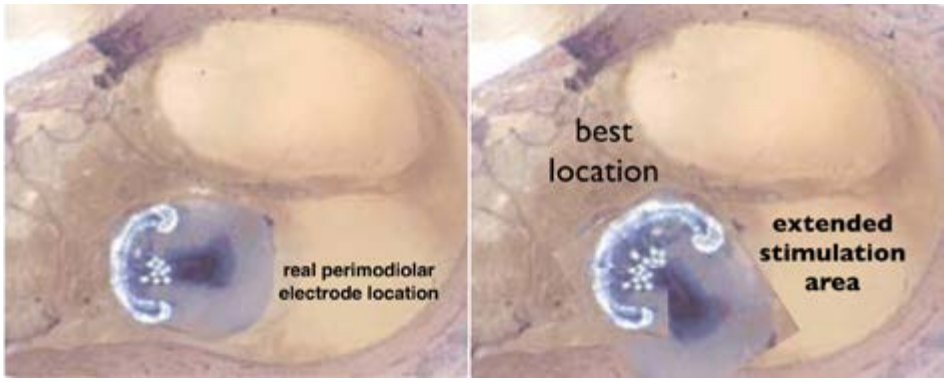

Fig.5. *A sinistra elettrodo posizionato in posizione modiolare con la metà stimolante diretta verso il ganglio neurale; a destra elettrodo ipotizzato dagli autori, con superficie estesa superiormente per stimolare direttamente anche i dentriti inseriti nella lamina spirale ossea.*

3) STIMOLAZIONE ELETTROACUSTICA A BANDA LARGA PER LE SORDITÀ PROFONDE PANTONALI

Del tutto recentemente è stata introdotta la pratica di attivare gli impianti cocleari nell'immediato post chirurgico, pratica ben riassunta nella frase inglese "wake up hearing" (Alsabellha 2014), con un beneficio peraltro delle impedenze elettrodiche che si mantengono più stabili e più basse nel tempo (Marsella 2014).
Era, e per molti lo è tutt'ora, abitudine di attendere tre o quattro settimane prima dell'attivazione, lasciando il paziente nel silenzio.

Il Wake up Hearing ha in parte risolto il problema, ma rimane ancora l'evidenza che, nei primi mesi di stimolazione, i risultati non sono molto brillanti, ma che migliorano nel tempo stabilizzandosi a circa sei mesi dall'intervento (Henkin 2003, Vargas 2012).
Cosa fare, quindi, per accelerare il processo di raggiungimento del miglior risultato?
L'introduzione dei processori ibridi ci ha consigliato di riprendere una pratica già messa a punto nei primi anni del 2000 e abbandonata per le difficoltà incontrate nell'accoppiare una protesi acustica al processore dell'impianto.
In altre parole abbiamo ripreso la nostra tecnica di stimolazione elettroacustica a banda larga per le sordità profonde pantonali, che fu abbandonata per le difficoltà tecniche che i nuovi processori ci hanno permesso di superare, abbinandola peraltro alla attivazione dell'impianto nell'immediato post operatorio.

Abbiamo chiamato questo tipo di stimolazione wbE.A.S. (wide band ElectroAcoustic Stimulation) che è stata associata al protocollo del Wake up Hearing così da accelerare il raggiungimento dei migliori risultati con l'uso dell'impianto cocleare nelle sordità profonde pantonali.

3ª ESPERIENZA PERSONALE DEL 2003

Il primo paziente trattato con la wb E.A.S. era affetto da una sordità progressiva. Fu sottoposto nel gennaio 2003 a chirurgia bilaterale simultanea all'età di 10 anni perchè ormai affetto da sordità profonda bilaterale pantonale, anche se l'udito protesizzato permetteva qualche risposta in riconoscimento verbale, ma sicuramente insufficiente per l'autonomia comunicativa.
L'impianto utilizzato fu il Nucleus CI24R con processore Freedom, mentre per la stimolazione acustica utilizzammo una protesi Phonak E4 modificata dal tecnico audioprotesista dr. Fabio Iametti in modo da permettere l'applicazione retroauricolare unitamente al processore.
La modifica ha avuto come obiettivo la riduzione delle dimensioni per cui l'elettronica delle due protesi è stata divisa in due contenitori, uno endoauricolare e l'altro retroauricolare che veniva poi attaccato al processore con un nastro bi adesivo. (Fig. 6)

Fig.6. *Paziente P.N. con il sistema ibrido costruito nel 2003 dagli Autori.*

L'attivazione del sistema completo fu fatta, come d'abitudine a quei tempi, dopo quattro settimane ed i risultati furono sorprendenti perché la wbE.A.S. risultava la stimolazione più utile anche in quel caso di sordità profonda pantonale. Innanzitutto fu valutata quale banda di frequenza della protesi acustica fosse preferibile ed i risultati evidenziarono che la banda larga era la più utile, a differenza di quanto rilevato con i filtri passa alto e passa basso. Tra i due tipi di filtraggio, tuttavia, il passa basso risultò più efficace dell'altro. (Fig. 7)

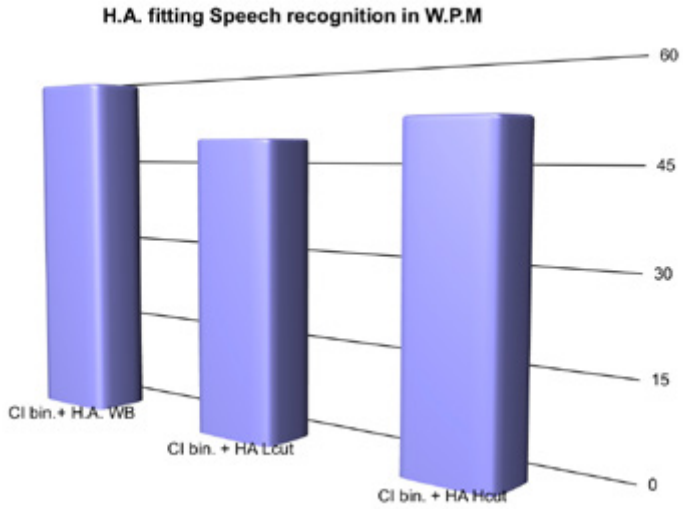

Fig.7. *Riconoscimento verbale in parole al minuto ottenuto con tre tipi di filtraggio della protesi acustica del sistema sperimentale. La banda larga permise di raggiungere i risultati migliori.*

Seguendo il programma del nostro protocollo, il paziente fu sottoposto alle prove di riconoscimento verbale in bocca schermata con lo speech tracking proposto sempre con la medesima metodologia (Burdo 1995) e nelle stesse condizioni di esame. Si ricorda che lo speech tracking è l'unico test di audiometria vocale che, oltre a permettere di valutare le performances con l'uso della lettura labiale, prevede una rapidità di esecuzione tale da non affaticare del paziente che, per questo, rimane sempre vigile e collaborante, consentendo di paragonare diversi fitting protesici in tempi brevi.
Le prove qui riportate sono solo quelle eseguite nella quiete, a bocca schermata, in cinque modalità: solo con stimolazione acustica bilaterale; solo con impianto destro; solo con impianto sinistro; con entrambi gli impianti; con entrambi gli impianti ed entrambe le protesi (elettroacustica a banda larga wbE.A.S.).
Come prima detto, i risultati sono stati positivi perché l'uso delle protesi acustiche, abbinate agli impianti, ha migliorato in modo molto significativo le abilità di riconoscimento verbale. L'efficacia della stimolazione acustica non è poi più stata determinante dal quinto mese dall'attivazione, per cui le protesi sono state abbandonate anche perché non erano molto confortevoli. (Fig. 8 con Video 2)

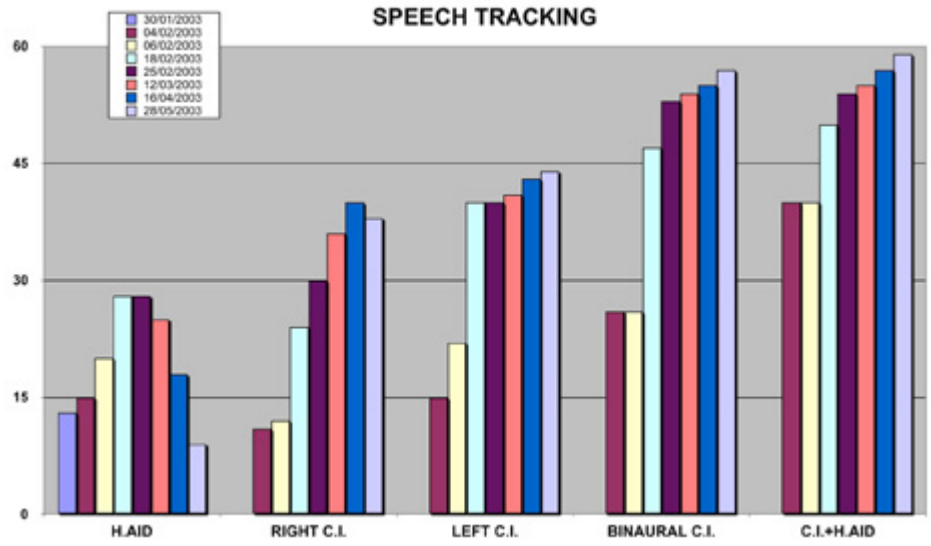

Fig.8. *Risultati ottenuti con il sistema sperimentale costruito nel 2003. La stimolazione elettroacustica a bande sovrapposte fu la più efficace per cinque mesi, alla fine dei quali la stimolazione elettrica da sola risultò essere la più utile.*

Video 2.

È interessante ricordare che anche Fraysse (2006) e Sheffield (2015) avevano osservato che le sordità profonde pantonali potevano avvantaggiarsi dall'accoppiamento tra stimolazione elettrica e stimolazione acustica, ma non lo avevano sfruttato clinicamente.

STIMOLAZIONE ELETTROACUSTICA A BANDA LARGA, OGGI

L'introduzione del processore ibrido Nucleus 6 ci ha indotto a riprendere l'esperienza della stimolazione elettroacustica a banda larga delle sordità profonde pantonali, abbandonata nel 2003 perché l'uso simultaneo di due apparecchi distinti, protesi e processore, creava problemi di confort e di accettazione, senza dimenticare che non era possibile sincronizzare i due microfoni.
Con quell'esperienza però imparammo che la stimolazione elettroacustica a banda larga (wbE.A.S) portava dei benefici significativi rispetto alle due stimolazioni acustica ed elettrica proposte singolarmente, ma tali benefici non duravano più di qualche mese, coprendo in ogni caso l'iniziale periodo post chirurgico in cui i risultati della stimolazione elettrica spesso non sono soddisfacenti.

ESPERIENZA DIRETTA

Vengono qui riportati e descritti singolarmente, 6 casi di pazienti operati tra il 2013 ed il 2017 per sordità profonda pantonale e con udito residuo conservato. A questo proposito è opportuno precisare che,

affinché si possa utilizzare questa procedura, non è importante mantenere invariata la soglia pre operatoria, ma semplicemente conservare qualche residuo uditivo, come sarà chiarito in seguito.
La tecnica di Soft Surgery utilizzata dal primo autore per la chirurgia descritta in questo capitolo, è riassunta nelle seguenti procedure.
Innanzitutto viene esposta per intero la membrana della finestra rotonda, abbattendo con una fresa diamantata da 1mm. i margini che potrebbero oscurarla. Si sottolinea la scelta delle dimensioni considerando che frese da 1,5 mm, come quelle consigliate in alcuni manuali chirurgici, sono eccessivamente aggressive perché sovradimensionate rispetto agli obiettivi.
Si procede quindi al lavaggio della cavità mastoidea e dell'orecchio medio con fisiologica in modo da eliminare tutti i residui ematici o ossei. Dopo aver aspirato tutti i liquidi con un micro aspiratore, si applica una goccia di acido ialuronico sulla membrana della finestra sia per amplificare la visione, sia per ammorbidirla. Si procede poi alla cocleotomia (non a cocleostomia) con una punta smussa e si identifica la crista fenestrae che viene abbattuta con una fresa da 0,7mm, con movimento dall'interno verso l'esterno e dopo aver riempito la scala tympani con acido ialuronico per evitare l'entrata della polvere d'osso. Verificate le dimensioni della cocleotomia appoggiando la fresa da 1 mm, se ne valuta la concordanza con il diametro dell'elettrodo da inserire, ampliando i margini, se necessario, con la fresa diamantata da 0,7mm. A questo punto si libera la scala timpanica dall'acido ialuronico a cui risulteranno adesi eventuali frammenti ossei, applicando il micro aspiratore non oltre i bordi della finestra rotonda. Si procede poi a irrigare nuovamente la scala timpanica, ma non più con l'acido ialuronico, bensì con desametazone che viene lasciato in sede per alcuni minuti e cioè il tempo per sostituire i guanti chirurgici e preparare l'impianto cocleare.
Abbiamo scelto l'elettrodo perimodiolare perché, a nostro avviso, è in grado di fornire la stimolazione neurale più precisa, anche se alcuni autori lo qualificano come quello a più alto rischio per la conservazione dei residui uditivi e per il rischio di dislocazione nella sala vestibolare, rispetto agli elettrodi rettilinei laterali (O'Connell 2016).
In realtà la nostra esperienza di conservazione totale o parziale dell'udito residuo è attualmente compresa tra il 70% e l'80% con gli elettrodi perimodiolari ed è migliorata nel tempo, a conferma che anche questo obiettivo è soggetto alla legge della learning curve portata dall'esperienza. (Fig. 9)

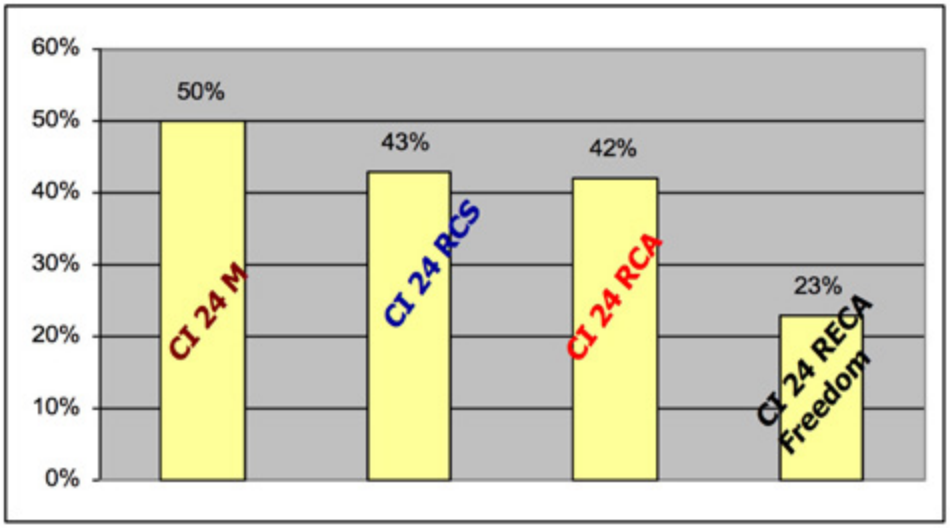

Fig.9. *Anacusie post chirurgiche al 2005 per i primi 400 impianti cocleari del primo Autore. È evidente la learning curve chirurgica che non può essere tuttavia dissociata dagli effetti del miglioramento della meccanica degli elettrodi utilizzati.*

Fatte queste precisazioni, l'inserimento dell'elettrodo procede in questo modo. Ridotto l'ingrandimento del campo microscopico, la prima cosa è fare mente locale sul percorso di avvitamento, destro o sinistro, della coclea nell'orecchio da impiantare perché ad esso deve corrispondere la concavità dell'elettrodo pre-curvato. Orientato correttamente il tip elettrodico, questo viene accompagnato con la forchetta e mai con la pinza all'inizio della scala timpanica, facendo molta attenzione a non piegarlo durante l'introduzione ed evitando che vada a toccare la parete del modiolo, se non alla fine del primo giro. Perché i requisiti appena descritti vengano rispettati è necessario che il chirurgo domini visivamente la prima parte del giro basale sia con un opportuno orientamento della testa del paziente, sia con l'uso di un microscopio operatorio di elevata qualità.
Sempre con la forchetta, l'elettrodo viene accompagnato molto lentamente, quasi a farlo scorrere da solo, favorendo la naturale rotazione alla fine del giro basale, momento in cui, generalmente, si inizia ad estrarre lo stiletto. Con la mano non dominante si blocca lo stiletto subito al di sotto della sfera con una pinza anatomica e si procede con la tecnica AOS (Cohen

2002, Roland 2005) fino al terzo anello per poi ritrarre l'elettrodo fino al secondo (pull-back: Todt 2012) che diventa il margine della finestra rotonda.
Strumentazione adeguata, lubrificazione della scala timpanica, corretto orientamento della testa del paziente e dell'elettrodo e lentezza nell'introduzione sono, a nostro avviso, i fattori determinanti per preservare l'udito con elettrodi rigidi precurvati perché, se ad esempio, lo stiletto viene estratto alla fine della procedura il sistema sarà sicuramente traumatizzante durante l'introduzione.
La tecnica appena descritta è stata adottata per impianti Cochlear perimodiolari modello CI512, mentre per gli impianti Cochlear CI5232 la procedura è simile ad eccezione dell'apertura della membrana della finestra rotonda che viene solo sollevata nel quadrante infero/laterale a livello della crista fenestrae che viene abbattuta e da lì si procede all'inserimento dell'elettrodo. Il Cochlear CI532, tuttavia, non permette di dominare adeguatamente il campo chirurgico cocleare poiché la componente di caricamento dello stylet, molto spesso, occupa interamente il recesso facciale, limitando per questo un'esecuzione sicura e precisa degli step prima descritti.

In questa sede vengono riportati i risultati ottenuti con sei pazienti, cinque operati con chirurgia bilaterale simultanea e uno (EV) con chirurgia monolaterale poiché la stimolazione bimodale fu ritenuta la più idonea.
Gli interventi sono stati eseguiti dal primo autore presso la U.O.C. di ORL dell'ospedale Bassini di Milano, diretta dal dr. Andrea Franzetti.
Sono stati utilizzati impianti cocleari Cochlear CI512 per cinque pazienti e Cochlear CI532 per una paziente, con inserimento completo del filo elettrodico con il metodo A.O.S. e posizionamento perimodiolare controllato radiologicamente secondo la proiezione Cochlear View (Xu 2000).

I processori assegnati sono stati i Nucleus 6 (cinque pazienti) ed i Nucleus 7 (un paziente), entrambi accessoriati con stimolazione acustica e con il ricevitore inserito negli auricolari personali che i pazienti utilizzavano prima della chirurgia con le proprie protesi acustiche.
Tutti gli elettrodi sono risultati attivi all'attivazione effettuata il giorno successivo all'intervento secondo i principi dell'hearing weak up.
Tutti i pazienti sono stati mappati con la strategia ACE ad alto rate (1800-2400 pps). Per quanto riguarda la stimolazione acustica, non è

stato accettato il default proposto dal software Custom Sound 4 e 5, ma per tutti è stato inserito un audiogramma di riferimento pantonale bilaterale a 85 dB, amplificazione lineare e sovrapposizione della banda di frequenze per le due stimolazioni elettrica e acustica. Tali modifiche permettono di ottenere il massimo dell'amplificazione e sono state sempre verificate prima della memorizzazione della mappa poiché il software provvede automaticamente alle correzioni secondo le regole della EAS tradizionale a bande frequenziali separate.(Fig.10)

Fig.10. *Curva di risposta acustica programmata per la stimolazione wb E.A.S.*

Il controllo dei risultati è stato eseguito sia con l'audiometria tonale in campo libero sia con la quantificazione in parole al minuto (W.p.M. Words per Minute) dello speech tracking a bocca schermata in condizioni di quiete dallo stesso operatore e nelle medesime condizioni d'esame. Per un piccolo paziente (G.L.) sono riportate le percentuali di identificazione e non di riconoscimento, data l'età.
Si ricorda, a chi non conoscesse la metodica, che lo speech tracking è fondamentalmente un test di fitting i cui risultati vanno interpretati in termini relativi su ciascun paziente, come in questa esperienza.

PAZIENTE G.L.

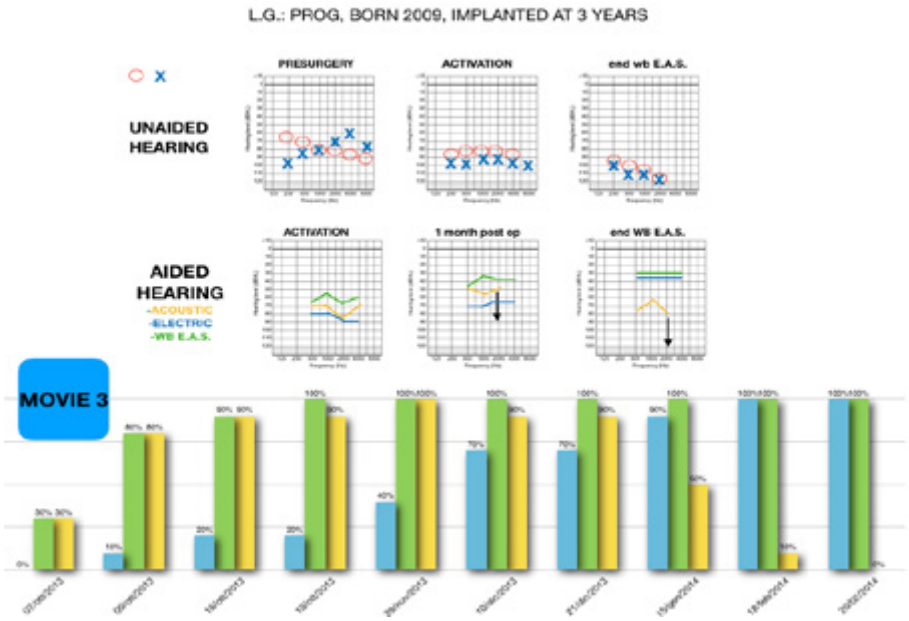

Fig.11. *Paziente G.L.*

Bimba affetta da sordità congenita, ma evolutiva. Protesizzata con beneficio fino all'età di anni 2 e mezzo, poi impiantata a 3 anni. Fu operata a settembre 2013 e gli impianti furono attivati in modalità elettroacustica a banda larga dopo due giorni. La paziente era affetta da sordità grave-profonda bilaterale, ma con tutte le frequenze conservate bilateralmente. Nell'immediato post chirurgico la soglia uditiva evidenziò un modesto peggioramento, mantenendo stimolabili acusticamente tutte le frequenze. Al quinto mese dall'attivazione la soglia tonale subì, invece, un peggioramento significativo.

Per quanto riguarda l'identificazione verbale, già nei primi giorni dall'attivazione la stimolazione elettroacustica risultò la più efficace e tale rimase fino al quinto mese, alla fine del quale la stimolazione elettrica da sola portava agli stessi risultati della stimolazione combinata. Da allora, la stimolazione acustica fu abbandonata perché non portava a benefici evidenti.



Video 3. *Paziente G.L.*

PAZIENTE J.Q.

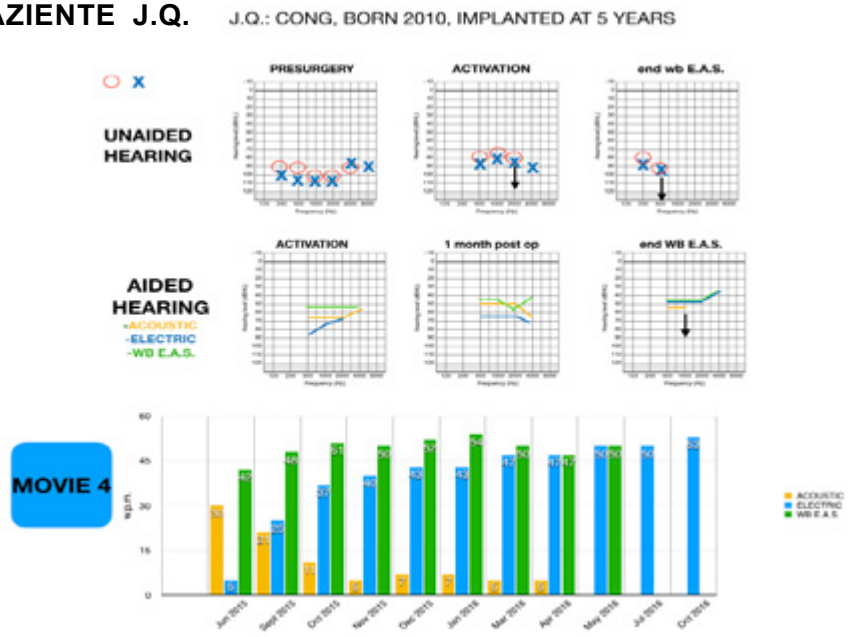

Fig.12. *Paziente J.Q.*

Video 4. *Paziente J.Q.*

Anche il paziente JQ è un bambino, ma la sua gestione è stata più problematica poiché, pur affetto da sordità congenita, era stato protesizzato con protesi endoauricolari e rieducato con metodiche riabilitative interessate più all'identificazione che non alla comprensione verbale. È giunto alla nostra osservazione all'età di 3 anni e mezzo e, dopo un periodo di riabilitazione protesico cognitiva secondo il metodo elaborato a Varese per permettergli l'acquisizione di una adeguata competenza comunicativa, è stato operato all'età di 5 anni. In questo caso

la stimolazione wbEAS è stata mantenuta per un lungo periodo e cioè per 10 mesi. È importante segnalare come, nei primi mesi dall'attivazione, la stimolazione combinata portò a raddoppiare le abilità di riconoscimento rispetto alle singole stimolazioni, superando ogni aspettativa.
In questo caso, peraltro, può essere utile commentare l'andamento della soglia uditiva poiché, inizialmente, ci fu addirittura un miglioramento post-chirurgico che noi imputiamo al ripristino del gioco delle finestre per la fibrosi di quella rotonda, evento questo non infrequente nel bambino, secondo la nostra esperienza. La soglia poi peggiorò fino all'amputazione delle frequenze medio acute bilateralmente.

PAZIENTE E.V.

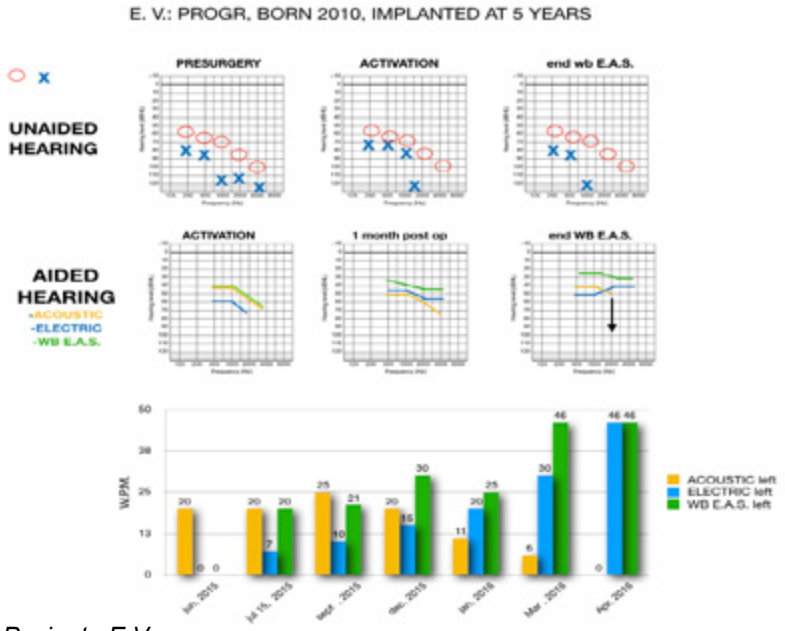

Fig.13. *Paziente E.V.*

Paziente pediatrica con ipoacusia asimmetrica per cui si è deciso di proporre l'impianto solo nell'orecchio peggiore (sinistro) per attuare la stimolazione bimodale. Le prove riportate sono state effettuate con la sola stimolazione sinistra. Anche in questo caso ci fu miglioramento uditivo post chirurgico, tanto che la sola stimolazione acustica era inizialmente più efficace di quella combinata che fu mantenuta per otto mesi, finché la sola stimolazione elettrica non si confermò la più efficace.

PAZIENTE V. Z.

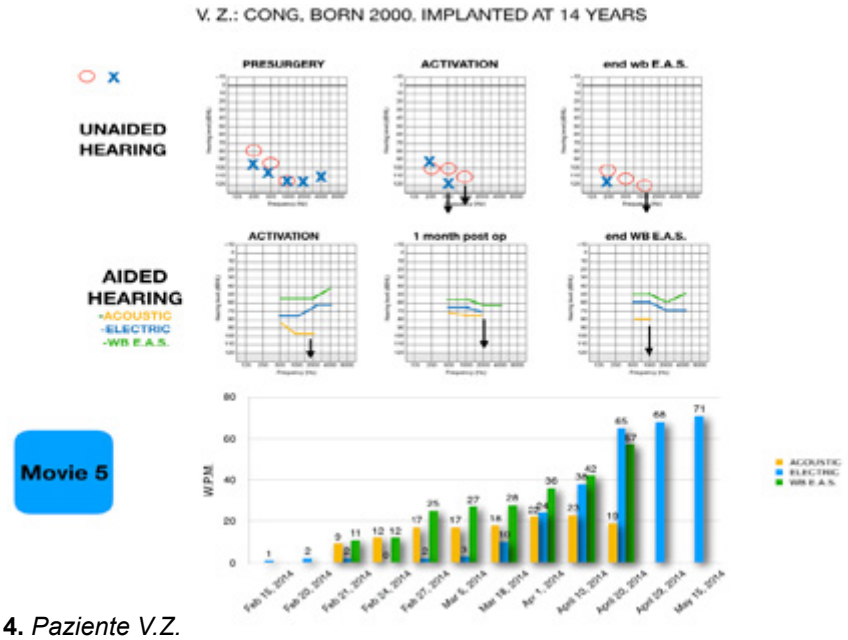

Fig.14. *Paziente V.Z.*

Video 5.

Paziente con sordità congenita, ma evolutiva per sofferenza neonatale. Protesizzata con buoni risultati fino all'età di 14 anni quando è stata sottoposta alla chirurgia implantologica poiché le protesi di potenza non erano più efficaci. In questo caso ci fu un significativo peggioramento post chirurgico della soglia uditiva che, però, non precluse l'uso della stimolazione elettroacustica che risultò efficace per circa quattro mesi, quando fu abbandonata perché la sola elettrica risultò più utile.

PAZIENTE M. P.

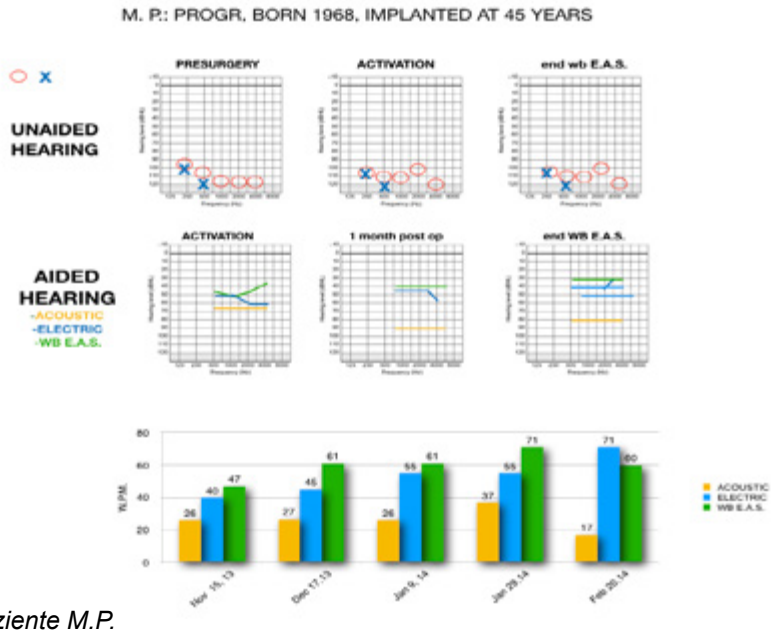

Fig.15. *Paziente M.P.*

Paziente adulta, portatrice dall'infanzia di protesi acustiche con risultati sufficienti, ma non ottimali. È stata operata all'età di 45 anni.
L'udito rimase praticamente invariata anche a distanza, ma la stimolazione elettroacustica a bande sovrapposte risultò superiore alle singole stimolazioni solo per quattro mesi.

PAZIENTE M. F.

Paziente adulta affetta da sordità grave-profonda congenita e protesizzata all'età di sei mesi dal primo autore con brillanti risultati riabilitativi dal punto di vista espressivo e ai limiti della sufficienza per quello uditivo.
Dopo un peggioramento fu operata bilateralmente all'età di 36 anni con un Nucleus CI532. L'udito non solo fu mantenuto, ma si ottenne un netto miglioramento uditivo a destra associato però ad una importante sintomatologia vertiginosa periferica invalidante, di tipo irritativo che durò alcune settimane ed era associata ad un acufene che si esacerbava durante le crisi, riproponendo una sintomatologia simile alla Sindrome di Lermoyez. I controlli radiologici non evidenziarono alcun segno di dislocamento dell'elettrodo e, quindi, un corretto posizionamento nella scala timpanica, anche se la posizione dell'elettrodo destro risultò più laterale rispetto al sinistro.

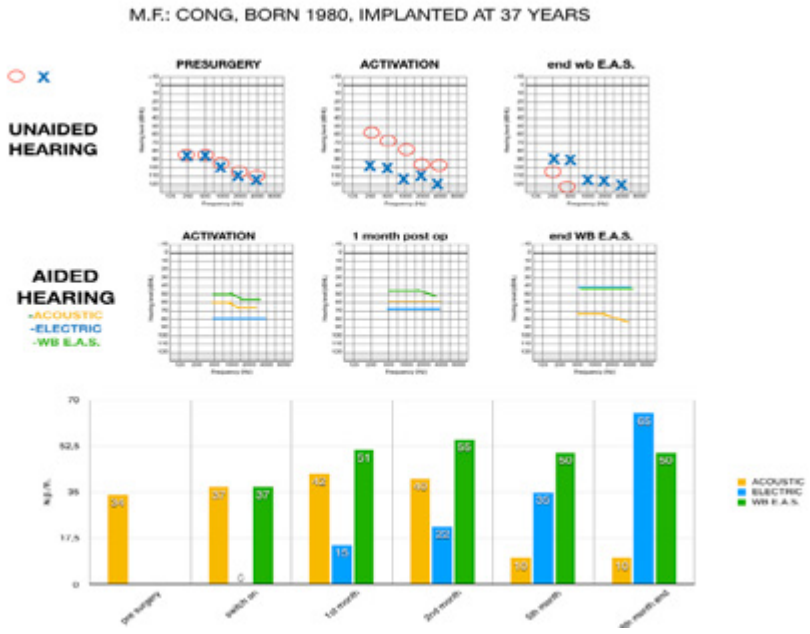

Fig.16. *Paziente M.F.*

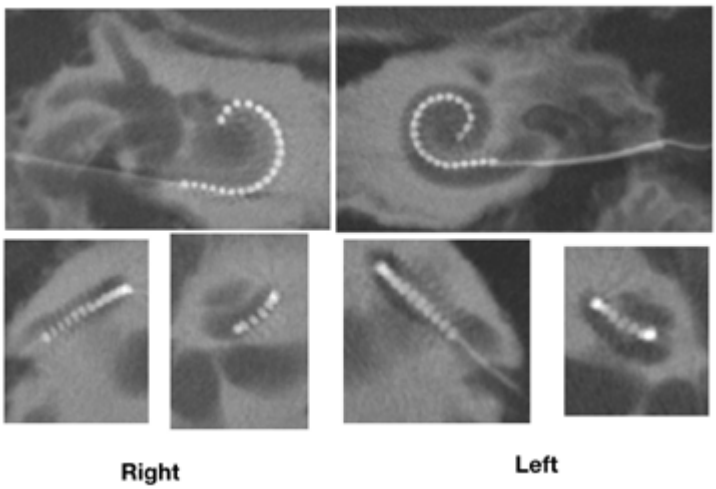

Fig.17. *Immagini TAC post chirurgiche della paziente M.F.*

La sintomatologia vertiginosa si risolse nel giro di due mesi e fu associata ad un significativo peggioramento uditivo a destra. Nei due mesi di disfunzione vestibolare fu sospeso l'uso dell'impianto.
Per quanto riguarda gli aspetti uditivi, la sola attivazione sinistra risultò efficace con la stimolazione elettroacustica ed i benefici risultarono ancora più evidenti quando fu attivato anche l'orecchio destro. La stimolazione acustica fu abbandonata dopo circa sei mesi perché non apportava più benefici significativi.
Vale la pena ricordare che la casistica del primo autore è superiore a 1300 casi di intervento per impianto cocleare e non ha mai riportato una complicanza vertiginosa così importante. L'evento descritto può quindi essere considerato molto raro.

DISCUSSIONE

Nelle sordità profonde non solo è possibile mantenere l'udito pre-chirurgico per provare la bassa traumaticità dell'atto chirurgico, ma i residui uditivi possono anche essere stimolati acusticamente. Interessante poi è osservare che, in alcuni casi descritti, l'udito non solo è stato conservato, ma ha ottenuto dei miglioramenti probabilmente per il ripristino del gioco delle finestre grazie alla toilette della membrana rotonda da eventuali processi fibrotici. La rivalutazione della chirurgia della finestra rotonda sarebbe quindi una pratica da considerare, come del resto suggerito chiaramente da William House nel 1959.

Nonostante questo, però, è utile sottolineare che tutti i casi descritti in questo lavoro, ad eccezione di uno, hanno avuto un peggioramento uditivo dopo alcuni mesi dalla chirurgia cocleare, a conferma della precarietà della soglia uditiva post chirurgica nonostante la sua conservazione o addirittura il suo miglioramento nell'immediato.
L'introduzione di processori ibridi Nucleus 6 nel 2013 ha permesso di continuare un'esperienza iniziata e poi interrotta, nei primi anni del 2000 dal gruppo di Varese e di confermare l'utilità della stimolazione elettroacustica a banda larga nelle sordità profonde pantonali, applicata con modalità di fitting diverse da quelle utilizzate nella stimolazione elettroacustica tradizionale. È necessario distinguere la wbE.A.S. da noi messa a punto, dalla ormai nota E.A.S.
Grazie alla wbE.A.S., abbiamo potuto confermare che è possibile ottenere dei buoni risultati nell'ascolto verbale già pochi giorni dopo la chirurgia, riducendo in modo significativo il cosiddetto periodo di acclimatamento alla stimolazione elettrica prodotta dagli impianti cocleari e permettendo non solo un wake up hearing, ma anche un efficace e rapido wake up listening.
Nelle sordità profonde pantonali, la superiorità della stimolazione elettroacustica, rispetto a quella elettrica, dura per un tempo determinato, limitato a pochi mesi nella maggior parte dei casi, anche se un soggetto della nostra casistica ha richiesto più di un anno per abbandonare la stimolazione acustica. Il suo uso permette però di colmare il vuoto percettivo quasi sempre presente per un certo periodo di tempo dopo l'attivazione e questo è particolarmente utile non solo nel bambino, ma anche nell'adulto per ridurre l'ansia da attesa.
Il meccanismo d'azione della wbE.A.S. è verosimilmente diverso da quello che giustifica i risultati della E.A.S. tradizionale perché le scelte frequenziali utili per una sono dannose per l'altra.
La wbE.A.S. richiede infatti la completa sovrapposizione delle bande frequenziali, acustica ed elettrica, mentre l'overlapping peggiora le performance d'ascolto nelle perdite uditive ski slope trattate con la classica E.A.S..
Un ulteriore caratteristica interessante del nuovo fitting per le sordità profonde è che spesso le singole stimolazioni, prese singolarmente, non portano a significativi guadagni protesici, ma è la loro unione che è veramente efficace.
La causa di quest'ultimo fenomeno può essere spiegata supponendo che lo stimolo acustico produca un potenziale di recettore insufficiente a scatenare il potenziale di azione del nervo rientrando nel cosiddetto

EPSP (Excitatory PostSynaptic Potential), noto e ben descritto fenomeno proprio della fisiologia dei recettori sensoriali.
L'EPSP prodotto dalla stimolazione acustica, pur essendo di per sé insufficiente, permetterebbe alla stimolazione elettrica di essere agevolata come attivatore definitivo del potenziale d'azione, utilizzando un'energia anch'essa di per sé insufficiente, ma determinante se unita all'EPSP recettoriale secondo i principi della sommazione spaziale.

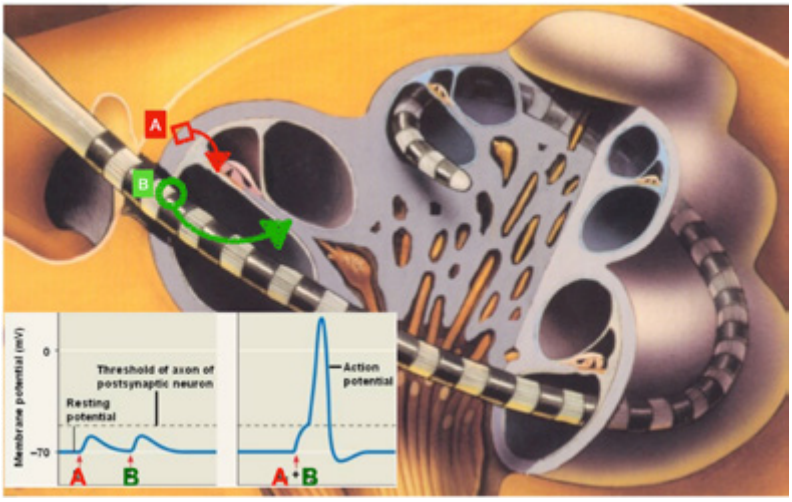

Fig.18. *Rappresentazione grafica dell'ipotesi di funzionamento della stimolazione elettroacustica a bande sovrapposte. Le due stimolazioni, prese singolarmente, non sono in grado di scatenare il potenziale d'azione poichè producono solo un EPSP, ma la loro attivazione simultanea sullo stesso target neurale si sommano spazialmente producendo una depolarizzazione efficace.*

La durata del beneficio della wbE.A.S. è, ovviamente, correlato al mantenimento dei residui uditivi stimolabili acusticamente, ma non può essere escluso che, ad un certo punto, la riorganizzazione del firing neurale prodotto dallo stimolo elettrico porti quest'ultimo ad essere più efficace della stimolazione combinata così come avvenuto nel caso M.P. prima descritto.
Infine, la disponibilità dei processori ibridi rende l'applicazione della wbE.A.S. abbastanza semplice e poco costosa, anche se è innegabile che il fitting deva essere eseguito da una persona esperta, come del resto sempre avviene quando si mappano gli impianti o si regolano le protesi acustiche.

CONCLUSIONI

La conservazione dei residui uditivi nella chirurgia per impianto cocleare presenta una serie di importanti vantaggi clinici per cui vale la pena tenerla nella debita considerazione durante l'atto operatorio.
Non si tratta, quindi, di una dimostrazione di abilità tecniche bensì di una vera e propria necessità clinica per tre motivi.
Il primo è legato al fatto che la conservazione dei residui testimonia che le strutture endococleari non sono state traumatizzate e, la maggior parte degli Autori, anche se non tutti, hanno dimostrato che un traumatismo accettabile è correlato a migliori risultati post-chirurgici.
Il secondo motivo riguarda l'allargamento delle indicazioni dell'impianto cocleare alle perdite uditive ski slope, grazie alla stimolazione elettroacustica a bande di stimolazione distinte, permettendo di risolvere problematiche prima non gestibili.
Il terzo riguarda le sordità profonde pantonali perché la stimolazione elettroacustica, in questo caso a bande sovrapposte, permette di attuare un vero wake up listening, riducendo significativamente i tempi di acclimatamento all'impianto cocleare.

BIBLIOGRAFIA

- Alsabellha RM, Hagr A, Al-Momani MO, Garadat SN.: Cochlear implant device activation and programming: 5 days postimplantation. Otol Neurotol. 2014 Apr; 35(4):e130-4.
- Aschendorff A, Kromeier J, Klenzner T, and Laszig R: Quality control after insertion of the nucleus contour and contour advance electrode in adults. Ear & Hearing, 2007; 28:75S-79S.
- Balkany TJ, Eshraghi AA, Yang N.: Modiolar proximity of three perimodiolar cochlear implant electrodes. Acta Otolaryngol. 2002 Jun;122(4):363-9.
- Barbara M., Mattioni A., Monini S., Chiappini I.,Ronchetti F., Ballantyne D.: Delayed loss of residual hearing in Clarion cochlear implant users. J. Laryngol. Otol., 2003; 117 (11), pp. 850-853.
- Bento R.F., Fabiana Danieli, Ana Tereza de Matos Magalhães, Dan Gnansia, and Michel Hoen: Residual Hearing Preservation with the Evo® Cochlear Implant Electrode Array: Preliminary Results. Int Arch Otorhinolaryngol. 2016 Oct; 20(4): 353–358.

- Brown C., Kyung Jeon E., Chiou L., Kirby B., Karsten S.,Turner C., Abbas P.,: Cortical Auditory Evoked Potentials Recorded from Nucleus Hybrid Cochlear Implant Users. Ear Hear. 2015 Nov-Dec; 36(6): 723–732.
- Burdo S., Giuria P., Poggia A.: Test Abilità Uditive Varese. I Care 1995 Suppl.2 Firenze.
- Ching TY, Dillon H, Byrne D. Speech recognition of hearing-impaired listeners: Predictions from audibility and the limited role of high-frequency amplification. J Acoust Soc Am. 1998;103:1128–1140.
- Cohen NL, Roland JT Jr, Fishman A: Surgical technique for the Nucleus Contour cochlear implant. Ear Hear. 2002 Feb;23(1 Suppl):59S-66S.
- Cosetti MK, Friedmann DR, Zhu BZ, Heman-Ackah SE, Fang Y, Keller RG, Shapiro WH, Roland JT Jr, Waltzman SB.: The effects of residual hearing in traditional cochlear implant candidates after implantation with a conventional electrode. Otol Neurotol. 2013 Apr;34(3):516-21.
- Dedhia K, Worman T, Meredith MA, Rubinstein JT. Patterns of long-term hearing loss in hearing preservation cochlear implant surgery. Otol Neurotol. 2016;37:478e486.
- Di Nardo W, Cantore I, Melillo P, Cianfrone F, Scorpecci A, Paludetti G.: Residual hearing in cochlear implant patients.Eur Arch Otorhinolaryngol. 2007 Aug;264(8): 855-60.
- Fitzgerald MB, Sagi E, Jackson M, et al. Reimplantation of hybrid cochlear implant users with a full-length electrode after loss of residual hearing. Otol Neurotol. 2008;29:168e173.
- Fraysse B, Macías AR, Sterkers O, Burdo S, Ramsden R, Deguine O, Klenzner T, Lenarz T, Rodriguez MM, Von Wallenberg E, James C.: Residual hearing conservation and electroacoustic stimulation with the nucleus 24 contour advance cochlear implant.Otol Neurotol. 2006 Aug;27(5):624-33.
- Fraysse B, Macias AR, Sterkers O, Burdo S, Ramsden R, Deguine O, Klenzner T, Lenarz T, Rodriguez MM,Von Wallenberg E and James C.: residual Hearing conservation and electroacoustic Stimulation with the nucleus 24 contour advance cochlear implant. Otology & Neurotology, 2006, 27:624-633.
- Friedmann DR, Peng R, Fang Y, McMenomey SO, Roland JT, Waltzman SB. Effects of loss of residual hearing on speech performance with the CI422 and the Hybrid-L electrode. Cochlear Implants Int. 2015;16:277e284.
- Gantz BJ, Hansen MR, Turner CW, et al. Hybrid 10 clinical trial. Audiol Neurootol. 2009;14(suppl 1):32–38.

- Gantz BJ, Turner CW. Combining acoustic and electrical hearing. Laryngoscope. 2003;113:1726–1730.
- Gstoettner W.K.,Helbig S.,Maier N., Kiefer J., Radeloff A., Adunka O.F.: Ipsilateral electric acoustic stimulation of the auditory system: results of long-term hearing preservation. Audiol. Neurootol., 2006; 11 suppl. 1, pp. 49-56.
- Gstoettner WK, Adunka O, Franz P, Hamzavi J Jr, Plenk H Jr, Susani M, Baumgartner W, Kiefer J.: Perimodiolar electrodes in cochlear implant surgery. Acta Otolaryngol. 2001 Jan;121(2):216-9.
- Helbig S, Baumann U, Hey C, Helbig M. Hearing preservation after complete cochlear coverage in cochlear implantation with the free-fitting FLEXSOFT electrode carrier. Otol Neurotol 2011; 32:973–9.
- Henkin Y, Kaplan-Neeman R, Muchnik C, Kronenberg J, Hildesheimer M: Changes over time in electrical stimulation levels and electrode impedance values in children using the Nucleus 24M cochlear implant.Int J Pediatr Otorhinolaryngol. 2003 Aug;67(8):873-80.
- Hogan CA, Turner CW. High-frequency audibility: Benefits for hearing-impaired listeners. J Acoust Soc Am. 1998;104:432–441.
- Holden LK, Finley CC, Firszt JB et al. Factors affecting open-set word recognition in adults with cochlear implants. Ear Hear 2013;34:342–360.
- House W.F.: Oval window and round window surgery in extensive otosclerosis.: A Preliminary Report. Laryngoscope 1959, 59:693-701
- James C, Albegger K, Battmer R, Burdo S, Deggouj N, Deguine O, Dillier N, Gersdorff M, Laszig R, Lenarz T, Rodriguez MM, Mondain M, Offeciers E, Macías AR, Ramsden R, Sterkers O, Von Wallenberg E, Weber B, Fraysse B.: Preservation of residual hearing with cochlear implantation: how and why. Acta Otolaryngol. 2005 May;125(5):481-91
- James CJ, Fraysse B, Deguine O, Lenarz T, Mawman D, Ramos A, et al. Combined electroacoustic stimulation in conventional candidates for cochlear implantation. Audiol Neurootol 2006; 11 Suppl 1:57–62.
- Karsten S.A., Turner C.W.,Brown C.J, Abbas P.J Gantz B.J.: Optimizing the Combination of Acoustic and Electric Hearing in the Implanted Ear. Ear Hear. 2013 Mar-Apr; 34(2): 142–150.
- Kiefer J., Gstoettner W., Baumgartner W., Pok S.M., Tillein J.: Conservation of low-frequency hearing in cochlear implantation. Acta Otolaryngol, 124; 2004, pp. 272-280.
- Lehnhardt E.: Intracochlear placement of cochlear implant electrodes in soft surgery technique. HNO, 1993, 41, 356–359.

- Lenarz T, James C, Cuda D, Fitzgerald O'Connor A, Frachet B, et al. European multi-centre study of the Nucleus Hybrid L24 cochlear implant. Int J Audiol. 2013, 52(12):838-48.
- Lenarz T, Stöver T, Buechner A, et al. Hearing conservation surgery using the Hybrid-L electrode. Results from the first clinical trial at the Medical University of Hannover. Audiol Neurootol. 2009;14(suppl 1):22–31.
- Lenarz T, Stöver T, Buechner A, et al. Temporal bone results and hearing preservation with a new straight electrode. Audiol Neurootol. 2006;11(Suppl 1):34– 41.
- Lenarz T., Stöver T., Buechner A., Lesinski-Schiedat,· Patrick J., Pesch J: Hearing Conservation Surgery Using the Hybrid-L Electrode. Audiol Neurotol 2009;14(suppl 1):22–31.
- Marsella P, Scorpecci A, Pacifico C, et al. Safety and functional results of early cochlear implant switch-on in children. Otol Neurotol. 2014;35:277–282.
- Moore B.C.J, Glasberg B., Schlueter B.: Detection of the Dead Regions in the Cochlea. in van de Heyning P. and Kleine Punte A.: Cochlear Implants and Hearing Preservation. Karger 2010 p.43-54.
- Nadol Jr. J.B, Eddington D.K.: Histopathology of the inner ear relevant to cochlear implantation. Adv. Otorhinolaryngol., 64; 2006, pp. 31-49.
- Nguyen Y, Mosnier I, Borel S, Ambert-Dahan E, Bouccara D, Bozorg-Grayeli A, Ferrary E, Sterkers O.Evolution of electrode array diameter for hearing preservation in cochlear implantation.Acta Otolaryngol. 2013 Feb;133(2):116-22.
- O'Connell B.P., MD; Jacob B. Hunter, MD; George B. Wanna: The Importance of Electrode Location in Cochlear Implantation. Laryngoscope Investig Otolaryngol. 2016 Dec; 1(6): 169–174.
- O'Leary S.J., P. Monksfield 1, G. Kel, T. Connolly 2, M.A. Souter 3, A. Chang, P. Marovic 4, J.S. O'Leary: Relations between cochlear histopathology and hearing loss in experimental cochlear implantation. Hearing Research 2013; 298; 27e35.
- Ramos Macias, A., Perez Zaballos M.T; Ramos M., Paz C.: Importance of Perimodiolar Electrode Position for Psychoacoustic Discrimination in Cochlear Implantation. Otology & Neurotology: December 2017 - Volume 38 - Issue 10 - p e429–e437.
- Roland JT Jr, Gantz BJ, Waltzman SB, Parkinson AJ. United States multicenter clinical trial of the cochlear nucleus hybrid implant system. Laryngoscope. 2016, 126(1), 175-81.
- Roland JT. A model for cochlear implant electrode insertion and force evaluation: results with a new electrode design and insertion technique. Laryngoscope. 2005;115:1325–1339.

- Santa Maria PL, Domville-Lewis C, Sucher CM, Chester- Browne R, Atlas MD. Hearing preservation surgery for cochlear implantationehearing and quality of life after 2 years. Otol Neurotol. 2013;34:526e531.
- Sato M., Peter Baumhoff, and Andrej Kral: Cochlear Implant Stimulation of a Hearing Ear Generates Separate Electrophonic and Electroneural Responses. J Neurosci. 2016 Jan 6; 36(1): 54–64.
- Sheffield S.W., Kelly Jahn, René H. Gifford: Preserved Acoustic Hearing in Cochlear Implantation Improves Speech Perception. J Am Acad Audiol. 2015 Feb;26(2): 145–154.
- Shepherd R.K..Hatsushika S., Clark G.M.: Electrical stimulation of the auditory nerve: The effect of electrode position on neural excitation. Hearing Research Volume 66, Issue 1, March 1993, Pages 108-120.
- Skarżyński H, Matusiak M, Furmanek M, Skarżyński PH. Results of SRA Nucleus Freedom CI in popu- lation of children with functional residual hearing. Cochlear Implants Int 2014; 15 Suppl 1:S24–6.
- Tamir S, Ferrary E, Borel S, Sterkers O, Bozorg Grayeli A. Hearing preservation after cochlear implan- tation using deeply inserted FLEX atraumatic electrode arrays. Audiol Neurootol 2012; 17:331–7.
- Todt I., Basta D., Seidl R., Ernst A.: Advances to Electrode Pullback in Cochlear Implant Surgery. ScientificWorldJournal. 2012; 2012: 126767.
- Published online 2012 Oct 22. doi: 10.1100/2012/126767.
- Todt I, Ernst A, Mittmann P. Effects of round window opening size and moisturised electrodes on intracochlear pressure related to the insertion of a cochlear implant electrode. Audiol Neurotol Extra. 2016; 6: 1–8.
- Turner CW. Integration of acoustic and electrical hearing. J Rehabil Res Dev. 2008; 45(5): 769–778.
- Vargas J.L.,Sainz M., Roldan C., Alvarez I.,De la Torre A.: Long-Term Evolution of the Electrical Stimulation Levels for Cochlear Implant Patients. Clin Exp Otorhinolaryngol. 2012 Dec; 5(4): 194–200.
- Verhaegen V.J.O. , Snik F.M., Beynon A.J., Rens Leeuw A., Mylanus E.A.M.: Preservation of low-frequency residual hearing after cochlear implantation. Is soft surgery effective? J Int Adv Otol; 2010; 2010; pp. 125-130.
- Woodson E.A., Reiss L.A., Turner C.W., Gfeller K., Gantz B.J.: The hybrid cochlear implant: a review. Adv. Otorhinolaryngol., 2010; 67, pp. 125-134
- Xu J., Xu SA, Cohen LT, Clark GM.: Cochlear view: postoperative radiography for cochlear implantation. Am J Otol. 2000 Jan;21(1):49-56.

IMPIANTI COCLEARI SOTTO L'ANNO DI VITA: VANTAGGI E LIMITI

A. Della Volpe, A. De Lucia, A.M. Varricchio

UOSD CRR Impianti Cocleari e Diagnostica Audiologica
AORN Santobono-Pausilipon - Napoli

INTRODUZIONE

L'impianto cocleare (IC) rappresenta il gold-standard del trattamento protesico-chirurgico in caso d'ipoacusia neurosensoriale di grado severo-profondo.
Dal 1990, anno in cui la FDA approvò l'utilizzo dell'IC nei bambini di età superiore ai 24 mesi affetti da sordità pre-verbale, ad oggi, si contano più di 100.000 bambini al mondo che beneficiano di IC mono o bilaterale. Infatti, grazie alle nuove conoscenze sui processi cognitivi coinvolti nell'acquisizione del linguaggio in età infantile, ai notevoli progressi delle tecniche diagnostiche, che consentono diagnosi sempre più precoci, a strategie di stimolazione sempre più avanzate ed al superamento della maggioranza delle difficoltà chirurgiche, è stato possibile modificare le indicazioni in relazione sia all'età minima che alla soglia uditiva raggiungendo risultati sempre più soddisfacenti.
La precocità dell'intervento di IC in bambini affetti da ipoacusia neurosensoriale grave e profonda è una delle problematiche più affrontate nel corso dell'ultimo decennio; la letteratura internazionale ha oramai acquisito i risultati relativi allo sviluppo delle capacità uditive ed uditivo-

linguistiche di bambini con sordità sia pre-verbale che post-verbale e l'esperienza clinica ha dimostrato che, nella popolazione in età infantile affetta da sordità neurosensoriale congenita, il riconoscimento del periodo critico per lo sviluppo delle attività linguistiche, sotteso presumibilmente dalla plasticità neuronale, è strettamente dipendente dalla presenza di un adeguato stimolo uditivo, ed indica la necessità di un intervento precoce per prevenire la comparsa di un ritardo nello sviluppo del linguaggio[1].
Gli aspetti a favore per impiantare precocemente un bambino, pertanto, sono correlati da un lato alla criticità dello sviluppo delle abilità percettive-uditive ed espressive-verbali, sicuramente importanti nel primo anno di vita, e dall'altro alla stimolazione elettrica che consente un impulso alla sopravvivenza ed alla trasmissione neurale, che tende ad essere sempre più compromessa dalla deprivazione uditiva prolungata. I bambini con impianto cocleare hanno evidenziato una capacità nell'apprendimento del linguaggio migliore e più veloce rispetto ai bambini, affetti dallo stesso grado di ipoacusia, trattati con protesi acustiche tradizionali[2].
Grazie allo screening uditivo neonatale,infine, si sono ridotti i tempi di diagnosi dell'ipoacusia, rendendo conseguentemente possibile la protesizzazione tra i 3 ed i 6 mesi di vita.

Rimangono tuttavia alcune problematiche sull'utilizzo dell'I.C. prima dei 10-12 mesi, che andremo ad illustrare successivamente e che sono rappresentate dalla relativa difficoltà di una diagnosi audiologica, dalla scarsa affidabilità dei test di valutazione del beneficio protesico in bambini molto piccoli, nonché da alcune peculiarità anatomo-fisiologiche quali lo spessore cranico spesso insufficiente per accogliere l'alloggiamento del ricevitore/stimolatore, l'età maggiormente a rischio per otiti e meningiti ed un maggiore rischio anestesiologico.

INDICAZIONI

L'esperienza maturata nei diversi Centri di Implantologia Cocleare in Italia ed all'Estero ha fornito delle raccomandazioni a chi volesse intraprendere la strada degli Impianti Cocleari e negli anni abbiamo assistito alla pubblicazione di diverse linee guida che di volta in volta riflettevano quelle che erano le considerazioni del momento. In Italia, nel 2009[3], sono state pubblicate, grazie ad un gruppo di lavoro coordinato dal Prof. A. Quaranta, delle Linee Guida per l'applicazione dell'Impianto

Cocleare approvate dalla Società Italiana di Otorinolaringoiatria, frutto dell'esperienza di Otorinolaringoiatri, Audiologi e Foniatri sia Universitari che Ospedalieri. Con questo documento si seguono criteri che consentono di selezionare i pazienti che possono migliorare le loro capacità percettivo-linguistiche o per i quali l'impianto rappresenti l'unico presidio in grado di ripristinare un ingresso uditivo utilizzabile poi dal Sistema Nervoso Centrale.

Nella selezione all'IC nei bambini, grazie all'introduzione dello screening audiologico neonatale[4-5],si è avuto una drastica riduzione dell'età media della diagnosi rispetto agli anni precedenti. Ciò ha abbassato anche i limiti dell'età dell'intervento chirurgico.

Tale limite è tuttavia condizionato dalla certezza della diagnosi, dalla valutazione delle problematiche anestesiologiche e dei fattori di rischio chirurgici. In particolare le Linee Guida Italiane considerano candidato all'IC:

- **Bambini di età maggiore o uguale a 12 mesi fino a 3 anni nel caso di:**

    - Ipoacusia di entità grave-profonda (> 80-90 dB HL come media per le frequenze 500, 1000 e 2000 Hz) accertata con metodiche di tipo obiettivo e comportamentale.
    - In tal caso è necessario utilizzare tutte le metodiche che si hanno a disposizione per determinare la soglia uditiva con valutazioni ripetute in diverse occasioni. Nel caso di bambini affetti da disabilità associate di tipo neuro-motorio, cognitivo o comportamentale, la ripetizione delle valutazioni ha notevole importanza sia perché si può sovrastimare la perdita uditiva utilizzando audiometria a risposte condizionate sia perché le metodiche obiettive non invasive sono poco affidabili nel determinare la stima della soglia uditiva in caso di patologie coinvolgenti il sistema nervoso centrale.
    - Protesizzazione acustica associata a riabilitazione logopedica per un periodo non inferiore a tre- sei mesi senza evidenti benefici percettivi e espressivi.
    - L'età del piccolo paziente condiziona il risultato dell'associazione protesi acustica-riabilitazione logopedica. Tale approccio ha la finalità di un training acustico e di sviluppare i prerequisiti della comunicazione (es. contatto oculare, attenzione condivisa, capacità di imitazione, rispetto del turno comunicativo)[6-7].

- **Bambini di età compresa tra i 3 ed i 18 anni nel caso di:**
  - Ipoacusia di entità grave-profonda (> 80-90 dB HL come media per le frequenze 500, 1000 e 2000 Hz) accertata con metodiche di tipo obiettivo e comportamentale.
  - Protesizzazione acustica associata a riabilitazione logopedica per un periodo non inferiore a tre- sei mesi senza evidenti benefici percettivi e espressivi.
  - In questo caso il criterio di selezione deve comprendere la valutazione delle abilità percettive verbali valutate mediante l'utilizzo di test appropriati per età del bambino.

- L'IC può essere applicato **al di sotto dei 12 mesi** laddove esista il rischio di ossificazione precoce della coclea (es. in caso di meningite) o in quei casi in cui siano soddisfatti i criteri di certezza diagnostica (mutazioni del gene GJB2).

Queste linee guida italiane fanno riferimento e si confrontano con diverse linee guida internazionali di cui le più importanti sono elencate nella sottostante tabella I. (In appendice abbiamo riportato due tabelle, II e III, con le linee guida inglesi (NICE) ed americane (FDA).

Australia	Therapeutic Goods Administration (TGA)
Canada	Therapeutic Product Directorate (TPD)
European Union	Technischer Überwachungsverein or Technical Monitoring Association (TUV)
United Kingdom	NICE
Japan	Ministry of Health labour and Welfare (MHLW)
USA	Food and Drug Administration (FDA)
China	State Food and Drug Administration (SFDA)
India	approval in originating country
Korea	have guidelines for reimbursement and approval of CI from government

Tab.I. *Tab. I: linee guida internazionali.*

In definitiva, le diverse linee guida sia italiane che internazionali si sovrappongono relativamente ai criteri audiologici e ai limiti di età, indicando come candidati ideali all'I.C. bambini con ipoacusia severa e profonda e di età compresa tra i 12 ed i 18 mesi[8]. Da tutti è considerata fondamentale nella selezione e nella valutazione preoperatoria dei bambini candidati all'I.C. l'utilizzo della diagnostica strumentale.
La Tomografia computerizzata ad alta definizione e la Risonanza magnetica sono da tutti considerate indispensabili per un'accurata definizione delle eventuali malformazioni cocleari e per la definizione di eventuali anomalie associate e variazioni anatomiche.
Al riguardo si ricorda come non tutte le displasie cocleari controindicano l'applicazione dell'impianto, ed infatti pazienti con S. di Mondini, Sindrome dell'Acquedotto Largo Vestibolare ed alcune anomalie come la Common Cavity sono stati impiantati con successo.
Le uniche anomalie che rappresentano controindicazioni assolute all'I.C., sono l'agenesia della Coclea e quella del nervo acustico, di cui parleremo in seguito.

CONTROINDICAZIONI

Anche in questo caso faremo riferimento alle linee guida italiane che controindicano l'applicazione dell'I.C. nei seguenti casi:

- **Aplasia della coclea e/o del nervo acustico**

Grazie alla radiologia ed in particolare all'esecuzione della TC e della RM è possibile diagnosticare queste malformazioni (9);

- **Aspettative non realistiche e/o assenza di motivazioni da parte del paziente o della famiglia (in caso di minorenni)**

Nel percorso di applicazione dell'IC le aspettative dei genitori rappresentano un momento importante. È necessario informare i familiari delle caratteristiche tecniche dell'IC, dei rischi legati alla chirurgia e delle problematiche connesse alla presenza dell'IC, delle limitazioni e dei potenziali benefici dell'applicazione dell'IC sulle abilità percettive ed espressive. Infatti, l'intervento chirurgico rappresenta solo l'inizio di un lungo processo a termine in cui i familiari rivestono un ruolo fondamentale in tutto il percorso e soprattutto nella riabilitazione terapeutica; appare

chiaro che aspettative non realistiche da parte dei pazienti o della famiglia rappresentano una controindicazione all'applicazione dell'IC.

- **Controindicazioni all'intervento chirurgico**

Comprendono tutte quelle condizioni cliniche che controindicano un intervento chirurgico in anestesia generale di elezione.

VANTAGGI E LIMITI DELL'IC PRIMA DEI 12 MESI

Nonostante le indicazioni e le controindicazioni all'applicazione dell'impianto cocleare siano ben codificate, ci sono ancora punti condivisi e altri controversi nell'applicazione dell'I.C. nel bambino prima dell'anno di età che cercheremo di confrontare.

- **Vantaggi e limiti audiologici**

Il ruolo determinante nella diagnosi di ipoacusia infantile spetta alla valutazione elettrofisiologica con un insieme di procedure (otoemissioni, ABR, ECohG, impedenzometria) che insieme alla audiometria comportamentale (quando eseguibile) consentono una corretta definizione delle caratteristiche della sordità attraverso un percorso diagnostico ben codificato e comune ai centri di audiologia pediatrica.

Nonostante ciò, non si è sempre in grado di predire quelle che saranno le performance post-operatorie. Inoltre, le valutazioni della soglia uditiva dipendono dall'età del paziente, risultando più difficile nel paziente più piccolo rispetto a quello più grande, per il quale, le tecniche di audiometria comportamentale applicate, forniscono sicuramente una stima più affidabile sulla soglia.
L'età minima per impiantare un bambino con sordità congenita si è andata abbassando negli anni come conseguenza di una diagnosi più precoce, di una maggiore consapevolezza dell'importanza del periodo critico per l'acquisizione del suono e del linguaggio, nonché per una maggiore disponibilità di fondi da parte del Sistema Sanitario. Attualmente l'età target per l'IC in un bambino con sordità congenita prelinguale è intorno agli 8 mesi[10].

Inoltre ci sono alcune situazioni patologiche, sia congenite che acquisite, che determinano problematiche specifiche all' indicazione all' IC e tali problematiche si rendono più evidenti nei piccoli pazienti al di sotto dell' anno di età:

- **Patologia flogistica cronica dell'orecchio medio**

Un problema particolare lo rivestono i rapporti con le patologie flogistiche croniche dell'orecchio medio nei soggetti con ipoacusia neurosensoriale che devono essere avviati all'IC o che hanno già applicato un IC. Infatti i bambini con ipoacusia neurosensoriale possono andare incontro a patologie dell'orecchio medio così come i loro coetanei; la patologia dell'orecchio medio più diagnosticata è senza dubbio l'otite media con effusione (OME). Quindi è estremamente importante, prima di valutare un'accurata stima della soglia uditiva, diagnosticare una eventuale patologia flogistica a carico dell'orecchio medio per poterla trattare precocemente in modo da non ridurre ulteriormente la capacità uditiva del piccolo paziente. La presenza di OME non rappresenta una controindicazione alla chirurgia dell'IC, ma,in alcuni casi, può prevedere un trattamento chirurgico prima di impiantare l'orecchio malato.
Se l'otite sierosa si dovesse verificare in un orecchio già impiantato, non ci sono controindicazioni all'inserimento di un tubo di ventilazione, così come l'otite media acuta o la mastoidite in pazienti portatori di IC devono essere trattate con terapia antibiotica massiva intravenosa e, se necessaria, paracentesi timpanica.
La comparsa di un ascesso subperiostale mastoideo richiede drenaggio della raccolta per evitare infezioni dell'area dell'IC e quindi l'estrusione dello stesso.
La patologia flogistica acuta e cronica e gli esiti degli interventi otologici rappresentano una condizione di esclusione temporanea all'applicazione dell'IC che sarà possibile dopo la risoluzione del processo infiammatorio e l'eventuale tempo chirurgico curativo.

- **Disabilità associate**

I candidati all'IC portatori di disabilità associate possono essere suddivisi in due categorie: nella prima vengono compresi i soggetti sordo-ciechi, a loro volta divisi in bambini ipovedenti che successivamente sviluppano una ipoacusia grave-profonda e bambini con sordità grave profonda congenita che progressivamente perdono la vista; nella seconda vengono compresi tutti quei soggetti che presentano disabilità motorie e sensoriali multiple.

Nelle prima categoria non vi è controindicazione all'IC, anzi secondo diversi AA sarebbe più utile applicare un IC bilaterale simultaneo.
Nel gruppo dei bambini con disabilità multiple, che peraltro rappresentano un gruppo estremamente eterogeneo, l'applicazione dell'IC ha determinato, anche se certamente in modo ridotto rispetto a quelli senza handicap associati, un sicuro beneficio. In questi casi quindi, l'applicazione dell'IC non è controindicata, ma richiede strategie di selezione e attivazione dell'IC nonché di tecniche riabilitative personalizzate, in rapporto al tipo di deficit. In questi soggetti con handicap multipli anche benefici limitati possono migliorare notevolmente la qualità di vita.
La loro selezione all'IC deve però tener conto di un attento counseling della famiglia per evitare aspettative eccessive. In questo gruppo di pazienti rientrano sia quelli in cui le disabilità vengono diagnosticate prima di applicare un IC (come alcuni quadri sindromici congeniti quali l'associazione di Charge e la S. di Jervell Lange Nielsen), sia quelli in cui le disabilità diventano evidenti con il trascorrere degli anni (quali quelli che sviluppano autismo, ovvero disabilità multisistema congenite quali la S. di Usher, ovvero quelle acquisite conseguenti ad infezioni meningoencefaliche).
Un dato importante da sottolineare in questi pazienti con handicap multipli da sottoporre ad IC è che la presenza di un deficit visivo influenza notevolmente il risultato[12].

• Ossificazione cocleare

L'ossificazione della coclea è il risultato di processi infiammatori a carico dell'orecchio interno. Le moderne tecniche di imaging (TC e RM) permettono, con buona approssimazione, di definire pre-operatoriamente la pervietà della coclea e la normale distribuzione dei liquidi intralabirintici. L' ossificazione cocleare (postmeningitica) o una ossificazione già in atto sono indicazioni all' IC precoce anche prima dei 6-8 mesi.
Dal punto di vista chirurgico, sono state sviluppate diverse tecniche e diversi presidi tecnologici (array) che permettono l'inserimento dell'elettrodo nella coclea e quindi rendono possibile l'applicazione di un IC anche in queste situazioni.
Allo stesso tempo, però, le ridotte dimensioni anatomiche delle strutture e lo spessore dell'osso temporale del bambino di età inferiore ai 12 mesi, richiedono una consuetudine, dal punto di vista chirurgico ed anestesiologico, a trattare piccoli pazienti in questa fascia di età.
In particolare, nel caso di ossificazione della membrana della finestra

rotonda o del giro basale della coclea si cerca il lume cocleare fresando in direzione anteriore, superiore e mediale, parallelamente alla parete posteriore del condotto, per non oltre 8mm (per evitare il canale carotideo che si trova 9-10mm dalla finestra rotonda) rendendo quindi possibile il posizionamento dell'array; ciò è reso più agevole dal fatto che l'osso neoformato è solitamente più chiaro e fragile dell'osso della capsula otica e si può rimuovere con microuncini. Un approccio alternativo è quello proposto da Steenerson (1990) che prevede l'apertura e l'inserimento dell'array nella scala vestibolare. Nelle ossificazioni totali (coclea bianca) sono state proposte tecniche di drill-out che prevedono o la creazione di un solco perimodiolare nel quale inserire l'array ovvero la creazione di due tunnel paralleli, al di sopra ed al di sotto del modiolo, nei quali viene inserito un doppio cavetto porta elettrodi.
Tuttavia in tutti quei casi in cui si riscontra una ossificazione cocleare consolidata, per i modesti ed incostanti risultati che si hanno con le varie tecniche di drill-out, molti AA ritengono sia più opportuno ricorrere ad un Impianto Uditivo Troncoencefalico (ABI).

• Malformazioni Cocleari

Nelle malformazioni cocleari i maggiori rischi per un'applicazione dell'IC sono rappresentati da un'anomala posizione del nervo facciale, e dalla possibile abnorme comunicazione tra gli spazi perilinfatici ed il liquor cerebrospinale, responsabile di un eventuale gusher perilinfatico, che può essere gestito sigillando la cocleotomia con grasso autologo oppure, nei casi più imponenti, con derivazione lombare esterna che consente la diminuzione della pressione del liquido perilinfatico nei cinque- sette giorni che sono necessari per l'integrazione dell'array nella cocleostomia.
Nei casi di ipoplasia cocleare si sceglieranno, in base alle misure che ci consente di avere la TC, array di lunghezza diversa; nella cavità comune, l'applicazione dell'IC può avvenire attraverso alcuni accorgimenti tecnici come quello di prevedere una cocleostomia singola a livello della porzione supero-laterale della cavità o attraverso tecniche di cocleostomia doppia. I risultati ottenuti in soggetti con malformazioni cocleari sono variabili e dipendono dal tipo di malformazione, dal numero di elettrodi inseriti e dalla presenza, posizione e stimolazione delle fibre nervose[13-14].

• Neuropatia uditiva

La neuropatia uditiva è caratterizzata da una gravissima compromissione della percezione verbale associata all'assenza di risposte

evocate uditive del tronco, la presenza delle otoemissioni acustiche e l'assenza o l'aumento di durata della risposta del nervo uditivo evocata per stimolazione acustica e registrata mediante elettrococleografia con tecnica trans timpanica. Diverse sono le sedi del danno proposte e ancora poco conosciuti sono i meccanismi fisiopatologici causa della neuropatia uditiva. La candidatura all'IC deve essere posta sulla base della valutazione audiologica ed elettrofisiologica, dal momento che la stimolazione elettrica ottenuta con l'utilizzo di un IC può ripristinare la codifica dell'informazione contenuta nel messaggio verbale attraverso le "re-sincronizzazione" della scarica delle fibre nervose residue contenute nel nervo uditivo[15-16].
In questi casi è opportuno una valutazione audiologica più approfondita, e pertanto è controindicato effettuare l' IC prima dei 12 mesi di età.

INDICAZIONI ALL' IMPIANTO COCLEARE BILATERALE

L'impianto cocleare bilaterale è indicato nei pazienti con sordità grave o profonda bilaterale. Si opterà per un impianto simultaneo, in un unico tempo, o sequenziale, con un intervallo non superiore ai 12 mesi, in rapporto all'età del paziente, ad eventuali criticità legate a rischio anestesiologico elevato o alla presenza di malformazioni cocleari, che possono allungare eccessivamente il tempo chirurgico[17-18-19-20].
I soggetti con ipoacusia grave e profonda, con età < 12 mesi, avranno i risultati migliori a distanza.
Infatti la precocità di intervento rappresenta, in questi casi, il fattore prognostico determinante.

- **Impianto cocleare nelle ipoacusie monolaterali di grado profondo**

In caso di anacusia o ipoacusia monolaterale di grado profondo il risultato della diagnosi spesso viene trascurato o considerato poco importante con conseguente intervento tardivo rispetto allo sviluppo delle aree cerebrali deputate all'ascolto, nonostante sia stato evidenziato da studi di neuroscienze ed imaging su animali quanto le aree corticali deficitarie dello stimolo acustico, possano riorganizzarsi in favore di altri organi di senso perdendo con il tempo la loro specificità.
La sordità monolaterale permanente non è legata, nella maggior parte dei casi, a ritardi della capacità di sviluppare e/o apprendere il linguaggio parlato, ma si associa a difficoltà che in età infantile possono limitare anche la sfera psicologica del bambino che non si sente a suo agio nelle

situazioni quotidiane di ascolto. Infatti il rumore ambientale in situazioni scolastiche, casalinghe o ludiche, consuetudine in età pediatrica, ostacola la possibilità di localizzare la sorgente sonora che, in condizioni di udito binaurale, consente di migliorare il rapporto segnale-rumore e ottimizzare la sensibilità uditiva eliminando l'effetto "ombra" della testa.
Per questo, quando non sia possibile ripristinare l'ascolto binaurale attraverso altre soluzioni acustiche, è opportuno mirare al ripristino della capacità uditiva con IC monolaterale (in soggetti al di sotto dei 2 aa) anche se sono ancora in atto una serie di valutazioni di carattere audiologico e neuropsicologico[21].

CONCLUSIONI

L'impianto cocleare è stato la più grande conquista tecnologica in campo otologico, ma ha certamente suscitato notevoli controversie non solo dal un punto di vista etico ma soprattutto da un punto di vista economico per gli elevati costi che i Sistemi Sanitari nazionali hanno dovuto sostenere. Tuttavia i risultati che si sono ottenuti, soprattutto in età pediatrica, sono così eclatanti ed evidenti che l'utilizzo di questo presidio protesico non viene ormai messo in discussione.
Ovviamente ci sono delle precauzioni necessarie da attuare come, ad esempio, l'immunizzazione antimeningococcica preoperatoria, trattamento tempestivo di episodi di otiti medie purulente acute o essudative post-chirurgiche (frequenti in età pediatrica indipendentemente dalla presenza dell'IC), il controllo periodico del flap cutaneo, il posizionamento del corpo dell'impianto e l'uso di ricevitori/stimolatori più sottili in rapporto alla minore età del paziente.
Da punto di vista degli eventuali maggiori rischi chirurgici, in caso di IC in pazienti di età <di 12 mesi, Roland[22] ha evidenziato che problemi polmonari e riflessi cardiaci relativi a variazioni di volume e anestetici si normalizzano intorno ai 6 mesi, quindi il rischio anestesiologico si riduce notevolmente in modo fisiologico ed in presenza di anestesisti pediatrici. La stessa competenza in età pediatrica si richiede agli otochirurghi che operano su una mastoide di piccole dimensioni e non completamente pneumatizzata.
Nonostante le linee guida internazionali indichino che i bambini con perdita uditiva profonda dovrebbero ricevere un impianto cocleare, in tempi brevi, subito dopo la diagnosi, al fine di ottimizzare l'abilitazione e la riabilitazione uditiva, i ritardi nell'impianto cocleare sono ancora presenti.

Questa revisione pubblicata nel 2016[23], ha messo a confronto i trends europei sull'età di IC dal 2004 al 2015 (Tab.II e Tab.III) ha evidenziato quanto l'Italia, sebbene con un trend in salita negli ultimi 10 anni, sia tutt'ora non conforme ai dati del Nord Europa.
In conclusione l'impianto cocleare,può essere eseguito in sicurezza in Centri di implantologia pediatrica in bambini molto piccoli (sotto l' anno di età) con eccellenti risultati, sia per quanto riguarda la produzione del parlato, sia per le prestazioni uditive e percettive, come evidenziato da accurati e periodici follow up[24-25-26] eseguiti su bambini che ricevono IC prima dei 10 mesi.

Age-at-implantation cohorts	NL	Germany	The UK	Portugal	Italy	Belgium	France	Turkey
< 6 months	0%	1%	1%	0%	1%	0%	0%	0%
6 - 11 months	25%	15%	8%	4%	11%	16%	5%	0%
12 - 17 months	5%	14%	15%	26%	19%	20%	17%	16%
18 - 23 months	11%	10%	15%	7%	9%	6%	12%	10%
24 - 29 months	6%	8%	7%	7%	12%	8%	9%	13%
30 - 35 months	5%	5%	4%	11%	6%	2%	7%	10%
3 years	6%	6%	8%	19%	10%	4%	11%	17%
4 years	12%	8%	5%	4%	6%	10%	5%	8%

Tab.II. *Età media di IC in 8 Paesi Europei nel 2004 (Cochlear Implants Int. 2017 Nov;18(6):287-296).*

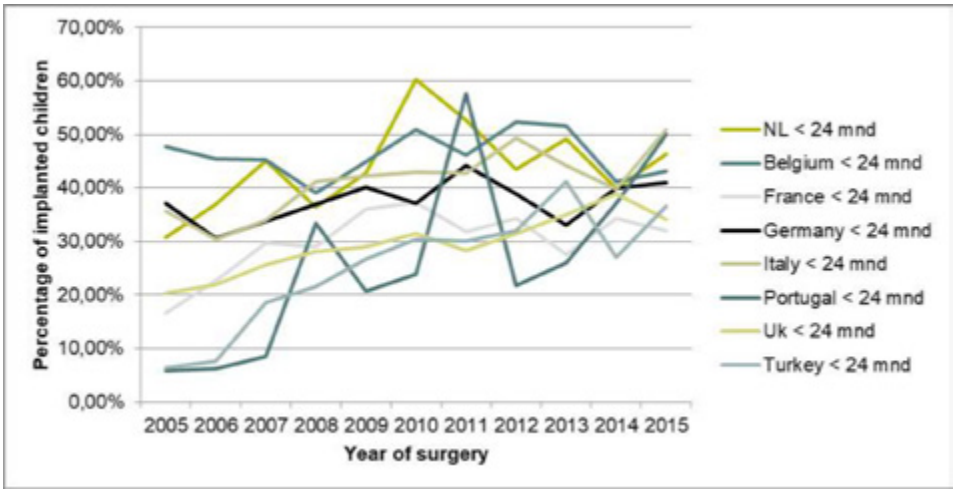

Tab. III. *Età media di IC attualmente in 8 Paesi Europei (Cochlear Implants Int. 2017 Nov;18(6):287-296).*

BIBLIOGRAFIA

1. Caras MLI, Sanes DH. Sustained perceptual deficits from transient sensory deprivation. J Neurosci. 2015 Jul 29; 35(30): 1831-42.
2. Pimperton H, Kennedy CR. The impact of early identification of permanent childhood hearing impairment on speech and language outcomes. Arch Dis Child. 2012 Jul;97(7):648-53.
3. Quaranta A. et al. “Documento del gruppo SIO Impianti Cocleari: Linee Giuda per l’applicazione dell’Impianto Cocleare e la gestione del Centro Impianti Cocleari”. Argom Acta OtorhinItalica 2009;3:1-5.
4. Lammers MJ, Jansen TT, Grolman W, Lenarz T, Versnel H, van Zanten GA, Topsakal V, Lesinski-Schiedat A. The influence of newborn hearing screening on the age at cochlear implantation in children. Laryngoscope. 2015 Apr;125(4):985-90.
5. Orzan E. et al.“Impianti Cocleari nei Bambini” In:“Eziologia, Diagnosi, Prevenzione e Terapia della Sordità Infantile Preverbale” Quaderni Monografici di Aggiornamento AOOI - 2007 p.177-191.
6. Zhonghua Er Bi Yan Hou Tou Jing Wai Ke Za Zhi. Effects of bimodal intervention on the development of auditory and speech ability in infants with unilateral cochlear implantation.2018 Mar 7;53(3):203-208.
7. Litovsky R. Y., & Gordon K. A. (2016). Bilateral cochlear implants in children: effects of auditory experience and deprivation on auditory perception. Hearing Research, 338, 76–87.
8. Ramsden RT, Axon P.”Cochlear Implant in children” In:“ Paediatric Audiological Medicine” - Wiley Series in Human Communication Science 2009 II°ed:351-370.
9. Sennaroglu L. Cochlear implantation in inner ear malformation, a review article. Cochlear Implants Int., 2010; 11: 4-41.
10. Zheng Y., Godar S. P., & Litovsky R. Y. (2015). Development of sound localization strategies in children with bilateral cochlear implants. Ed. Frederic Dick. PLoS ONE, 10, e0135790.
11. Migirov L, Muchnik C, Kaplan-Neeman R, Kronemberg J.” Surgical and medical complication in paediatric cochlear implantation: a review of 300 cases.” Cochlear Implants Int2006;7(4):194-201.
12. Fitzgerald M. B., Green J. E., Fang Y., & Waltzman S. B. (2013). Factors influencing consistent device use in pediatric recipients of bilateral cochlear implants. Cochlear Implants International, 14, 257–265.

13. Hochmairl, Hochmair E, Nopp P, et all. Deep electrode insertion and sound coding in cochlear implants. Hear. Res. 2015: 14-23.

14. Easwar V, Yamazaki H, Deighton M, Papsin B, Gordon K. Simultaneous bilateral cochlear implants: Developmental advances do not yet achieve normal cortical processing. Brain Behav. 2017 Feb 28; 7(4).

15. Easwar V., Sanfillipo J., Papsin B., & Gordon K. (2016). Factors affecting daily cochlear implant use in children: Datalogging evidence. Journal of the American Academy of Audiology, 27, 824–838.

16. Walton J, Gibson WP, Sanli H, Prelog K."Predicting cochlear implant outcomes in children with auditory neuropathy." Otol Neurotol 2008;29:302-9.

17. Farinetti A, Ben Gharbia D, Mancini J, Roman S et al. Cochlear implant complications in 403 patients: comparative study of adults and children and review of licterature. Eur Ann Otorhinol Head and Necck Dis. 2014; 131: 177-82.

18. Mahmoud AF, Massa ST, Douberly SI, et all. Safety, efficacy and hearing preservation using an integrated electroacoustic stimulation hearing system. Otol. Neurotol. 2014; 35: 1421-5.

19. McKinney S. Cochlear implantation in children under 12 months of age. Curr Opin Otolaryngol Head Neck Surg. 2017 Oct;25(5): 400-404.

20. Yoon YS, Shin YR, Gho IS, Fu QI. Bimodal benefit dependson the performance between a cochlear implant and an hearing aid. Cochlear Implants Int. 2014 (suppl.).

21. Polonenko MJ, Gordon KA, Cushing SL, Papsin BC. Cortical organization restored by cochlear implantation in young children with single sided deafness. Sci Rep. 2017 Dec 4;7(1):16900. doi: 10.1038/s41598-017-17129-z.

22. Roland JT Jr, Cosetti M, Wang KH, Immerman S, Waltzman SB. Cochlear implantation in the very young child: Long-term safety and efficacy. Laryngoscope. 2009 Nov;119(11):2205-10. doi: 10.1002/lary.20489.

23. Bruijnzeel H, Bezdjian A, Lesinski-Schiedat A, Illg A, Tzifa K, Monteiro L, della Volpe A, Grolman W, Topsakal V. Evaluation of pediatric cochlear implant care throughout Europe: Is European pediatric cochlear implant care performed according to guidelines? Cochlear Implants Int. 2017 Nov;18(6):287-296.

24. Della Volpe A, De Lucia A., Pastore V, et al. Follow up of permanent hearing impairment in childhood. Acta Otorhinol. Italica. 2016; 36: 1-4.

25. Pimperton H, Kreppner J, Mahon M, Stevenson J, Terlektsi E, Worsfold S, Yuen HM, Kennedy CR. Language Outcomes in Deaf or Hard of Hearing Teenagers Who Are Spoken Language Users: Effects of Universal Newborn Hearing Screening and Early Confirmation. Ear Hear. 2017 Sep/Oct;38(5):598-610.

26. Ching TYC, Dillon H, Button L, Seeto M, Van Buynder P, Marnane V,Cupples L, Leigh G. Age at Intervention for Permanent Hearing Loss and 5-Year Language Outcomes. Pediatrics. 2017 Sep;140(3).

GESTIONE DELLE AHL: INDICAZIONI ALLA STIMOLAZIONE BIMODALE

E. Cristofari, A. Meli, S. Razza, A. Cuscunà

SSD Servizio di Audiovestibologia Azienda Ospedaliero-Universitaria di Rilievo Nazionale e ad Alta Specializzazione ASST Settelaghi - Varese Ospedale di Circolo e Fondazione Macchi.

L'ascolto naturale è binaurale ed è garantito dalla stimolazione di entrambi gli orecchi e dal processore binaurale; esso è costituito da strutture del tronco encefalico e corticali che sono attivate dall'ascolto dicotico e dalle binaural cues. A livello del tronco encefalo le strutture che analizzano le differenze interaurali di tempo e intensità sono i nuclei olivari. I collicoli integrano le informazioni spaziali, temporali e frequenziali del segnale acustico. A livello corticale sarebbero coinvolte due subregioni della corteccia uditiva primaria laterali al giro di Heschl. Studi con Risonanza Magnetica Nucleare (RMN) funzionale hanno dimostrato che la stimolazione binaurale attiva circa il 30% in più delle aree corticali rispetto alla somma della stimolazione dei singoli lati.
In questi anni sono stati studiati gli effetti delle ipoacusie monolaterali e degli impianti cocleari monoaurali. L'analisi dei potenziali evocati uditivi corticali su gatti nati sordi unilaterali, o sordi bilaterali impiantati solo da un lato in tre diversi periodi dello sviluppo della via uditiva ha evidenziato che la deprivazione sensoriale monoaurale nelle prime fasi dello sviluppo genera una preferenza aurale a livello corticale. Questa riorganizzazione corticale avverrebbe in maniera meno evidente anche per ipoacusie lievi-moderate[1]. Nell'uomo studi con RMN funzionale e elettro-encefalografia

hanno dimostrato che i circuiti della binauralità sono sensibili ai cambiamenti degli input sensoriali[2]. Inoltre si è documentata una maggiore rappresentazione dell'orecchio udente a livello della corteccia ipsilaterale e la distribuzione delle proiezioni dall'orecchio sano ad entrambe le cortecce[3-6]. Alcuni autori hanno descritto una "sindrome da preferenza aurale". In un gruppo di bambini con impianto cocleare monolaterale è possibile evitare una preferenza corticale per il lato impiantato con una stimolazione bimodale bilanciata[7].

La stimolazione bimodale consiste nell'utilizzo contemporaneo di un impianto cocleare in un orecchio e di una protesi acustica nel contro-laterale, quindi di una stimolazione della modalità elettrica da un lato e di quella acustica dall'altro. La stimolazione bimodale da anni suscita un notevole interesse, grazie alla più ampia diffusione degli impianti cocleari e un ampliamento delle indicazioni alla procedura. Le attuali indicazioni all'impianto cocleare tendono ad includere un numero crescente di individui con residui uditivi sfruttabili tramite amplificazione acustica nell'orecchio contro-laterale. Inoltre le maggiori conoscenze sull'ascolto binaurale, sui limiti dell'ascolto monolaterale hanno incrementato le terapie della sordità che consentono il ripristino della binauralità e il recupero o l'attivazione del processore binaurale. La letteratura ha dimostrato che la stimolazione combinata di impianto cocleare da una lato e protesi acustica dall'altro, garantisce rispetto alla stimolazione elettrica con un solo impianto migliori prestazioni superiori in termini di riconoscimento verbale sia in presenza di rumore che in senso spaziale[8-15].

La stimolazione acustica ed elettrica oltre a garantire la binauralità fornisce informazioni complementari; la protesi favorisce l'ascolto delle frequenze gravi, l'impianto di quelle acute.

L'ascolto binaurale garantisce alcuni meccanismi che migliorano la discriminazione verbale nel rumore e la localizzazione della direzione del segnale sonoro. I meccanismi dell'ascolto binaurale sono: l'head shadow effect, la sommazione binaurale, la ridondanza e il binaural squelch. L'head shadow effect si verifica quando il segnale e il rumore arrivano da direzioni differenti e soprattutto sulle frequenze acute (>1500 Hertz). Questo consente di avere un orecchio con un rapporto segnale/rumore favorevole. Per un ascoltatore raggiunto da differenti segnali acustici il capo e le spalle agiscono da barriere rispetto all'orecchio contro-laterale; ogni orecchio fruisce di un rapporto segnale rumore differente a seconda dell'orientamento spaziale e della provenienza dei segnali. Per uno dei due ingressi il rapporto segnale rumore è più favorevole e il sistema uditivo bilaterale può "scegliere" di ascoltare con quello che in quell'istante è il suo

orecchio migliore. La sommazione e lo squelch binaurale si fondano sulla capacità del sistema uditivo di combinare elementi quantitativi, temporali e strutturali del segnale acustico provenienti dai due differenti ingressi. La sommazione binaurale garantisce un incremento di 3 dB nell'ascolto di un suono. Questo incremento si percepisce maggiormente nel dominio dell'intensità e della frequenza. In particolare lo squelch binaurale è quella facoltà del cervello di processare e integrare le informazioni raccolte da due ingressi al fine di generare un nuovo segnale caratterizzato da un rapporto segnale rumore migliore di quello dei singoli ingressi. Il binaural squelch è dovuto alla capacità dei nuclei del tronco encefalo di elaborare le differenze di tempo, ampiezza e spettrali tra le due orecchie.
Questo consente di separare il suono dal rumore di fondo migliorando l'ascolto in ambiente rumoroso. Inoltre le differenze interaurali di livello e di fase disponibili nella stimolazione bilaterale supportano l'udito spaziale e la localizzazione della provenienza sonora sul piano orizzontale[16].
La localizzazione è favorita dalle differenze interaurali, in particolare alle differenze di tempo per la percezione delle frequenze gravi e a quelle di intensità per le frequenze acute. Queste abilità dipendono dalla plasticità e l'allenamento all'ascolto bilaterale può migliorare il processamento binaurale[17].
In passato la stimolazione bimodale non era consigliata perché si pensava che le due diverse modalità di stimolazione interferissero negativamente a livello delle vie uditive, l'esperienza clinica ha invece evidenziato che molti pazienti portatori di un solo impianto preferiscono usare la protesi acustica contro-laterale laddove vi siano frequenze acusticamente sfruttabili. Diversi studi in questi anni hanno confermato questo dato. In letteratura è stato evidenziato un significativo vantaggio nell'ascolto bimodale rispetto all'utilizzo di un solo impianto[18-21].
In diversi studi il vantaggio con la stimolazione bimodale sarebbe più evidente nelle prove con rumore e nelle prove di localizzazione. Gli studi che esaminano popolazioni pediatriche sono in numero minore, Ching et al.[22] in un campione di 16 bambini hanno evidenziato un beneficio nell'ascolto bimodale e che i pazienti trovavano un beneficio con un fitting della protesi contro-laterale diverso dalla regolazione utilizzata nella condizione con protesi acustica bilaterale prima dell'impianto. Diversi lavori dimostrano un vantaggio nelle prove di localizzazione in modalità bimodale anche nei pazienti pediatrici[22-23].
Un altro studio riporta un miglioramento dell'ascolto nelle prove in bimodale in un gruppo di bambini con impianto monolaterale e protesi acustica contro-laterale, il risultato risulta significativo dopo 6 mesi di utilizzo di protesi ed impianto[24]. Diversi studi su adulti e bambini confermano un

miglioramento dell'ascolto nel rumore e della localizzazione utilizzando protesi più impianto, rispetto all'impianto da solo[21-22; 25-28].
I risultati non sono correlati né al tempo di utilizzo della modalità bimodale né all'udito residuo contro-laterale all'impianto[21,29-30].
Benefici soggettivi in diversi ambiti sono stati dimostrati attraverso questionari: una percezione uditiva più naturale, una migliore qualità della voce percepita, sensazione di percezione uditiva da entrambi i lati[26, 31-32].
I pazienti bimodali accedono al processamento binaurale come i pazienti portatori di impianto bilaterale? Illuminante in proposito un importante studio multicentrico retrospettivo[33], condotto analizzando le prestazioni in riconoscimento verbale di un vasto campione di 2247 soggetti, tutti affetti da sordità insorta in età post-verbale e portatori di almeno un impianto cocleare. I dati raccolti sono stati filtrati distinguendo i pazienti in impiantati monolateralmente, impiantati bilateralmente, impiantati monolateralmente con protesi acustica contro-laterale.
Rispetto al gruppo dei pazienti che utilizzano solo un impianto le prestazioni di riconoscimento del gruppo con impianto bilaterale migliorano sensibilmente dell'11% e del 16% rispettivamente in quiete e con rumore competitivo. Ma anche chi sfrutta la stimolazione bimodale mostra miglioramenti rispetto ai pazienti impiantati monolateralmente del 6% in quiete e del 9% nel rumore.
La differenza significativa tra il gruppo dei bimodali e quello degli impiantati bilateralmente è che questi ultimi possono contare sulla rappresentazione bilaterale dello spettro frequenziale più ampio, con particolare riferimento alle frequenze acute.
In molti pazienti bimodali l'udito residuo nell'orecchio protesizzato è presente solo alle basse frequenze con un punto di cross-over tra i 1 e i 2 KHz, che segna il confine tra segnali di soglia inferiori ai 90 dB per le frequenze gravi e soglie che superano i 90/100 dB o non sono misurabili per le frequenze superiori.
Rispetto ai bilaterali con impianto il bilanciamento frequenziale amputato limita le prestazioni dei bimodali, che comunque vantano risultati superiori agli impiantati monolateralmente e dimostrano di accedere a qualche elemento di binauralità.
Una prima e intuitiva considerazione riguarda il bilanciamento di loudness acustica ed elettrica come primo fattore di successo nella stimolazione bimodale. Alcuni studi dimostrano che il beneficio in termini di prestazioni in riconoscimento vocale cresce proporzionalmente alla diminuzione del gap di loudness tra il segnale proveniente dall'impianto e quello trasmesso dalla protesi acustica[34].
Un ideale bilanciamento di loudness fra i due ingressi è alla base di

un elemento cardine del processamento binaurale ovvero la corretta percezione delle Interaural Level Differeces (ILD).
Questo elemento di binauralità promuove la localizzazione orizzontale del suono e permette la separazione del segnale primario da quello di competizione, abilità che compensa, almeno parzialmente, i deficit qualitativi nell'analisi temporale[35].
Le ILD sarebbero meglio preservate con una famiglia di risposte in frequenza della protesi acustica in grado di bilanciare dinamicamente la loudness generata dall'impianto e questo la tecnologia attuale non può ancora garantirlo perché i due dispositivi sono regolati separatamente[33,36-38].
Tuttavia anche se si riuscisse a ottenere un perfetto bilanciamento di loudness lungo tutto il campo dinamico per segnali stazionari, le ILD sarebbero comunque compromesse per segnali di ingresso a intensità dinamicamente variabile, come il segnale vocale, per le differenze di processamento del segnale tra protesi e impianto.
L'Automatic Gain Control (AGC) nei due dispositivi reagisce in modo differente ai cambiamenti di livello, generando elementi di instabilità binaurale[39].
I circuiti AGC adattano il segnale in ingresso al ridotto campo dinamico del paziente controllando la curva di guadagno in rapporto a quella del segnale in ingresso[40].
Nella maggior parte dei sistemi viene applicata un'amplificazione lineare fino ad un prestabilito livello di ingresso definito soglia o ginocchio di compressione. Sopra questo livello il segnale viene compresso.
La velocità di reazione del controllo alle variazioni di intensità del segnale è determinata dai tempi di attacco e di rilascio. Tra le configurazioni implementate più frequentemente nei sistemi protesici si parla di una compressione veloce o sillabica (attacco < 10 ms, rilascio compreso tra 10 e 50 ms) finalizzata a ridurre le intensità differenziali tra i fonemi e di una compressione lenta (attacco > 100 ms, rilascio > 400 ms) che si adatta all'andamento globale dell'inviluppo del segnale vocale o di altri suoni.
I due approcci sono spesso combinati in sistemi definiti ad azione duale, in grado di reagire, sotto il controllo di detettori specifici, con rapidità per segnali transienti, con gradualità per segnali che si modificano lentamente in intensità[41].
I controlli AGC possono essere anche distinti per il comportamento rispetto al dominio frequenziale; vi sono circuiti che reagiscono a tutte le frequenze presenti nel segnale in ingresso in modo da controllare il guadagno complessivo, in alternativa abbiamo sistemi AGC multipli

che intervengono indipendentemente su differenti bande frequenziali. In effetti sono disponibili attualmente diverse tipologie di sistemi AGC che si diversificano per aspetti temporali, soglia e modalità di intervento, impatto frequenziale e attualmente non esistono a livello commerciale sistemi integrati impianto + protesi progettati specificatamente per un fitting combinato.
Le differenti caratteristiche nell'operatività dell'AGC sicuramente comportano una discordanza che limita la binauralità.
Significativa è l'indagine pubblicata da Veugen e al.[42] dove sono state messe a confronto le prestazioni di riconoscimento vocale ottenute da un gruppo di pazienti stimolati bimodalmente con due diverse configurazioni:

A) Impianto con processore + protesi configurata secondo le impostazioni disponibili nel software di programmazione standard;

B) Impianto con processore + protesi regolata tramite una piattaforma aperta di programmazione.

Nello specifico il processore utilizzato è stato l'Harmony di Advanced Bionics, che incorpora un AGC duale ad azione lenta e veloce e un rapporto di compressione di 12:1[43]. Il sistema è di regola controllato dall'AGC lento; in caso di bruschi salti di intensità in ingresso entra in gioco il sistema veloce. Questa configurazione è stata replicata con la migliore approssimazione possibile in una protesi acustica (Naida IX UP di Phonak) regolata con software sperimentale.
Il circuito di compressione della protesi è stato settato con parametri temporali simili a quelli in uso sul processore per il loop veloce e quello lento.
Dal punto di vista dell'approccio frequenziale il sistema in uso sul processore svolge una compressione monocanale e la protesi è stata configurata per attuare un comportamento analogo, per quanto originariamente fosse in grado di agire indipendentemente su 20 canali.
La soglia di compressione è stata fissata sia nel processore che nella protesi a 63 dB SPL, il rapporto di compressione fisso a 12:1 nel processore, tendente a quel valore nella protesi sperimentale, seppur con approssimazione per difetto.
Il confronto tra le prestazioni ottenute con bimodale standard e bimodale sperimentale evidenzia un miglioramento di prestazioni di riconoscimento vocale in presenza di rumore con i sistemi AGC sincronizzati, il beneficio arriva fino ad un miglioramento di 3 dB nel risultato Speech Reception Threshold (SRT). Anche i questionari per le valutazioni soggettive

distribuiti tra i partecipanti all'indagine riportano una generale preferenza nella qualità del suono percepito sia in quiete che in presenza di rumore con i sistemi di compressione bilanciati.
Oltre ai meccanismi di compressione non allineati, il trattamento del segnale svolto dalla protesi diverge da quello effettuato dall'impianto per altri elementi.
Questi fattori vengono analizzati tra gli altri da Francart e McDermott[45] che evidenziano tra gli elementi critici, la desincronizzazione temporale, lo sfasamento spaziale e il diverso pre-processamento del segnale.
Dispositivi differenti sono caratterizzati da ritardi di processamento differenti e questo comporta asincronia tra i due orecchi. Quando un segnale arriva al microfono del processore dell'impianto, subisce un ritardo di analisi che a seconda del dispositivo può variare tra i 5 e i 20 ms. Successivamente i segnali processati vengono codificati dal ricevitore-stimolatore con addizione di un ulteriore lieve ritardo, prima della stimolazione alle fibre nervose.
Anche la protesi acustica è caratterizzata da un suo tempo di processamento[46] che nella maggior parte dei casi è inferiore a quello dell'impianto.
Il segnale in uscita dal trasduttore attraversa orecchio medio e orecchio interno prima di stimolare il nervo uditivo. Il ritardo complessivo deriva dalla somma tra il ritardo di processamento del dispositivo e quello dell'onda viaggiante frequenza-dipendente.
La differenza temporale tra i percorsi elettrico ed acustico può raggiungere anche le decine di microsecondi e da uno dei due lati la stimolazione avviene con anticipo rispetto a quello opposto.
Se la desincronizzazione temporale è contenuta entro i 10 ms, non ci sono problemi per il riconoscimento verbale[47] ma ve ne sono certamente per la percezione delle interaural time differences (ITD), considerando che, normalmente, lo scarto interaurale è compreso tra 0 e 700 μs.
Il problema dello sfasamento spaziale dipende dal fatto che per lo stesso segnale in ingresso, protesi e impianto al termine delle rispettive fasi di trattamento e processamento, andranno a stimolare porzioni neurali topograficamente non coincidenti. Anche in questo caso non sono stati dimostrati effetti negativi sulla percezione del segnale verbale, ma uno sfasamento importante può influire negativamente sul processamento binaurale. Il terzo fattore riguarda la dotazione di circuiti di pre-processamento del segnale, quali i già citati circuiti di compressione, i controlli antirumore, i soppressori del feedback tutti elementi che introducono asimmetrie che si riflettono negativamente sulla percezione delle ILD e ITD. Ad oggi la differenza di elaborazione tra protesi e

impianto costituisce il fattore che impedisce la piena fruizione del processamento binaurale che tuttavia viene in parte raggiunto grazie al fenomeno della plasticità. Il contributo della stimolazione acustica migliora la discriminazione del senso di altezza, rende più piacevole l'ascolto della musica, in generale migliora la qualità sonora e favorisce il riconoscimento melodico.
L'impianto bilaterale permette la rappresentazione delle alte frequenze per entrambi gli ingressi e questo si traduce certamente in un attivatore di binauralità, ma l'amplificazione acustica trasmette a differenza dell'impianto anche le frequenze gravi a partire da 80/100 Hz preservando le strutture temporali fini del segnale , che contribuiscono a migliorare il riconoscimento verbale nel rumore e oltre a rendere qualitativamente più apprezzabile prosodia e melodia musicale[48,49].
Un'interessante considerazione emerge nel lavoro pubblicato da Choi et al.[50], che dimostra i vantaggi della stimolazione bimodale quando la soglia uditiva per le basse frequenze dell'orecchio protesizzato è superiore ai 70 dB, mentre se la soglia è migliore di tale livello i pazienti si dichiarano insoddisfatti della qualità del segnale elettrico, che per confronto appare troppo differente da quello acustico.

Le conclusioni concordano con i giudizi di alcuni nostri pazienti impiantati in età adulta, con orecchio contro-laterale normoudente oppure frequenze gravi ben conservate: tutti tendono a confrontare la qualità d'ascolto tra orecchio sano o protesizzato e quello impiantato e l'udito elettrico viene giudicato spesso insoddisfacente. Al contrario pazienti con perdite uditive gravi riferiscono normalmente buona soddisfazione sulla qualità del segnale codificato dall'impianto cocleare.
La stimolazione bimodale per quanto presenti dei limiti, è una modalità di ascolto utilizzabile in diverse condizioni:

- pazienti adulti e pediatrici con soglia uditiva sfruttabile nell'orecchio contro-laterale;

- pazienti in cui non è possibile eseguire un impianto bianurale simultaneo, ma con indicazione ad un intervento sequenziale;

- pazienti, con residui uditivi sfruttabili, anziani o con patologie associate in cui è controindicato il secondo intervento;

- SSD (Single Sided Deafness) con IC (impianto cocleare) che possiamo considerare come una forma di udito bimodale

Presso la Struttura Dipartimentale di Audio-Vestibologia dell'ASST Settelaghi di Varese da gennaio 2011 a febbraio 2018 abbiamo eseguito 506 interventi di impianto cocleare, di questi 102 monolaterali. Nel gruppo di pazienti con impianto monolaterale 72 utilizzano la stimolazione bimodale mentre 30 pazienti non portano la protesi contro-laterale. I pazienti che utilizzano la stimolazione bimodale hanno un'età media 48,81 (sd 22,86) anni, epoca media di insorgenza della sordità 24,42 (sd 14,38) anni. In tabella 1 sono riportati il tipo di impianto e processore utilizzati.

Nel gruppo dei bimodali la sordità è congenita progressiva in 19 pazienti (2 casi associati a malformazione cocleare, 1 Enlarged Vestibular Acqueduct EVA syndrome), post-verbale progressiva in 51 (5 da otosclerosi, 4 da otite cronica colesteatomatosa, 1 post-meningitica, 1 associata ad osteogenesi imperfecta, ad eziologia non definita negli altri casi, iatrogena da gentamicina in 2 casi).

Il grado di sordità nell'orecchio non impiantato è: ipoacusia percettiva media in 3 casi, medio-grave in 2 casi, grave pantonale in 4 casi, medio-grave-profonda (ski-slope) in 7 casi, grave-profonda in 35 casi e profonda in 21 casi.
Nel gruppo di pazienti portatori di impianto cocleare Advance Bionics, 10 soggetti utilizzano protesi Naida Link nell'orecchio contro-laterale associata a sistema Roger. Quattro pazienti con impianto Cochlear utilizzano protesi Gn Resound associata a sistema Mini Mic 2 Plus.
Dei pazienti che non utilizzano la protesi contro-laterale: 15 hanno anacusia contro-laterale, 5 hanno una soglia contro-laterale normale, 2 pazienti hanno avuto l'espianto nell'orecchio contro-laterale per un'otite cronica colesteatomatosa, 1 paziente ha un'otite media cronica, 1 paziente ha una malformazione cocleare, 6 pazienti non usano la protesi perché non hanno beneficio soggettivo.

Tutti i pazienti sono stati valutati con test di acumetria vocale (speech tracking) prima dell'intervento di impianto cocleare, in condizione monoaurale con solo impianto e in condizione bimodale e con impianto e protesi contro laterale. Sono state testate 4 modalità di ascolto (lettura labiale in quiete e rumore, bocca schermata in quiete e rumore), il test è stato eseguito da un operatore esperto. Il test di Sanders è stato utilizzato per valutare il grado di disabilità soggettiva.
Nelle figure 2 e 3 sono riportati i risultati che evidenziano un miglioramento nelle performances comunicative con l'impianto, con un ulteriore

miglioramento in condizione di stimolazione bimodale soprattutto nelle prove senza la lettura labiale. Questo evidenzia un guadagno binaurale ottenuto attraverso la stimolazione elettrica da un lato ed acustica dall'altro. L'ascolto bimodale in tutti i pazienti con soglia uditiva sfruttabile rappresenta sempre la prima scelta riabilitativa. Le attuali conoscenze sull'ascolto binaurale e l'evoluzione tecnologica dovrebbero rendere sempre più simile l'elaborazione del segnale da parte di impianto cocleare e protesi acustica, così da poter sfruttare in modo completo i vantaggi di una stimolazione binaurale. In relazione all'economia sanitaria, con cui tutti gli operatori del settore devono confrontarsi, riteniamo che un notevole numero di pazienti sordi possa beneficiare della stimolazione bimodale.

Le nostre scelte dovrebbero derivare da un approfondito studio della situazione audiologica del paziente, dalla conoscenza delle sue necessità comunicative, soprattutto in ambito scolastico e lavorativo, dall'aggiornamento continuo sulle tecnologie utilizzabili. In particolare ai bambini garantiamo sempre l'impianto cocleare binaurale simultaneo, tranne nei casi di sordità asimmetriche o controindicazioni cliniche o morfologiche. Negli adulti l'impianto bilaterale viene riservato ai pazienti sordo-ciechi, ai pazienti giovani studenti o in età lavorativa che utilizzano dapprima una stimolazione bimodale e raggiungono rapidamente, ossia entro il primo anno dall'attivazione del primo impianto, dei buoni risultati comunicativi con l' impianto cocleare, con l'annullamento o una riduzione significativa valutabile intorno all'80% del gap nell'ascolto in lettura labiale e in bocca schermata.

In letteratura non esiste una metodica standardizzata per la riabilitazione dei pazienti che utilizzano la stimolazione elettrica e acustica, presso il servizio di AudioVestibologia di Varese i pazienti candidati ad Impianto Cocleare effettuano un training logopedico a partire dalla presa in carico, in fase di pre-impianto e fino a circa 1 anno post-impianto. Nella fase pre-impianto è fondamentale potenziare la lettura labiale evitando l'isolamento del paziente. Nelle prime fasi dopo l'attivazione il paziente deve diventare consapevole della nuova modalità di ascolto, deve acquisire la coscienza di sentire. In un primo tempo si utilizzano liste chiuse per allenare l'ascolto. Inoltre dopo le prime mappe viene chiesto al paziente di togliere la protesi contro-laterale per poter stimolare al meglio la plasticità cerebrale, e favorire il più rapido e migliore adattamento del cervello all'utilizzo della stimolazione elettrica.

Questo periodo di utilizzo del solo impianto cocleare varia in relazione alle risposte e alle capacità di adattamento del paziente ma, in genere, non

supera mai il mese. Nelle fasi successive il paziente continua l'allenamento ascoltando e ripetendo parole e frasi con difficoltà crescente, inserendo un allenamento anche nel rumore.
Riportiamo due casi clinici significativi di pazienti adulti sottoposti ad impianto cocleare monolaterale, che hanno utilizzato la stimolazione bimodale e successivamente sottoposti ad impianto cocleare sequenziale.

Caso clinico 1: paziente di sesso maschile di 37 anni, affetto da sordità progressiva insorta durante l'adolescenza ad eziologia genetica. Il paziente ha utilizzato protesi acustica bilaterale dall'età di 22 anni. Nel 2015 viene preso in carico presso l'Audiovestibologia di Varese con diagnosi di sordità grave profonda, non più adeguatamente compensata dalle protesi acustiche e candidato ad intervento di impianto cocleare. Il paziente ha seguito un percorso diagnostico e riabilitativo e nel 2016 è stato sottoposto ad intervento di impianto cocleare monolaterale. Ha proseguito un percorso di training logopedico e adeguato fitting dell'impianto raggiungendo buone performance comunicative utilizzando una stimolazione bimodale.
Nel 2018 in relazione all'ottimo risultato ottenuto con il primo impianto , alla grande motivazione personale e alle sue esigenze lavorative è stato sottoposto ad intervento di impianto cocleare sequenziale. La figura 3 riporta i risultati nelle 4 condizioni testate con lo speech training e i punteggi al test di disabilità di Sanders (fig.4).

Caso clinico 2: paziente di sesso femminile di 50 anni, affetta da ipoacusia acquisita progressiva ad eziologia non nota, protesizzata bilateralmente dall'età di 32 anni. Nel 2014 la paziente stata valutata presso l'Audiovestibologia di Varese e candidata ad intervento di impianto cocleare monolaterale destro. Ha seguito un percorso riabilitativo prima e dopo l'intervento. Ha utilizzato una stimolazione bimodale per un anno e in relazione ai risultati comunicativi e alla motivazione è stata sottoposta nel 2018 ad intervento di impianto cocleare sequenziale.
Nelle figure 3 e 4 sono riportati i risultati in termini di performance comunicative e di disabilità soggettiva prima dell'intervento, con la stimolazione bimodale e con IC binaurale, sono i riportati i risultati dopo sei mesi sia dall'attivazione del primo sia del secondo IC.
In entrambi i casi i pazienti raggiungono delle buone performance con la stimolazione bimodale riducendo significativamente il gap tra le prove in lettura labiale e bocca schermata, i risultati migliorano ulteriormente con la stimolazione elettrica binaurale.

Tipo Impianto	Processore	Pazienti
Advance Bionics HiRes 90K Advantage MS	Naida CIQ70	17
Advance Bionics HiRes ULTRA MS	Naida CIQ70	20
Cochlear Nucleus CI24RE(CA)	CP810 CP910	14 6
Cochlear Nucleus CI512	CP810 CP910 CP1000	2 7 2
Cochlear Nucleus CI522	CP910 CP1000	4 4
Cochlear Nucleus CI532	CP910 CP1000	7 2
Medel MI 1200 synchrony	Sonnet	3

Tab.1.

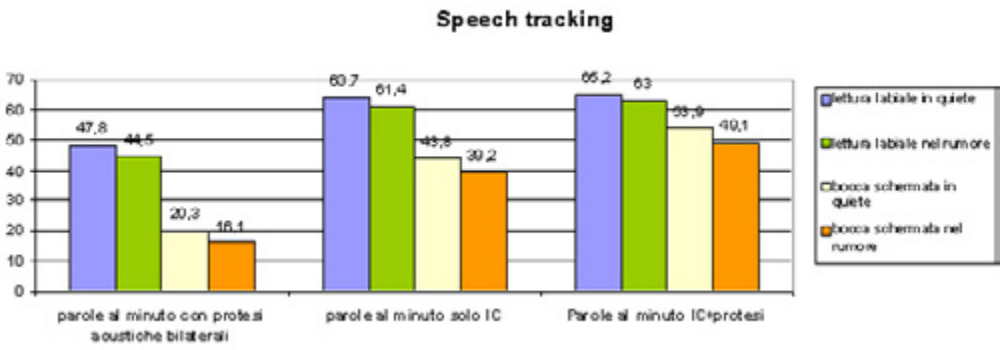

Fig.1.

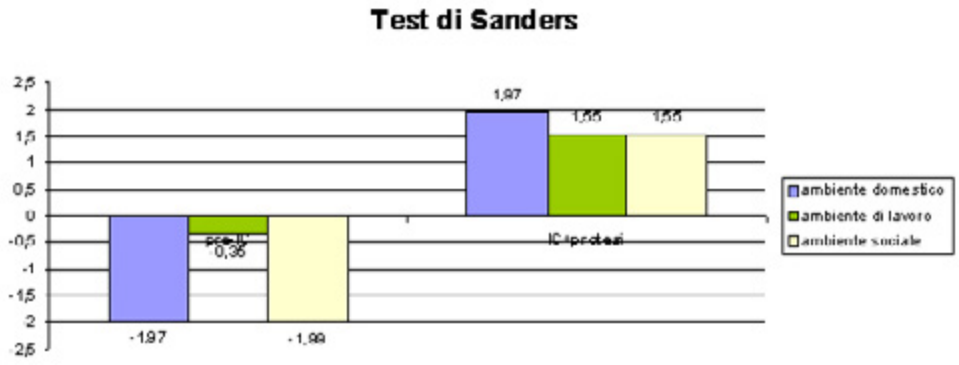
Test di Sanders
2,5
2
1,5
1
0,5
0
-0,5
-1
-1,5
2
2,5
1,97
1,55
1,55
0,35
-1,97
-1,99
ambiente domestico
ambiente di lavoro
ambiente sociale

Fig.2.

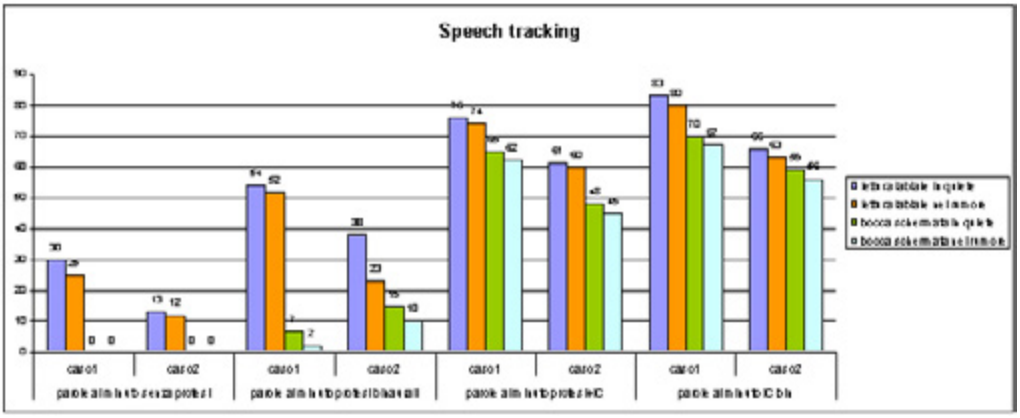
Speech tracking
caso1
caso2
caso1
caso2
caso1
caso2
caso1
caso2

Fig.3.

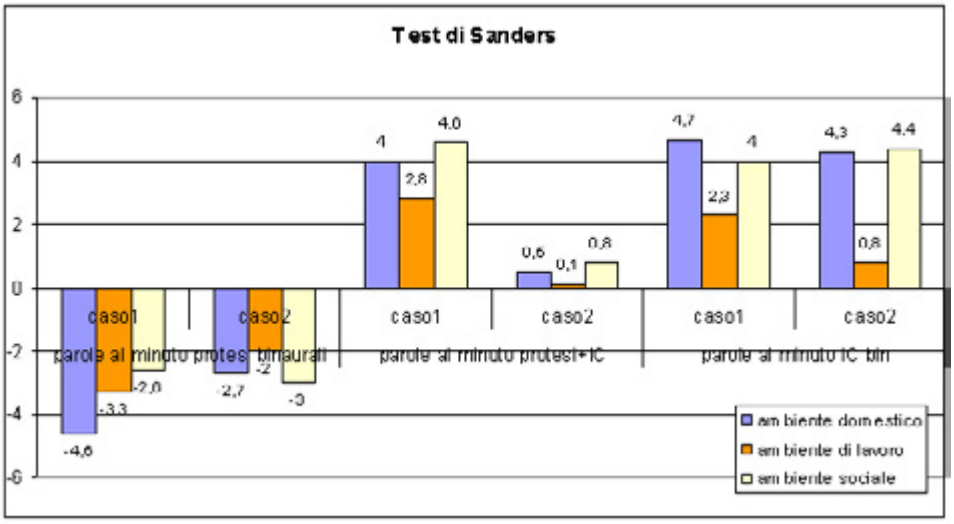

Fig. 4.

Video 1. *Speech tracking*

CONCLUSIONI

Gli effetti delle sordità monolaterali si possono riassumere principalmente in difficoltà di stereofonia, ridotta discriminazione nel rumore e assenza di udito incidentale. L'indicazione all'impianto cocleare bilaterale nei bambini è ormai condivisa ma vi sono casi nei quali ciò non è possibile per diverse ragioni cliniche. Negli adulti vi sono molteplici condizioni anamnestiche e cliniche che compongono un mosaico di situazioni audiologiche che consentono diverse scelte terapeutiche.

In linea generale la stimolazione uditiva bilaterale è sempre la migliore scelta terapeutica. Laddove vi siano sordità asimmetriche, se sussistono le condizioni clinico riabilitative, la stimolazione bimodale costituisce la scelta terapeutica più lungimirante che garantisce l'integrazione interaurale finalizzata alla sommazione delle informazioni acustiche che grazie alla plasticità cerebrale consentono l'ascolto ottimale.

Oggi la tecnologia wireless consente, inoltre, l'utilizzo di sistemi che integrati o applicati a protesi e impianti cocleari consentono la connettività con diverse piattaforme di ascolto oltre che un netto miglioramento della discriminazione verbale nel rumore. Immaginiamo che l'evoluzione tecnologica ci riserverà ancora molti mezzi per migliorare la qualità di ascolto dei sordi ma riteniamo che sia sempre imprescindibile la stimolazione bilaterale.

BIBLIOGRAFIA

1. Kral A, Hubka P, Heid S et al. Single side deafness leads to unilateral aural preference within an early sensitive period. Brain 136 (2013): 180-93.
2. Tillein J, Hubka P, Syed E, Hartmann R, Engel AK, Kral A. Cortical representation of interaural time difference in congenital deafness. Cereb Cortex (2010) feb:20(2):492-506.
3. Gordon KA, Wong DD, Papsin BC. Bilateral input protects the cortex from unilaterally-driven reorganization in children who are deaf. Brain 136 (2013): 1609–1625.
4. Polley DB, Thompson JH, Guo W. Brief hearing loss disrupts development of binaural integration during two early critical periods of auditory cortex development. Nat Commun. 2013 4:2547.

5. Kral A, Heid S, Hubka P, Tillein J. Unilateral hearing during development:hemispheric specificity in plastic reorganization. Front. Syst. Neurosci. 2013; 7:93.

6. Vale C,ces greater loss of inhibition in the contralateral inferior colliculus. Eur J. Neurosci. 2004, 20:2133-2140.

7. Polonenko MJ, Papsin BC, Gordon KA. Delayed access to bilateral input alters cortical organization in children with asymmetric hearing. Neuroimage Clin. 2017 Nov 9;17:415-425.

8. Shallop J, Arndt P, Turnacliff K: Expanded indications for cochlear implantation: perceptual results in seven adults with residual hearing. J Speech Lang Pathol Appl Behav Anal 1992;16: 141–148.

9. Armstrong M, Pegg P, James C, Blamey P: Speech perception in noise with implant and hearing aid. Am J Otol 1997;18:S140–S141.

10. Tyler R, Parkinson A, Wilson B, Witt S, Preece J, Noble W: Patients utilizing a hearing aid and a cochlear implant: speech perception and localization. Ear Hear 2002;23:98–105.

11. Ching T, Incerti P, Hill M: Binaural benefits for adults who use hearing aids and cochlear implants in opposite ears. Ear Hear 2004; 25: 921.

12. Kong Y, Stickney G, Zeng FG: Speech and melody recognition in binaurally combined acoustic and electric hearing. J Acoust Soc Am 2005; 117:1351–1361.

13. Mok M, Grayden D, Dowell R, Lawrence D: Speech perception for adults who use hearing aids in conjunction with cochlear implants in opposite ears. J Speech Lang Hear Res 2006; 49:338–351.

14. Dorman M, Gifford R: Combining acoustic and electric stimulation in the service of speech recognition. Int J Audiol 2010;49:912–919.

15. Dorman MF, Cook S, Spahr A, Zhang T, Loiselle L, Schramm D, Whittingham J, Gifford R. Bimodal Cochlear Implants: The Role of Acoustic Signal Level in Determining Speech Perception Benefitj. Hear Res. 2015 Apr;322:107-11.

16. Dhondt CMC, Swinnen FKR, Dhooge IJM Bilateral cochlear implantation or bimodal listening in the paediatric population: Retrospective analysis of decisive criteria. International Journal of Pediatric Otorhinolaryngology (2018); 104: 170-177.

17. Sasaki T1, Yamamoto K, Iwaki T, Kubo T. (2009). Assessing binaural/bimodal advantages using auditory event-related potentials in subjects with cochlear implants. Auris Nasus Larynx. 2009 Oct;36(5):541-6.

18. Waltzman SB, Cohen NL, Shapiro WH. Sensory aids in conjunction with coclea implants. Am J Otol. 1992 Jul;13(4):308-12.

19. Armstrong M, Pegg P, James C, Blamey P. Speech perception in noise with implant and hearing aid. Am J Otol. 1997 Nov;18(6 Suppl):S140-1.

20. Hamzavi J, Pok SM, Gstoettner W, Baumgartner WD. Speech perception with a cochlear implant used in conjunction with a hearing aid in the opposite ear. Int J Audiol. 2004 Feb;43(2):61-5.

21. Ching TY, Incerti P, Hill M, Brew J, Priolo S, Rushbrook E. Would children who did not wear a hearing aid after implantation benefit from using a hearing aid with a cochlear implant in opposite ears? Cochlear Implants Int. 2004 Sep;5 Suppl 1:92-4.

22. Ching TY, Psarros C, Hill M, Dillon H, Incerti P. Should children who use cochlear implants wear hearing aids in the opposite ear? Ear Hear. 2001 Oct;22(5):365-80.

23. Choi JE, Moon IJ, Kim EY, Park HS, Kim BK, Chung WH, Cho YS, Brown CJ, Hong SH Sound Localization and Speech Perception in Noise of Pediatric Cochlear Implant Recipients: Bimodal Fitting Versus Bilateral Cochlear Implants. Ear Hear. 2017 Jul/Aug;38(4):426-440.

24. Luntz M, Shpak T, Weiss H. Binaural-bimodal hearing: concomitant use of a unilateral cochlear implant and a contralateral hearing aid. Acta Otolaryngol.2005 Aug;125(8):863-9.

25. Ching TY, van Wanrooy E, Hill M, Incerti P. Performance in children with hearing aids or cochlear implants: bilateral stimulation and binaural hearing. Int J Audiol. 2006;45.

26. Ullauri A, Crofts H, Wilson K, Titley S. Bimodal benefits of cochlear implant and hearing aid (on the non-implanted ear): a pilot study to develop a protocol and a test battery. Cochlear Implants Int. 2007 Mar;8(1):29-37.

27. Dorman MF, Gifford RH, Spahr AJ, McKarns SA. The benefits of combining acoustic and electric stimulation for the recognition of speech, voice and melodies. Audiol Neurootol. 2008;13(2):105-12. Epub 2007 Nov 29.

28. Illg A, Bojanowicz M, Lesinski-Schiedat A, Lenarz T, Büchner A. Evaluation of the bimodal benefit in a large cohort of cochlear implant subjects using a contralateral hearing aid. Otol Neurotol. 2014 Oct;35(9):e240-4.

29. Mok M, Galvin KL, Dowell RC, McKay CM. Speech perception benefit for children with a cochlear implant and a hearing aid in opposite ears and children with bilateral cochlear implants. Audiol Neurootol. 2010;15(1):44-56.

30. Luntz M, Yehudai N, Shpak T. Hearing progress and fluctuations in bimodal-binaural hearing users (unilateral cochlear implants and contralateral hearing aid). Acta Otolaryngol. 2007 Oct;127(10):1045-50.

31. Flynn MC, Schmidtke T. Benefits of bimodal stimulation for adults with a cochlear implant. Int. Congr Ser. 2004;1273:227-2230.

32. Van Hoesel RJ, Tyler RS. Speech perception, localization and lateralization with bilateral cochlear implants. J Acoust Soc Am. 2003; 113:1617-1630.

33. Blamey, P. J., Dooley, G. J., James, C. J., et al. (2000). Monaural and binaural loudness measures in cochlear implant users with contralateral residual hearing. Ear Hear, 21, 6–17.

34. Dorman MF, Loizou P, Wang S, Zhang T, Spahr A, Loiselle L, Cook S. Bimodal cochlear implants: the role of acoustic signal level in determining speech perception benefit. Audiol Neurootol. 2014;19(4):234-8.

35. Van Hoesel, R. J. (2012). Contrasting benefits from contralateral implants and hearing aids in cochlear implant users. Hear Res, 288, 100–113.

36. Ching TY, van Wanrooy E, Dillon H. Binaural-bimodal fitting or bilateral implantation for managing severe to profound deafness: a review. Trends Amplif. 2007 Sep;11(3):161-92. Review.

37. Potts, L. G., Skinner, M. W., Litovsky, R. A., et al.. Recognition and localization of speech by adult cochlear implant recipients wearing a digital hearing aid in the nonimplanted ear (bimodal hearing). J Am Acad Audiol, (2009) 20, 353–373.

38. Francart, T., & McDermott, H.. Speech perception and localisation with SCORE bimodal: A loudness normalisation strategy for combined cochlear implant and hearing aid stimulation. (2012) PLoS One, 7, e45385.

39. Moore, B. C.. Binaural sharing of audio signals: Prospective benefits and limitations. Hear J, (2007); 60, 46–48.

40. Dillon, H. (2001). Hearing Aids (pp. 159–186). Sydney: Boomerang Press.

41. Moore, B. C. The choice of compression speed in hearing AIDS: Theoretical and practical considerations and the role of individual differences. Trends Amplif, (2008); 12, 103–112.

42. Veugen LC, Chalupper J, Snik AF, Opstal AJ, Mens LH. (2016). Matching Automatic Gain Control Across Devices in Bimodal Cochlear Implant Users. Ear Hear. 2016 May-Jun;37(3):260-70.

43. Boyle, P. J., Büchner, A., Stone, M. A., et al. (2009). Comparison of dual-time-constant and fast-acting automatic gain control (AGC) systems in cochlear implants. Int J Audiol, 48, 211–221.

44. Blamey PJ1, Maat B, Başkent D, Mawman D, Burke E, Dillier N, Beynon A, Kleine-Punte A, Govaerts PJ, Skarzynski PH, Huber AM, Sterkers-Artières

F, Van de Heyning P, O'Leary S, Fraysse B, Green K, Sterkers O, Venail F, Skarzynski H, Vincent C, Truy E, Dowell R, Bergeron F, LazardDSA Retrospective Multicenter Study Comparing Speech Perception Outcomes for Bilateral Implantation and Bimodal Rehabilitation. Ear Hear. .(2015).Jul-Aug;36(4):408-16.

45. FrancartT1, McDermotHJ.Psychophysics, fittingand signal processing for combined hearing aid and cochlear implant stimulation. Ear Hear. (2013) Nov-Dec;34(6):685-700.

46. Stone, M. A., & Moore, B. C. Tolerable hearing aid delays. I. Estimation of limits imposed by the auditory path alone using simulated hearing losses. Ear Hear, (1999) 20, 182–192.

47. Stone, M. A., & Moore, B. C. Tolerable hearing aid delays. III. Effects on speech production and perception of across-frequency variation in delay. Ear Hear, (2003); 24, 175–183.

48. R.V. Shannon, F.G. Zeng, V. Kamath, J. Wygonski, M. Ekelid. (1995) Speech recognition with primarily temporal cues, Science 270 303–304.

49. F.G. Zeng, K. Nie, G.S. Stickney, Y.Y. Kong, M. Vongphoe, A. Bhargave, C. Wei, K. Cao (2005) Speech recognition with amplitude and frequency modulations, Proc. Natl. Acad. Sci. U. S. A. 102 2293–2298.

50. Choi SJ, Lee JB, Bahng J, Lee WK, Park CH, Kim HJ, Lee JH.Effect of low frequency on speech performance with bimodal hearing in bilateral severe hearing loss. Laryngoscope. (2016); Dec;126(12):2817-2822.

NELLE SSD LE PROTESI AD IMPIANTO OSSEO TROVANO ANCORA UN'INDICAZIONE?

L. Vigliaroli, R. P. Ortore

UO Otorinolaringoiatria - Casa Sollievo della Sofferenza - San Giovanni Rotondo

PREMESSE

Le due vie di trasmissione del suono che portano la vibrazione meccanica all'orecchio interno sono: la via aerea (VA) e la via ossea (VO) (Fig. 1).

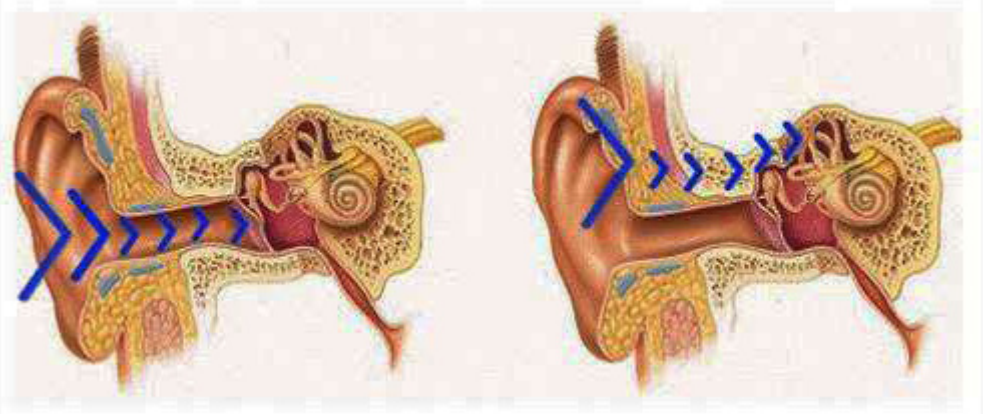

Fig.1. *Vie di trasmissione del suono.*

La via fisiologica è quella aerea, con la quale l'onda sonora mette in vibrazione la membrana timpanica e la catena ossiculare, trasmettendo la vibrazione meccanica all'orecchio interno.
La stessa onda sonora, contemporaneamente, mette in vibrazione la teca cranica, determinando in questo modo la trasmissione all'orecchio interno attraverso la via ossea, al pari della via aerea, inducendo a sua volta la vibrazione della membrana timpanica e della catena ossiculare.
Il meccanismo di trasformazione del suono dalla vibrazione meccanica al segnale elettrico a livello dell'orecchio interno è identico, sia che il suono venga trasmesso attraverso la via aerea, sia che venga trasmesso attraverso la via ossea.
La possibilità di trasmettere il suono attraverso la via ossea è nota da molti secoli. Nel XVI secolo, Girolamo Cardano descrisse la trasmissione del suono all'orecchio attraverso i denti e la pelle. Nel XVIII secolo fu ipotizzata la trasmissione attraverso la via ossea.
Il Fonifero, dell'italiano Giovanni Paladino (1880), barra di legno d'acero, provvisto ad un capo di un archetto metallico posto al collo dell'oratore, all'altro capo collocato tra i denti o alla mastoide dell'ascoltatore, permetteva di sentire attraverso la via ossea (Fig.2).

Fig.2. *Il Fonifero di Paladino.*

L'uso di trasmettitori e protesi per via ossea è diffuso sia nel mondo militare, che civile, come in ambito medico sono state utilizzate le protesi "ad occhiale".

Molteplici fattori contribuiscono alla trasmissione del suono attraverso la via ossea. Tonndorf et al nel 1966[1] li hanno così rappresentati:

a) Inerzia della catena ossiculare: quando il cranio vibra per suoni a bassa frequenza, gli ossicini si muovono in fase con le vibrazioni del cranio, mentre per i suoni ad alta frequenza, la forza d'inerzia della massa della catena ossiculare supera la rigidità dei punti di ancoraggio elastico, provocandone il movimento relativo e il trasferimento della vibrazione all'orecchio interno attraverso la staffa e FO, amplificando la trasmissione del suono per VO alla frequenza di risonanza degli ossicini tra 1 e 3 kHz[1-2].

b) Vibrazione del condotto uditivo esterno: Questo effetto si verifica per le frequenze intorno a 2 KHz per le quali le pareti del condotto vibrano in modo indipendente dal cranio, mentre per le basse frequenze, inferiori a 1 KHz, le pareti del condotto si muovono solidamente alle ossa del cranio, non producendo alcuna pressione.

c) Effetto di compressione sulla coclea: Quando il cranio è sottoposto ad un'onda trasversale prodotta da un suono, le ossa della teca si comprimono e si dilatano seguendo l'onda pressoria. La compressione e l'espansione delle pareti della coclea concorrono nell'amplificazione del suono trasmesso per via ossea solo ad alte frequenze, oltre i 4000 Hz[2].

d) Inerzia dei liquidi labirintici: Il movimento relativo inerziale dei liquidi labirintici è il principale meccanismo di stimolazione attraverso la via ossea alle frequenze basse, inferiori a 1000 Hz.

e) Effetto della compliance dell'acquedotto cocleare: La vibrazione delle ossa della teca cranica mette in vibrazione il liquor che a sua volta, attraverso l'acquedotto cocleare e il canale acustico interno, la trasmette ai liquidi cocleari.

VELOCITÀ DELLA TRASMISSIONE DEL SUONO ATTRAVERSO LA VIA OSSEA

Il cranio è composto da tessuto osseo, cartilagineo, tessuti molli diversi, sangue e liquido cerebrospinale. Ciascuno con un suo ruolo nella trasmissione del suono attraverso la via ossea all'orecchio interno. La velocità di trasmissione del suono varia in base alla loro densità.

IMPEDENZA NELLA TRASMISSIONE DEL SUONO ATTRAVERSO LA VIA OSSEA

Nella trasmissione del suono attraverso la via ossea, l'impedenza esprime l'opposizione dell'osso all'attraversamento dell'onda sonora. L'impedenza varia in funzione delle caratteristiche fisiche del tessuto attraversato, cute e osso, e della intensità e della frequenza del suono che lo attraversa. L'impedenza dell'osso della teca cranica è massimale alle basse frequenze e raggiunge il suo picco intorno ai 150-400 Hz; oltre i 600 Hz si riduce all'aumentare della frequenza(Fig. 3)[3].

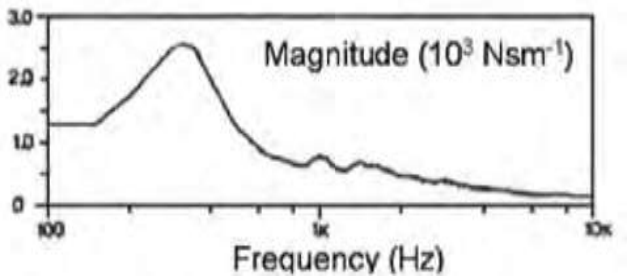

Fig.3. *Variazioni impedenza dell'osso tecale.*

L'impedenza della cute è massima alle basse frequenze; decresce e raggiunge il valore minimo intorno ai 3000 Hz, per poi risalire leggermente alle alte frequenze (Fig. 4)[3].

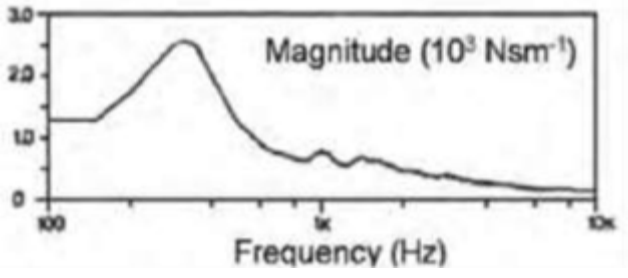

Fig.4. *Variazioni impedenza della cute tecale.*

ATTENUAZIONE INTERAURALE DEL SUONO

Con un suono inviato attraverso la via ossea, l'attenuazione interaurale è definita attenuazione trans-cranica. Essa dipende dalla impedenza dell'osso e della cute, variando in funzione della frequenza. Una recente misurazione[4] indica che l'attenuazione trans-cranica a 1 kHz varia nel range 5-13 dB, mentre aumenta per le frequenze più basse e più alte.

RITARDO INTERAURALE DELLA PERCEZIONE SONORA

Il ritardo interaurale, differenza di tempo nella percezione di un segnale sonoro tra i due orecchi, è legato alla posizione della fonte sonora rispetto alla testa dell'ascoltatore. Il ritardo interaurale consente la localizzazione del suono. Applicando il suono alla mastoide di un orecchio, tenendo conto che la distanza intercocleare è di circa 22cm, il ritardo nella conduzione all'orecchio controlaterale è di circa 600-800 microsec.

UDITO BINAURALE

Sebbene l'ascolto monoaurale sia adeguato per molti compiti uditivi, l'ascolto binaurale offre ulteriori vantaggi, permettendo un più ampio spettro informativo. Le caratteristiche più importanti dell'udito binaurale possono essere così riassunte:

- Precisa localizzazione di un suono nello spazio.
- Separazione di due differenti sorgenti sonore.
- Soppressione del riverbero.
- Soppressione/attenuazione del rumore ambientale quando ci si concentra su un dato segnale.

RIABILITAZIONE DELLA SORDITÀ MONOLATERALE

La sordità monolaterale (Single Side Deafness, SSD), definisce la perdita totale dell'udito in un orecchio, con orecchio controlaterale normale o affetto da lieve calo uditivo. Nella maggior parte dei casi la sordità monolaterale totale è permanente, presente fin dalla nascita o acquisita a seguito di un difetto congenito oppure, nel corso della vita, improvvisamente o a seguito di un evento traumatico. Non esistono dati

affidabili sul numero effettivo dei pazienti, perché la documentazione medico scientifica è carente.
Nei pazienti affetti da sordità monolaterale (SSD), la presenza di una sola coclea funzionante preclude l'utilizzo delle differenze interaurali di tempo, intensità e fase fondamentali per l'udito direzionale. Inoltre, vengono meno tutti gli altri vantaggi legati all'udito binaurale tra i quali la sommazione binaurale, l'attenuazione dell'effetto ombra del capo e la liberazione binaurale dal mascheramento[5].
Gli individui con sordità monolaterale lamentano difficoltà di percezione della voce in presenza di rumore, alterata percezione della dinamica acustica ambientale, incapacità di determinare la direzione del suono a causa dell'effetto ombra provocato dalla testa, compromissione della capacità di sentire i suoni provenienti dal lato affetto da ipoacusia e richiesta di maggiore "sforzo" nell'ascolto[6-7-8-9].
Studi condotti da diversi autori hanno confermato, infatti, che i pazienti, sia bambini che adulti, con sordità monolaterale, hanno basse performances, rispetto alla popolazione di soggetti normoacusici, quando sottoposti a tests di discriminazione del parlato in ambiente rumoroso o nei tests di localizzazione sonora. Questi handicaps hanno un peso molto importante nel risvolto pratico della vita di tutti i giorni, come ad esempio, sul rendimento scolastico, nell'attività lavorativa e nel tempo libero. Inoltre, se la durata della perdita uditiva è prolungata, in assenza di una corretta rimediazione, la riorganizzazione corticale può verificarsi in modo anomalo, con conseguenze negative sulle abilità uditive. Questo è stato dimostrato da ricerche che hanno evidenziato una riorganizzazione delle aree uditive e del linguaggio, che avviene entro poche settimane dopo l'inizio della sordità monolaterale[10-11].
Inoltre, diverse ricerche hanno suggerito che la SSD potrebbe essere un fattore di rischio per il ritardo del linguaggio, come accade in neonati e bambini con sordità monolaterale che hanno mostrato un ritardo dell'acquisizione della parola e del linguaggio rispetto ai pari età con udito normale bilaterale[12].
Le attuali tendenze per la riabilitazione uditiva di un solo lato (SSD) riflettono un rinnovato interesse per l'impatto funzionale causato dalla perdita uditiva, grazie anche ai summenzionati progressi tecnologici, che rendono gli interventi riabilitativi per i pazienti più efficaci e più accettabili, sia in termini di beneficio sia in termini estetici. Tra le diverse strategie riabilitative della SSD, con orecchio controlaterale sano, sono state descritte le protesi CROS (contralateral routing of off-side signal) convenzionali e le protesi per via ossea osteointegrate (BAHA)[28-29-30-31].
Attualmente le opzioni terapeutiche nella riabilitazione del paziente

affetto da sordità grave da un orecchio, con udito controlaterale normale o affetto anch'esso da ipoacusia, possono indirizzarsi verso interventi terapeutici esterni non invasivi come i dispositivi CROS o sistemi che hanno un certo grado di invasività e che necessitano di intervento chirurgico, apparecchi acustici ancorati all'osso,bone anchored hearing aid, impianto cocleare.

SISTEMA CROS

L'attuale dispositivo CROS, è costituito da due unità, una indossata dall'orecchio non udente (Fig. 5), con compito di raccogliere i suoni e inviarli, in modalità wireless, al ricevitore/amplificatore, indossato nell'orecchio udente (Fig. 6).

Fig.5. *Ricevitore CROS.*

Fig.6. *Ricevitore/Trasmettitore CROS.*

Questo tipo di fitting è finalizzato a superare l'effetto ombra provocato dalla testa fornendo la consapevolezza del suono specialmente dal lato in cui l'udito è molto ridotto o completamente assente.
La tecnologia digitale wireless consente una maggiore velocità di trasmissione e nitidezza del segnale[13].
I nuovi sistemi CROS hanno la capacità di effettuare l'analisi istantanea del segnale in arrivo, adattandosi automaticamente alle diverse situazioni sonore, integrando la giusta serie di parametri per assicurare un ascolto ottimale in ogni ambiente sonoro. Il segnale di streaming dal trasmettitore

CROS e il segnale dall'apparecchio acustico sull'orecchio con udito migliore sono sottoposti alla stessa elaborazione di segnale. In base all'ambiente nel quale si trova il paziente, entrambi i segnali vengono ottimizzati simultaneamente, in tempo reale, sull'ambiente che cambia. I sistemi CROS di ultima generazione erogano una qualità sonora superiore, forniscono la possibilità di accoppiamento con diversi sistemi (TV, telefono, computer ecc.), danno la possibilità di scegliere diversi programmi d'ascolto e non determinano fenomeni di interferenza.

Il sistema CROS non ripristina l'udito normale binaurale, ma rappresenta solo una parte di riabilitazione uditiva per il paziente con sordità monolaterale e orecchio controlaterale normale o con deficit uditivo protesizzabile, con la possibile esigenza di inserimento del paziente in un programma riabilitativo logopedico. Uno degli obiettivi dei dispositivi CROS è l'eliminazione dell'effetto ombra determinato dalla testa.
Una significativa diminuzione della pressione sonora si verifica quando i segnali arrivano all'orecchio del lato opposto alla sorgente sonora.
La quantità di riduzione del livello di pressione sonora è dipendente dalla frequenza; le maggiori diminuzioni si verificano alle alte frequenze ovvero, le frequenze superiori a 1.500 Hz da 7 fino a un massimo di 30 dB[14-15].
Le consonanti sono gli elementi del linguaggio più informativi e sono svolte nelle alte frequenze, quindi la comprensione del parlato è significativamente degradata nei pazienti con una significativa riduzione del livello di pressione sonora. La discriminazione vocale è ulteriormente compromessa, nei pazienti con perdita dell'udito asimmetrica, dal rumore di mascheramento ambientale e dall'assenza di sommazione binaurale.
I criteri di selezione per i candidati all'utilizzo del CROS sono stati originariamente definiti da Harford e Dodds[16] e includono:

1. La presenza di una grave perdita uditiva monolaterale;

2. Una forte esigenza di performance uditive (per lavoro, studio, socialità ecc.);

3. Un alto livello di motivazione del paziente. Harford e Barry hanno evidenziato che l'età del paziente al momento della comparsa della perdita uditiva non è un fattore in grado di stabilire il successo o il fallimento del CROS[14].

CARATTERISTICHE TECNICHE DELLE PROTESI ACUSTICHE PER VIA OSSEA

Le protesi impiantabili percutanee, così definite perché l'impianto in titanio attraversa la cute, restando esteriorizzato a permanenza dopo i processi di osteointegrazione e stabilizzazione cutanea. L'impianto, stabile nell'osso della teca cranica, garantisce il massimo della resa acustica, poiché la vibrazione prodotta per trasferimento all'orecchio interno, deve superare soltanto la resistenza dovuta all'impedenza ossea.
Le protesi impiantabili transcutanee sono dotate di un processore esterno in contatto magnetico con il vibratore impiantato sotto la cute, direttamente sulla mastoide.
La vibrazione prodotta deve superare l'impedenza dell'osso per trasferirsi all'orecchio interno mentre la trasmissione del segnale da parte del processore esterno all'impianto sottocutaneo, è attenuata dalla resistenza della cute.
Le protesi impiantabili transcutanee con il vibratore esterno, hanno un processore-vibratore esterno in contatto magnetico con un magnete impiantato sottocute sull'osso mastoideo. Il contatto sulla cute del vibratore esterno è ottimale, mentre la vibrazione prodotta deve superare sia l'impedenza della cute sia quella dell'osso per estendersi all'orecchio interno.

INDICAZIONI CLINICHE DELLE PROTESI ACUSTICHE PER VIA OSSEA

Definite le caratteristiche della trasmissione del suono attraverso la via ossea, e le variabili che incidono nella trasmissione all'orecchio interno, è possibile attendersi una resa protesica diversa in base alle varie patologie.
Nella patologia dell'orecchio esterno, malformativa ed infettivo-infiammatoria, si riduce parzialmente o completamente la vibrazione del CUE, con una leggera diminuzione della vibrazione e una resa protesica buona.
Nella patologia dell'orecchio medio con normale motilità delle finestre labirintiche, otite media cronica, timpanoplastica aperta, esiti chirurgici, la condizione è sovrapponibile alla precedente. Nella patologia dell'orecchio medio con blocco stapedo-ovalare, otosclerosi, timpanosclerosi, malformazioni congenite, la fissità platinare altera notevolmente più meccanismi di trasmissione del suono attraverso la via ossea.
La vibrazione all'orecchio interno è assicurato dal solo meccanismo di

compressione cocleare, con buona trasmissione del suono alle alte frequenze, ma con resa protesica scarsa specie per le basse frequenze. Nella patologia di orecchio interno single side deafness (SSD), con orecchio medio e esterno normali, i diversi meccanismi di trasmissione del suono per via ossea sono efficienti. Nella protesizzazione per via ossea dell'orecchio sordo devono essere considerate l'impedenza dell'osso al passaggio della vibrazione e l'attenuazione transcranica. Ne risulta una riduzione della intensità del suono di circa 10 dB, più accentuata sulle basse frequenze.

IL GRADIMENTO PROTESICO

La qualità della trasmissione del suono per via ossea può essere valutata con i questionari di gradimento; uno dei più diffusi e largamente utilizzato è il Glasgow Benefit Inventory (GBI). Il gradimento complessivo delle protesi impiantabili per via ossea, analizzato con il GBI, è di circa +33[17]. Un valore elevato se confrontato con il valore del GBI +35 per gli impianti cocleari[18] e +32,9 per le protesi impiantabili in genere[19]. Non meno importante e' la valutazione del feeling soggettivo dei pazienti verso l'impianto protesico e la loro opinione sul grado di successo[46], come nel caso di una protesi osteointegrata (Tab. 1 e 2).

Scale of patient's feelings	Aesthetic aspect	Hygiene	Ease of placing the processor	Stability of the attraction
1 – very negative	0	0	0	0
2 – negative	5%	0	0	5%
3 – neutral	10%	0	0	20%
4 – positive	25%	10%	10%	35%
5 – very positive	60%	90%	90%	40%

Tab.1. *Patients' subjective feelings concerning Baha® Attract according BAHU (BAHA aesthetic, hygiene and use) questionnaire (new, not validated).*

Patient's opinion	Effectiveness of Baha	Satisfation with Baha	Effectiveness of Baha in family/ friends' opinion	Recommendation of Baha to others with similar hearing problems
Definitely no	0	0	0	0
Rather no	0	10%	5%	0
No change/cannot decide	0	0	5%	25%
Rather yes	60%	55%	40%	35%
Definitely yes	40%	35%	50%	40%

Tab.2. *Patients' subjective opinion regarding success of Baha® Attract.*

IL SISTEMA BAHA

In Svezia negli anni 70 Branemark e Tjellstrom, con l'esperienza maturata nel campo della implantologia del cavo orale, applicarono, su un impianto dentale in titanio, una protesi acustica per via ossea tradizionale, collegata a un audiometro. Il paziente così impiantato confermava la ricezione di suoni forti e chiari, ben propagati attraverso le ossa della mascella e del cranio, all'orecchio interno[20]. Nel 1981 nasce la prima protesi BAHA.

Il sistema protesico BAHA è composto da (Fig. 7):

1. Una vite in titanio che viene impiantata nella mastoide.
2. Un pilastro esterno che raccorda in modo solido la vite impiantata con il processore.
3. Il processore che riceve lo stimolo sonoro e lo trasforma in vibrazione.

Fig.7. *Sistema BAHA.*

Il BAHA 4 Attract system, prodotto nel 2014, è dotato di un sistema di attacco magnetico transcutaneo. Alla vite impiantata è collegato un disco metallico. La cute è suturata e chiusa completamente al di sopra. Il processore esterno si collega al disco metallico sottocutaneo per contatto magnetico (Fig. 8).

Fig.8. *Sistema BAHA Attract.*

L'interposizione della cute tra l'impianto e il processore esterno determina una attenuazione della trasmissione del suono sulle frequenze acute, da 5 dB a 1000 Hz, fino ai 20-25 dB a 6000 Hz[21], mentre consente una buona amplificazione delle frequenze basse[22-23-24].
Secondo le linee guida statunitensi del 2002, della Federal Drug Administration (FDA), l'impiego della protesi BAHA è indicato:

1. Nella Ipoacusia trasmissiva bilaterale
2. Nella Ipoacusia mista bilaterale con una soglia della via ossea per i 1000 Hz superiore a 45 dB
3. Nella Single Side Deafness, con orecchio controlaterale normale.

Le indicazioni ai punti 1 e 2 sono comprese anche nelle linee guida italiane[25].

SSD CON ORECCHIO CONTROLATERALE NORMALE O CON IPOACUSIA LIEVE NEUROSENSORIALE

Tra le cause più comuni dell'anacusia trattabile con protesi BAHA controlaterale sono indicati gli esiti della chirurgia del neurinoma del nervo acustico, la sordità improvvisa, gli esiti traumatici gravi con frattura della rocca petrosa, le forme iatrogene dopo chirurgia dell'orecchio medio, quali postumi di stapedoplastica e timpanoplastica, le forme avanzate della malattia di Ménière.
È necessario che l'orecchio controlaterale "sano" abbia una soglia media per via ossea non superiore a 20 dB (PTA 0,5-1-2-3 kHz).
La protesi BAHA, applicata dalla parte dell'orecchio anacusico, riduce le difficoltà di comunicazione e di comprensione del linguaggio, soprattutto in ambienti rumorosi, e di localizzazione direzionale del suono.

SELEZIONE PREIMPIANTO DEI PAZIENTI

L'età non sembra influire sui buoni risultati e anche i soggetti anziani hanno un alto indice di gradimento della protesi[26].
Il protocollo preimpianto comprende una serie d'indagini audiologiche, logopediche, psicologiche:

- L'esame otomicroscopico.
- L' audiometria tonale, in cuffia e in campo libero, senza protesi e con protesi su softband o archetto, per valutarne il guadagno.
- L'audiometria vocale

- La valutazione soggettiva del gradimento della protesi mediante prova di ascolto con la protesi applicata con softband o archetto per alcune ore. Questa prova risulta di fondamentale importanza nella selezione dei candidati con ipoacusia monolaterale, dove il rate di accettazione è solo il 29%[27].
- Tests di valutazione logopedica, particolarmente indicati nel bambino
- Valutazione psicologica
- Counseling per la valutazione di motivazioni e aspettative del soggetto.

RIABILITAZIONE DELLA SSD

I primi a proporre l'impianto di una protesi osteointegrata nei pazienti con SSD furono Welling et al. nel 1991. Questi riportarono la loro esperienza in 43 pazienti affetti da SSD, impiantati con una protesi osteointegrata Xomed "Audiant Bone Conductor", omolaterale al lato sordo.
Questa protesi consisteva in una parte interna costituita da un piccolo magnete avvolto ad una vite fissata nell'osso (il tutto coperto poi dalla cute), e da una parte esterna costituita da un processore che trasmetteva il segnale al magnete interno attraverso onde elettromagnetiche[32].
In seguito, Weber et al. nel 1992 impiantarono una protesi Audiant Bone Conductor in 8 pazienti contemporaneamente all'intervento di neurectomia dell'acustico, dal lato operato. Dopo 8 settimane i pazienti venivano dotati della parte esterna e dopo altre 10 settimane di prova sono stati sottoposti a due tests per la discriminazione del parlato nel rumore (frasi semplici e complesse con procedura adattiva - SRT) e tests per la localizzazione sonora (localizzazione della sorgente sonora, distinzione tra suoni originanti dal lato sano e dal lato anacusico, provenienza del segnale da sorgente singola o duplice). Per tutti i pazienti esaminati la media della soglia tonale nell'orecchio "buono" per le frequenze 500-1000-2000-4000 non era più alta di 25 dB (normoacusia). Gli autori non trovarono alcuna differenza statisticamente significativa nelle performances delle due batterie di tests tra le condizioni protesi accesa vs. spenta. In conclusione, gli AA. non dimostrarono alcun beneficio ottenuto con l'utilizzo di questa protesi nella discriminazione del parlato nel rumore e nella localizzazione[33].
A differenza degli autori precedenti, Pulec et al. nel 1994 riportarono risultati favorevoli sulla percezione verbale nel rumore in 8 pazienti con anacusia monolaterale in esiti di neurectomia dell'acustico, ai quali era stata impiantata la protesi Audiant Bone Conductor[34].

Nel 2000, Vaneecloo et al. impiantarono una protesi osteo-integrata BAHA in due pazienti sottoposti a rimozione chirurgica di neurinoma dell'acustico. Questi pazienti furono poi sottoposti a due batterie di tests, una per la discriminazione del parlato nel rumore e l'altra per la localizzazione. Essi ottennero buoni risultati esclusivamente nel miglioramento del rapporto S/R nel parlato con il test di discriminazione spaziale di Hirsch (rumore fisso a 65 dB a 0°, segnale ad intensità variata secondo metodica adattiva presentato rispettivamente a 0°, 90° e 270°).
Nella localizzazione spaziale (7 altoparlanti disposti a semicerchio anteriore con al centro il paziente) non fu invece riportato alcun effetto positivo. Il test di guadagno protesico multidirezionale (360°) rivelò un miglioramento della soglia per un rumore a banda stretta centrato sui 2000 Hz che variava da 2 a 20 dB rispettivamente con il segnale dal lato normoacusico e dal lato anacusico. Questo dimostrò la completa eliminazione dell'effetto ombra del capo per un segnale di 2000 Hz. Con il rumore a banda stretta sui 250 Hz non vi fu invece un guadagno significativo[35].
Grazie a questo risultato essi diedero inizio ad una lunga serie di studi incentrati sulla riabilitazione della SSD con protesi BAHA.

DISCUSSIONE

Le SSD, soprattutto se ad insorgenza improvvisa (post-traumatiche, post-infettive, post-chirurgiche), possono avere importanti risvolti psicologici (paura, ansia e depressione) ed il paziente è spesso motivato a fare "qualcosa" per migliorare la sua condizione.
Da un lato, la maggior parte dei pazienti riesce ad adattarsi più o meno rapidamente alla nuova condizione di ascolto monoaurale, dall'altro la capacità di localizzazione e di discriminazione del parlato in condizioni difficili di ascolto restano in genere definitivamente alterate. La sempre più diffusa informazione ed il riconoscimento dei brillanti risultati ottenuti con gli impianti cocleari e/o impianti a conduzione ossea inducono i pazienti a richiedere una valutazione audiologica nella speranza di un possibile beneficio dalle evoluzioni tecnologiche.
In linea teorica, il paziente affetto da SSD potrebbe beneficiare di alcune modalità di protesizzazione acustica. In realtà, le protesi CROS (contralateral routing of off-side signal) "convenzionali" non sono ampiamente accettate per la qualità del segnale e per la necessità di portare una protesi acustica dal lato normoacusico. La insoddisfazione per queste protesi ha portato diversi autori a proporre le protesi CROS

"osteointegrate" come valida alternativa alle protesi CROS convenzionali. Infatti le protesi osteo-integrate CROS trasmettono il segnale sonoro, captato dal lato anacusico, verso la coclea sana attraverso una conduzione ossea diretta.
Dal 2000, anno della prima applicazione del BAHA nei pazienti affetti da sordità monolaterale, tanti altri autori hanno sperimentato questa nuova indicazione[36-37-38-39-40-41-42-43].
Il BAHA rimane tuttora, tra gli impianti a conduzione ossea, il dispositivo chirurgico più utilizzato nella riabilitazione delle SSD. La tecnica chirurgica d'impianto è semplice e ha una probabilità di successo molto alta, con materiali d'impianto compatibili con la esecuzione di RMN.
Tutti gli autori hanno riportato notevoli benefici con il BAHA, anche rispetto alla protesizzazione CROS convenzionale, sia per quanto riguarda il miglioramento della discriminazione del parlato nel rumore, sia nell'attenuazione dell'effetto ombra della testa quando lo stimolo era presentato all'orecchio sordo. Il beneficio è inoltre molto più evidente se si prendono in considerazione i vari questionari di valutazione soggettiva (APHAB, GHABP, SSQ, GBI, HHIE, ecc.), con un complessivo miglioramento della qualità di vita. La protesizzazione BAHA si è dimostrata infatti essere efficace anche nel miglioramento delle ricadute psicosociali della SSD.
L'uso continuativo del BAHA nei pazienti con SSD è infatti maggiormente imputabile ai benefici soggettivi (qualità di vita) rispetto ai benefici oggettivi (discriminazione del parlato nel rumore, localizzazione, ecc.).
All'opposto, nessun effetto è stato riportato sul ripristino della condizione di binauralità (localizzazione in primis), in quanto in questi pazienti vi è una sola coclea funzionante[44-45].

Nell'ambito della tipologia di impianto infine, i risultati della discriminazione del parlato nel rumore sembrerebbero a favore del BAHA transcutaneo (BAHA "Attract") rispetto all'impianto percutaneo[46].
La fattibilità dell'impianto BAHA nelle SSD deve essere valutata molto attentamente dal clinico, caso per caso, con la discussione del rapporto rischio-beneficio (procedura chirurgica, condizioni del sito di impianto, follow-up, ecc.). I candidati dovrebbero essere sottoposti preliminarmente a prova con BAHA su Soft Band per almeno 2 settimane prima di procedere all'impianto, e comunque dopo aver valutato i risultati dei diversi tests soggettivi ed oggettivi, nell'ambito di una accurata indagine audiologica. Tra gli aspetti critici va rilevato l'estetico, poiché la parte esterna della protesi non è facilmente mascherabile dai capelli, e l'igienico, per il possibile rischio di infezioni dei tessuti circostanti.

CONCLUSIONI

Attualmente, a fronte dei possibili interventi riabilitativi, non esistono linee guida sicure ed "evidence-based" per la selezione del paziente e tipo di intervento riabilitativo. I fattori che spesso indirizzano verso il tipo di approccio da utilizzare includono: la causa della perdita uditiva, l'handicap funzionale causato dall'ipoacusia, la comprensione del parlato nel rumore, la difficoltà di localizzazione della fonte sonora, la facilità di utilizzo del device, la necessità di un intervento chirurgico e il costo. I pazienti stessi indirizzano la loro scelta in base all'estetica, all'invasività dell'intervento, al fastidio provocato dall'occlusione della chiocciola nell'orecchio udente[47].

Negli anni, è stata testata anche la misura della qualità di vita percepita dai pazienti con l'utilizzo di uno o più dispositivi non impiantabili e impiantabili[42-48-49], con risultati discordanti. Infatti se, in generale, è emersa una maggiore soddisfazione soggettiva nell'utilizzo dei dispositivi impiantabili, i test di localizzazione del suono non hanno dimostrato nessuna differenza tra i diversi sistemi.

I dispositivi impiantabili si sono dimostrati più performanti per la discriminazione della voce parlata nel rumore ed è probabile che questo risultato sia il frutto di una più efficiente diffusione transcranica del suono da osteointegrazione del dispositivo. In generale i risultati sulla qualità di vita hanno premiato i dispositivi non impiantabili soprattutto riguardo l'accettazione estetica. Per tutti i dispositivi i pazienti hanno riferito un certo beneficio, ma è emersa una reale necessità di un periodo di prova richiesto da tutti i pazienti prima di procedere ad una scelta consapevole del dispositivo da utilizzare.

In conclusione, la protesi BAHA rappresenta ancora una buona soluzione nel ripristino di alcune funzioni compromesse dalla perdita dell'udito binaurale nei pazienti con SSD.

Quale "migliore prassi", per i pazienti con SSD, risulta equilibrato voler considerare un sequenziale approccio interventistico che prenda in considerazione il grado di invasività e il rischio associato a ciascun intervento. Pertanto potrebbe essere utile iniziare il ciclo riabilitativo con un dispositivo CROS e, successivamente, in caso di inefficacia, proporre un dispositivo impiantabile, osteointegrato o impianto cocleare.

BIBLIOGRAFIA

1. Tonndorf J. Bone conduction: studies in experimental animals. Acta Otolaryngol 1966; 213:1-32.
2. Stenfelt S. Transcranial attenuation of bone-conducted sound when stimulation is at the mastoid and at the bone conduction hearing aid position. Otol Neurotol. 2012 Feb; 33(2):105-14.
3. Hakansson B, Carlsson P, Tjellstrom A. The mechanical point impedance of the human head, with and without skin penetration. J Acoust Soc Am 1986; 80: 1065-1075.
4. Stenfelt S, Goode RL. Bone-conduction sound: physiological and clinical aspects. Otol Neurotol 2005; 26: 1245-1261.
5. Niparko J, Cox K, Lustig L. Comparison of the bone anchored hearing aid implantable hearing device with contralateral routing of offside signal amplification in the rehabilitation of unilateral deafness. Otol Neurotol 2003;24:73-8.
6. Walden TC, Walden BE. Unilateral versus bilateral amplification for adults with impaired hearing. J Am AcadAudiol. 2005 Sep;16(8):574-84.
7. Baguley DM, Bird J, Humphriss RL, Prevost AT. The evidence base for the application of contralateral bone anchoredhearing aids in acquiredunilateralsensorineuralhearingloss in adults. ClinOtolaryngol 2006; 31:6–14.
8. Noble W, Gatehouse S. Effects of bilateral versus unilateral hearing aid fitting on abilities measured by the Speech, Spatial, and Qualities of Hearing Scale (SSQ).Int J Audiol. 2006 Mar;45(3):172-81.
9. Dutra dos Santos F., Ribeiro Teixeira A. The Effects of Unilateral Adaptation of Hearing Aids on Symptoms of Depression and Social Activity Constraints of Elderly. Int Arch Otorhinolaryngol2015;19:229–233.
10. Tschopp K, Schillinger C, Schmid N, Rausch M, Bilecen D, Scheffler K. Detection of central auditory compensation in unilateral deafness with functional magnetic resonance tomography. Laryngorhinootologie. 2000; 79:753–757.
11. Baguley DM, Bird J, Humphriss RL, Prevost AT. The evidence base for the application of contralateral bone anchoredhearing aids in acquiredunilateralsensorineuralhearingloss in adults. ClinOtolaryngol 2006; 31:6–14.
12. Lieu JE, Karzon RK, Ead B, Tye-Murray N. Do audiologic characteristics predict outcomes in children with unilateral hearing loss. Otol Neurotol 2003; 34:1703–1710.

13. Valente M, Oeding K. Evaluation of a BICROS System with a Directional Microphone in the Receiver and Transmitter. J Am AcadAudiol. 2015 Nov- Dec;26(10):856-71.

14. Harford E,BarryJ. A rehabilitative approach to the problem of unilateral hearing impairment: The contralateral routing of signals (CROS). J Speech Hear Disord 1965;30:121-38.

15. Lindstrom B, Svard I, Bredberg G, Lundborg T. A method to establish the effect of the hearing aid in noise using Victoreen signal threshold and speech discrimination.Scand Audiol Suppl 1983;18:45-55.

16. Harford E., Dodds E. Versions of the CROS hearingaid. ArchOtolaryngol1974;100:50-7.

17. McLarnon CM, Davison T, Johnson IJ. Bone-anchored hearing aid: comparison of benefit by patient subgroups. Laryngoscope. 2004 May;114(5):942-4.

18. Sanchez-Cuadrado I, Lassaletta L, Perez-Mora R, Muñoz E, Gavilan J. Reliability and validity of the Spanish Glasgow Benefit Inventory after cochlear implant surgery in adults. Eur Arch Otorhinolaryngol. 2015 Feb;272(2):333-6.

19. Snik FM, van Duijnhoven NTL, Mulder JJS, Cremers CWRJ. Evaluation of the Subjective Ef- fect of Middle Ear Implantation in Hearing-Impaired Patients with Severe External Otitis. J Am Acad Audiol 2007; 18:496–503.

20. Tjellstrom A, Hakansson B. The bone-anchored hearing aid. Design principles, indications, and long-term clinical results. Otolaryngol Clin North Am. 1995; 28: 53-72.

21. Kurz A , Flynn M, Caversaccio M, Kompis M1. Speech understanding with a new implant technology: a comparative study with a new nonskin penetrating Baha system. Biomed Res Int.2014; 2014: 416205.

22. Briggs R, Van Hasselt A, Luntz M, Goycoolea M, Wigren S, Weber P, Smeds H, Flynn M, Cowan R. Clinical performance of a new magnetic bone conduction hearing implant system: results from a prospective, multicenter, clinical investigation. Otol Neurotol. 2015; 36: 834-41.

23. Clamp PJ, Briggs RJ. The Cochlear Baha 4 Attract System - design concepts, surgical technique and early clinical results. Expert Rev Med Devices. 2015; 12: 223-30.

24. Marsella P, Scorpecci A, Dalmasso G, Pacifico C. First experience in Italy with a new transcutaneous bone conduction implant. Acta Otorhinolaryngol Ital.2015; 35:29-33.

25. AAVV Linee guida in tema di protesizzazione acustica dei pazienti affetti da ipoacusia non rimediabile con la terapia medica e/o chirurgica. Argomenti di Acta Otorhinol Ital 2007; 1: 13-28.

26. Faber HT, de Wolf MJ, Cremers CW, Snik AF, Hol MK. Benefit of Baha in the elderly with single-sided deafness. Eur Arch Otorhinolaryngol. 2013 Mar;270(4):1285-91.

27. Saroul N, Akkari M, Pavier Y, Gilain L, Mom T. Baha-mediated rehabilitation of patients with unilateral deafness: selection criteria. Audiol Neurootol. 2014; 19: 85-90.

28. Gelfand S. Essentials of Audiology, second edition. 2001 Thieme New York – Stuttgart. Chapter 3 “Binaural Hearing”:113-118.

29. Hausler R, Colburn S, Marr E. Sound localization in subjects with impaired hearing. Acta Otolaryngol Suppl (Stockh) 1983; 400:1-62.

30. Bess FH, Tharpe AM, Gibler AM. Auditory performance of children with unilateral sensorineural hearing loss. Ear Hear 1986;7:20-6.

31. Bovo R, Martini A, Agnoletto M, Beghi A, Carmignoto D, Milani M, Zangaglia M. Auditory and Academic performance of children with unilateral hearing loss. Scand Audiol Suppl 1988; 30:71-74.

32. Welling DB, Glasscock ME, Woods CI, et al. Unilateral sensorineural hearing loss rehabilitation. Otolaryngol Head Neck Surg 1991; 105:771-776.

33. Weber BA, Roush J, McElveen JT. Application of an implantable bone conduction hearing device to patients with unilateral sensorineural hearing loss. Laryngoscope 1992; 102:538-42.

34. Pulec JL. Restoration of binaural hearing with the Audiant implant following acoustic neuroma surgery. Ear Nose Throat J 1994; 73:118-23.

35. Vaneecloo FM, Hanson JN, Laroche C, Vincent C, Dehaussy J. Rehabilitation prothetique BAHA des cophoses unilaterales. Etude par la stereaudiometrie. Ann Otolaryngol Chir Cervicofac 2000; 117(6) :410-17.

36. Vaneecloo FM, Ruzza I, Hanson JN, Gerard T, Dehaussy J, Cory M, Arrouet C, Vincent C. Appareillage mono pseudo stereophonique par BAHA dans les cophoses unilaterales: a propos de 29 patients. Rev Laryngol Otol Rhinol 2001; 122(5):343-350.

37. Bosman AJ, Hol MKS, Snik AFM, Mylanus EAM, Cremers CWRJ. Bone-anchored hearing aids in unilateral inner ear deafness. Acta Otolaryngol 2003; 123:258-260.

38. Niparko JK, Cox KM, Lusting LR. Comparison of the bone anchored hearing aid implantable hearing device with contralateral routing of offside signal amplification in the rehabilitation of unilateral deafness. Otol Neurotol 2003; 24:73-78.

39. WazenJJ, Spitzer JB, Ghossaini SN, Fayad JN, Niparko JK, Cox K, Brackmann DE, Soli SD. Transcranial contralateral cochlear stimulation in unilateral deafness. Otolaryngol Head Neck Surg 2003; 129:248-54.

40. Hol MKS, Bosman AJ, Snik AFM, Mylanus EAM, Cremers CWRJ. Bone-anchored hearing aids in unilateral inner ear deafness: an evaluation of audiometric and patient outcome measurements. Otol Neurotol 2005; 26:999-1006.

41. Stenfelt S. Bilateral fitting of BAHAs and BAHA fitted in unilateral deaf persons: acustical aspects. Int J Audiol. 2005; 44(3):178-89.

42. Lin LM, Bowditch S, Anderson MJ, May B, Cox KM, Niparko JK. Amplification in the rehabilitation of unilateral deafness: speech in noise and directional hearing effects with bone-anchored hearing and contralateral routing of signal amplification. Otol Neurotol 2006; 27:172-182.

43. Andersen HT, Schroder SA, Bonding P. Unilateral deafness after acoustic neuroma surgery: subjective hearing handicap and the effect of the bone-anchored hearing aid. Otol Neurotol 2006; 27:809-814.

44. Kim G, Ju HM, Lee SH, Kim H-S, Kwon JA, Seo YJ. Efficacy of Bone-Anchored Hearing Aids in single-sided deafness: a systematic review. Otol Neurotol 2017; 38:473-483.

45. Boucek J, Vokral J, Cerny L, Chovanec M, Zabrodsky M, Zverina E, Betka J, Skrivan J. Baha implant as hearing solution for single-sided deafness after retrosigmoidal approach for the vestibular schwannoma: audiological results. Eur Arch Otorhinolaryngol 2017; 274:133-141.

46. Gawecki W, Stieler OM, Balcerowiak A, Komar D, Gibasiewicz R, Karlik M, Szyfter-Harris J, Wrobel M. Surgical, functional and audiological evaluation of new Baha Attract system implantations. Eur Arch Otorhinolaryngol 2016; 273:3123-3130.

47. Jespersen CT, Groth J, Kiessling J, Brenner B, Jensen OD. The occlusion effect in unilateral versus bilateral hearing aids. J Am AcadAudiol. 2006 Nov- Dec;17(10):763-73.

48. Hol MK, Kunst SJ, Snik AF, Cremers CW. Pilot study on the effectiveness of the conventional CROS, the transcranial CROS and the BAHA transcranial CROS in adults with unilateral inner ear deafness.EurArchOtorhinolaryngol. 2010 Jun;267(6):889-96.

49. Faber HT, Kievit H, de Wolf MJ, Cremers CW, Snik AF, Hol MK. Analysis of factors predicting the success of the bone conduction device headband trial in patients with single-sided deafness. ArchOtolaryngol Head NeckSurg. 2012 Dec;138(12):1129-35.

ATTUALI INDICAZIONI ALL'IMPIANTO COCLEARE NELLE SSD

D. CUDA, A. MURRI

U.O.C. di Otorinolaringoiatria
Ospedale "G. da Saliceto", Piacenza

INTRODUZIONE

Per sordità monolaterale o Single-Side Deafness (SSD) s'intende una perdita uditiva monolaterale con media audiometrica superiore a 70 dB alle frequenze 500-4000 Hz mentre. Per definizione l'orecchio controlaterale è normoacusico, con media della soglia audiometrica pari o inferiore a 20-30 dB alle stesse frequenze (Giardina et al 2014, Valente et al 2006, Vincent et al 2015). La SSD è sempre stata sottostimata nonostante sia molto comune. Infatti, nella popolazione generale in media 12-27 soggetti ogni 100.000 soffrono di SSD. Negli Usa i bambini affetti da SSD variano dallo 0,03% al 3,00%, secondo l'età (Porter & Bess, 2011). Mentre la SSD alla nascita ha una prevalenza dello 0.03%, in età scolare è pari al 3%. Nell'adulto l'eziologia più frequente è quella improvvisa o idiopatica, seguita da Sindrome di Ménière, neurinoma dell'VIII nervo cranico, fratture traumatiche dell'osso temporale, trauma acustico monolaterale e farmaci ototossici. Per quanto riguarda la popolazione pediatrica, nel 50% si tratta di forme a eziologia ignota. Rispetto alle modalità di insorgenza nel 75% dei casi sono responsabili fattori congeniti; tra le forme acquisite, prevalgono la cause virali e le forme post-meningite (Everberg 1960).

Ancora oggi le conseguenze della SSD sono sottovalutate; si ritiene implicitamente che l'unico orecchio udente sia più che sufficiente a garantire un'idonea capacità uditiva (Northern et al 1978). Nel corso degli ultimi anni, tuttavia, si è prodotta una crescente evidenza scientifica circa l'impatto negativo causato dalla SSD sulle capacità di ascolto e sulla qualità di vita dei pazienti che perdono i benefici dell'udito binaurale. I pazienti hanno difficoltà di ascolto quando l'interlocutore parla dal lato con SSD, difficoltà di ascolto in ambiente rumoroso e a localizzare i suoni. A ciò si aggiunge che la maggior parte dei pazienti adulti con SSD acquisita soffre di acufene invalidante.
Per effetto di tali evidenze e delle innovazioni tecnologiche il trattamento della SSD si è modificato nel corso degli anni. Si è passati dall'astensione terapeutica ai trattamenti conservativi, ossia l'utilizzo di sistemi che migliorano il rapporto segnale-rumore e i dispositivi CROS sino alle soluzioni impiantabili. L'impianto cocleare (IC) è una delle opzioni di trattamento più recenti per questi casi. Quest'ultimo in casi selezionati di SSD è stato approvato dalla Comunità Europea nel 2013. Sempre maggiore è il numero di pazienti che sceglie l'IC che, a differenza degli altri trattamenti, consente un recupero rilevante della funzione binaurale, migliora le capacità di localizzazione e riduce la loudness dell'acufene (Punte et al 2013).

1. INDICAZIONI ALL'IC NEI PAZIENTI ADULTI CON SSD

La popolazione target candidata all'IC è rappresentata da soggetti adulti con SSD secondo i criteri approvati dalla Comunità Europea (van de Heyning et al 2016). Questi criteri sono proposti dagli Autori nell'ambito del protocollo sviluppato, discusso e infine concordato durante la conferenza APSCI 2015 a Pechino e la conferenza CI 2016 a Toronto. Infatti, è importante stabilire i pazienti candidati e come valutare il risultato del trattamento.

I pazienti devono:
- Avere età superiore ai 18 anni;
- Essere affetti da SSD ossia una perdita uditiva monolaterale con media audiometrica maggiore di 70 dB alle frequenze 500-4000 Hz con orecchio controlaterale pressochè normoacusico (media della soglia audiometrica pari o inferiore a 30 dB alle stesse frequenze);
- Avere una forma di SSD post-verbale con tempo medio di deprivazione uditiva inferiore a 15 anni;

- Non avere aplasia o ipoplasia marcata del nervo acustico;
- Essere stati sottoposti ad un trial con CROS o BAHAs per almeno 3 settimane;
- Essere in grado di sottoporsi ai tests di valutazione del risultato.

Non dovrebbero essere candidati all'IC i pazienti che:
- hanno eziologia della SSD che controindica l'IC;
- presentano acufene da deafferentazione;
- non hanno aspettative realistiche.

I risultati del trattamento devono essere misurati in termini di:
1. Percezione del parlato nel rumore;
2. Localizzazione;
3. Qualità di vita;
4. Riduzione dell'acufene.

La necessità di raggiungere un accordo sui criteri di selezione, sui tests da eseguire e su come valutare i risultati deriva dall'avere alti standard di qualità e attenersi ai criteri di medicina delle evidenze. Infatti, sino ad ora sebbene numerosi studi abbiano dimostrato che l'IC è un trattamento sicuro ed efficace nei pazienti adulti con SSD, la valutazione dei risultati varia notevolmente. Tale variabilità deriva dall'eterogeneità "clinica" ossia ogni studio presenta criteri di selezione all'IC diversi, pazienti con follow-up differenti, tests diversi, a volte troppo facili e incapaci di evidenziare il miglioramento.

1.1 PERCEZIONE DEL PARLATO NEL RUMORE

La percezione verbale nel rumore dev'essere misurata in campo libero nelle migliori condizioni di ascolto.
Il rumore di competizone dev'essere un cocktail party o babble noise dimostratisi più efficaci rispetto agli altri rumori nel dimostrare l'effetto dell'IC nelle SSD (Bernstein et al., 2016). Il segnale-target e il rumore devono provenire dalla stessa cassa nella configurazione S0N0 per studiare la sommazione binaurale e nella configurazione S+45 ° N-45 ° e S-45 ° N+45 ° o S0 ° N-90 ° e S0N-90 ° per studiare l'effetto ombra della testa e lo squelch effect.
Nella pratica clinica utilizziamo la seguente configurazione; il rumore e il suono provengono da 2 altoparlanti posizionati a un metro dalla testa del soggetto, con un angolo di +45° e -45°. A seconda dell'orecchio

impiantato, le configurazioni di presentazione vengono riportate come SciNnh (segnale all'orecchio implantato / rumore all'orecchio con soglia uditiva nella norma) e SnhNci (segnale all'orecchio / rumore all'orecchio con soglia uditiva nella norma). La percezione del parlato nel rumore è valutata usando 2 liste di parole bisillabiche (Turrini et al 1993) presentate a 70 dB SPL con un rapporto segnale / rumore fisso (SNR) di + 5 dB (rumore: cocktail party a 65 dB SPL). La percezione del parlato è valutata come percentuale di parole corrette.
Inoltre per testare il rapporto segnale-rumore (SNR) al quale si ottiene il 50% della percezione verbale (SRT) è utilizzato l'OLSA (Italian Oldenburg Sentence Test) (Puglisi et al 2015) mediante una procedura adattiva con rumore fisso a 65 dB SPL in campo libero con configurazione di presentazione S0N0 (segnale e rumore provenienti dalla cassa posta di fronte al paziente). Il rumore è presentato a 65 dB SPL e l'intensità di ciascuna frase è regolata in modo adattivo per ottenere l'SNR a cui il punteggio corretto è pari al 50% (SNR critico).
La percezione del parlato nel rumore migliora in modo evidente quando il segnale viene inviato dal lato con IC e il rumore dal lato con udito normale (SicNnh), la situazione di ascolto più difficile per i pazienti con SSD (Arndt et al 2012, Firszt JBet al, Cardieux JHet al 2013, Vermeire K et al 2009, Dillon H. 2001). Arndt et al (2012) hanno valutato la percezione del parlato utilizzando tre configurazioni (S0N0, SicNnh, SnhNci) confrontando i risultati con IC a quelli con dispositivo CROS e BAHA.
L'uso dell'IC migliorava la percezione del parlato nel rumore sia nella configurazione SicNnh che SnhNci rispetto ai risultati ottenuti con dispositivo CROS o BAHA. Tuttavia, l'unica configurazione in cui l'IC era significativamente superiore al pre-operatorio era quella SicNnh. Questi risultati sono indicativi di un recupero combinato dello "head shadow effect" e dello "squelch effect", fondamentali nell'ascolto nel rumore ogni qual volta ci sia un rapporto segnale/rumore differente ai due orecchi.
Risultati simili sono evidenti in un gruppo di pazienti con SSD sottoposti ad IC presso la nostra UO (Fig.1).
Il punteggio medio preoperatorio è del 92% quando il segnale è presentato dal lato con SSD (SicNnh); in post-operatorio con l'uso dell'IC (CI on) il punteggio medio raggiunge il 97.7 % pur non essendoci differenze statisticamente significative. Quando il parlato è presentato dal lato con soglia uditiva nella norma (SnhNic), la percezione del parlato è in media pari al 72% in pre-operatorio ed in post-operatorio è pari all'84% con impianto cocleare acceso (CI on). In questo caso è stato riscontrato un significativo miglioramento con l'uso del IC nel tempo (punteggio medio

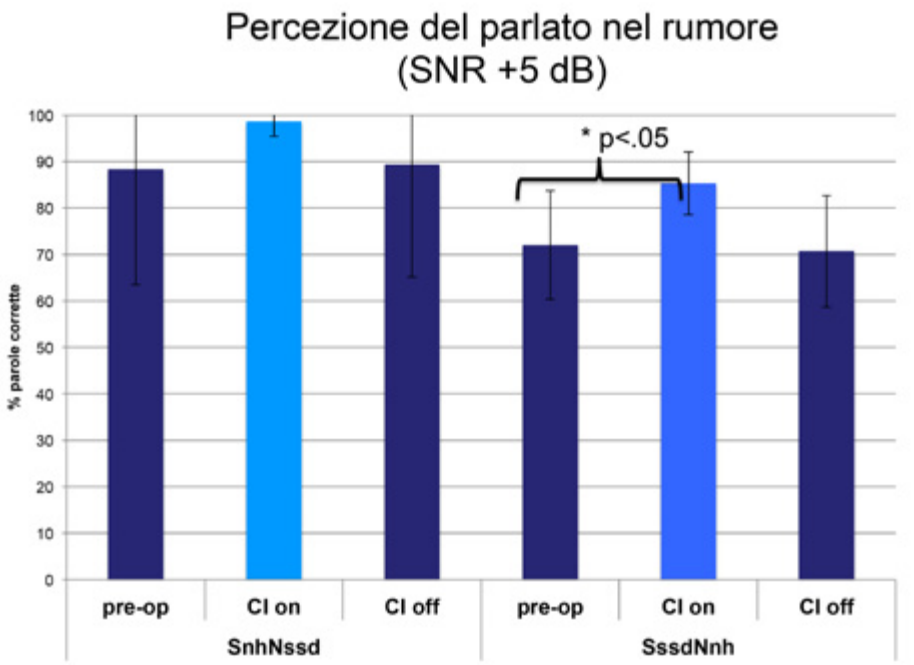

Fig.1. *Punteggi di percezione del parlato nel rumore con SNR + 5dB in pre e postoperatorio. Il segnale e il rumore sono stati presentati separatamente da due altoparlanti. La configurazione SciNnh indica che il segnale è stato presentato dall'altoparlante posto a 45° dal lato con impianto cocleare e il rumore è stato presentato dall'altoparlante vicino al lato con soglia uditiva nella norma. SnhNci indica la configurazione opposta. Il punteggio di percezione del discorso dopo l'uso di CI è notevolmente migliorato nella configurazione SciNnh (p <0,05).*

di incremento pari al 12%, p <0,05). In entrambe le configurazioni, nel follow-up post-operatorio tutti i pazienti presentano evidenza di beneficio con miglioramento dello score con IC acceso; con IC spento (CI off) i punteggi di riconoscimento ritornano a valori sovrapponibili al pre-operatorio.

La percezione del parlato nel rumore migliora anche nella configurazione S0N0 in cui ogni orecchio ha lo stesso SNR. Tale risultato è indicativo del recupero della funzione binaurale ed in particolare dell'effetto di sommazione binaurale (Vermiere et al 2011). Tuttavia può essere influenzato dall'asimmetria inter-aurale manifestata dal paziente con SSD e dalla difficoltà di analizzare il recupero della stessa con i tests usati nella pratica clinica (Dillon 2001).

La Fig. 2 mostra i risultati dell'SNR critico dell' OLSA. Per la configurazione S0N0 si evidenzia un'iniziale differenza nella comprensione del parlato tra il punteggio pre-operatorio e quello post-operatorio all'ultimo follow-up. L'SNR critico è pari a -3.0 dB in pre-operatorio. In post-operatorio gli 8 soggetti sono in grado di ripetere il 50% delle parole ad un SNR critico di -3.8 dB. Questo miglioramento nella configurazione S0N0, consente di valutare la sommazione binaurale, ed esprime la differenza nella comprensione del parlato nella condizione binaurale rispetto a quella unilaterale.



Fig.2. *Test OLSA nella configurazione S0N0 in pazienti con IC e follow-up di 24 mesi. È evidente un miglioramento del SNR critico: il 50% della percezione verbale passa da SNR pari a -3.0 dB SPL a SNR pari a-3.8 dB SPL.*

1.2 LOCALIZZAZIONE

La capacità di localizzazione migliora nei pazienti con SSD e IC. Per localizzare correttamente la sorgente sonora è necessario il calcolo di tre coordinate, l'angolo, l'altezza sul piano orizzontale o verticale e la distanza. Il soggetto con soglia uditiva nella norma utilizza principalmente le differenze di tempo e d'intensità, che vengono meno nel paziente con SSD.

L'uso dell'IC consente l'integrazione centrale degli stimoli sonori provenienti dal lato con soglia uditiva nella norma con quelli provenienti dal lato con SSD e IC. Le strategie di elaborazione binaurale necessitano di tempo per essere recuperate ed infatti richiedono almeno 12-18 mesi per essere evidenziate (Gartrell et al 2014, Buechner et al 2010).

Un esempio di miglioramento medio della capacità di localizzazione in pazienti con SSD e IC è riportato nella Fig. 3. L'angolo di errore nella localizzazione sul piano orizzontale si riduceva in media di 15.4°.

Questo risultato è espressione del recupero della funzione binaurale, essenziale per la localizzazione dei suoni.

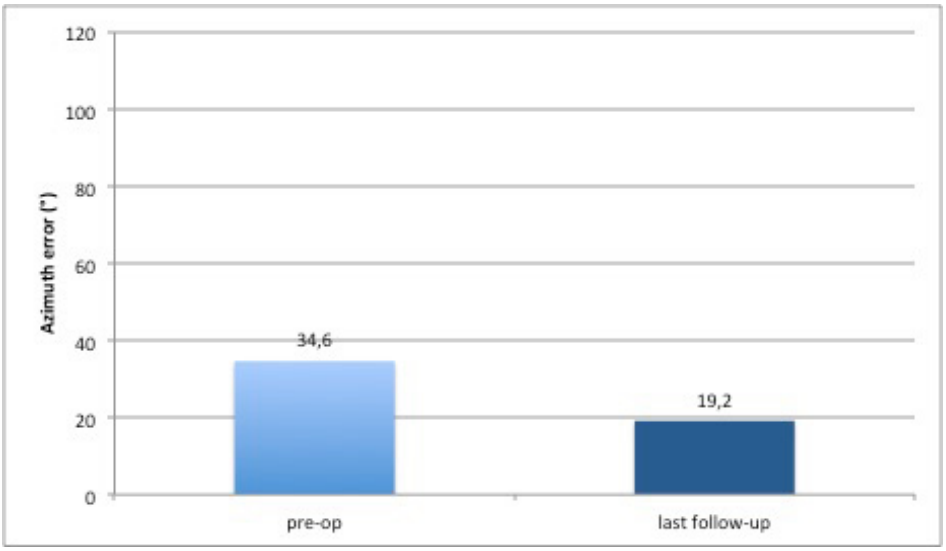

Fig.3. *Test di localizzazione in pazienti con IC e follow-up di 24 mesi. Dopo un anno di utilizzo dell'impianto cocleare si osserva un significativo recupero della funzione di localizzazione. Infatti l'angolo di errore medio di lcalizzazione pre-IC è pari a 34,6°, mentre in post-operatorio è pari a 19,2°.*

1.3 QUALITÀ DI VITA

Per valutare l'impatto dell'IC sulla perdita uditiva uno strumento utile e diffusamente utilizzato è il questionario Speech, Spatial and Qualities of hearing scale (SSQ) (Gatehouse & Noble 2004).
Il questionario SSQ ha 3 sezioni e valuta la comprensione del linguaggio, l'udito spaziale e la qualità dell'udito. I pazienti con SSD hanno un incremento dei punteggi in tutte le sezioni del questionario sin dai primi mesi di uso dell'IC e presentano un trend positivo con il progredire del tempo. Il miglioramento è più evidente nelle sezioni "Speech" e "Spatial" nel primo anno (Arndt et al 2012, Firszt JBet al, Cardieux JHet al 2013, Vermeire K et al 2009). Il miglioramento del punteggio nella sezione "Qualities" diviene significativo a partire dal 24° mese di follow-up (Távora-Vieiraet al 2015); ciò indica che l'utilizzo dell'IC non determina un decremento nella qualità del suono percepito, che potrebbe essere supposto a causa dell'utilizzo di due differenti modalità di stimolazione uditiva, ma gli aspetti di qualità dell'udito necessitano di tempo maggiore per appalesarsi.

1.4 RIDUZIONE DELL'ACUFENE

L'effetto positivo della stimolazione elettrica con IC sulla soppressione dell'acufene è stato dimostrato in diversi studi[15-18] e inizialmente ha rappresentato l'indicazione principe nel proporre l'intervento di IC ai pazienti con SSD. Nella nostra esperienza clinica, l'uso dell'IC, sin dalla sua attivazione ha un effetto positivo sulla percezione dell'acufene come dimostrato dalla riduzione dello score al Tinnitus Handicap Inventory (THI). Tale beneficio permane nel tempo con IC acceso ed è percepito in qualche misura anche con IC spento.

2. INDICAZIONI ALL'IC NEI PAZIENTI PEDIATRICI CON SSD

L'IC rappresenta il "gold standard" di trattamento nei pazienti adulti e bambini con sordità profonda bilaterale. Sebbene l'IC sia considerata ormai una robusta opzione di trattamento in casi selezionati di adulti con SSD, non c'è consenso nel porre questa indicazione in età pediatrica. Tuttavia bisogna considerare alcuni elementi che rendono più rilevante l'impatto negativo della SSD nei bambini. Infatti, mentre i normoudenti hanno un errore medio di localizzazione pari a 4-6°, i bambini con SSD sbagliano mediamente 28° (Reeder et al 2015).

Inoltre, è ben noto che i bambini in generale richiedono un miglior rapporto segnale-rumore rispetto agli adulti per le comuni esigenze comunicative e per un corretto apprendimento; quelli con SSD richiedono un ascolto ancora più vantaggioso (2,5-8 dB di rapporto segnale-rumore) per avere delle performance simili a quelle dei bambini di pari età (Ruscetta et al 2005; Noh and Park 2012; Lieu et al 2013).
Questi aspetti devono essere presi in considerazione poiché i bambini sono esposti a molte ore di rumore ambientale ogni giorno (Busch et al 2017). Fatta eccezione per i bambini molto piccoli, la maggior parte delle persone trascorre almeno 4 ore al giorno nel rumore. Di conseguenza l'ascolto del rumore è destinato a influenzare l'apprendimento ed è importante migliorare il rapporto segnale-rumore nei bambini per porli nella migliore condizione possibile di ascolto.
Kral et al. (2016) hanno dimostrato come la perdita sensoriale influenzi profondamente lo sviluppo della lingua parlata e le abilità cognitive di ordine superiore nei bambini congenitamente sordi. Il modello di "connettoma" proposto da questi autori evidenzia come nessuna parte del cervello funziona isolatamente; la perdita uditiva unilaterale o bilaterale ha un effetto a cascata sulle altre capacità neuro-cognitive. Sebbene i cambiamenti nella neuroplasticità occorrano anche dopo l'acquisizione della SSD, quelli derivati dalle forme congenite pongono serie sfide per la maturazione del cervello. Infatti, il cervello di un bambino è molto sensibile alla perdita di input uditivo, e tutti i cambiamenti che si verificano portano nei bambini con SSD ad una minore capacità attentiva, a ridotte funzioni esecutive e comprensione del parlato (Jung et al., 2017).
I bambini con SSD possono avere abilità linguistiche inferiori a quelle dei coetanei normoudenti. Punteggi più bassi sono osservati nei test di morfologia, sintassi e vocabolario, probabilmente a causa dell'input uditivo non ottimale durante l'apprendimento del linguaggio (Sangen et al. 2017). Alcuni bambini con SSD possono fare più errori nella grammatica e nella semantica. Non è chiaro se i ritardi di fonologia e morfosintassi si risolvano con l'età; Fischer e Lieu (2014) ritengono che il divario di sviluppo tra i bambini con SSD e normoudenti non scompare con l'accrescimento. Questi bambini possono anche sperimentare problemi scolastici; secondo Bess e Tharpe (1984), infatti, il 35% dei bambini con SSD perderebbe almeno un anno di scuola rispetto al 3.5% dei normo-udenti che risiedono nello stesso distretto.
Tali evidenze supportano la necessità di un intervento precoce per ottimizzare l'input uditivo. Ciò vale soprattutto nelle forme congenite, in cui le connessioni con la periferia uditiva e tra aree uditive corticali primarie e secondarie non possono maturare durante i primi anni di vita,

sia nei flussi informativi bottom-up che top-down (Kral et al., 2017). Inoltre la riorganizzazione corticale comporta una maggiore rappresentazione dell'orecchio con udito normale definita "aural preference" (Gordon et al., 2015). La riorganizzazione del cervello continua con l'aumentare della durata della deprivazione uditiva unilaterale, ma è anche vero che un intervento precoce può ripristinare o invertire la riorganizzazione corticale (Gordon et al 2013). In questa prospettiva, quindi, l'unico intervento in grado di ripristinare l'input binaurale è rappresentato dell'IC. Tuttavia, non tutti i bambini con SSD potranno beneficiare di questo trattamento. Quelli con aplasia o severa ipoplasia del nervo acustico non sono candidati all'IC. Sono candidabili i bambini con forme congenite o da CMV. Le comorbilità neurologiche non rappresentano una controindicazione ma possono influenzare negativamente il risultato. In pratica, si stima che sia solo circa il 30% dei bambini con SSD ad essere candidabile all'IC.
Non è possibile trarre conclusioni definitive sull'efficacia dell'IC nei bambini con SSD poiché si hanno risultati eterogenei, piccole dimensioni dei campioni e mancanza di evidenze di alto livello (Peters et al., 2016). Nella maggior parte dei casi i bambini con SSD utilizzavano con continuità l'IC in vari ambienti, alcuni dimostravano un cambiamento positivo del comportamento, migliori prestazioni accademiche e miglior orientamento nello spazio (Polenko et al 2017, Thomas et al 2017).

CONCLUSIONI

L'IC offre la possibilità di ripristinare almeno parzialmente l'udito binaurale negli adulti con SSD. Esso sembra essere una soluzione promettente per alcuni bambini con SSD congenita. In tal caso esso dovrebbe essere applicato precocemente per poter sfruttare il delicato periodo di maturazione delle vie uditive centrali e ridurre le conseguenze negative a livello cognitivo, accademico e sociale. Tuttavia, solo l'osservazione a lungo termine dei bambini con SSD impiantati rispetto a quelli non sottoposti ad IC fornirà dati tangibili del beneficio.

BIBLIOGRAFIA

1. Gordon K, Henkin Y, Kral A. Asymmetric hearing during development: the aural preference syndrome and treatment options. 2015; Pediatrics 136 (1), 141e153.

2. Arndt S, Aschendorff A, Laszig R, et al. Comparison of pseudobi- naural hearing to real binaural hearing rehabilitation after cochle- ar implantation in patients with unilateral deafness and tinnitus. Otol Neurotol 2011;32(1):39–47.

3. Bernstein JG, Goupell MJ, Schuchman GI, Rivera AL, Brungart DS. Having two ears facilitates the perceptual separation of concurrent talkers for bilateral and single-sided deaf cochlear implantees. Ear Hear. 2016;37:289–302.

4. Bess FH, Tharpe AM, Gibler AM. Auditory performance of children with unilateral sensorineural hearing loss. Ear Hear. 1986 Feb;7(1):20-6.

5. Buechner A, Brendel M, Lesinski-Schiedat A, et al. Cochlear im- plantation in unilateral deaf subjects associated with ipsilateral tinnitus. Otol Neurotol 2010;31:1381-5.

6. Busch T., Vanpoucke F., van Wieringen A. a. Auditory environment across the life span of cochlear implant users: insights from data logging. J. Speech Lang. Hear. Res. 2017: 60 (5), 1362e1377.

7. Cardieux JH, Firszt JB, Reeder RM. Cochlear implantation in nontraditional candidates: preliminary results in adolescents with asymmetric hearing loss. Otol Neurotol 2013;34(3):408–415.

8. Dillon H. Hearing Aids. New York, NY: Thieme, 2001:370-440.

9. Everberg G. Etiology of unilateral total deafness. Ann Otol Rhinol Laryngol 1960; 69:711-30.

10. Firszt JB, Holden LK, Reeder RM, Cowdrey L, King S. Cochlear implantation in adults with asymmetric hearing loss. Ear Hear 2012;33(4):521–533.

11. Gartrell BC, Jones HG, Kan A, Buhr-Lawler M, Gubbels SP, Litovsky RY. Investigating long-term effects of cochlear implantation in single-sided deafness: a best practice model for longitudinal assessment of spatial hearing abilities and tinnitus handicap. Otol Neurotol. 2014 Oct;35(9): 1525-32.

12. Gatehouse S, Noble W. The Speech, Spatial and Qualities of Hearing Scale (SSQ). Int J Audiol 43:85-99, 2004.

13. Giardina CK, Formeister EJ, Adunka OF. Cochlear Implants in Single-Sided Deafness. Current Surgery Reports. 2014 Dec 1; 2(12): 75.

14. Gordon KA, Wong DD, Papsin BC. Bilateral input protects the cortex from unilaterally-driven reorganization in children who are deaf. Brain 2013;136 (Pt 5),1609e1625.

15. Jung ME, Colletta M, Coalson R, Schlaggar BL, Lieu JEC.Differences in interregional brain connectivity in children with unilateral hearing loss. Laryngoscope 2017; 127 (11), 2636-2645.

16. Kral A, Kronenberger WG, Pisoni DB, O'Donoghue GM. Neurocognitive factors in sensory restoration of early deafness: a connectome model. Lancet Neurol.2016; 15 (6), 610-621.

17. Kral A, Yusuf PA, Land R. Higher-order auditory areas in congenital deafness: top-down interactions and corticocortical decoupling. Hear. Res. 2017; 343, 50_63.

18. Lieu JE, Karzon RK, Ead B, Tye-Murray N. Do audiologic characteristics predict outcomes in children with unilateral hearing loss? Otol. Neurotol. 2013;34 (9), 1703e1710.

19. Noh H, Park YG. How close should a student with unilateral hearing loss stay to a teacher in a noisy classroom? Int. J. Audiol. 2012; 51 (6), 426e432.

20. Northern JL, Downs MP. Hearing in children. 2nd edition. Baltimore, MD: Williams & Wilkiens; 1978:143.

21. Peters JP, Ramakers GG, Smit AL, Grolman W. Cochlear implantation in children with unilateral hearing loss: a systematic review. Laryngoscope. 2016; 126 (3), 713e721.

22. Polonenko MJ, Papsin BC, Gordon KA. Children with single-sided deafness use their cochlear implant. Ear Hear. 2017; 38 (6), 681-689.

23. Porter H & Bess FH. Children with unilateral hearing loss. In R. Seewald & A. M. Tharpe (Eds.), Comprehensive handbook of pediatric audiology (pp. 175–191). (2011). San Diego, CA: Plural.

24. Puglisi GE, Warzybok A, Hochmuth S, Visentin C, Astolfi A, Prodi N, Kollmeier B. An Italian matrix sentence test for the evaluation of speech intelligibility in noise. Int J Audiol. 2015;54 Suppl 2:44-50.

25. Punte AK, De Ridder D, Van de Heyning P. On the necessity of full length electrical cochlear stimulation to suppress severe tinnitus in single-sided deafness. Hear Res 2013;295:24–29.

26. Reeder RM, Cadieu J, Firszt JB. Quantification of speech-in-noise and sound localisation abilities in children with unilateral hearing loss and comparison to normal hearing peers. Audiol. Neuro. Otol. 2015; 20 (Suppl. 1), 31e37.

27. Ruscetta MN, Arjmand EM, Pratt SR. Speech recognition abilities in noise for children with severe-to-profound unilateral hearing impairment. Int. J. Pediatr. Otorhinolaryngol. 2005; 69 (6), 771e779.

28. Távora-Vieira D, Marino R, Acharya A, Rajan GP. The impact of cochlear implantation on speech understanding, subjective hearing performance, and tinnitus perception in patients with unilat- eral severe to profound hearing loss. Otol Neurotol 2015; 36(3): 430–436.

29. Thomas JP, Neumann K, Dazert S, Voelter C. Cochlear implantation in children with congenital single-sided deafness. Otol. Neurotol. 2017;38 (4), 496-503.

30. Turrini M, Cutugno F, Maturi P, Prosser S, Leoni FA, Arslan E. Bisyllabic words for speech audiometry: a new italian material. Acta Otorhinolaryngol Ital 1993; 13(1):63-77.

31. Valente M, Abrams H, Benson D, Chisolm T, Citron D, Hampton D, Sweetow R. Guidelines for the audiologic management of adult hearing impairment. Audiology Today. 2006;18(5):32-7.

32. Van de Heyning P, Távora-Vieira D, Mertens G, Van Rompaey V, et al. Towards a Unified Testing Framework for Single-Sided Deafness Studies: A Consensus Paper. Audiol Neurootol. 2016;21(6):391-398.

33. Vermeire K, Van de Heyning P. Binaural hearing after cochlear implantation in subjects with unilateral sensorineural deafness and tinnitus. Audiol Neurootol 2009;14(3):163–171.

34. Vincent C, Arndt S, Firszt JB, Fraysse B, Kitterick PT, Papsin BC, Snik A, Van de Heyning P, Deguine O, Marx M. Identification and evaluation of cochlear implant candidates with asymmetrical hearing loss. Audiol Neurootol. 2015;20(suppl 1):87–89.

MALFORMAZIONI COCLEARI: INDICAZIONI ALL'IMPIANTO E TECNICHE CHIRURGICHE

A. Scorpecci, S. Giannantonio, C. Pacifico, F. Presuttari, S. Bottero, G. C. De Vincentiis e P. Marsella

U.O.C. Otorinolaringoiatria ed Audiologia-Otochirurgia
Ospedale Pediatrico "Bambino Gesù" - Roma

Le malformazioni dell'orecchio interno rappresentano approssimativamente il 20% delle cause di sordità neurosensoriale (Lemmerling, 1997; Sennaroglu, 2010). La maggior parte sono associate ad ipoacusia di grado severo o profondo, ed i pazienti da esse affetti sono generalmente candidati ad impianto cocleare (IC). Alcune malformazioni possono richiedere un approccio chirurgico differente, ossia l'applicazione di un impianto uditivo al tronco encefalo (Auditory Brainstem Implantation, ABI) e in taluni casi la scelta tra IC e ABI è controversa.
Una classificazione condivisa delle malformazioni dell'orecchio interno è molto importante al fine di creare un sistema universalmente accettato che aiuti l'otologo a districarsi in un panorama molto eterogeneo, e che permetta il confronto dei risultati anatomici e funzionali tra centri di diversi paesi.

Le problematiche tipicamente associate al trattamento delle malformazioni dell'orecchio interno sono così sintetizzabili:

1. Rischio di "gusher" e meningite.
2. Rischio di decorso aberrante del nervo facciale.
3. "Timing" della chirurgia.
4. Decisione circa la tecnica chirurgica e il tipo di elettrodo.
5. Scelta tra IC e ABI.

La classificazione delle malformazioni dell'orecchio interno si basa su differenze anatomiche: anomalie cocleari tra loro simili appartengono allo stesso gruppo in quanto caratterizzate da un simile quadro anatomico e suscettibili dello stesso trattamento.

Il risultato funzionale dell'IC è invece strettamente legato alla presenza del nervo cocleare: se questo è evidenziabile il risultato sarà molto probabilmente soddisfacente, mentre se vi è un deficit o una ipoplasia del nervo l'outcome inteso in termini di recupero uditivo e acquisizione di una comunicazione oralista sarà scadente.

Alla luce di ciò, nella valutazione preoperatoria l'otologo dovrà considerare la classificazione delle malformazioni cocleari, la presenza/assenza del nervo cocleare e il quadro audiologico.

Allo scopo di comprendere la classificazione delle malformazioni cocleari, è importante conoscere le caratteristiche della coclea normale, così come mostrate dalla TC ad alta risoluzione del temporale e della Risonanza Magnetica Nucleare (RMN) a 1,5 o 3 T, preferibilmente nelle sequenze "gradient-echo" T2-pesate. La coclea normale è costituita da 2 giri e ½ o 2 giri e ¾.

La sezione "medio-modiolare" (Lemmerling, 1997), individuabile tra le scansioni assiali, è fondamentale al fine di identificare malformazioni del modiolo e quindi per effettuare una diagnosi differenziale tra coclee normali e partizioni incomplete: in un quadro anatomico normale, questo è una struttura quadrangolare o pentagonale localizzata al centro del giro basale e tra i giri basale e medio della coclea (Fig. 1).

I setti interscalari sono partizioni più spesse tra la parete interna della coclea e il modiolo, che come detto sopra dividono la coclea normale in 2 giri e ½ o 2 giri e ¾.

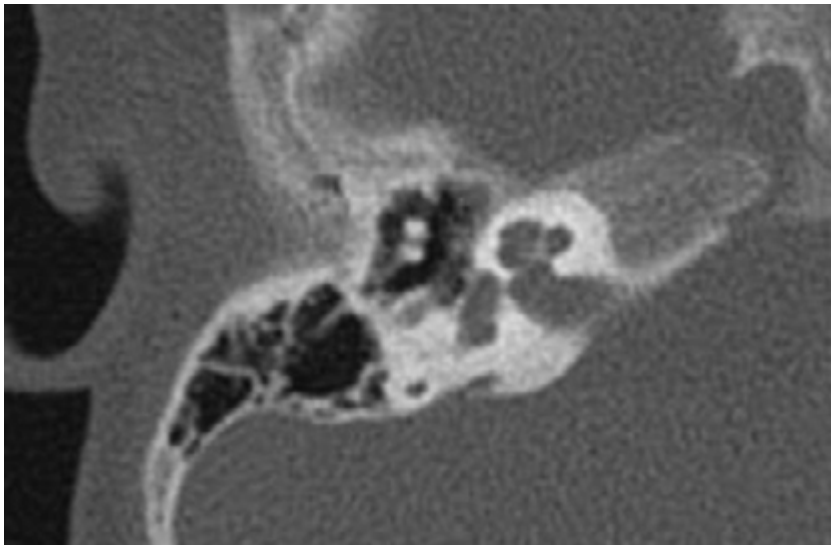

Fig.1. *Sezione "medio-modiolare" alla TC (immagine dall'archivio OPBG).*

L'apertura cocleare o canale osseo per il nervo cocleare è un passaggio osseo alla base del modiolo, attraverso cui decorrono le fibre del nervo cocleare e i vasi sanguigni.

Nella sezione immediatamente inferiore a quella medio-modiolare, che attraversa l'area della nicchia della finestra rotonda, permette di apprezzare il giro basale nella sua intera lunghezza.

Una RMN a strato sottile, con le immagini pesate in T2, mostrano le due scale cocleari, la scala timpanica e quella vestibolare, come distinte e piene di liquido.

Secondo la letteratura più aggiornata (Sennaroglu, 2015; 2016), le malformazioni dell'orecchio interno vengono classificate in 8 gruppi distinti (Tab. 1).

Tipo di malformazione	Radiologia	Audiologia	Gusher	Anomalie VII nc.	Trattamento	Elettrodo
Aplasia labirintica completa	Labirinto assente	Ipoacusia profonda	-	si	ABI	ABI
Otocisti	Minimo residuo di capsula otica	Ipoacusia profonda	-	si	ABI	ABI
Aplasia cocleare	Coclea assente	Ipoacusia profonda	-	si	ABI	ABI
Cavità comune	Coclea e vestibolo fusi in un'unica struttura rotondeggiante o cistica	Ipoacusia profonda	raro	si	IC o ABI	Sconsigliato elettrodo perimodiolare
Ipoplasia cocleare	Coclea di dimensioni più piccole,	Ipoacusia neurosensoriale o mista	possibile	si	Protesi acustica, IC o ABI	Elettrodo corto e sottile
Partizione incompleta tipo I	Coclea cistica	Ipoacusia profonda	50%	si	IC o ABI	Elettrodo "straight", full-band, elettrodo con stopper
Partizione incompleta tipo II	Giri medio e apicale della coclea fusi insieme, dall'aspetto cistico	Ipoacusia di vario grado, spesso progressiva	<10%	no	Protesi acustica o IC	Elettrodo "straight" o con stopper
Partizione incomplet tipo III	Modiolo assente, presenti setti interscalari	Ipoacusia neurosensoriale o mista di vario grado	100%	no	Protesi acustica o IC	Sconsigliato elettrodo perimodiolare
Acquedotto vestibolare largo	Coclea normale, acquedotto vestibolare allargato	Normoacusia o ipoacusia neurosensoriale di vario grado	raro	no	Protesi acustica o IC	Tutti
Anomalie dell'apertura cocleare	Apertura cocleare assente o stretta	Ipoacusia profonda, talora neuropatia uditiva	no	no	IC o ABI	Tutti

Tab.1. *Classificazione e caratteristiche delle malformazioni dell'orecchio interno.*

1. APLASIA LABIRINTICA COMPLETA O MALFORMAZIONE DI MICHEL

L'aplasia labirintica completa consiste nell'assenza della coclea, del vestibolo e dei canali semicircolari, nonché degli acquedotti cocleare e vestibolare. In questi casi l'orecchio medio è normalmente sviluppato, mentre sia la parte petrosa dell'osso temporale che la capsula otica possono essere ipoplasici (Sennaroglu, 2016). Tipicamente in questi casi il condotto uditivo interno (CUI) contiene soltanto il nervo facciale, i cui tratti labirintico, timpanico e mastoideo sono ben identificabili. In rari casi tuttavia il VII non è individuabile, pur in presenza di una normale funzione dei muscoli facciali. Sulla base della TC, si possono distinguere tre sottotipi di aplasia labirintica:

a. Aplasia labirintica con rocca petrosa ipoplasica o aplasica, per cui l'orecchio medio è adiacente alla fossa cranica posteriore;

b. Aplasia labirintica senza capsula otica, dove la parte petrosa del temporale è normale, ma la capsula otica è ipoplasica o aplasica;

c. Aplasia labirintica con capsula otica, dove sia la capsula otica che la rocca petrosa sono normalmente sviluppati; soltanto in questo gruppo il tratto labirintico del nervo facciale ha un normale decorso..

Alla valutazione audiologica questi pazienti non mostrano residui uditivi clinicamente significativi. Dal momento che in questi bambini l'impianto cocleare non è praticabile, questa condizione è stata annoverata tra le indicazioni definitive all'ABI (Sennaroglu, 2011).

2. OTOCISTI RUDIMENTALE

Per otocisti rudimentale si intende una millimetrica, incompleta rappresentazione della capsula otica, in assenza del condotto uditivo interno. Questa condizione malformativa è da considerarsi a metà tra una aplasia di Michel e una cavità comune, dato che nella malformazione di Michel non vi è alcuno sviluppo dell'orecchio interno, mentre la cavità comune è caratterizzata da uno spazio cistico rotondeggiante od ovoidale anziché da una coclea e da un vestibolo distinti. Alla valutazione audiologica questi pazienti non mostrano residui uditivi clinicamente significativi. Anche in questa condizione l'impianto cocleare non è praticabile e dal primo Consensus Meeting sull'ABI in età pediatrica (Sennaroglu, 2011) l'aplasia labirintica figura tra le indicazioni definitive all'ABI.

3. APLASIA COCLEARE

Consiste nella completa assenza della coclea. Tale malformazione si associa ad un depiazzamento anteriore del segmento labirintico del nervo facciale, che occupa lo spazio normalmente occupato dalla coclea, mentre il vestibolo e i canali semicircolari si trovano nella loro posizione usuale. A seconda della morfologia del sistema vestibolare, si distinguono due sottogruppi:

a. Aplasia cocleare con labirinto normale: di solito è simmetrica e vestibolo e canali semicircolari sono normalmente sviluppati;

b. Aplasia cocleare con vestibolo dilatato: di solito è asimmetrica; questo sottogruppo presenta un problema di diagnosi differenziale con la cavità comune, dove il CUI è normalmente sviluppato, ed il vestibolo dilatato occupa una normale posizione anatomica postero-laterale al CUI stesso.

Alla valutazione audiologica questi pazienti non mostrano residui uditivi clinicamente significativi all'esame audiometrico. Ancora una volta, in questi bambini l'impianto cocleare non è praticabile, e in seguito primo Consensus Meeting sull'ABI l'aplasia cocleare viene ormai annoverata tra le indicazioni definitive all'ABI (Sennaroglu, 2011).

4. CAVITÀ COMUNE

Per cavità comune (CC) si intende un singolo compartimento rotondeggiante od ovoidale che rappresenta sia la coclea che il vestibolo (Fig. 2). In teoria, la CC è servita da terminazioni nervose sia cocleari che vestibolari, che decorrono in un unico fascio nervoso detto nervo cocleovestibolare comune (NCVC).
A volte vi sono abbozzi dei canali semicircolari. Di regola, il CUI entra nel centro della cavità, il che rappresenta elemento di diagnosi differenziale con l'aplasia cocleare con vestibolo dilatato.
Altro elemento di distinzione è costituito dai canali semicircolari, tipicamente assenti nella CC, presenti o addirittura dilatati nell'aplasia cocleare con vestibolo dilatato.

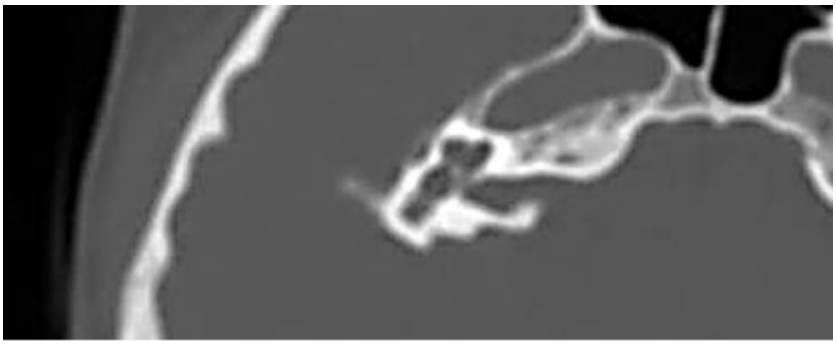

Fig.2. *Esempio di cavità comune (immagine dall'archivio OPBG).*

Alla valutazione audiologica i pazienti con cavità comune possono presentare sordità profonda con assenza dei residui uditivi, oppure con residui uditivi rilevabili dall'esame audiometrico.
La candidabilità di questi pazienti ad impianto cocleare presuppone l'esistenza di fibre uditive in numero sufficiente nel NCVC, cosa impossibile da stimare con gli attuali esami di diagnostica per immagini. Segni indiretti della presenza di un numero significativo di fibre uditive sono i residui uditivi e il parziale beneficio dalla protesizzazione acustica.

La tecnica chirurgica consiste in una labirintotomia transmastoidea, descritta per la prima volta da McElveen (1997), che permette di posizionare l'impianto lungo le pareti della cavità comune, quindi a più stretto contatto con le fibre nervose. La lunghezza dell'elettrodo può essere calcolata mediante la formula $2\pi r$, dove r è il raggio della coclea. Beltrame et al. (2005) hanno descritto un elettrodo speciale per la CC, dotato di una punta inattiva che viene inserita nella labirintotomia e ripresa attraverso una seconda apertura. L'inserimento di tale elettrodo presuppone quindi la realizzazione di due aperture nell'area del canale semicircolare laterale, a distanza di circa 3-4mm l'una dall'altra. La punta inattiva, terminante con con una "pallina" che serve ad ancorare l'array, viene spinta attraverso la labirintotomia superiore e recuperata dalla labirintotomia inferiore. Nei casi di CC che non hanno evidenza di nervo cocleo-vestibolare o di condotto uditivo interno l'ABI è l'unica opzione terapeutica possibile.
L'ABI nell'orecchio controlaterale trova inoltre una possibile indicazione nei pazienti che non mostrano un guadagno uditivo funzionale accettabile.

5. IPOPLASIA COCLEARE

Questa malformazione comprende di fatto un insieme di difetti di sviluppo della coclea che hanno come denominatore comune dimensioni esterne inferiori a quelle di una coclea normale. Anche se in questi casi è difficile contare i giri cocleari affidandosi alla TC o alla RMN, la distinzione tra ipoplasia cocleare e partizione incompleta di tipo II (vedi sotto) si basa sul numero di giri cocleari: meno di 1,5 nella prima, più di 1,5 nella seconda.
Finora sono stati descritti 4 tipi di ipoplasia cocleare (Sennaroglu, 2016a):

1. **Coclea "bud-like" (gemmiforme):** la coclea è simile ad una piccola gemma rotonda od ovoidale che nasce dal condotto uditivo interno; la sua architettura interna è severamente deformata ed è priva di modiolo e setti interscalari;

2. **Ipoplasia cistica** (Fig. 3)**:** la coclea ha una normale morfologia esterna, anche se rimane complessivamente di dimensioni più piccole, mentre è priva di architettura interna; talora la completa assenza di modiolo crea un'ampia apertura nel CUI con conseguente incremento del rischio di gusher e di inserimento dell'elettrodo nel CUI stesso; questi pazienti spesso hanno acquedotto vestibolare largo e dilatazione del vestibolo, oltre che un aumentato rischio di meningite a causa dell'assenza della platina;

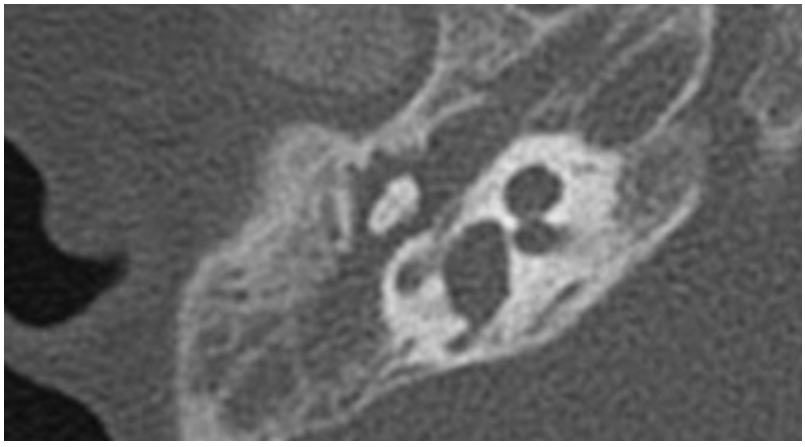

Fig.3. *Esempio di ipoplasia cistica (immagine dall'archivio OPBG).*

3. **Ipoplasia cocleare di III tipo:** la coclea ha 1 giro e ½, e il modiolo, sebbene più corto del normale, è presente, e la lunghezza complessiva dei setti interscalari è ridotta; il profilo interno ed esterno sono simili a quelli di una coclea normale, ma di dimensioni più piccole. Anche il vestibolo e i canali semicircolari di solito sono ipoplasici, così come l'acquedotto cocleare.

4. **Ipoplasia cocleare di IV tipo:** soltanto il giro medio ed apicale sono ipoplasici e dislocati antero-medialmente, mentre il giro basale è normale (Fig. 4); il segmento labirintico del nervo facciale di solito ha un decorso aberrante, anteriore alla coclea (Sennaroglu, 2016).

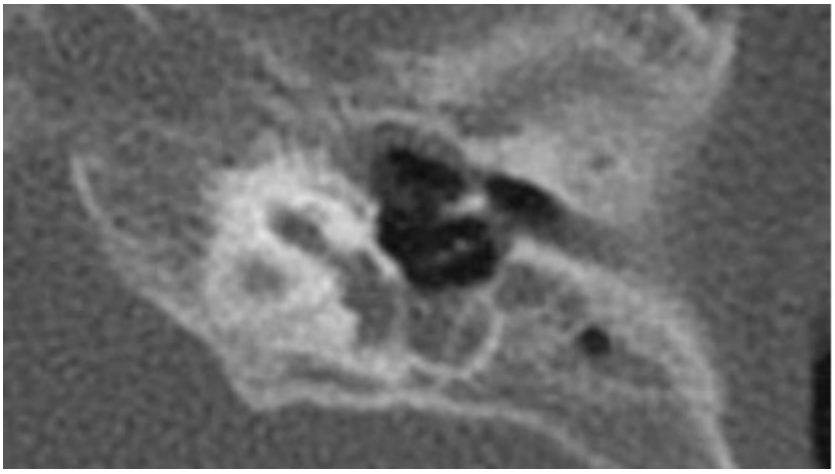

Fig.4. *Esempio di ipoplasia cocleare di IV tipo (immagine dall'archivio OPBG).*

Da un punto di vista audiologico, questi pazienti possono presentare ipoacusia neurosensoriale di grado variabile da lieve a profonda, anche se sono stati persino descritti casi di ipoacusia trasmissiva (soprattutto associata ai tipi III e IV), presumibilmente dovuta a blocco della staffa. Anche in questo caso, l'ABI rappresenta una indicazione laddove non sia individuabile il nervo cocleare.
La decisione circa il trattamento più appropriato può essere molto difficile, proprio a causa della eterogeneità dei quadri audiologici e della coesistenza non rara di deficit del nervo cocleare.
I casi con ipoacusia trasmissiva potranno trarre beneficio da un intervento chirurgico di stapedoplastica, mentre i quelli caratterizzati da ipoacusia

neurosensoriale potranno beneficiare da apparecchi acustici o impianto cocleare a seconda del grado di sordità. Durante la chirurgia di impianto cocleare, è doveroso attendersi un decorso aberrante del nervo facciale, spesso associato a malformazione del canale semicircolare laterale. Nelle coclee ipoplasiche, il promontorio potrebbe non avere la consueta estroflessione nella cassa, così che può essere difficile individuare la finestra rotonda attraverso il recesso del facciale. In questi casi, può essere utile un approccio combinato transmastoideo e transcanalare. Nelle ipoplasie è consigliabile utilizzare elettrodi sottili e corti, per ottenere un inserimento completo dell'array.
Per il tipo II, che si associa ad un rischio particolarmente alto di gusher, la ditta Med El ha sviluppato l'elettrodo FORM, lungo 19mm e in grado di percorrere per intero il giro basale e allo stesso tempo di "sigillare" efficacemente la cocleostomia. Nei frequenti casi che presentano un'associazione con deficit del nervo cocleare, la migliore opzione consiste nell'impiantare l'orecchio meglio conformato o con residui uditivi, e nel procedere ad ABI nell'orecchio controlaterale qualora la resa dell'impianto non sia soddisfacente. In casi selezionati ove le probabilità di successo funzionale dell'impianto cocleare sono accettabili, impianto cocleare e ABI possono essere proposti simultaneamente per ridurre il ritardo nel trattamento.

6. PARTIZIONE COCLEARE INCOMPLETA

Le anomalie di partizione costituiscono un gruppo di malformazioni cocleari caratterizzate da una chiara differenziazione di coclea e vestibolo, normali dimensioni cocleari e un insieme eterogeneo di difetti dell'architettura interna. Esse rappresentano il 40% circa delle malformazioni dell'orecchio interno. A seconda del tipo di malformazione modiolare e dei setti interscalari si distinguono tre tipi di partizione incompleta:

1. Partizione incompleta di tipo I: definita come malformazione cocleovestibolare cistica da Sennaroglu e Saatci nel 2002, rappresenta da sola il 20% circa delle malformazioni dell'orecchio interno. È caratterizzata da una netta differenziazione di coclea e vestibolo, con la coclea nella sua sede usuale (porzione antero-laterale del fondo del CUI) ed è completamente priva di modiolo e dei setti interscalari, assumendo così l'aspetto di una struttura cistica (Fig. 5). Le dimensioni esterne sono simili a quelle normali (Sennaroglu, 2004). Tipicamente tale

malformazione si associa una dilatazione del vestibolo, mentre raramente si accompagna ad acquedotto vestibolare largo. A volte si osserva un difetto osseo tra il CUI e la coclea, attraverso il quale il liquor riempie completamente la cavità cocleare. I pazienti con partizione incompleta di tipo I sono soggetti a meningite otogena ricorrente, indipendentemente dall'essere stati impiantati, a causa delle frequenti anomalie di sviluppo della platina e della presenza di liquor nella coclea.
Dal punto di vista audiologico, questi pazienti presentano per la maggior parte una sordità di grado profondo e sono quasi sempre candidati all'impianto cocleare. Poiché la coclea è cistica ma ha dimensioni esterne normali, in questi casi è sconsigliato l'impiego di un elettrodo perimodiolare o "modiolus-hugging", mentre si preferisce utilizzare un elettrodo "straight" (diritto) della lunghezza di 20-25mm, come ad esempio il FORM 24 di Med El, che riesce a coprire il giro basale e grazie al "tappo" conico è in grado di fermare la fuoriuscita di liquor intorno all'elettrodo (Sennaroglu, 2014), soprattutto se inserito insieme ad un piccolo lembo di fascia temporale da 2x2mm. Anche gli elettrodi Evo di Oticon hanno un tappo in silicone che può risultare utile nel controllo del gusher.
Similmente alla cavità comune, nei casi di associazione della partizione incompleta di I tipo con aplasia del nervo cocleare potrà essere indicato un ABI controlaterale qualora non si dovessero riscontrare miglioramenti clinici con un impianto cocleare.

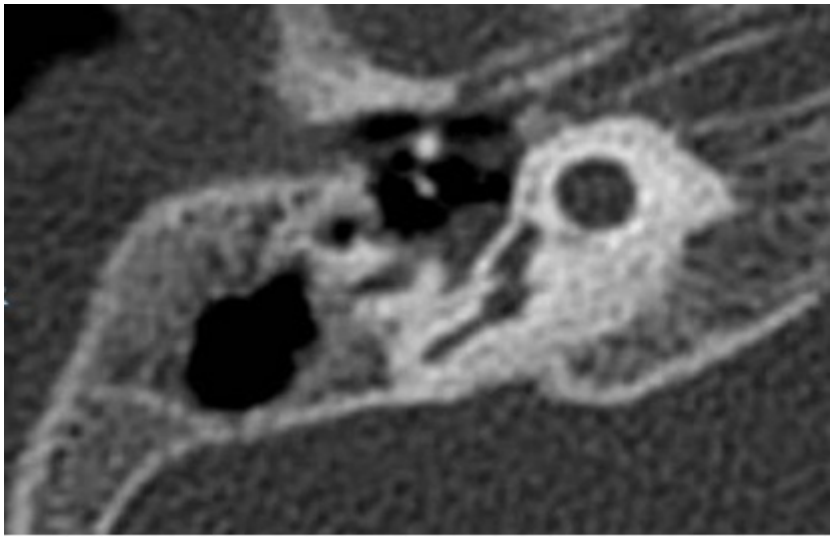

Fig.5. *Esempio di partizione incompleta di tipo I (immagine dall'archivio OPBG).*

2. Partizione incompleta di tipo II: in questa malformazione manca la porzione apicale del modiolo, per cui il giro basale è ben rappresentato, mentre il giro medio e il giro apicale sono fusi insieme in una dilatazione cistica. Quando si associano un acquedotto vestibolare largo ed una dilatazione del vestibolo (Fig. 6), il quadro prende il nome di sindrome di Mondini (Lo, 1999). Le dimensioni esterne della coclea sono pressoché normali. In un recente studio istopatologico è stato ipotizzato che il difetto modiolare possa essere secondario ad una ipertensione endolabirintica causata dalla disfunzione dell'acquedotto vestibolare, anche se non sono state osservate modificazioni "idropiche" dello spazio endolinfatico (Sennaroglu, 2016). Dal punto di vista audiologico, questi pazienti presentano sordità di grado variabile da lieve a profondo, e la loro ipoacusia è talora asimmetrica e progressiva, a volte addirittura ad esordio improvviso. In alcuni casi si osserva un gap aereo-osseo, specialmente sulle frequenze gravi, probabilmente per un effetto "terza finestra" simile a quello descritto nella sindrome di Minor.

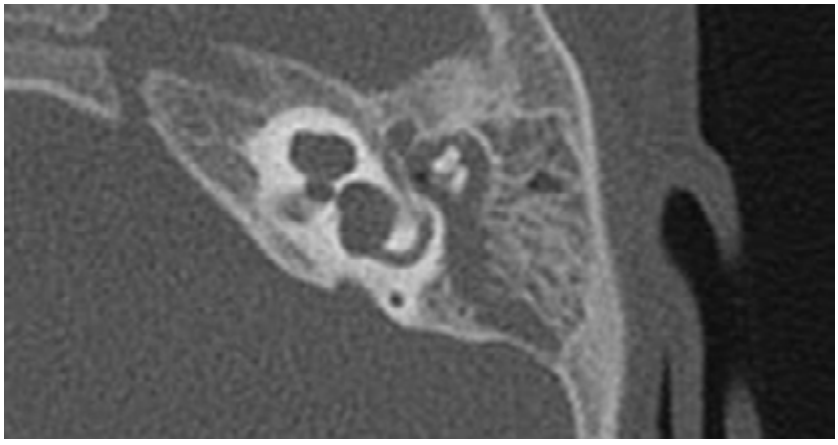

Fig.6. *Esempio di partizione incompleta di tipo II (immagine dall'archivio OPBG).*

A seconda del grado di ipoacusia, potranno essere indicati degli apparecchi acustici o un impianto cocleare. Dal momento che la porzione basale del modiolo è conservata, si possono utilizzare tutti i tipi di elettrodo. Durante la chirurgia di impianto cocleare, in questi casi si osserva tipicamente una pulsazione attraverso la finestra rotonda, dovuta alla esistenza di una "terza finestra" rappresentata dall'acquedotto vestibolare largo che trasmette la pressione liquorale alla coclea. Per questo motivo durante la chirurgia si osserveranno occasionalmente fuoriuscita lenta ("oozing")

di liquor, più raramente veri e propri gusher. Poiché il nervo cocleare è visibile nel 100% dei casi, l'ABI non è indicato.

3. Partizione incompleta di tipo III: questa condizione, che costituisce il 2% delle malformazioni dell'orecchio interno, si osserva solitamente nell'ambito delle sordità X-linked, descritte per la prima volta da Nance et al nel 1971. La coclea è provvista dei setti interscalari ma è completamente priva di modiolo. Phelps et al (1991) hanno elencato per la prima volta gli aspetti radiologici tipici della malformazione: CUI di aspetto slargato (aspetto "bulboso") nella sua porzione laterale e incompleta separazione dei giri cocleari dal CUI (Fig. 7). Talbot e Wilson (1994) hanno aggiunto l'assenza del modiolo e un'origine più mediale dell'acquedotto del vestibolo, che presenta gradi diversi di slargamento. Inoltre, il segmento labirintico del nervo facciale si trova quasi al di sopra della coclea, invece di curvare intorno al giro basale nelle scansioni assiali (Wilkins, 2012), mentre i segmenti timpanico e mastoideo presentano un decorso normale.

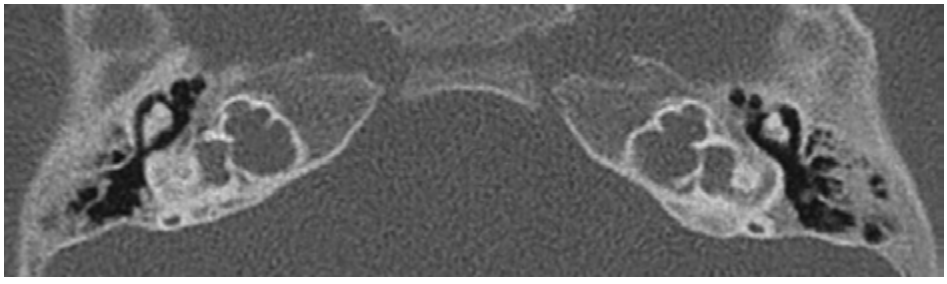

Fig.7. *Esempio di partizione incompleta di tipo III (immagine dall'archivio OPBG).*

Il quadro audiologico può variare da una ipoacusia mista ad una sordità neurosensoriale profonda.
La stapedoplastica non è da considerarsi una valida opzione di trattamento, anzi è controindicata poiché può causare gusher importanti con conseguente ulteriore perdita dei residui uditivi. Mentre i pazienti con ipoacusie miste o neurosensoriali di grado moderato-severo possono beneficiare di apparecchi acustici, i soggetti con ipoacusie severe e profonde sono candidati all'impianto cocleare. A causa dell'assenza del modiolo e dell'esteso difetto osseo in corrispondenza del giro basale, tutti i pazienti con partizione incompleta di tipo III hanno un gusher intraoperatorio ed un rischio aumentato di erroneo posizionamento

dell'elettrodo nel CUI. In questi casi la posizione dell'elettrodo deve essere controllata sempre intraoperatoriamente e sono sconsigliati gli elettrodi perimodiolari. Gli elettrodi FORM 24, o gli EVO della Oticon, sono particolarmente adatti a questa malformazione poiché coprono il giro basale e controllano la fuoriuscita di liquor intorno all'elettrodo. Tutti i pazienti con partizione incompleta di tipo III hanno nervi cocleari molto ben evidenti, per cui non sono di regola candidati ad ABI.

7. ACQUEDOTTO VESTIBOLARE LARGO

Si definisce come "largo" un acquedotto vestibolare di diametro > 1,5mm nel punto corrispondente a metà distanza tra labirinto posteriore e opercolo, valutato alle scansioni assiali della TC.
A differenza delle partizioni incomplete di tipo II, la coclea, il vestibolo e i canali semicircolari sono solitamente normali alla TC e alla RMN. Si pensa che un acquedotto vestibolare largo trasmetta la pressione del liquor cefalo-rachidiano all'orecchio interno, comportandosi da "terza finestra" e causando una ipoacusia neurosensoriale progressiva o improvvisa (Sennaroglu, 2016). Il quadro audiologico e il trattamento sono gli stessi che per la partizione incompleta di tipo II.

8. MALFORMAZIONE DEL CANALE DEL NERVO COCLEARE

Il canale del nervo cocleare (CNC) o "apertura cocleare" è quel canalicolo osseo contenente le fibre nervose che dalla coclea raggiungono il CUI, ben visualizzabile nella scansione modiolare e nelle sezioni coronali della TC. Il CNC si considera ipoplasico se la sua ampiezza è < 1,4mm (Wilkins, 2012), mentre si parla di aplasia del CNC quando questo è totalmente rimpiazzato da osso o risulta assente alle scansioni modiolari (Fig. 8). Solitamente le malformazioni del CNC si associano a stenosi del CUI, definita come ampiezza < 2,5mm nel punto mediano.

In caso di CUI stenotico, è importante approfondire la diagnostica per immagini con RMN per verificare se il nervo cocleare è ben rappresentato, ipoplasico o aplasico. A tale proposito, oltre che le scansioni assiali, sono importanti anche le scansioni parasagittali T2-pesate, che in condizioni normali mostrano distintamente i quattro nervi nel CUI.

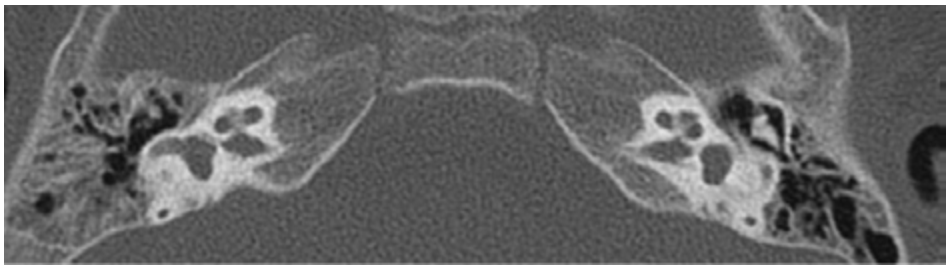

Fig.8. *Esempio di assenza del CNC e stenosi del CUI (immagine dall'archivio OPBG).*

Il quadro audiologico è caratterizzato da ipoacusia neurosensoriale severo-profonda. In alcuni casi con coclea normale, l'ipoacusia è di tipo retrococleare e lo screening di I livello con otoemissioni acustiche può risultare addirittura normale.
Dal momento che in questi casi gli apparecchi acustici solitamente non danno alcun beneficio, il trattamento delle ipoplasie del nervo cocleare consiste in prima battuta nell'impianto cocleare. Tuttavia è importantissimo effettuare un counseling adeguato con i genitori, allo scopo di prepararli ad un eventuale insuccesso dell'impianto e alla eventualità di dover ricorrere ad un ABI controlaterale qualora non vi siano progressi nelle abilità percettivo-uditive e di linguaggio. Invece nei casi di vera e propria aplasia del nervo cocleare l'ABI è indicato come il trattamento di prima scelta.

BIBLIOGRAFIA

- Beltrame MA, Frau GN, Shanks M, Robinson P, Anderson I. Double posterior labyrinthotomy technique: results in three Med-El patients with common cavity. Otol Neurotol 2005;26:177-82.
- Lemmerling MM, Mancuso AA, Antonelli PJ, Kubilis PS. Normal modiolus: CT appearance in patients with a large vestibular aqueduct. Radiology 1997;204:213-9.
- Lo WW. What is a 'Mondini' and what difference does a name make? AJNR Am J Neuroradiol 1999;20:1442-4.
- McElveen JT Jr, Carrasco VN, Miyamoto RT, Linthicum FH Jr. Cochlear implantation in common cavity malformations using a transmastoid labyrinthotomy approach. Laryngoscope 1997;107:1032-6.

- Nance WE, Setleff R, McLeod A, Sweeney A, Cooper C, McConnell F. X-linked mixed deafness with congenital fixation of the stapedial footplate and perilymphatic gusher. Birth Defects Orig Artic Ser 1971;7:64-9.
- Phelps PD, Reardon W, Pembrey M, Bellman S, Luxom L. X-linked deafness, stapes gushers and a distinctive defect of the inner ear. Neuroradiology 1991;33:326-30.
- Sennaroglu L, Saatci I. A new classification for cochleovestibular malformations. Laryngoscope 2002;112: 230-41.
- Sennaroglu L, Saatci I, Unpartitioned versus incompletely partitioned cochleae: radiologic differentiation. Otol Neurotol 2004;25:520-9.
- Sennaroglu L. Cochlear implantation in inner ear malformations- a review article. Cochlear Implants Int 2010;11:4-41.
- Sennaroglu L, Colletti V, Manrique M, Laszig R, Offeciers E, Saeed S, et al. Auditory brainstem implantation in children and non-neurofibromatosis type 2 patients: a consensus statement. Otol Neurotol 2011;32:187-91.
- Sennaroglu L, Atay G, Bajin MD. A new cochlear implant electrode with a "cork"-type stopper for inner ear malformations. Auris Nasus Larynx 2014;41:331-6.
- Sennaroglu L, Sennaroglu G, Ozgen B. Management of Inner ear Malformations, in Sataloff's Comprehensive Textbook of Otolaryngology. In: Sataloff RT, editor. JP Medical Publishers 2015:91-106.
- Sennaroglu L. Histopathology of inner ear malformations: Do we have enough evidence to explain pathophysiology? Cochlear Implants Int; 2016;17:3-20.
- Sennaroglu L, Bajin MD, Pamuk E, Tahir E. Cochlear Hypoplasia Type Four With Anteriorly Displaced Facial Nerve Canal. Otol Neurotol 2016;37:407-9.
- Talbot JM, Wilson DF. Computed tomographic diagnosis of X-linked congenital mixed deafness, fixation of the stapedial footplate, and perilymphatic gusher. Am J Otol 1994;15:177-82.
- Wilkins A, Prabhu SP, Huang L, Ogando PB, Kenna MA. Frequent association of cochlear nerve canal stenosis with pediatric sensorineural hearing loss. Arch Otolaryngol Head Neck Surg 2012;138:383-8.

IPOPLASIA/AGENESIA DEL NERVO COCLEARE: LIMITI DELLE METODICHE DIAGNOSTICHE E STRATEGIE CONDIVISE DI TRATTAMENTO

D. Di Lisi, P. Consolino

UO ORL Ospedale "Martini" - Torino

INTRODUZIONE

Un importante capitolo ancora aperto, non supportato al momento dall'approvazione unanime della comunità scientifica, è quello della rimediazione uditiva delle malformazioni congenite dell'apparato cocleovestibolare con aplasia o ipoplasia del nervo acustico, sia per i limiti diagnostici dell'imaging e dello studio elettrofisiologico, sia per le necessità di un provvedimento precoce ed efficace.

È chiaro che nei casi di assenza completa dell'orecchio interno e del nervo acustico si pongono importanti problemi di tipo rimediativo, in quanto l'unica possibilità offerta è quella dell'impianto al tronco encefalico (ABI) di cui esiste, seppure con risultati variabili, un'esperienza ormai consolidata di oltre 30 anni nella sua applicazione dopo rimozione di tumori NF2 e nelle ossificazioni cocleari complete[5-6-9-29].

Altissimo è quindi l'interesse scientifico e numerosi sono i trials clinici in corso da parte dei teams con esperienza in ABI rivolti a dimostrarne

la sicurezza anche nei bambini, nonostante le potenziali maggiori complicanze che occorre essere in grado di affrontare, al fine di abbassare l'età dell'indicazione e permettere di sfruttare al meglio la neuroplasticità del SNC ottenendo, come negli impianti cocleari, i migliori risultati correlati alla precocità di intervento[11-16-18-24-27-28].

Esiste però, riferendosi alla classificazione morfologica di Sennaroglu[25], una variabilità di quadri anatomici e funzionali per i quali l'entità della deriva uditiva e la risposta alla protesizzazione acustica tradizionale diventa uno dei criteri principali nell'algoritmo decisionale tra la stessa protesi acustica, l'impianto cocleare e l'impianto al tronco, come nei casi di IP2 ed IP3, dove la conservazione di una pur minima architettura residua della coclea può essere in grado di fornire una sufficiente risposta allo stimolo acustico o elettrico[26].

STUDIO AUDIOLOGICO

Nei casi di assenza completa delle strutture anatomiche dell'orecchio interno e del nervo acustico (evenienza fortunatamente rara) il dato audiologico concorda indubbiamente con la cofosi ed in questi bambini va sempre comunque valutata la possibilità di sfruttare una qualche forma di percezione vibrotattile in attesa di una migliore definizione clinica del caso (ritardo prestazionale, aspetti sindromici, ecc.), ai fini di una corretta indicazione all'impianto al tronco versus una riabilitazione di tipo segnico[2].

Nei casi invece dove la malformazione si presenta secondo diversi gradi di compromissione dell'apparato cocleovestibolare, senza apparente compromissione del nervo acustico, esistono ancora alcuni problemi aperti di tipo audiologico che sono legati alla variabilità del dato elettrofisiologico in relazione al dato anatomico, per ragioni ancora non dimostrate ma sicuramente legate sia all'alterazione della meccanica cocleare sia al numero ed alla distribuzione delle unità funzionali residue (sensore acustico+cellula gangliare), appartenenti alle strutture fini dell'orecchio interno che l'attuale imaging radiologica non è ancora in grado di evidenziare con sufficiente accuratezza.

Nei casi invece dove la MRI evidenzia un calibro nettamente ridotto del nervo acustico (inferiore al 50% del suo calibro abituale) e pone dubbi sul numero di fibre attive e sulla sua capacità di condurre lo stimolo, il

dato audiologico è di fondamentale importanza nell'algoritmo diagnostico terapeutico, sebbene la risposta ABR debba essere attentamente interpretata nel caso in cui la malformazione cocleare possa indurre ad errori di topodiagnosi.

La diagnosi audiologica si avvale di esami oggettivi e soggettivi che permettono di determinare monoauralmente la gravità dell'ipoacusia, la morfologia della soglia ed alcuni aspetti fisiopatologici.

Gli esami oggettivi permettono di analizzare le varie stazioni della via acustica e comprendono l'impedenzometria (timpanogramma e studio del riflesso cocleostapediale), la registrazione delle otoemissioni acustiche (TEAOE e DPOAE) ed i potenziali del tronco encefalico (ABR). La valutazione ABR, oltre l'uso del classico click, prevede l'utilizzo di stimoli con specificità spettrali per le frequenze medie e gravi al fine di definire al meglio la soglia audiometrica, documentata anche mediante stimolazione per via ossea per quantificare od escludere un'eventuale componente trasmissiva. Le maggiori criticità nello studio del potenziale del tronco sono evidenti nelle ipoacusie che non presentano un andamento pantonale ma con curva in salita o in discesa sulle frequenze gravi ed acute, evenienza che si manifesta spesso nei quadri malformativi dell'apparato cocleo-vestibolare. Inoltre l'utilizzo della registrazione dell'ABR in rarefazione ed in condensazione permette di evidenziare il microfonico cocleare, significativo della funzionalità delle cellule ciliate esterne, mentre informazioni più precise in merito allo spettro frequenziale della soglia audiometrica vengono fornite dallo studio dei potenziali di stato stazionario (ASSR).

Di non trascurabile valore ancora, nelle forme con quadri malformativi cocleovestibolari o agenesia o ipoplasia del nervo acustico, è l'elettrococleografia (ECochG) che permette lo studio monoaurale dei potenziali generati dalla periferia uditiva, specie di fronte a dubbi decisionali in merito alla rimediazione uditiva più opportuna.

Ad integrazione dei dati elettrofisiologici gli esami soggettivi comportamentali ed osservazionali specifici per età, eseguiti in campo libero e con inserti, risultano fondamentali nell'ulteriore verifica della soglia uditiva, così come la valutazione quali quantitativa del beneficio audioprotesico tradizionale tramite gli specifici esami di audiometria protesica e tramite l'inquadramento con i test del NEAP[2].

Per la definizione delle cause è infine dirimente lo studio genetico mediante sequenziamento del DNA dei geni GJB2 e GJB6, che rappresentano al momento i due test di screening di primo approccio. In caso di esito negativo le applicazioni delle nuove metodologie di ricerca sulla sordità ereditaria Next Generation Sequencing (NGS) permettono un ulteriore utile approfondimento nella ricerca delle mutazioni geniche, che possono essere responsabili di malformazioni (POU3F4, SLC26A4, ecc.)

A completamento dell'inquadramento generale delle abilità prestazionali, comunicative, relazionali e cognitive, e delle abilità linguistico verbali le valutazioni Foniatrica e NPI sono utili per meglio inquadrare l'ipoacusia all'interno di un quadro sindromico o con patologia associata ai fini della migliore scelta rimediativa e/o riabilitativa.

STUDIO RADIOLOGICO

Lo studio anatomico dell'orecchio interno e delle strutture tronco-encefaliche è effettuato attraverso un'attenta analisi comparata tra la tomografia computerizzata ad alta risoluzione (HRCT) e la risonanza magnetica (MRI)[1-12].

La TC ad alta risoluzione dell'osso temporale viene eseguita per scansione assiale con Scan multidetettore dei piani paralleli alla linea infraorbitomeatale con spessore minimo della sezione di 0,3 mm per poter ottenere immagini molto dettagliate e ricostruire con altrettanto dettaglio le sezioni coronali utilizzando una matrice 512 × 512 con un algoritmo per l'osso ad alta risoluzione e con un piccolo campo di visivo (9 cm) per la documentazione separata dell'orecchio destro e sinistro.

La MRI a 3 Tesla è ad oggi l'esame strumentale preferito per lo studio morfologico dell'orecchio interno e del nervo acustico. Le sequenze 3DFT-CISS T2 ponderate sono le più adatte per la valutazione degli spazi pieni di fluido del labirinto membranoso e dei nervi cranici. La risoluzione prevede sezioni assiali di 0,4-0,7 mm utili alla maggior definizione possibile e per consentire la generazione di immagini multiplanari riformattate di alta qualità. Come nella TC viene utilizzato un piccolo campo visivo e l'acquisizione volumetrica sagittale e coronale viene ottenuta con apposito algoritmo per la riformattazione del piano assiale. Molto importanti per lo studio morfologico del nervo acustico sono le sezioni sagittali oblique ricostruite ottenendo piani passanti perpendicolarmente al decorso del settimo e ottavo nervo cranico nel canale uditivo interno (IAC) e nell'angolo ponto-cerebellare[14].

L'attuale potere risolutivo delle due tecniche di imaging consente di ottenere informazioni molto attendibili sulla struttura macroscopica dell'orecchio interno tale da consentirne la classificazione morfologica delle malformazioni e delle varianti anatomiche sufficientemente dettagliata e di facile attribuzione. Tuttavia tale capacità risolutiva è insufficiente sui dettagli più fini del labirinto membranoso che sarebbe utile poter studiare per correlare il dato anatomico con le variabilità osservate del dato funzionale[4-14-27].

Molta attesa c'è per la 7.0T MRI dalla quale si cominciano ad ottenere, al momento al solo scopo di ricerca, i primi dati importanti sulle malattie degenerative del SNC, anche se non se ne prevede a breve un suo impiego clinico routinario.

INDICAZIONI

Nei bambini che presentano grave difetto dello sviluppo delle strutture cocleovestibolari oppure ossificazione completa della coclea dopo meningite è possibile l'impiego dell'impianto al tronco encefalico. Tuttavia il ricorso a tale tipo di protesizzazione non è necessaria per tutte le malformazioni. Infatti i pazienti con partizione incompleta di tipo 2 e 3 e con acquedotto vestibolare largo quasi sempre hanno un minimo sviluppo della coclea che consente l'utilizzo di un impianto cocleare.
Nel documento di consenso sull'indicazione all'ABI nelle malformazioni Sennaroglu et al.[25] dividono le indicazioni in due gruppi:

A. Indicazioni definite

1. Aplasia completa del labirinto (aplasia di Michel).
2. Aplasia della coclea.
3. Aplasia del nervo cocleare.
4. Aplasia del modiolo.

In tutti questi casi non esiste alcuna alternativa protesica e l'ABI può essere considerato come prima scelta rimediativa per lo stimolo della via acustica al fine di permettere la precoce attivazione dell'awarness uditiva utile a favorire la plasticità cerebrale della regione della corteccia temporale[21].

B. Indicazioni possibili

Nei casi che seguono, la variabilità anatomica e funzionale deve essere attentamente studiata prima di porre indicazione all'ABI in quanto

potrebbero esistere alternative protesiche da considerare “ex juvantibus” nell’algoritmo decisionale.

1. Ipoplasia della coclea e del modiolo
I soggetti che all’HRCT presentano ipoplasia cocleare con normale conformazione del modiolo possono presentare diversi quadri audiologici. In taluni casi la soglia uditiva risulta solo parzialmente compromessa e gli apparecchi acustici possono garantire una adeguata percezione uditiva tale da permettere lo sviluppo delle abilità linguistico verbali.
Se invece a tale ipoplasia cocleare si associa la stenosi o l’assenza del modiolo solitamente anche il nervo cocleare è ipoplasico o assente e la soglia uditiva presenta deriva grave o profonda. In tal caso con i test elettrofisiologici attualmente disponibili non è possibile predire se l’ipoplasia del nervo sarà in grado di sostenere un’adeguata stimolazione elettrica da parte di un impianto cocleare[32].

2. Cavità comune e partizione incompleta tipo 1 con nervo cocleare apparentemente assente
È importante notare che la cavità comune può essere facilmente confusa con l’aplasia cocleare e la dilatazione vestibolare. In questo caso l’impianto cocleare va evitato e l’ABI può essere considerato come prima scelta.

3. Cavità comune e partizione incompleta di tipo 1 con nervo cocleare presente
Anche se il nervo è presente, la distribuzione del tessuto neurale nella coclea è anormale e non sempre l’impianto cocleare è in grado di fornire una adeguata stimolazione. Tuttavia in tal caso gli Autori indicano l’ABI come seconda opzione dopo l’IC[16].

4. Presenza di un unico nervo cocleovestibolare
In questo caso, non è possibile determinare con precisione la quantità di fibre cocleari nel pacchetto cocleovestibolare. Tuttavia è corretto utilizzare in prima istanza un IC e riservare l’ABI per quei pazienti che non riescono a trarre beneficio dalla stimolazione elettrica fornita dall’IC[31].

5. Ipoplasia del nervo cocleare
Per ipoplasia del nervo si intende una riduzione del suo calibro inferiore al 50% rispetto al normale oppure un diametro inferiore a quello del nervo facciale. Questa evenienza va attentamente valutata con la MRI e l’elettrofisiologia poiché se il numero di fibre nervose che penetrano nel modiolo è esiguo l’ABI può essere considerato come prima scelta[30-32].

6. Ossificazione cocleare post meningite meningococcica.
Nel caso in cui l'ossificazione completa della coclea non consenta una applicazione soddisfacente dell'elettrodo a contatto con le fibre del nervo (compreso il drill out della coclea o l'utilizzo di particolari array) può essere preso in considerazione l'ABI[6].

CONCLUSIONI

È bene precisare che, a causa dei risultati di gran lunga inferiori rispetto a quelli attesi da un'operazione di impianto cocleare, l'utilizzo dell'impianto al tronco viene ad oggi considerato nel caso in cui non vi siano ad esso alternative.
Uno dei maggiori limiti concettuali dell'ABI è dovuto all'architettura del nucleo cocleare che presenta un'organizzazione cellulare tonotopica tridimensionale dalla superficie alla profondità mentre la struttura piana degli elettrodi prevede il solo contatto con la superficie del nucleo, presupponendo la riorganizzazione dell'attività neurale dietro stimolo elettrico, non sempre al momento dimostrata[19-23].
Altro limite all'applicazione pediatrica precoce è determinato dalla possibilità di una dislocazione nel tempo della placca elettrodica correlata alla modifica delle strutture anatomiche del SNC il cui accrescimento è molto evidente nei primi anni di vita[8].
L'aplasia dell'apparato cocleovestibolare, o della chiocciola o del modiolo o del nervo acustico rappresentano al momento l'unica indicazione condivisa per un intervento ABI di prima scelta. Rimane ancora in discussione l'età più opportuna di quando effettuare l'intervento tenuto conto del rapporto costo beneficio legato ai rischi chirurgici ed alle necessità della rimediazione precoce. Un maggior consenso sembra esserci per l'età di 24 mesi nella quale fattori critici quali il peso corporeo, la volemia, l'anatomia dell'osso temporale e lo sviluppo del tronco encefalico presentano rischi minori rispetto ad un'età inferiore[25].
I migliori risultati con l'ABI si ottengono nei bambini con ipoacusie insorte peri e post linguali, ossia in seguito a grave ossificazione meningitica o a traumi.

- I bambini con ipoplasia del nervo o con un unico tronco nervoso statoacustico costituiscono il gruppo più controverso nel processo decisionale tra CI e ABI[27-28]. È ovvio che lo studio radiologico non può predire, sulla base del solo dato morfologico, la funzione del nervo cocleare che è correlata al numero delle fibre attive.

Lo studio elettrofisiologico della risposta neurale rappresenta pertanto, insieme alla valutazione audiologica della abilità percettivo uditive, un complemento fondamentale per la scelta fra CI ed ABI, sebbene la risposta ABR possa essere inficiata dall'alterata ricezione e trasmissione dello stimolo a livello cocleare[30]. Pertanto, per queste ragioni, la prima indicazione maggiormente condivisa in questi casi è l'indicazione all'impianto cocleare con la prospettiva di un passaggio all'ABI qualora i livelli di percezione uditiva non siano sufficienti ad una corretta discriminazione dei suoni di lingua e l'EABR confermi le scarse capacità conduttive del nervo[32]. L'indicazione è di solito quella di rioperare lo stesso lato previo espianto dell'IC. Tuttavia molta attesa c'è dagli studi di Sennaroglu[13] in merito ai risultati ottenuti con un elettrodo di prova intracocleare (ITE) appositamente progettato per rilevare la risposta EABR intraoperatoria quale valore predittivo per l'applicazione di un CI versus un ABI. Dai primi dati dello studio eseguito su 11 casi con diverso grado di malformazione si evince che la risposta EABR è proporzionalmente correlata alla normalità anatomica della coclea e del nervo acustico.

Si apprezza una notevole differenza nei risultati audiologici tra coloro che sono stati sottoposti ad ABI dopo exeresi di lesioni tumorali quali i neurinomi e coloro che sono stati impiantati in seguito a patologie non tumorali quali ad esempio l'aplasia del nervo cocleare o le ossificazioni complete della coclea dove si osservano migliori risultati[6].
Per poter approcciare un percorso clinico, chirurgico e riabilitativo è necessario che il team ABI debba avere ottima esperienza su pazienti pediatrici sottoposti a CI.
È necessaria la presenza di un esperto neurochirurgo pediatrico per evitare complicanze e garantire un ottimo posizionamento.
Nel complesso il tasso di complicanze è accettabile quando il percorso è effettuato con un team di esperti[8].

BIBLIOGRAFIA

1. Adunka OF, Jewells V, Buchman CA.
Value of computed tomography in the evaluation of children with cochlear nerve deficiency.
Otol Neurotol. 2007;28:597–604.

2. Archbold S, Lutman ME, Marshall DH.
Categories of Auditory Performance
Ann Otol Rhinol Laryngol Suppl. 1995;166:312–4.

3. Brackmann DE, Hitselberger WE, Nelson RA
Auditory brainstem implant
Issues in surgical implantation Otolaryngol Head Neck Surg.
1993;108:624–33.

4. Carner M, Colletti L, Shannon R, Cerini R, Barillari M, Mucelli RP, Colletti V.
Imaging in 28 children with cochlear nerve aplasia.
Acta Otolaryngol. 2009 Apr;129(4):458-61.

5. Colletti V, Carner M, Miorelli V, Guida M, Colletti L, Fiorino F.
Auditory brainstem implant (ABI): new frontiers in adults and children.
Otolaryngol Head Neck Surg. 2005;133:126–38.

6. Colletti V.
Auditory outcomes in tumor vs. nontumor patients fitted with auditory brainstem implants.
Adv Otorhinolaryngol. 2006;64:167–85.

7. Colletti V, Shannon R, Carner M, Veronese S, Colletti L.
Outcomes in nontumor adults fitted with the auditory brainstem implant: 10 years' experience.
Otol Neurotol. 2009 Aug;30(5):614-8.

8. Colletti V, Shannon RV, Carner M, Veronese S, Colletti L.
Complications in auditory brainstem implant surgery in adults and children.
Otol Neurotol. 2010 Jun;31(4):558-64.

9. Colletti L, Shannon R, Colletti V.
Auditory brainstem implants for neurofibromatosis type 2.
Curr Opin Otolaryngol Head Neck Surg. 2012 Oct;20(5):353-7.

10. Colletti L, Wilkinson EP, Colletti V.
Auditory brainstem implantation after unsuccessful cochlear implantation of children with clinical diagnosis of cochlear nerve deficiency
Ann Otol Rhinol Laryngol. 2013;122:605–12.

11. Colletti L, Shannon RV, Colletti V.
The development of auditory perception in children after auditory brainstem implantation - Audiol Neurootol. 2014;19(6):386-94
12. Courchesne E, Chisum HJ, Townsend J, et al.
Normal brain development and aging: quantitative analysis at in vivo MR maging in healthy volunteers.
Radiology. 2000;216:672–82.

13. Cinar BC, Yarali M, Atay G, Bajin MD, SennarogluG, Sennaroglu L
The role of eABR with intracochlear test electrode in decision making between cochlear and brainstem implants: prelimirary results.
E Archiv of Oto-Rhino-Laringology 2017 Sept 274 (9): 3315-3326.

14. Cinar BC, Batuk MO, Tahir E, Sennaroglu G, Sennaroglu L.
Audiologic and radiologic findings in cochlear hypoplasia
Auris Nasus Larynx. 2017 Dec;44(6):655-663.

15. Fayad JN, Otto SR, Brackmann DE
Auditory brainstem implants: surgical aspects.
Adv Otorhinolaryngol. 2006;64:144–53.

16. Farhood Z, Nguyen SA, Miller SC, Holcomb MA, Meyer TA, Rizk HG.
Cochlear implantation in inner ear malformations: systematic rewiew of speech cochlear perception outcomes and intraoperative findings
Otolaryngol Head Neck Surg. 2017 May;156(5):783-79.

17. Freeman SR, Stivaros SM, Ramsden RT, et al.
The management of cochlear nerve deficiency.
Cochlear Implants Int. 2013;14(Suppl 4):S27–31.

18. Lundin K, Stillesjo F, Nyberg G, Rask-Andersen H.
Experiences from Auditory Brainstem Implantation (ABIs) in four paediatric patients. Cochlear Implants Int. 2016;17:109–15.

19. McCreery DB, Shannon RV, Moore JK, Chatterjee M.
Accessing the tonotopic organization of the ventral cochlear nucleus by intranuclear microstimulation.
IEEE Trans Rehabil Eng. 1998 Dec;6(4):391-9.

20. Nevison B. A guide to the positioning of brainstem implants using intraoperative electrical auditory brainstem responses.
Adv Otorhinolaryngol. 2006;64:154–66.

21. O'Driscoll M, El-Deredy W, Atas A, Sennaroglu G, Sennaroglu L, Ramsden RT. Brain stem responses evoked by stimulation with an auditory brain stem implant in children with cochlear nerve aplasia or hypoplasia.
Ear Hear. 2011;32:300–12.

22. O'Driscoll M, El-Deredy W, Ramsden RT.
Brain stem responses evoked by stimulation of the mature cochlear nucleus with an auditory brain stem implant. - Ear Hear. 2011;32:286–99.

23. Otto SR, Moore J, Linthicum F, Hitselberger W, Brackmann D, Shannon Histopathological analysis of a 15-year user of an auditory brainstem implant. Laryngoscope. 2012;122:645–8.

24. Puram SV, Barber SR, Kozin ED, et al.
Outcomes following Pediatric Auditory Brainstem Implant Surgery: Early Experiences in a North American Center.
Otolaryngol Head Neck Surg. 2016;155:133–8.

25. Sennaroglu L, Saattci I
A new classification for cocheovestibular malformations
Laringoscope, 2002 Dec;112(12):2230-41.

26. Sennaroğlu L, Colletti V, Lenarz T, Manrique M, Laszig R, Rask-Andersen H, Göksu N, Offeciers E, Saeed S, Behr R, Bayazıt Y, Casselman J, Freeman S, Kileny P, Lee DJ, Shannon RV, Kameswaran M, Hagr A, Zarowski A, Schwartz MS, Bilginer B, Kishore A, Sennaroğlu G, Yücel E, Saraç S, Ataş A, Colletti L, O'Driscoll M, Moon IS, Gärtner L, Huarte A, Nyberg G, Mocan BÖ, Atay G, Bajin MD, Çınar BÇ, Batuk MÖ, Yaralı M, Aydınlı FE, Aslan F, Kirazlı MC, Özkan HB, Hans JM, Kosaner J, Polak M. Consensus statement: Long-term results of ABI in children with complex inner ear malformations and decision making between CI and ABI. Cochlear Implants Int. 2016 Jul;17(4):163-171.

27. Sennaroglu L, Bajin MD
Classification and current management of inner ear malformations
Balkan Med J. 2017 Sep 29;34(5):397-411.

28. Sennaroğlu L, Sennaroğlu G, Yücel E, Bilginer B, Atay G, Bajin MD, Mocan BÖ, Yaral M, Aslan F, Çnar BÇ, Özkan B, Batuk MÖ, Kirazl ÇE, Karakaya J, Ataş A, Saraç S, Ziyal İ.
Longterm results of ABI in children with severe inner ear malformations
Otol Neurotol. 2016 Aug;37(7):865-72.

29. Sennaroglu L, Colletti V, Manrique M, et al
Auditory brainstem implantation in children and non-neurofibromatosis type 2 patients: a consensus statement.
Otol Neurotol. 2011;32:187–91.

30. Song MH, Kim SC, Kim J, Chang JW, Lee WS, Choi JY.
The cochleovestibular nerve identified during auditory brainstem implantation in patients with narrow internal auditory canals: can preoperative evaluation predict cochleovestibular nerve deficiency?
Laryngoscope. 2011;121:1773–9.

31. Young NM, Kim FM, Ryan ME, Tournis E, Yaras S.
Pediatric cochlear implantation of children with eighth nerve deficiency.
Int J Pediatr Otorhinolaryngol. 2012;76:1442–8.

32. Wang Z, Liu Y, Wang L, Shen X, Han S, Wang W, Gao F, Liang W, Peng KA. Characteristics of electrically evoked auditory brainstem responses in patients with cochlear nerve canal stenosis receiving cochlear implants int J Pediatr Otorhinolaryngol. 2018 Jan;104:98-103.

33. Waring MD.
Properties of auditory brainstem responses evoked by intra-operative electrical stimulation of the cochlear nucleus in human subjects.
Electroencephalogr Clin Neurophysiol. 1996;100:538–48.

INDICE

Presentazione ..... *pag.* 7
M. Radici
Presidente A.O.O.I.

Introduzione ..... » 9
P. Marsella

Autori ..... » 11

I parte

ORECCHIO ESTERNO

Tecniche ricostruttive del padiglione a confronto: cartilagine o Medpor? ..... » 23
A. Russo, L. Lauda, V. Mastronardi
Gruppo Otologico Piacenza - Roma

Insuccessi nel trattamento delle steno-atresie acquisite del condotto: un problema da riaprire. ..... » 51
D. Destito
UO Otorinolaringoiatria Azienda Ospedaliera Pugliese - Ciaccio - Catanzaro

II parte

ORECCHIO MEDIO

Controversie sul trattamento dell'otite media acuta ricorrente in età pediatrica: sempre basate sulle evidenze? ..... » 59
E. Muzzi, P. Staffa, G. C. Del Piero, D. L. Grasso, S. Ghiselli, E. Orzan
SC di Otorinolaringoiatria e Audiologia
IRCCS Materno Infantile "Burlo Garofolo" - Trieste

Evidenze a confronto nelle strategie di trattamento dell'OME. ..... » 77
A. Pennacchi, C. Spuri, C. Sacchetti, G. Stagni
ASUR Marche Area Vasta 2 Ancona Fabriano Jesi Senigallia
Unità Operativa Complessa di Otorinolaringoiatria

Otite atelectasica in età pediatrica: cosa fare? ..... » 93
B. Montemurri, S. Bottero, G. C. De Vincentiis e P. Marsella
UOC Otorinolaringoiatria ed Audiologia-Otochirurgia
Ospedale Pediatrico "Bambino Gesù" - Roma

Le tasche di retrazione timpanica: quando trattare? ..... *pag.* 105
F. Panu
UO Otorinolaringoiatria Ospedale Brotzu - Cagliari

La miringoplastica nel bambino: intervento precoce e limiti legati all'età. ..... » 117
L. Santandrea, G. Nolè, F. Catapano
UOC di Otorinolaringoiatria e Chirurgia Cervico-facciale, Audiologia e Foniatria, Azienda Ospedaliera Regionale S. Carlo - Potenza

Microchirurgia VS chirurgia endoscopica: vantaggi e svantaggi nel trattamento delle perforazioni timpaniche nelle diverse fasce d'età. ..... » 133
G. Panetti [1], N. Maione [2], M. Panetti [3]
1 UOC ORL P.O. Ascalesi - Napoli
2 P.O. Santa Maria della Misericordia - Urbino
3 P.O. Ospedale del Mare - Napoli

Scelta dei materiali nelle miringoplastiche: quali e quando. ..... » 149
A. D'Elia, M. Barbara, F. Cariti, A. Maselli del Giudice, F. Barbara
UOC di Otorinolaringoiatria, Ospedale "Mons. R. A. Dimiccoli" Barletta

Terapia medica, mastoidectomia e DTT: cosa fare nella gestione delle mastoiditi acute. ..... » 161
R. Palladino
UOC Otorinolaringoiatria - ASl Salerno

Gestione delle complicanze endocraniche delle otomastoiditi: la mastoidectomia è sempre imperativa? ..... » 187
D. Cazzador [1], E. Alexandre [1], P. Canzi [2], E. Zanoletti [1]
1 Clinica Otorinolaringoiatrica - Ospedale-Università di Padova
2 Clinica Otorinolaringoiatrica - Ospedale-Università di Pavia

Chirurgia endoscopica VS microchirurgia nel trattamento del colesteatoma: indicazioni e limiti. ..... » 213
G. Danesi, G. Restivo
UO Otorinolaringoiatria e Microchirurgia della Base Cranica
Ospedale Papa Giovanni XXIII - Bergamo

Tecniche chiuse, aperte e obliterative nella chirurgia del colesteatoma: un dibattito ancora attuale? ..... » 221
M. Falcioni, F. Di Lella
UOC Otorinolaringoiatria e Otoneurochirurgia
Azienda Ospedaliero Universitaria di Parma

Ossiculoplastica: up-date. ..... » 237
M. Amadori, M. Pressato, S. Franchella
UOC di ORL AULSS 3 Serenissima Ospedale di Mirano - VE

Il colesteatoma in età pediatrica: una patologia a sé stante? ..... *pag.* 255
S. Giannantonio, A. Scorpecci, D. Lucidi, C. Pacifico, F. Presuttari, S. Bottero, G.C. De Vincentiis e P. Marsella
UOC Otorinolaringoiatria ed Audiologia-Otochirurgia
Ospedale Pediatrico "Bambino Gesù" - Roma

Tecniche a stadi VS follow-up con imaging nella gestione del colesteatoma. ..... » 275
F. Trabalzini, R. Lapenna
UOC Otorinolaringoiatria, Azienda Ospedaliero Universitaria Meyer - Firenze

Il trattamento del colesteatoma bilaterale: approccio conservativo o radicale? ..... » 297
C.A. Leone, R. Grassia, S. Sicignano, P. Capasso, M. Maffei, G. Russo
AORN dei Colli, Ospedale Monaldi, UOC di Otorinolaringoiatria e Chirurgia Cervico Facciale - Napoli

Trattamento delle paralisi facciali iatrogene: quando e come. ..... » 313
R. Pareschi, D. Lepera, S. Righini
UO Otorinolaringoiatria Ospedale Civile di Legnano

Monitoraggio dei nervi cranici nella chirurgia otologica: utilità e aspetti medico-legali. ..... » 327
M. Bianchedi, C. Tucci, C. D. Caporale
UOC Otorinolaringoiatria - Presidio Ospedaliero - Pescara

L'otosclerosi ha bisogno di un imaging? ..... » 367
F. Raso
UOC Otorinolaringoiatria - Presidio Ospedaliero "Garibaldi-Nesima" - Catania

Aspetti controversi nella "learning curve" della stapedioplastica. ..... » 423
C. Viti [1], A. Sambito [1], M. Simone [2]
1 UOC di Otorinolaringoiatria - Ospedale "Belcolle" di Viterbo
2 UOC di Otorinolaringoiatria - Az. Osp. "San Giovanni - Addolorata" di Roma

Chirurgia di revisione della staffa: indicazioni e gestione delle complicanze. ..... » 431
G. Bianchin [1], A. Castellucci [4], M. Benazzo [3], P. Canzi [3], D. Fresa [3], M. Manfrin [3], E. Pasanisi [2], V. Polizzi [1], L. Tribi [1], V. Vincenti [2]
1 SSD di Audiologia ed Otochirurgia AUSL - Reggio Emilia
2 Clinica Otorinolaringoiatria dell'Azienda Ospedaliero - Universitaria di Parma
3 Clinica Otorinolaringoiatria della Fondazione IRCCS - Policlinico San Matteo - Pavia
4 UO di Otorinolaringoiatria dell'Azienda Santa Maria Nuova - IRCCS - Reggio Emilia

Chirurgia funzionale ricostruttiva VS protesi impiantabili nelle displasie ossiculari. ..... » 469
A. Palumbo
UOC Otorinolaringoiatria, Ospedale "V. Fazzi" - Lecce

III parte
ORECCHIO INTERNO

Malattia di Ménière: gestione dei casi avanzati. ..... *pag.* 483
G. Romano [1], R. M. Marfelli [2], G. Larotonda [3]
1 Responsabile U.O.S. di Chirurgia dell'Orecchio della U.O.C. ORL Ospedale "Madonna delle Grazie", Matera.
2 D.M. U.O.C. ORL Ospedale "Madonna delle Grazie", Matera.
3 Direttore U.O.C. ORL Ospedale "Madonna della Grazie", Matera.

Ruolo delle protesi impiantabili dell'orecchio medio nelle ipoacusie miste. ..... » 531
G. N. Frau, F. Bonfioli, F. Maronato
UO Otorinolaringoiatria - Ospedale Santa Maria del Carmine - Rovereto

Protesi ad impianto osseo: gestione delle complicanze intra e post operatorie. ..... » 545
A. Franzetti
UO ORL Ospedale Bassini - ASST NORD Milano
Centro della sordità infantile - Ospedale "V.Buzzi" - Milano

IC e stimolazione elettroacustica: i confini delle indicazioni condivise. ..... » 565
S. Burdo, L. Dalla Costa, V. Mannella
Associazione Italiana Liberi di Sentire onlus - Studio di Audiovestibologia - Varese

Impianti Cocleari sotto l'anno di vita: vantaggi e limiti. ..... » 595
A. Della Volpe, A. De Lucia, A.M. Varricchio
UOSD CRR Impianti Cocleari e Diagnostica Audiologica
AORN Santobono-Pausilipon - Napoli

Gestione delle AHL: indicazioni alla stimolazione bimodale. ..... » 611
E. Cristofari, A. Meli, S. Razza, A. Cuscunà
SSD Servizio di Audiovestibologia Azienda Ospedaliero-Universitaria di Rilievo Nazionale e ad Alta Specializzazione ASST Settelaghi - Varese Ospedale di Circolo e Fondazione Macchi.

Nelle SSD le protesi ad impianto osseo trovano ancora un'indicazione? ..... » 631
L. Vigliaroli, R. P. Ortore
UO Otorinolaringoiatria - Casa Sollievo della Sofferenza - San Giovanni Rotondo

Attuali indicazioni all'Impianto Cocleare nelle SSD. ..... » 651
D. Cuda, A. Murri
UOC di Otorinolaringoiatria - Ospedale "G. da Saliceto" - Piacenza

Malformazioni cocleari: indicazioni all'impianto e tecniche chirurgiche. ..... *pag.* 665
A. Scorpecci, S. Giannantonio, C. Pacifico, F. Presuttari, S. Bottero, G. C. De Vincentiis e P. Marsella
U.O.C. Otorinolaringoiatria ed Audiologia-Otochirurgia
Ospedale Pediatrico "Bambino Gesù" - Roma

Ipoplasia/agenesia del nervo cocleare: limiti delle metodiche diagnostiche e strategie condivise di trattamento. ..... » 681
D. Di Lisi, P. Consolino
UO ORL Ospedale "Martini" - Torino

ASSOCIAZIONE
OTORINOLARINGOLOGI
OSPEDALIERI
ITALIANI
Presidente: MARCO RADICI

www.aooi.it

Con il contributo non condizionante di

Cochlear®