ASSOCIAZIONE
OTORINOLARINGOLOGI
OSPEDALIERI
ITALIANI
Presidente: GIOVANNI DANESI

EVOLUZIONE ED INNOVAZIONE NELLA GESTIONE DELLA PATOLOGIA RINOSINUSALE

a cura di

ERNESTO PASQUINI

XL Convegno Nazionale di Aggiornamento

MATERA • 7-8 OTTOBRE 2016

PREFAZIONE

Lo studio delle patologie dei seni paranasali e delle aree limitrofe sono stati oggetto di una precoce e profonda evoluzione che ne ha radicalmente cambiato il modo di fare diagnosi e conseguentemente di introdurre nuove tecniche di trattamento e di cura.
La ricerca di base in campo fisiopatologico e citologico ha permesso di evidenziare nuovi quadri di patologia sia funzionale che organica e implementato di conseguenza l'introduzione di nuove terapie farmacologiche e l'evidenza di nuovi assetti funzionali.
I nuovi protocolli di diagnosi con imaging, che possono vantare capacità di diagnosi fine e di inquadramento della malattia fino ad alcuni anni fa sconosciuti, hanno consentito il miglioramento di tutto l'iter di programmazione terapeutica sia essa chirurgica o funzionale.
L'introduzione di nuove metodiche chirurgiche, quali l'endoscopia e le nuove tecniche chirurgiche mirate al ripristino funzionale e strutturale del naso e delle aree limitrofe, hanno rivoluzionato il trattamento della patologia di questi distretti: minore morbidità, miglior controllo del campo chirurgico, minore ospedalizzazione, diminuzione delle complicanze e della patologia recidivante.
In questo panorama innovativo e sempre ricco di spunti il tema della medicina difensiva assume un ruolo critico, spesso preoccupante per i costi sociali che essa impone, dirottando risorse verso una politica di retroguardia atta a creare sicurezze per il medico, ma se si vuole con scarsi vantaggi per il paziente e per la comunità. Rimane fondamentale il rapporto fiduciario tra medico e paziente che non dovrebbe essere assoggettato a condizionamenti e assurgere invece a cardine del percorso diagnostico terapeutico.
Un plauso agli Autori di questo Quaderno di Aggiornamento per l'ottimo contributo che segna certamente un punto solido di partenza che sia di stimolo al passaggio dalla medicina difensiva al prendersi cura del paziente con etica e dignità.

Giovanni Danesi
Presidente AOOI

INTRODUZIONE

In ambito otorinolaringoiatrico, la patologia rinosinusale è stata a lungo considerata “la cenerentola”, probabilmente perché gli sforzi chirurgici e la loro morbilità non corrispondevano ad adeguati risultati clinici. Le scarse conoscenze di fisiopatologia nasale, gli inadeguati strumenti farmacologici e la difficoltà di visualizzazione endonasale hanno fatto si che fino a pochi anni fa si imponessero approcci esterni ad elevato impatto fisico ed emotivo sul paziente. Agli inizi degli anni ’50 tre fattori hanno influito nel modificare la gestione della patologia rinosinusale: le scoperte farmacologiche, gli studi di fisiopatologia nasosinusale e lo sviluppo della strumentazione ottica. L’introduzione attorno agli anni ’40 di antibiotici e corticosteroidi ha permesso un miglior controllo dei processi flogistici rinosinusali, riducendo progressivamente da un lato il numero delle procedure chirurgiche per singolo paziente, dall’altro l’entità delle stesse a favore di approcci endonasali meno invasivi. Il perfezionamento dei sistemi ottici da parte di Harold Hopkins nel 1959, del sistema di trasmissione della luce messo a punto da Karl Storz nel 1960 e degli studi di fisiopatologia nasale “applicata” di Messerklinger negli anni successivi, hanno permesso di dare un nuova spinta alla chirurgia endonasale. Negli anni ’80, attraverso il lavoro e le capacità didattiche di Heinz Stammberger, allievo di Messerklinger, la tecnica viene strutturata nei suoi principi fondamentali. David Kennedy con il suo ormai storico lavoro del 1985, introduce l’acronimo di FESS (Functional Endoscopic Sinus Surgery), sottolineando implicitamente in tale termine l’origine rinogenica-etmoidale della maggioranza delle affezioni flogistiche sinusali. Dopo una periodo di riluttanza e forte ostracismo, la chirurgia endoscopica naso-sinusale è diventata il gold standard nel trattamento delle patologie flogistiche naso sinusali e, grazie all’evoluzione tecnologica, al miglioramento dell’imaging ed alla collaborazione con altre discipline specialistiche quali radiologo-neuroradiologo, neurochirurgo, maxillo-facciale ed oftalmologo, si sono ampliate le indicazioni chirurgiche.

Tuttavia, l’introduzione dell’endoscopio in campo rinologico non ha comportato solo un’importante innovazione chirurgica, ma ha radicalmente modificato l’approccio alla patologia ed alla gestione del paziente con patologia rinosinusale. La diagnostica citologica e gli studi immunologici hanno cambiato il modo di pensare a queste malattie, l’allergia, pur mantenendo un ruolo importante, ha perso, possiamo dire, l’egemonia quale fattore eziologico dell’iperreattività nasale; la poliposi naso-sinusale inquadrata non più come patologia a sé stante, ma come espressione

finale di diverse forme di rinosinusite; la rinosinusite stessa, non più come una malattia nasale, ma più frequentemente come espressione locale di una malattia sistemica. Da ciò si evince come si renda indispensabile un approccio multidisciplinare al naso che coinvolga non solo l'ORL, ma anche l'allergologo, lo pneumologo, il gastroenterologo, il pediatra, l'immunologo o il reumatologo.
A parte alcune sinusiti batteriche complicate o le micosi invasive, raramente le patologie flogistiche rinosinusali possono compromettere la vita del paziente; il paziente si rivolge quindi a noi per migliorare la sua qualità di vita, deve essere di conseguenza nostro sforzo e cura impostare un trattamento medico e/o chirurgico volto al recupero di una buona funzionalità nasale preservando e recuperando il più possibile anche l'olfatto, spesso troppo precocemente, irrimediabilmente dato per perso.
L'introduzione di uno strumento tecnologicamente avanzato, come è stato l'endoscopio, ha indotto ed induce le aziende del settore a sviluppare ulteriore tecnologia dedicata, sia come strumentario sia come accessori motorizzati e no, che permettono la gestione chirurgica di complesse patologie coinvolgenti il naso, i seni paranasali, l'orbita ed il basi cranio.
Difficile dire se è stata la necessità di superare i pregiudizi iniziali, il fatto che viviamo nell'era dell' "evidence based medicine", l'impostazione di alcune scuole o tutto l'insieme, ma i vari settori di sviluppo clinici o chirurgici della rinologia di questi ultimi anni, sono stati caratterizzati da una rigorosità metodologica e scientifica impressionante, non precedentemente conosciuta in questa branca della nostra specialità e testimoniata dallo sviluppo di nuove metodiche di studio anatomico e di didattica chirurgica, dalla classificazione clinica delle rinosinusiti, dall'impostazione di trial di studio genetici su patologie rare, dall'inquadramento clinico-radiologico e chirurgico delle patologie tumorali e dalla loro rivalutazione prognostica e terapeutica alla luce dei risultati ottenuti con studi multicentrici. Prova ne è il numero di riviste rinologiche internazionali comparse nella letteratura ed il loro costante e rapido incremento nell'impact factor.
Senza una luce artificiale l'otorinolaringoiatra annullerebbe quasi completamente le sue possibilità di effettuare un corretto esame obiettivo. Per tale ragione l'utilità di uno strumento quale l'endoscopio, che abbina la capacità di illuminare cavità profonde del corpo a quella di una visione panoramica distale, è stata immediatamente recepita in campo diagnostico e molto più lentamente in ambito chirurgico. Tuttavia, pur ricordandomi perfettamente l'entusiasmo giovanile dei primi anni '90 nel tentare di utilizzare questo nuovo strumento, alla luce delle scarse conoscenze e di una letteratura più ricca nell'elencarne le complicanze che i pregi, era impensabile pensare alle evoluzioni e innovazioni alle quali stiamo assistendo.
Il cammino fatto è stato rapido e importante, ma rimaniamo comunque ancora vicini al punto di partenza: il combinarsi di esperienza, tecnica, tecnologia e cooperazione multidisciplinare permetteranno di superare gli attuali limiti.

Infine, ritengo doveroso ringraziare sentitamente tutti i colleghi che hanno accettato di aiutarmi nella stesura di questa relazione, i miei più stretti collaboratori e in particolare il Dr. Alfredo Parmeggiani che mi ha seguito, spinto e aiutato costantemente.
I miei ringraziamenti vanno anche al Dr. Giovanni Farneti che mi ha spiegato come muovermi all'interno di una cavità nasale con l'endoscopio ed al Dr. Giorgio Frank che, oltre ad insegnarmi ad andare "oltre" i seni paranasali, mi ha fatto capire l'importanza della collaborazione multidisciplinare, soprattutto se basata su un costante amichevole scambio culturale.

Ernesto Pasquini

AUTORI

I. AVATO
U.O.C. di Otorinolaringoiatria, Fondazione I.R.C.C.S.
Policlinico San Matteo, Università di Pavia

C. BALDINI
U.O. Reumatologia
Azienda Ospedaliero-Universitaria Pisana, Pisa

M. L. BARTOLI
Sezione Dipartimentale Fisiopatologia Respiratoria e Riabilitazione Respiratoria
Azienda Ospedaliero-Universitaria Pisana, Pisa

P. BATTAGLIA
Clinica Otorinolarngoiatrica, Ospedale di Circolo Fondazione Macchi, ASST Sette Laghi
HNS&FDRc, DBSV Università dell'Insubria, Varese, Italia

F. BAZZOLI
U.O. Gastroenterologia ed Endoscopia Digestiva
Policlinico Universitario S. Orsola-Malpighi, Bologna

C. BELLINI
U.O. ORL
Ospedale G. B. Morgagni-L. Pierantoni, Forlì

A. BERARDI
U.O.C. di Otorinolaringoiatria, Fondazione I.R.C.C.S.
Policlinico San Matteo, Università di Pavia

A. BERTINI
S.O.D. di Otorinolaringoiatria
Azienda Ospedaliero-Universitaria, Ospedali Riuniti di Ancona

M. BIAFORA
U.O. di Otorinolaringoiatria, Università Vita Salute
IRCCS Ospedale San Raffaele, Milano

C. BOCCIOLINI
U.O.C. ORL
Ospedale Maggiore, Bologna

M. BONALI
U.O.C. di Otorinolaringoiatria
Policlinico di Modena

C. BRUZZI
U.O. Otorinolaringoiatria
Ospedale Civile di Carpi “Bernardino Ramazzini”, Modena

M. BUSSI
U.O. di Otorinolaringoiatria, Università Vita Salute
I.R.C.C.S. Ospedale San Raffaele, Milano

A. CAMPANINI
U.O. ORL
Ospedale G. B. Morgagni-L. Pierantoni, Forlì

E. CANTONE
Dipartimento di Neuroscienze, Sezione di Otorinolaringoiatria
Università Federico II, Napoli

P. CAPASSO
Divisione ORL e Chirurgia Cervico-Facciale
Ospedale Monaldi A.O. dei Colli, Napoli

C. CARLUCCI
U.O.C. di ORL
Ospedale Civitanova Marche

P. CASTELNUOVO
Clinica Otorinolarngoiatrica, Ospedale di Circolo Fondazione Macchi, ASST Sette Laghi
HNS&FDRc, DBSV Università dell’Insubria, Varese, Italia

M. CATALANI
U.O. ORL
Osp. Koelliker, Torino

G. CAZZATO
U.O.S. di Rinologia e Chirurgia Rino-Sinusale
ULSS 12 Veneziana

G. CERONI COMPADRETTI
Unità Operativa di Otorinolaringoiatria
AUSL Imola

M. C. CIMATTI
U.O. Otorinolaringoiatria e Audiologia
Policlinico Universitario S. Orsola-Malpighi, Bologna

F. CROCETTA
U.O. ORL
Ospedale S. Orsola-Malpighi, Azienda Ospedaliero-Universitaria di Bologna

D. CUDA
U.O. Otorinolaringoiatria
Ospedale Civile “S. Giovanni in Persiceto”, Piacenza

I. DALLAN
U.O. Otorinolaringoiatria 1° Universitaria
Azienda Ospedaliero-Universitaria Pisana, Pisa

F. DEBERNARDI
Clinica ORL Università degli Studi dell'Insubria
ASST-Settelaghi, Varese

F. DE GREGORIO
Dipartimento di Scienze Mediche Transazionali
Università Federico II di Napoli

G. C. DE VINCENTIIS
U.O.C. di Otorinolaringoiatria
Ospedale Pediatrico Bambino Gesù – IRCCS Roma

A. G. DRAGONETTI
U.O. ORL
Ospedale Niguarda Ca'Granda

C. ESPOSITO
Clinica ORL Università degli Studi dell'Insubria
ASST-Settelaghi, Varese

G. FARNETI
Clinica ORL
Università degli Studi di Bologna

P. FARNETI
U.O. ORL
Ospedale S. Orsola-Malpighi, Azienda Ospedaliero-Universitaria di Bologna

L. FASANELLA
U.O.C. di ORL
Ospedale Civitanova Marche

G. FELISATI
Clinica Otorinolaringoiatrica
Ospedale Santi Paolo e Carlo, Università di Milano – DISS

M. FERMI
U.O.C. di Otorinolaringoiatria
Policlinico di Modena

I. J. FERNANDEZ
U.O. ORL
Ospedale S. Orsola-Malpighi, Azienda Ospedaliero-Universitaria di Bologna

M. GELARDI
Sezione Otorinolaringoiatria, Dipartimento Scienze Mediche di Base,
Neuroscienze e Organi di Senso, Università di Bari

E. GIORGINI
Dipartimento di Scienze della Vita e dell'Ambiente
Università Politecnica delle Marche, Ancona

G. GRAMELLINI
U.O. ORL
Ospedale Niguarda Ca'Granda

R. GRASSIA
Divisione ORL e Chirurgia Cervico-Facciale
Ospedale Monaldi A.O. dei Colli, Napoli

T. HUMMEL
Centro Ricerche per l'Olfatto ed il Gusto, Università di Dresda, Germania
Gruppo per lo Studio dell'Olfatto – Accademia Italiana di Rinologia – IAR

L. IANNUZZI
Sezione Otorinolaringoiatria, Dipartimento Scienze Mediche di Base,
Neuroscienze e Organi di Senso, Università di Bari

A. IOANNOU
U.O. Gastroenterologia ed Endoscopia Digestiva
Policlinico Universitario S. Orsola-Malpighi, Bologna

R. LA ROSA
U.O. ORL
Casa di Cura Villa Chiara, Bologna

S. LA ROSA
Dipartimento di Anatomia Patologica, Ospedale di Circolo Fondazione Macchi,
ASST Sette Laghi, Università dell'Insubria, Varese, Italia

M. LATORRE
Sezione Dipartimentale Fisiopatologia Respiratoria e Riabilitazione Respiratoria
Azienda Ospedaliero-Universitaria Pisana, Pisa

C. A. LEONE
Divisione ORL e Chirurgia Cervico-Facciale
Ospedale Monaldi A.O. dei Colli, Napoli

D. LOMBARDI
Clinica Otorinolaringoiatrica, ASST Spedali Civili di Brescia
Università degli Studi di Brescia, Italia

P. LOZZA
Clinica Otorinolaringoiatrica
Ospedale Santi Paolo e Carlo, Università di Milano – DISS

A. MACCARI
Clinica Otorinolaringoiatrica
Ospedale Santi Paolo e Carlo, Università di Milano – DISS

A. MACCHI
Clinica ORL Università degli Studi dell'Insubria
ASST-Settelaghi, Varese

M. MAFFEI
Divisione ORL e Chirurgia Cervico-Facciale
Ospedale Monaldi A.O. dei Colli, Napoli

V. MALLARDI
Dipartimento di Scienze Cliniche Specialistiche, S.O.D. di Otorinolaringoiatria
Azienda Ospedaliero-Universitaria, Ospedali Riuniti di Ancona

M. MANCINI
U.O. Otorinolaringoiatria e Audiologia
Policlinico Universitario S. Orsola-Malpighi, Bologna

D. MANDOLESI
U.O. Gastroenterologia ed Endoscopia Digestiva
Policlinico Universitario S. Orsola-Malpighi, Bologna

G. MARINI
U.O.C. di Otorinolaringoiatria
Ospedale Pediatrico Bambino Gesù – IRCCS Roma

E. MATTI
U.O.C. di Otorinolaringoiatria, Fondazione I.R.C.C.S.
Policlinico San Matteo, Università di Pavia

G. MECCARIELLO
U.O. ORL
Ospedale G. B. Morgagni-L. Pierantoni, Forlì

N. MEVIO
U.O. ORL
Ospedale Niguarda Ca'Granda

R. MIGLIARDI
Serv. Oftalmoplastica, U.O. ORL
Osp. Koelliker, Torino

A. NAPOLITANO
S.O.D. di Otorinolaringoiatria, Azienda Ospedaliero-Universitaria
Ospedali Riuniti di Ancona

P. NICOLAI
Clinica Otorinolaringoiatrica, ASST Spedali Civili di Brescia
Università degli Studi di Brescia, Italia

G. L. ORMELLESE
U.O. ORL
Ospedale Niguarda Ca'Granda

F. PAGELLA
U.O.C. di Otorinolaringoiatria, Fondazione I.R.C.C.S.
Policlinico San Matteo, Università di Pavia

P. PAGGIARO
Sezione Dipartimentale Fisiopatologia Respiratoria e Riabilitazione Respiratoria
Azienda Ospedaliero-Universitaria Pisana, Pisa

M. L. PANATTA
U.O.C. di Otorinolaringoiatria
Ospedale Pediatrico Bambino Gesù – IRCCS Roma

A. PARMEGGIANI
U.O.C. ORL
Metropolitana AUSL, Bologna

E. PASQUINI
Clinica Otorinolaringoiatrica
Ospedale Bellaria, Budrio, Bentivoglio, AUSL di Bologna

C. PIPOLO
Clinica Otorinolaringoiatrica
Ospedale Santi Paolo e Carlo, Università di Milano – DISS

A. PIRODDA
U.O. Otorinolaringoiatria e Audiologia
Policlinico Universitario S. Orsola-Malpighi, Bologna

L. PRESUTTI
U.O.C. di Otorinolaringoiatria
Policlinico di Modena

A. PUSATERI
U.O.C. di Otorinolaringoiatria, Fondazione I.R.C.C.S.
Policlinico San Matteo, Università di Pavia

N. QUARANTA
Sezione Otorinolaringoiatria, Dipartimento Scienze Mediche di Base,
Neuroscienze e Organi di Senso, Università di Bari

V. RAIA
Dipartimento di Scienze Mediche Transazionali
Università Federico II di Napoli

G. A. RAMIREZ
U.O. di Medicina Interna ad indirizzo Immunologico, Centro di Allergologia
IRCCS Ospedale San Raffaele, Milano

M. RE
S.O.D. di Otorinolaringoiatria
Azienda Ospedaliero-Universitaria, Ospedali Riuniti di Ancona

A. RIBOLDI
Three-dimensional Medical Virtual designer
Riboldi Multimedia Studio, Bologna

D. RIZZO
U.O.C. di ORL
Ospedale Civitanova Marche

R. ROMA
U.O.C. di Otorinolaringoiatria
Ospedale Pediatrico Bambino Gesù – IRCCS Roma

C. RUBINI
Dipartimento di Scienze Biomediche e Sanità Pubblica, Istituto di Anatomia Patologica
Università Politecnica delle Marche, Ancona

G. RUSSO
Divisione ORL e Chirurgia Cervico-Facciale
Ospedale Monaldi A.O. dei Colli, Napoli

A. M. SAIBENE
Clinica Otorinolaringoiatrica
Ospedale Santi Paolo e Carlo, Università di Milano – DISS

D. SALSI
U.O. Otorinolaringoiatria
Ospedale Civile “S. Giovanni in Persiceto”, Piacenza

M. SCARANO
U.O. Otorinolaringoiatria 1° Universitaria
Azienda Ospedaliero-Universitaria Pisana, Pisa

V. SCIARRETTA
U.O. ORL
Ospedale S. Orsola-Malpighi, Azienda Ospedaliero-Universitaria di Bologna

P. SCHIAVON
U.O. Otorinolaringoiatria e Audiologia
Policlinico Universitario S. Orsola-Malpighi, Bologna

V. SECCIA
U.O. Otorinolaringoiatria 1° Universitaria
Azienda Ospedaliero-Universitaria Pisana, Pisa

S. SELLARI-FRANCESCHINI
U.O. Otorinolaringoiatria 1° Universitaria
Azienda Ospedaliero-Universitaria Pisana, Pisa

M. SESSA
U.O. Otorinolaringoiatria
Ospedale Civile “S. Giovanni in Persiceto”, Piacenza

E. SICA
Clinica ORL Università degli Studi dell'Insubria
ASST-Settelaghi, Varese

E. SITZIA
U.O.C. di Otorinolaringoiatria
Ospedale Pediatrico Bambino Gesù – IRCCS Roma

G. SPINOZZI
U.O.C. di Otorinolaringoiatria, Fondazione I.R.C.C.S.
Policlinico San Matteo, Università di Pavia

S. TALIENTE
Sezione Otorinolaringoiatria, Dipartimento Scienze Mediche di Base,
Neuroscienze e Organi di Senso, Università di Bari

G. TAMBURINI
U.O.C. di ORL
Ospedale Civitanova Marche

P. TARCHINI
Clinica Otorinolaringoiatrica
Ospedale Bellaria, Budrio, Bentivoglio, AUSL di Bologna

I. TASCA
Unità Operativa di Otorinolaringoiatria
AUSL Imola

P. TERRANOVA
Clinica ORL Università degli Studi dell'Insubria
ASST-Settelaghi, Varese

M. TOMASETTI
Dipartimento di Scienze Cliniche e Molecolari
Università Politecnica delle Marche, Ancona

F. TORRESAN
U.O. Gastroenterologia ed Endoscopia Digestiva
Policlinico Universitario S. Orsola-Malpighi, Bologna

M. TRIMARCHI
U.O. di Otorinolaringoiatria, Università Vita Salute
IRCCS Ospedale San Raffaele, Milano

M. TURRI-ZANONI
Clinica Otorinolarngoiatrica, Ospedale di Circolo Fondazione Macchi, ASST Sette Laghi
HNS&FDRc, DBSV Università dell'Insubria, Varese, Italia

C. VICINI
U.O. ORL
Ospedale G. B. Morgagni-L. Pierantoni, Forlì

M. R. YACOUB
U.O. di Medicina Interna ad indirizzo Immunologico, Centro di Allergologia
I.R.C.C.S. Ospedale San Raffaele, Milano

D. ZACCARI
U.O.C. di Otorinolaringoiatria, Fondazione I.R.C.C.S.
Policlinico San Matteo, Università di Pavia

M. ZOLI
I.R.C.C.S. ISNB, U.O.C. di Neurochirurgia
Ospedale Bellaria, Bologna

Nuove modalità di approccio nello studio e nella didattica dell'anatomia dei seni paranasali

ANATOMIA ENDOSCOPICA TRIDIMENSIONALE DEL NASO, DEI SENI PARANASALI E DELLA REGIONE SELLARE E PARASELLARE

P. Farneti, M. Zoli, A. Riboldi, G. Farneti

INTRODUZIONE

Ruolo dell'anatomia settoria

Sin dai tempi di Mondino de' Liuzzi (XIV secolo), lo studio dell'anatomia si è basato sulla dissezione di cadavere ai fini di osservare dal vero la composizione del corpo umano. È stata proprio tale attività di dissezione anatomica che ha segnato la profonda innovazione trecentesca rispetto alle precedenti speculazioni anatomiche antiche e medioevali.

A distanza di settecento anni, questo stesso principio rimane il fulcro dell'apprendimento e della trasmissione del sapere anatomico, e ancora di più nella formazione di giovani chirurghi, dove imprescindibile è il ruolo dell'approfondimento specialistico delle conoscenze anatomiche, e l'attività settoria riveste un'importanza cruciale. Nell'ateneo bolognese, la dissezione anatomica su cadavere è stata ripresa una decina di anni fa, grazie alla lungimiranza del Professor Giovanni Mazzotti, docente di Anatomia prematuramente scomparso nel 2011. Nella moderna sala anatomica che porta il nome del Professor Mazzotti, sorta nel solco della continuità con la plurisecolare tradizione anatomica bolognese, l'attività di didattica anatomica viene praticata su corpi provenienti da un programma di donazione volontaria del corpo, ed è rivolta agli studenti del corso di laurea di medicina e chirurgia, agli specializzandi delle varie discipline chirurgiche, e, non ultimo, a professionisti nell'ambito di corsi di alta formazione in anatomia chirurgica.

L'Istituto di Scienze Neurologiche di Bologna ha stipulato nel 2015 una convenzione con il Dipartimento di Scienze biomediche e neuromotorie dell'Università di Bologna ai fini di una collaborazione in ambito scientifico e didattico, che ha già prodotto la pubblicazione di un paper riguardante l'anatomia endoscopica endonasale dell'arteria oftalmica.

Ricostruzione anatomica 3D

La recente introduzione in commercio di programmi per computer in grado di creare e animare strutture in tre dimensioni ci ha permesso di realizzare un modello tridimensionale dell'anatomia del naso, dei seni paranasali e della regione sellare e parasellare, partendo da scansioni di una tomografia computerizzata (TC) di un cranio umano. Nella ricostruzione tridimensionale sono state evidenziate le più frequenti varianti anatomiche e le principali aree di rischio chirurgico. Il modellamento e l'animazione d'immagini 3D sono stati ottenuti tramite il programma Cinema 4D (Maxon), software di qualità professionale. Questo programma offre infinite possibilità di creare e modellare oggetti con vari tipi di texture. I numerosi sistemi d'illuminazione, associati alla possibilità di inquadrare gli oggetti con più telecamere permettono di esaltare le caratteristiche tridimensionali delle strutture anatomiche e di creare anche tutte le possibili varianti anatomiche. È questa la prima esperienza di questa nuova tecnologia applicata alla chirurgia endoscopica nasale. Si tratta di una nuova frontiera che supera ed integra le precedenti forme di iconografia didattica: disegni, fotografie, sezioni anatomiche di cadaveri.

Tutte le strutture ricostruite tridimensionalmente con questi programmi possono essere realizzate fisicamente, singolarmente o globalmente, utilizzando delle moderne stampanti tridimensionali. I modelli così ottenuti presenteranno in tal modo una notevole accuratezza anatomica. È possibile inoltre presentare questi modelli sotto forma di filmati con inquadrature e rotazioni nei vari piani dello spazio. Queste potenziali evoluzioni valorizzano e integrano le finalità didattiche di questo lavoro.

La difficoltà nell'apprendimento delle tecniche di chirurgia endoscopica nasale è dovuta anche alla complessità e alla grande variabilità anatomica di queste regioni, con notevoli differenze fra i vari individui ed anche fra i due lati dello stesso paziente[1]. A ciò vanno aggiunte le frequenti modificazioni anatomiche indotte dai vari quadri patologici o conseguenti a eventuali precedenti interventi chirurgici[1]. In particolare la chirurgia del recesso e del seno frontale rappresenta la parte più difficile nella chirurgia endoscopica dei seni paranasali[2].

Una dettagliata conoscenza dell'anatomia normale della parete laterale del naso e in particolare del recesso frontale e della regione sellare e parasellare è indispensabile per il successo della chirurgia endoscopica nasale di queste regioni. Vi sono inoltre delle motivazioni tecniche che impongono più approfondite conoscenze e attenzioni a chi vuole dedicarsi alla chirurgia endoscopica nasale. Se, infatti, da un lato l'utilizzo delle ottiche ha permesso un'illuminazione, un ingrandimento, una visione angolata e la possibilità di definire tecniche chirurgiche endoscopiche relativamente atraumatiche e funzionali, dall'altro fornisce una visione esclusivamente monoculare, riducendo la capacità di apprezzare la profondità del campo operatorio. Le immagini endoscopiche sono, per l'assente tridimensionalità e per le varie prospettive offerte dalle ottiche, differenti da quelle percepite a "occhio nudo"[3]. Per tale motivo abbiamo deciso di realizzare una ricostruzione tridimensionale dell'a-

natomia dei seni paranasali e in particolare del recesso del seno frontale, delle strutture a essi correlate e della regione sellare e parasellare.
Per realizzare il progetto lo studio Riboldi Multimedia ha utilizzato un modello di cranio umano poligonale tridimensionale della Zygote Media Group.
Questo modello offre una ricostruzione scomponibile di un cranio umano ottenuta partendo da delle scansioni TC che sono state utilizzate per riprodurre tridimensionalmente le singole strutture ossee. Le potenzialità offerte da questo modello sono legate alla possibilità di scomporre, modificare e animare ogni singolo elemento osseo del cranio, utilizzando i più moderni e professionali programmi di grafica tridimensionale. L'utilizzo di scansioni TC per creare il modello consente un'accuratezza medica quasi perfetta, mantenendo inalterati i corretti rapporti e le proporzioni fra le diverse strutture ossee.
Fra le principali variabili che possono essere scelte grazie alle caratteristiche del programma sono state utilizzate:

- la preparazione dei materiali. Questa comprende una grande quantità di opzioni che permette di stabilire l'aspetto superficiale degli oggetti, creando texture di ogni tipo. In particolare la maggior parte dell'aspetto esterno del modello è stato ottenuto utilizzando modelli estrapolati da campioni ossei reali. Le altre texture sono state create utilizzando i valori parametrici che il programma offre;
- sistema d'illuminazione. Questo è sicuramente uno degli aspetti più importanti per la corretta rappresentazione delle immagini, essendo in grado di enfatizzarne le caratteristiche tridimensionali. Il programma dispone di nove differenti tipi di luci (sia spot, sia omnidirezionali, con raggi paralleli o conici) e quattro differenti metodi di calcolo delle ombre, con la possibilità di variare parametri addizionali per la gestione dei colori, dell'illuminazione o del contrasto.

La peculiarità del programma è di non fornire delle soluzioni precostituite, ma di lasciare all'utilizzatore piena libertà secondo le proprie esigenze e competenze, offrendo infinite possibilità di modellazione con la creazione di vari tipi di texture e di sistemi d'illuminazione o con l'utilizzo di un sistema a più telecamere.
Per evitare le numerose controversie terminologiche, che spesso ingenerano confusione in questa complessa area anatomica, ci siamo attenuti alla "European position paper on the anatomical terminology of the internal nose and paranasal sinuses", pubblicata nel 2014[4].

PARETE LATERALE DEL NASO

La ricostruzione tridimensionale della parete laterale del naso permette di evidenziare in una visione sagittale i vari rilievi che contribuiscono a formarla (turbinati inferiore, medio e superiore con i rispettivi meati e l'agger

nasi) e i rapporti anteriormente con il seno frontale, superiormente con la base cranica e posteriormente con il seno sfenoidale ed il foro sfenopalatino. Il voluminoso frontal beak di questo modello, posto subito dietro al nasion è stato scomposto nelle sue 3 componenti: il processo nasale dell'osso frontale medialmente, il processo frontale del mascellare lateralmente con il possibile contributo dell'osso nasale infero-anteriormente[4].
È stato inoltre raffigurato l'aspetto a clessidra del "frontal sinus drainage pathway" in cui la parte superiore a forma d'imbuto è costituita dalla porzione mediale del pavimento del seno frontale, la parte più stretta dal frontal sinus opening (nuova denominazione del frontal sinus ostium) e la parte inferiore a forma d'imbuto, denominata abitualmente "recesso frontale" si allarga inferiormente dal punto più stretto in direzione sagittale (fig. 1).

RECESSO FRONTALE

I limiti, la forma e le dimensioni del recesso frontale sono determinati e influenzati dalle strutture adiacenti: il margine mediale è rappresentato di solito dalla porzione anteriore del turbinato medio (1° porzione della lamina basale). Nel caso in cui la porzione anterosuperiore del processo uncinato pieghi medialmente fino al turbinato medio può contribuire a costituire la parete mediale del recesso. La parete laterale è costituita in gran parte dalla porzione anterosuperiore della lamina papiracea. Nel caso in cui la por-

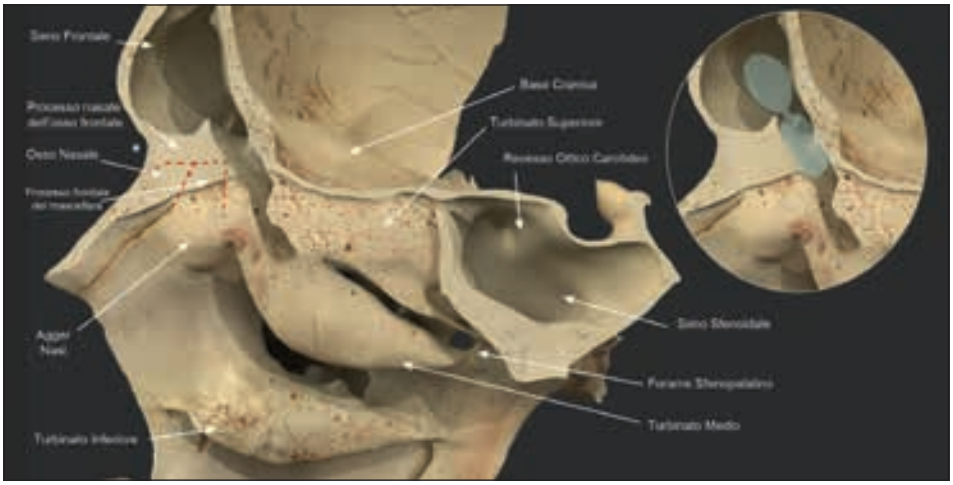

Fig. 1: Immagine 3D della parete laterale del naso con i 3 turbinati e relativi meati (parziale asportazione della testa del turbinato medio) e l'agger nasi al davanti dell'inserzione del turbinato medio. La parete contrae rapporti anteriormente con il seno frontale, superiormente con la base cranica e posteriormente con il seno sfenoidale ed il foro sfenopalatino. Dietro al nasion le 3 componenti del frontal beak: il processo nasale dell'osso frontale, il processo frontale del mascellare e l'osso nasale. Nel riquadro l'immagine a clessidra della via di drenaggio del seno frontale.

zione superiore del processo uncinato pieghi lateralmente per inserirsi sulla lamina papiracea e l'infundibolo abbia un recesso terminale, il processo uncinato forma parte della parete laterale e forma anche il pavimento del recesso frontale nella porzione anteriore. La parete posteriore è costituita dalla parete anteriore della bulla, nel caso in cui la lamina basale della bulla raggiunga il tetto etmoidale; nel caso in cui la bulla non raggiunga il tetto etmoidale, il recesso frontale comunica ampiamente con uno spazio sopra la bulla etmoidale detto recesso soprabullare. La parete anteriore è costituita dalla parte posteriore delle cellule dell'agger nasi; sono cellule anteriori all'origine del turbinato medio o direttamente sopra l'inserimento anteriore del turbinato stesso, che possono determinare in questa sede una prominenza della parete laterale del naso. La componente verticale del processo uncinato nella variante in cui si inserisce sul tetto etmoidale può contribuire a formare la parte antero-mediale della parete anteriore.
La chirurgia del recesso frontale richiede un'esatta conoscenza della sua posizione anatomica anche per la necessità di utilizzare ottiche angolate che distorcono la visione e strumenti anch'essi angolati spesso di difficile impiego. Le aree rischiose, in questa zona, sono inoltre molteplici e tali da rendere la chirurgia del recesso frontale una delle più complesse di tutta la chirurgia endoscopica. Nella ricostruzione effettuata si è riuscita a fornire una visione nei tre piani dello spazio del recesso frontale che, con queste nuove tecniche, permette di vedere, dalle varie angolazioni, la posizione del recesso. Diventa facilmente comprensibile, quindi, la disposizione del recesso orientato in alto, in avanti e lateralmente. Sono stati inoltre posti in risalto gli importanti rapporti con le strutture che lo delimitano: in avanti l'agger nasi, posteriormente la bulla etmoidale ed eventualmente il recesso sovrabullare, medialmente il turbinato medio e lateralmente la lamina papiracea. La porzione verticale del processo uncinato, che può avere una forma molto variabile può contribuire a delimitare la parete anteriore, mediale e laterale (fig. 2).

ARTERIA ETMOIDALE

In circa 85% dei casi l'arteria etmoidale è localizzata nel recesso sovrabullare[4]. Nel nostro modello è stata raffigurata nel suo decorso dal forame etmoidale anteriore alla porzione laterale della lamina cribra con gli importanti rapporti anatomici con le strutture circostanti (fig. 3).
L'inserzione di questo canale si trova di solito immediatamente dietro alla zona in cui il tetto dell'etmoide piega antero-superiormente a formare il limite posteriore e superiore del recesso frontale.
Per l'identificazione endoscopica dell'arteria etmoidale anteriore può essere utile seguire la superficie anteriore della bulla: se si estende fino al tetto dell'etmoide può essere rinvenuta 1 o 2 mm posteriormente a tale inserzione, se non raggiunge il tetto potrà essere identificata nello spazio

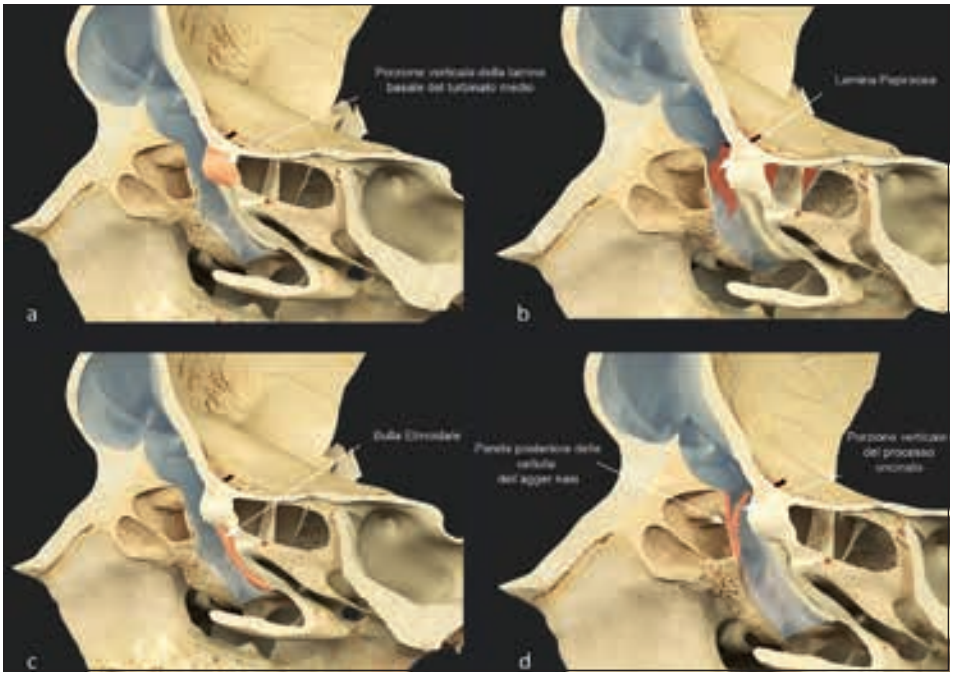

Fig. 2: Recesso frontale (azzurro) con le sue pareti:

a. medialmente la porzione verticale della lamina basale del turbinato medio (rossa),
b. lateralmente la lamina papiracea (rossa),
c. posteriormente la bulla (rossa),
d. anteriormente la parete posteriore delle cellule dell'agger (rossa) e la porzione verticale del processo uncinato.

compreso fra il limite superiore della bulla e il tetto etmoidale (recesso sovrabullare o seno laterale)[2,5].
Una lesione chirurgica dell'arteria (più frequente in caso di deiscenza) può provocare un'intensa epistassi, una retrazione dell'arteria nell'orbita con sanguinamento infraorbitario ed ematoma orbitario, più raramente una fistola rinoliquorale o un sanguinamento intracranico[7]. Il sanguinamento intraorbitario è una vera emergenza chirurgica perché può provocare una proptosi con aumento della pressione sul nervo ottico e un diminuito apporto ematico alla retina: se non decompresso può portare a una perdita della vista in 60 minuti[2].

LAMINA BASALE DEL TURBINATO MEDIO

L'opzione telecamera del programma cinema 4D, che permette di inquadrare il modello nei tre piani spaziali, associato al sistema di illuminazione, che con differenti tipi di luce è in grado di fornire diversi rilievi alle varie strut-

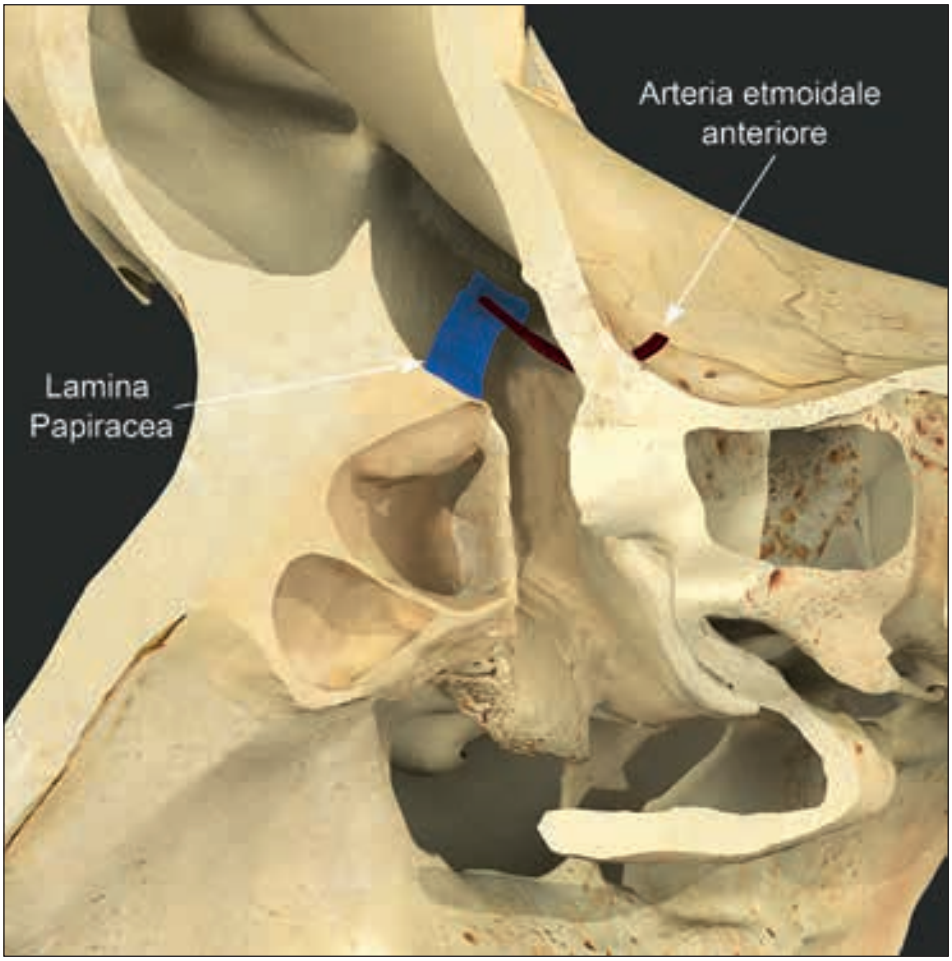

Fig. 3: L'arteria etmoidale anteriore entra nell'etmoide dal forame etmoidale anteriore. Può essere contenuta in un sottile canale a pareti ossee (canale etmoidale) della lunghezza variabile da 5 a 15 mm, che nel 40% dei casi mostra delle deiscenze ossee che danno luogo ad un canale parzialmente o totalmente aperto[6]. In alcuni casi può essere deiscente e decorrere in un meso distante 1 o 2 mm dal tetto. Attraversa l'etmoide con un decorso diagonale antero-mediale e un'angolazione variabile da 30° a 45°[1,4,6]. Nel punto in cui l'arteria entra nella fossa cranica attraverso la lamina laterale della lamina cribrosa, il chirurgo incontra l'area più critica dell'intero etmoide anteriore e dell'intera base cranica anteriore[5].

ture, sono stati utilizzati per rappresentare la lamina basale del turbinato medio. Questa è un importante punto di repere nella chirurgia endoscopica nasale e può essere schematicamente divisa in 3 parti. La prima, la più anteriore, è disposta su un piano verticale si inserisce direttamente alla base del cranio sul bordo laterale della lamina cribra. Questa è una zona molto delicata della base cranica: è necessario quindi prestare molta attenzione nella chirurgia del turbinato medio e in particolare nell'evitare trazioni

verticali sulla testa del turbinato per non correre il rischio di provocate una fistola rinoliquorale. La seconda porzione disposta su di un piano quasi frontale si estende lateralmente fino a raggiungere la lamina papiracea e divide l'etmoide anteriore da quello posteriore e può essere asportata nella sfeno-etmoidotomia endoscopica. La terza porzione, disposta su un piano quasi del tutto orizzontale, raggiunge la lamina papiracea e/o il mascellare[4]. Usualmente la porzione mediale e posteriore hanno una configurazione irregolare per la compressione delle cellule etmoidali adiacenti. La porzione verticale può essere ben visibile nelle immagini coronali, mentre la porzione mediale e posteriore nelle immagini sagittali[8] (fig. 4).

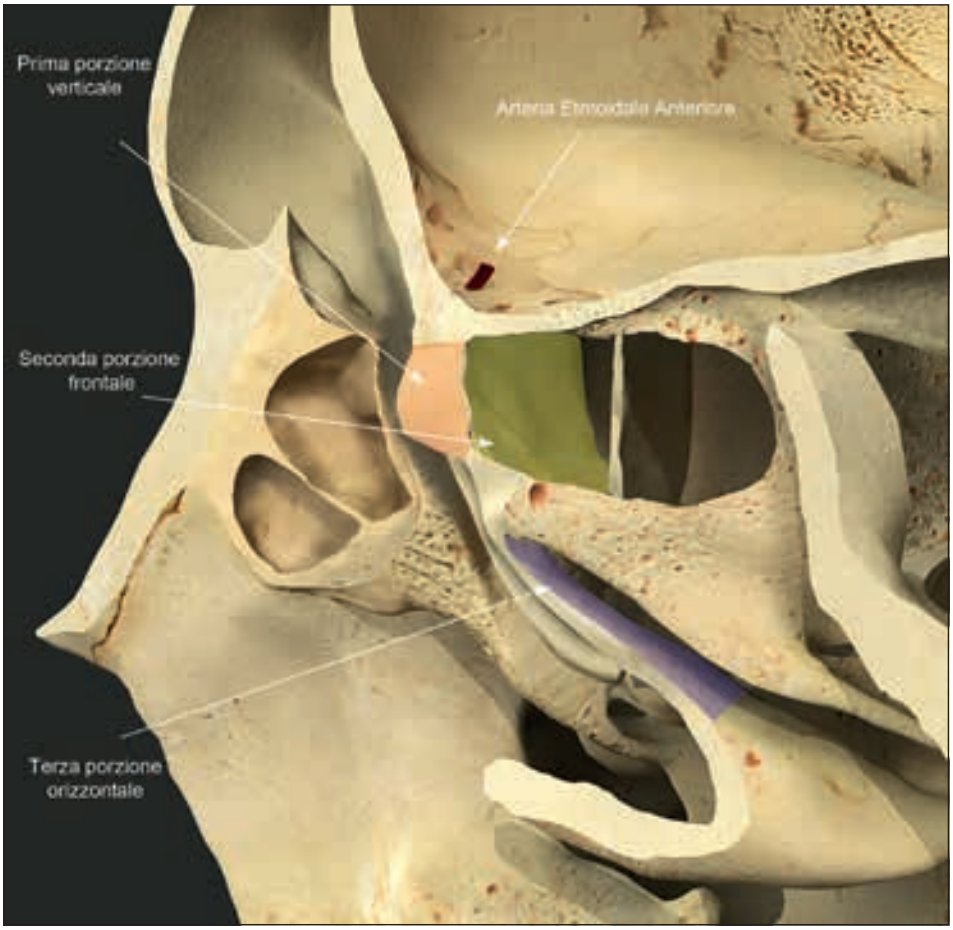

Fig. 4: Visione posteriore della lamina basale del turbinato medio nelle sue tre porzioni (il corpo del turbinato medio è stato asportato): la prima verticale inserita sul tetto etmoidale (rossa), la seconda su un piano coronale che divide l'etmoide anteriore da quello posteriore (gialla) e la terza, disposta quasi orizzontalmente (viola).

BULLA ETMOIDALE

Nel modello tridimensionale la bulla etmoidale è rappresentata nei suoi rapporti con la lamina papiracea, la seconda porzione della lamina basale del turbinato medio, il recesso frontale e l'arteria etmoidale anteriore; utilizzando il sistema di animazione, fornito dal programma cinema 4D sono state rese graficamente le possibili varianti anatomiche della bulla:

a. bulla piccola, poco pneumatizzata delimitata superiormente dal recesso sovrabullare e posteriormente dal recesso retrobullare;
b. bulla grande con inserzione sul tetto etmoidale al davanti dell'arteria etmoidale, che contribuisce a delimitare posteriormente il recesso frontale;
c. bulla voluminosa, che si estende anteriormente riducendo le dimensioni del recesso frontale (fig. 5).

PROCESSO UNCINATO HIATUS SEMILUNARIS INFUNDIBOLO ETMOIDALE

Con le opzioni fornite dal programma di grafica tridimensionale sono state ricostruite le complesse varianti anatomiche della porzione verticale del processo uncinato (inserzione sulla lamina papiracea, sul tetto etmoidale e sul turbinato medio). Nella figura 6 è inoltre evidenziabile lo hiatus semilunaris: una fessura bidimensionale a forma di semiluna fra il bordo posteriore concavo del processo uncinato e la faccia anteriore convessa della bulla etmoidale che da accesso ad uno spazio tridimensionale, l'infundibolo etmoidale. Questo spazio è delimitato dal processo uncinato antero-medialmente, dalla bulla postero-lateralmente e dalla lamina papiracea antero-lateralmente[8]. La configurazione superiore dell'infundibolo etmoidale dipende dalla inserzione superiore del processo uncinato. Se il processo uncinato si inserisce sulla base cranica o sul turbinato medio l'infundibolo si apre superiormente nel recesso frontale. Se il processo uncinato si inserisce sulla lamina papiracea l'infundibolo termina a fondo cieco nel recesso terminale[8].
Sono state inoltre rese graficamente nei tre piani dello spazio le tre varianti della porzione verticale del processo uncinato (con inserzione sul tetto etmoidale, sulla lamina papiracea o sul turbinato medio). Nella variante d'inserzione laterale, sulla lamina papiracea, l'infundibolo etmoidale è chiuso superiormente, formando un cul di sacco (recesso terminale) e il recesso frontale drena direttamente nel meato medio medialmente all'infundibolo etmoidale. Questa variante rappresenta la struttura anatomica che più spesso rende difficile il riconoscimento dell'ostio del seno frontale, seguito dalla bulla etmoidale e dalle cellule dell'agger[9]. Se il processo uncinato si estende superiormente fino al tetto dell'etmoide, o piega medialmente per fondersi con il turbinato medio, il recesso frontale, più ampio, si aprirà direttamente nell'infundibolo etmoidale.

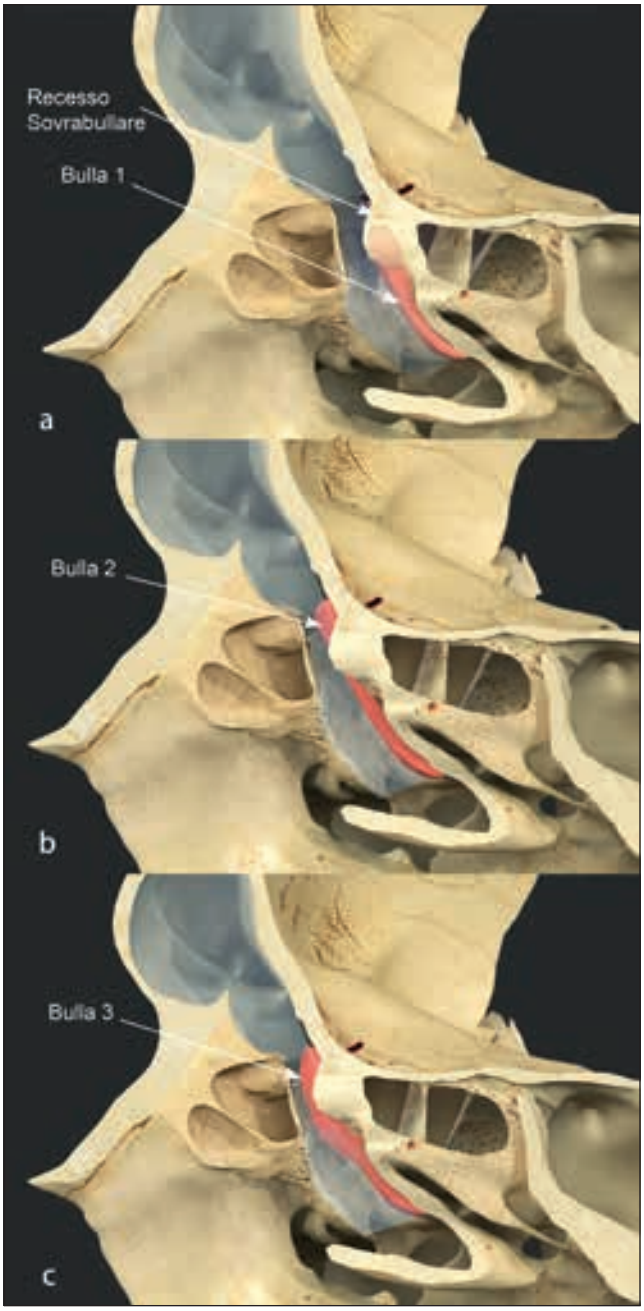

Fig. 5: a. Bulla piccola con recesso sovrabullare;
b. bulla che raggiunge superiormente il tetto etmoidale;
c. bulla voluminosa che si estende anteriormente riducendo il calibro del recesso frontale.

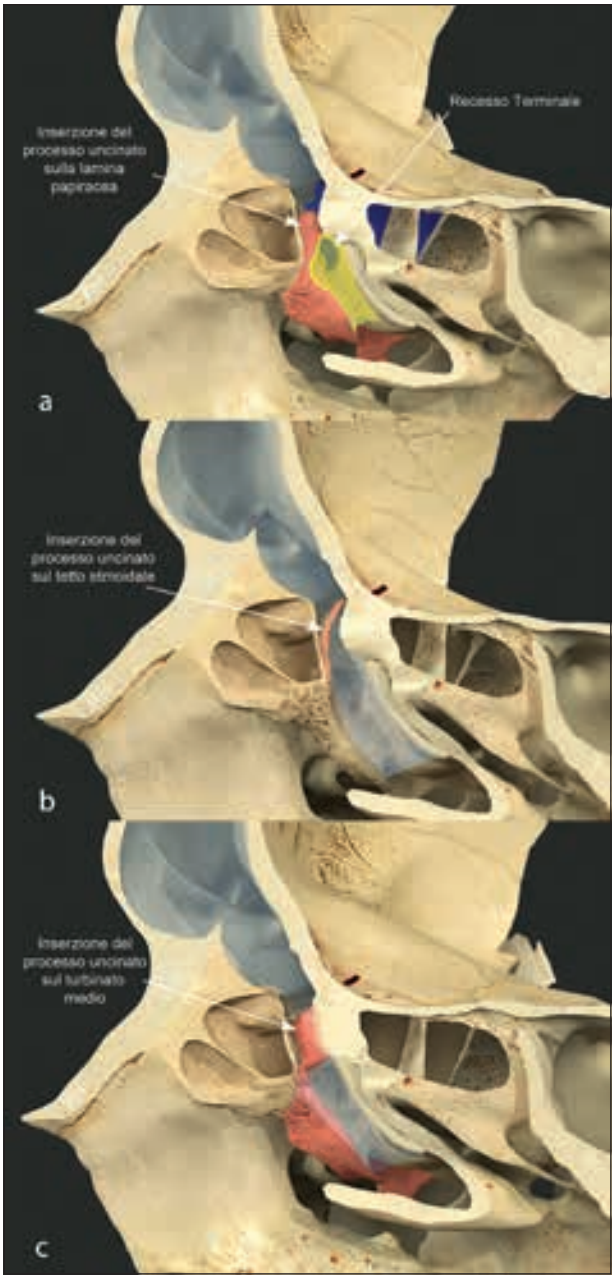

Fig. 6: Varianti anatomiche della porzione verticale del processo uncinato (processo uncinato in rosso; recesso frontale in azzurro);

a. con inserzione laterale sulla lamina papiracea ed infundibolo che termina superiormente a fondo cieco con un recesso terminale (in giallo);
b. con inserzione sul tetto etmoidale;
c. con inserzione mediale sul turbinato medio.

CELLULE ETMOIDALI ANTERIORI CELLULE FRONTOETMOIDALI

Utilizzando le numerose opzioni fornite dal programma di grafica sono state inserite nel modello tridimensionale tutte le strutture pneumatizzate che possono occupare il recesso frontale, che nella "European position paper on the anatomical terminology of the internal nose and paranasal sinuses" del 2014[4], vengono distinte in "cellule etmoidali anteriori" se queste cellule non si estendono nel seno frontale e in "cellule frontoetmoidali", se entrano nel seno frontale.
Queste cellule vengono ulteriormente classificate in anteriori, posteriori, mediali o laterali, rispetto al recesso frontale e alla parete interna del seno frontale[4] (fig. 7).

AREE DI RISCHIO CHIRURGICO

Infine è stata evidenziata la giusta posizione degli strumenti nella chirurgia del recesso frontale, orientati verso l'alto, in avanti e leggermente di lato con il dorso dello strumento appoggiato sulla faccia anteriore della bulla. Nella stessa visione tridimensionale sono state evidenziate le aree di rischio per una scorretta posizione degli strumenti: un orientamento dello strumento posteriore e laterale può danneggiare la lamina papiracea e l'arteria etmoidale, troppo posteriore e mediale la lamina laterale della lamina cribra[10] (fig. 8).

REGIONE SELLARE E PARASELLARE

Nello studio tridimensionale della regione sellare e parasellare si è prestata particolare attenzione ai rapporti del seno sfenoidale con l'ipofisi, il seno cavernoso, la carotide e le strutture nervose di questa regione.
Nella ghiandola ipofisi possiamo distinguere l'adenoipofisi, con aspetto reniforme ed un colore giallo-arancione e la neuroipofisi, disposta posteriormente ed un colore rosa perlaceo. I diametri della ghiandola sono: 12-15 mm di larghezza, 8-10 mm di in profondità e 5-6 mm in altezza[11]. La distanza che separa il margine mediale dell'arteria carotide e la superficie laterale della ghiandola varia da 1 a 3 mm[12,13]; tuttavia in molti casi l'arteria può protrudere, attraverso la parete mediale del seno cavernoso e indentare la ghiandola stesa. Questa variante anatomica deve essere riconosciuta prima dell'intervento in quanto rappresenta un fattore di rischio.
I seni cavernosi sono strutture pari e simmetriche che delimitano lateralmente la sella turcica; classicamente vengono delimitati dalle seguenti pareti: inferiore e mediale, costituite dal solo foglietto periostale della dura madre; superiore e laterale, rappresentate da un doppio strato meningeo per la sovrapposizione al foglietto periostale di quello durale della fossa cranica e del clivus.

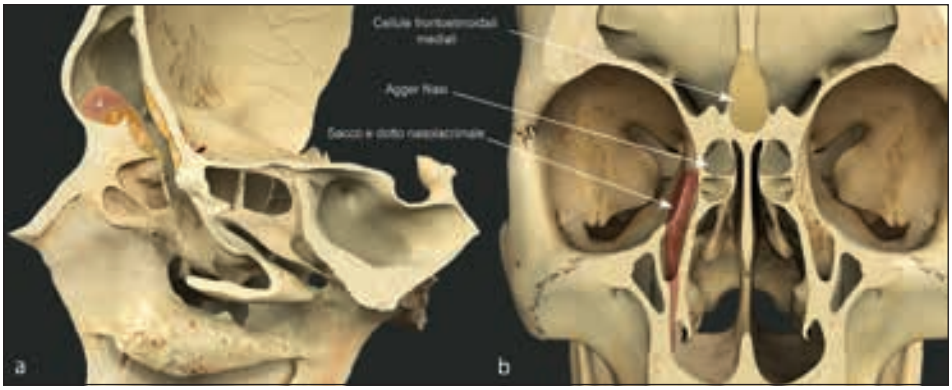

Fig. 7: Cellule etmoidali anteriori e cellule frontoetmoidali anteriori: classificazione secondo l'"European position paper" e confronto con la classificazione secondo Kuhn:

a. 1 e 2 cellule etmoidali anteriori (Tipo I e II di Kuhn), 3 e 4 cellule frontoetmoidali anteriori (Tipo III e IV di Kuhn), 5 cellule etmoidali posteriori (suprabullar cells), 6 cellule frontoetmoidali posteriori (frontal bullar cells);
b. cellule frontoetmoidali mediali (intersinus septal cells).

Fig. 8: Approccio chirurgico al seno frontale:

a. corretta posizione degli strumenti;
b. area di rischio per orientamento troppo posteriore e laterale con possibile danneggiamento della lamina papiracea in blu e dell'arteria etmoidale anteriore;
c. area di rischio per orientamento troppo posteriore e mediale con rischio di danneggiamento della lamina laterale della lamina cribra.

Cinque sono i nervi che decorrono nel seno cavernoso: l'oculomotore (III), il trocleare (IV) e le branche oftalmica (V_1) e mascellare (V_2) del trigemino che giacciono fra i due foglietti durali della parete laterale, mentre il nervo abducente (VI), dopo aver attraversato il canale del Dorello ed aver penetrato la dura nella porzione superiore del clivus, attraversa il seno lateralmente alla carotide interna e medialmente a V_1[12,14,15].
L'arteria carotide interna è la struttura più mediale del seno cavernoso. Nel suo decorso intracavernoso può essere suddivisa in 5 porzioni:

1. segmento verticale posteriore;
2. loop posteriore;

3. segmento orizzontale;
4. loop anteriore;
5. segmento verticale anteriore[14,15].

La porzione orizzontale è il segmento più lungo e misura in media circa 20 mm[14], decorre generalmente a ridosso della parete mediale del seno e termina con l'inizio del loop anteriore. La porzione terminale, quella verticale anteriore, inizia distalmente al loop anteriore e decorre al di sopra e medialmente al processo clinoideo anteriore per poi perforare il tetto del seno cavernoso. Tale porzione è coperta dal processo clinoideo anteriore ed è ancorata distalmente e prossimalmente da un anello durale.
I seni venosi intercavernosi, all'interno della sella prendono il nome in base ai loro rapporti con l'ipofisi. Queste connessioni intercavernose possono essere anteriori, inferiori o posteriori rispetto alla superficie della ghiandola. Il seno anteriore è generalmente più ampio di quello posteriore, ma sia l'uno che l'altro possono essere assenti. Nel caso siano presenti e connessi fra loro costituiscono il cosiddetto "seno circolare"[11].
In una visione frontale analoga a quella endoscopica chirurgica è stata realizzata una animazione che permette di evidenziare le possibili modalità di invasione del seno cavernoso da parte dei tumori ipofisari:
1. invasione del comparto mediano;
2. del comparto laterale;
3. antero-inferiore;
4. a manicotto[16] (fig. 9, 10, 11).

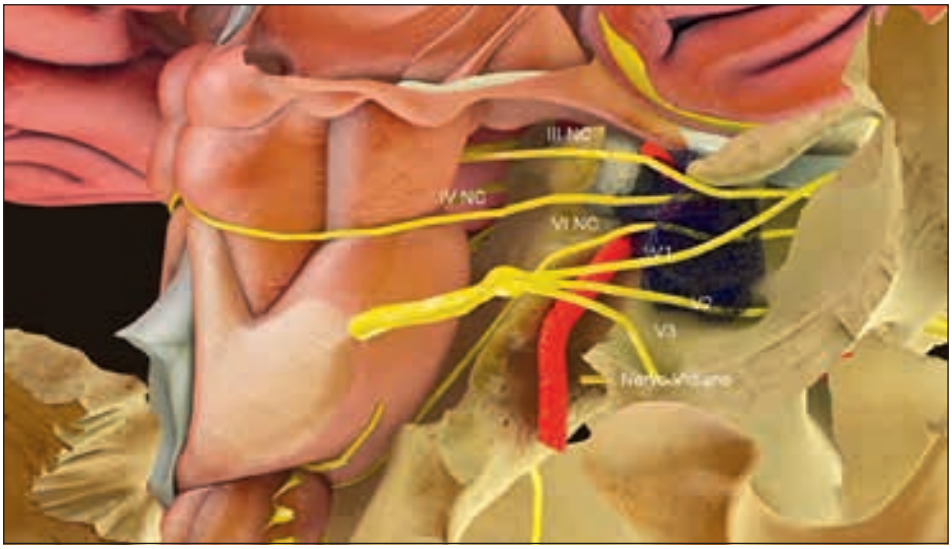

Fig. 9: Visione del comparto laterale dei nervi cranici. Sono ben evidenziabili il III-IV-V-VI nervo cranico e il nervo vidiano e i rapporti che contraggono con la carotide interna e il seno cavernoso.

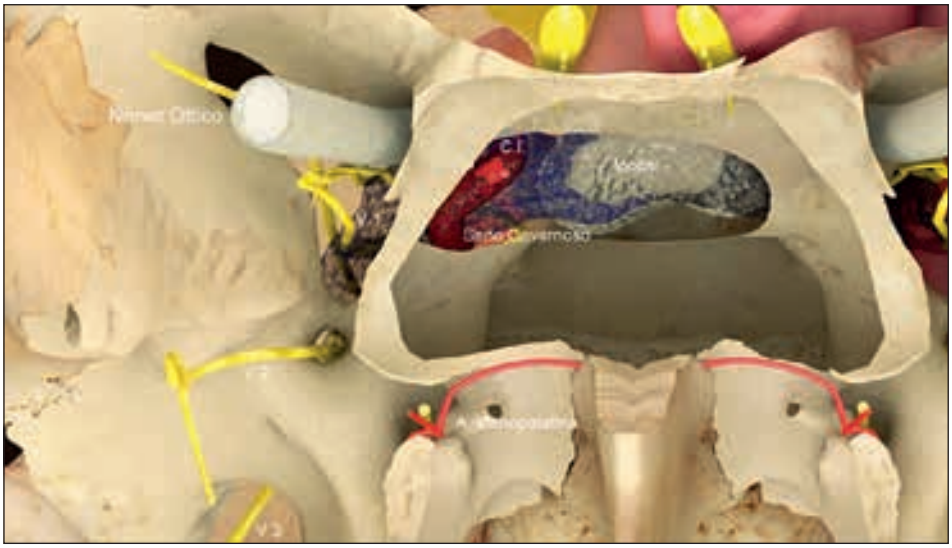

Fig. 10: Visone frontale della regione sellare con particolare attenzione ai rapporti fra ipofisi, seno cavernoso, carotide interna e le tre branche del V nervo cranico rispettivamente.

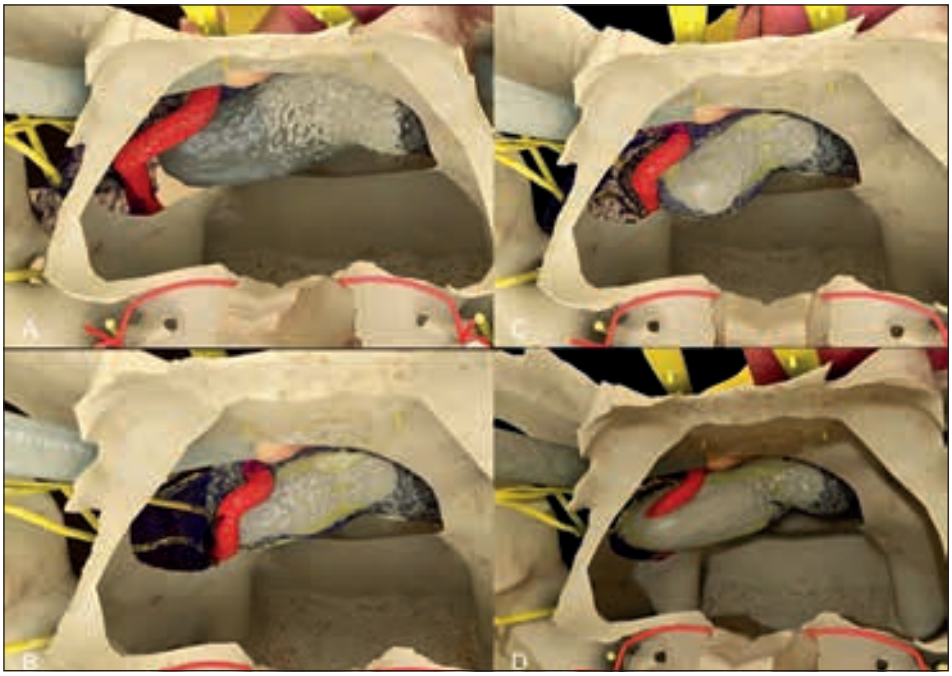

Fig. 11: Esempi di invasione del seno cavernoso da parte di tumori ipofisari:

a. invasione del comparto mediano;
b. invasione del comparto laterale;
c. invasione antero-inferiore;
d. coinvolgimento a manicotto della arteria carotide interna.

CONCLUSIONI

L'utilizzo di moderni programmi per computer in grado di creare e animare modelli in tre dimensioni rappresenta la nuova frontiera che supera e integra le precedenti tecniche didattiche: disegni, fotografie, sezioni anatomiche di cadaveri. È questa la prima esperienza, citata in bibliografia, di una ricostruzione tridimensionale anatomica di tutte le strutture dei seni paranasale con le possibili varianti anatomiche, finalizzata alle problematiche della chirurgia endoscopica nasale, partendo da un modello ottenuto da scansioni TC di un cranio umano.
Ciò può fornire al chirurgo un'immagine mentale a tre dimensioni dell'anatomia di questa zona, che può permettere di affrontare la chirurgia endoscopica con maggiore fiducia e con minori rischi di danneggiare importanti strutture quali la base cranica, l'orbita e l'arteria etmoidale anteriore[2].
Utilizzando una ricostruzione anatomica, il chirurgo è incoraggiato a crearsi un planning preoperatorio step by step dopo aver identificato tutte le più importanti strutture della base cranica[10].
Tutte le strutture ricostruite tridimensionalmente con questi programmi possono essere realizzate fisicamente, singolarmente o globalmente, utilizzando delle moderne stampanti tridimensionali. I modelli così ottenuti presenteranno in tal modo una notevole accuratezza anatomica. È possibile inoltre presentare questi modelli sotto forma di filmati con inquadrature e rotazioni nei vari piani dello spazio. Queste potenziali evoluzioni valorizzano e integrano le finalità didattiche di questo lavoro.

Bibliografia

1. Woodham JD, Doyle PW. Surgical landmarks and resections for the safe performance of conservative endoscopic sinus surgery. J Otolaryngol. 1991;20:451-454.
2. Wormald PJ. Anatomy of the frontal recess and frontal sinus with three-dimensional reconstruction. In: Wormald PJ. Endoscopic Sinus Surgery: anatomy, three-dimensional reconstruction and surgical technique. 3rded New York: Thieme; 2013;45-80.
3. Farneti G, Pasquini E, Zarro N, Modugno GC, Messerotti G. Anatomia endoscopica dei seni paranasali e principi di tecnica chirurgica. In: Farneti G, Pasquini E. Chirurgia endoscopica nasale. Editeam; 1997:7-26.
4. Lund VJ, Stammberger H, Fokkens WJ. European position paper on the anatomical terminology of the internal nose and paranasal sinuses. Rhinol Suppl. 2014 Mar;(24):1-34.
5. Stammberger H. The Messerklinger technique. In: HS, editor. Functional Endoscopic Sinus Surgery: The Messerklinger Technique. Philadelphia: Published by Mosby;1991.
6. Yang YX, Lu QK, Liao JC, Dang RS. Morphological characteristic of the anterior ethmoidal artery in ethmoidal artery and endoscopic localization. Skull Base. 2009;19(5):11-17.
7. Ding J, Sun G, Lu Y, et al. Evaluation of anterior ethmoidal artery by 320-slice CT angiography with comparison to three-dimensional spin digital subtraction angiography: initial experiences. Korean J Radiol. 2012;13(6):667-673.
8. Daniels DL, Mafee MF, Smith MM, et al. The frontal sinus drainage pathway and related structures. AJNR Am J Neuroradiol. 2003;24(8):1618-1627.
9. Lessa MM, Voegels RL, Cuntha Filho B, Sakae F, Butugan O, Wolf G. Frontal recess anatomy by endoscopic dissection in cadavers. Braz J Otorhinolaryngol. 2007;3(2):204-209.
10. Wormald PJ. Surgery of the frontal recess and frontal sinus. Rhinology. 2005;43(2):82-5.
11. Rhoton AL Jr. Microsurgical anatomy of the third ventricular region. In: Apuzzo MLJ. Surgery of the third ventricle. Baltimora: William & Wilkins; 1987.
12. Fujii K, Chambers S. Neurovascular relationships of the sphenoid sinus: a microsurgical study. J Neurosur. 1979;50:31-3.
13. Inoue T, Rhoton Al Jr, et al. Surgical approaches to the cavernous sinus: a microsurgical study. Neurosurgery. 1990;26:903-932.
14. Borba LAB, Al-Mefty O. Normal anatomy of the cavernous sinus. In: Eisenberg MB, Al-Mefty O. The cavernous Sinus: a comprehensive test. Philadelphia: Lippincott William & Wilkins; 2000.
15. Pasquini E, Frank G, Farneti G. Chirurgia endoscopica transnaso-trans-sfenoidale della sella turcica. Rivista di Neuroradiologia. 2000;13:889-896.
16. Frank G, Pasquini E. Approach to the cavernous sinus. In: de Divitiis E, Cappabianca P. Endoscopic endonasal transphenoidal surgery. Vienna: Springer; 2003. Chapter 13. p. 159-175.

Il naso come espressione locale di una malattia sistemica

PERCORSI MULTIDISCIPLINARI INTEGRATI NEL PAZIENTE CON PATOLOGIA NASOSINUSALE

V. Seccia, C. Baldini, M. Latorre, P. Paggiaro, M. L. Bartoli, M. Scarano, M. Gelardi, S. Sellari-Franceschini, I. Dallan

Il paziente con patologia nasosinusale offre allo specialista otorinolaringoiatra la possibilità unica di contribuire alla gestione di altre concomitanti patologie d'organo, come l'asma, o sistemiche, come la Granulomatosi Eosinofila con Poliangite.
La nostra relazione vuole offrire un contributo innovativo e una prospettiva nuova sul paziente con patologia nasosinusale e con concomitanti altre affezioni, in modo da fornire ai colleghi ORL e delle altre specialità (pneumologi, reumatologi) lo spunto per approfondimenti ulteriori nei pazienti con disturbi nasosinusali.

IL PAZIENTE CON ASMA BRONCHIALE

Lo stretto rapporto che esiste tra vie aeree superiori e inferiori è ormai ben noto da tempo[1] e, come afferma Ryan in una approfondita *review* del 2011[2], la connessione che esiste tra asma e CRS "*…is not a new discovery".*
Da un punto di vista epidemiologico, l'asma e la *chronic rhinosinusitis* – CRS (sia con che senza polipi) si associano tra di loro con una frequenza significativamente più elevata di quanto ci si possa aspettare dalla prevalenza della singola patologia nella popolazione generale. Infatti, circa il 20-35% dei pazienti con CRS hanno anche diagnosi di asma[3], con una prevalenza di circa 4 volte maggiore rispetto alla popolazione generale (5-8%)[4], e fino al 85-90% dei pazienti con asma riferisce sintomi nasosinusali[5,6]. Tale associazione ha delle chiare implicazioni cliniche e numerosi autori hanno già evidenziato che la gravità dell'asma può correlarsi alla gravità della CRS[6] e che un trattamento ottimale della CRS (sia medico che chirurgico) può migliorare il controllo dell'asma[7,8].
La letteratura incentrata sulla relazione tra CRS e asma è ricca e continuamente in via di aggiornamento. Al centro dell'attenzione delle attuali linee di ricerca si colloca la variante più complessa dell'asma, la cosiddetta asma grave (AG – *severe asthma),* che interessa non più del 5% di tutti

i pazienti asmatici, ma che è responsabile dell'assorbimento della maggior parte dei costi sanitari diretti e indiretti della patologia. Le recenti linee guida dell'*European Respiratory Society* (ERS) e dell'*American Thoracic Society* (ATS) definiscono l'asma grave come "un'asma che richiede un trattamento secondo le linee guida GINA *(the Global Initiative for Asthma*) step 4-5 [elevate dosi di corticosteroidi per via inalatoria (ICS) in aggiunta a un secondo farmaco (beta2-agonisti a lunga durata d'azione e/o modificatori dell'azione dei leucotrieni o teofillina)] nell'anno precedente oppure che abbia reso necessario l'uso di corticosteroidi sistemici per > 50% dell'anno precedente al fine di mantenerla controllata, oppure che rimane incontrollata nonostante questa terapia"[9]. Questa definizione include in realtà un gruppo molto eterogeneo di pazienti in cui il controllo dell'asma non viene ottenuto per vari motivi. In particolare un documento della *World Health Organization* (WHO), pubblicato alcuni anni prima, definiva chiaramente che nel gruppo di pazienti con asma grave in realtà rientravano:

1. i pazienti con asma grave non trattato
2. i pazienti con asma grave di difficile trattamento
3. i pazienti con asma grave resistenti al trattamento[10].

A parte il primo gruppo, gli altri due gruppi comprendono pazienti con asma il cui scarso controllo può essere imputabile a una relativa insensibilità alla terapia corticosteroidea (*treatment-resistant severe asthma)* e/o ad altri fattori estranei all'asma stessa, come lo scarso accesso alle risorse sanitarie e/o ai farmaci, scarsa aderenza alla terapia, esposizione ambientale, fattori psicologici e le comorbidità *(difficult-to-treat severe asthma).* Proprio per questo motivo, la gestione del paziente con asma, e in particolare di quello con AG, prevede un approccio *step-by-step* all'identificazione e al trattamento di tali comorbidità, che rappresentano alcuni dei fattori modificabili dall'azione dei sanitari. Tra le più importanti comorbidità, giocano un ruolo fondamentale le patologie delle alte vie respiratorie (in particolare la CRS, sia con che senza polipi), l'obesità e il reflusso gastroesofageo.
Alcuni studi hanno già messo in evidenza lo stretto rapporto che esiste tra AG e CRS[11,12]. L'utilizzo, seppur discutibile, della TC dei seni paranasali per lo studio della flogosi nasosinusale ha frequentemente dimostrato un maggior coinvolgimento sinusale nel paziente con AG[6], con correlazioni significative con l'eosinofilia nell'espettorato indotto e con la funzionalità respiratoria[5]. Vi sono oramai evidenze acquisite che le due principali forme di CRS, quella senza e con polipi, debbano essere considerato due condizioni distinte[13], con differente impatto delle basse vie respiratorie[14], maggiore e più impegnativo nei pazienti con poliposi.

Nostra esperienza

Abbiamo reclutato 71 pazienti affetti da AG secondo le linee guida ETS/ARS *(European Respiratory Society/American Thoracic Society)*[9], inse-

riti in un percorso clinico strutturato presso la Fisiopatologia Respiratoria dell'Ospedale "Nuovo Santa Chiara" di Pisa.
Il protocollo diagnostico è indicato nella tabella 1.
Da un punto di vista puramente descrittivo, la nostra coorte di pazienti risultava composta da 71 pazienti, di età media di 59,1 anni, di cui il 65,3% costituito da donne. I test di funzionalità respiratoria dimostravano un'elevata eterogeneità nel gruppo in esame, con FEV1 post-broncodilatatore (BD) compreso tra il 45% e il 129% del FEV1 predetto. Circa il 50% dei pazienti risultava avere un'asma scarsamente controllata secondo le linee guida GINA (ICS ad alte dosi nel 93,3%, a dosi intermedie nel 6,9% dei pazienti, con aggiunta di beta-2-agonisti a lunga durata di azione – Long-ActingBeta2-Agonists-LABA – in tutti i pazienti; antagonista del recettore dei leucotrieni nel 62,5%, tiotropio nel 29,2%, teofillina nel 19,4%, omalizumab nel 18,1% e corticosteroidi per os nel 15,3%). Come previsto, abbiamo trovato un'elevata associazione tra queste forme di AG e altre

Valutazione pneumologica	Prove funzionalità respiratoria, con spirometria pre- e post-broncodilatatore; ossido Nitrico espirato (FeNO).	
Valutazione otorinolaringoiatrica	Fibrolaringoscopia	
Questionari auto-valutazione	Pneumologici	Asthma Control Test (ACT) (Nathan, 2004)
		Asthma Control Questionnaire (ACQ) (Juniper, 1999)
		Asthma Quality of Life Questionnaire (AQLQ) (Juniper, 1999)
	Rinologici	SinoNasalOutcome Test-22 (SNOT-22)
	Generali	Short Form SF-36
Valutazione citologia	Polmonare	Analisi dell'espettorato indotto, in accordo con la raccomandazioni della Task Force ERS (Paggiaro, 2002)
	Nasale	Citologia nasale (Gelardi, 2016)
Esami ematochimici	Emocromo con formula, IgE sieriche totali	

Tab. 1

comorbidità, tra cui, le più rilevanti, quella con la CRS. Infatti, da un punto di vista prettamente nasosinusale, solo 7 pazienti con AG risultavano nella norma, mentre nei restanti 64 casi, venivano diagnosticate la CRS in oltre la metà del campione (54,9%) e dalla rinite (allergica e non allergica) nel 35,2% dei casi (tab. 2).
Nell'ambito dei pazienti con AG e con CRS, abbiamo ulteriormente distinto i pazienti con CRS senza polipi (CRSsNP) e con polipi (CRSwNP)[13].
L'analisi statistica dei due gruppi ha dimostrato che i pazienti con poliposi dimostravano una peggiore funzionalità polmonare, maggiore infiammazione eosinofilica periferica e nell'espettorato indotto e un peggiore controllo dell'asma. Nei pazienti con CRSwNP abbiamo notato una minore familiarità per asma e un maggiore uso di corticosteroidi per via nasale (88% vs 63,8%, p = 0,03), come prevedibile. Nei pazienti con poliposi, in particolare, vi erano una eosinofilia ematica e nell'espettorato indotto statisticamente maggiori rispetto a tutti gli altri pazienti (tab. 3).
Gli strumenti di valutazione della QoL, ovvero l'SF-36 e lo SNOT-22, hanno mostrato un maggiore impatto della patologia nasosinusale proprio nei pazienti con CRSwNP, con differenze statisticamente significative rispetto ai pazienti con rinite.
La citologia nasale, finora mai applicata nello studio del paziente con asma grave, ha mostrato risultati eterogenei: l'esame, eseguito nel 64,1% dei pazienti con CRS, ha mostrato in alcuni pazienti una completa normalità del rinocitogramma (20%), in altri un infiltrato eosinofilo esclusivo (16%) o associato a neutrofili (20%), e nella stragrande maggioranza dei pazienti con CRS, un infiltrato neutrofilo (44%) (tab. 4). Questo elemento è in linea con quanto già evidenziato sull'analisi istologica dei polipi nei pazienti con asma[15], che sottolinea come nei pazienti con asma a severità crescente, ci sia una riduzione della infiltrazione eosinofilica dei tessuti, in relazione al maggior uso di corticosteroidi. Inoltre, l'analisi statistica non ha mostrato correlazioni significative tra l'eosinofilia alla citologia nasale e all'espettorato indotto e ai dati di funzionalità respiratoria. Questo elemento risulta in accordo con quanto visto da Ulhiarova et al.[16], in cui un'a-

	N
Normale	7 (9,9%)
Rinite Allergica	20 (28,2%)
Rinite Non Allergica	5 (7%)
CRS senza polipi (CRSsNP)	14 (19,7%)
CRS con polipi (CRSwNP)	25 (35,2%)
Totale	71

Tab. 2: Distribuzione della patologia nasosinusale nel paziente con AG (N = 71).

	Totale N = 39	CRSsNP N = 14	CRSwNP N = 25
F/M	21/18	7/7	14/11
Età Media	61,7 (32-80)	63,3 (range 43-75)	60,7 (range 32-80)
Atopia	17 (43,6%)	10 (71,4%)	13 (52%)
SNOT-22	37 (range 3-84)	29,2 (range 3-73)	41,1 (range 15-84)
ISM-36	46,5 (± 11,8)	46,2 (± 10,6)	46,7 (± 12,8)
ISP-36	41 (± 11,2)	44 (± 7,6)	49,2 (± 12,8)

Tab. 3: Analisi descrittiva dei pazienti con AG e CRS (N = 39).

	Normalità N (%)	Eosinofilia N (%)	Neutrofilia N (%)	Eosino+Neutro N (%)
CRSsNP (N = 9)	3 (33,4)	1 (11,1)	4 (44,4)	1 (11,1)
CRSwNP (N = 16)	2 (12,5)	3 (18,7)	7 (43,8)	4 (25)

Tab. 4: Distribuzione delle popolazioni cellulari infiammatorie nei pazienti con AG e CRS.

nalisi di correlazione tra l'eosinofilia al lavaggio nasale non ha mostrato correlazioni significative né con l'asma né con l'atopia né con altre comorbidità, ma non risulta concordante in altre esperienze[17,18] in cui l'eosinofilia nasale si associa alla presenza di comorbidità in modo statisticamente significativo. Indubbiamente, la citologia nasale, anche nel paziente con asma grave, offre una chiave di lettura innovativa e stimolante per lo studio e la comprensione di pazienti così complessi come quelli affetti da asma grave.

IL PAZIENTE CON VASCULITE DEI PICCOLI VASI

La granulomatosi con poliangite
(Granulomatosis with PolyAngiitis, GPA; ex-granulomatosi di Wegener)

LA GPA è una patologia sistemica, idiopatica, che caratteristicamente colpisce sia le alte che le basse vie respiratorie, in concomitanza con un frequente interessamento renale (glomerulonefrite). La GPA è una

vasculite necrotizzante che si traduce clinicamente in aree di necrosi fibrinoide a carico delle pareti dei piccoli e dei medi vasi. Il coinvolgimento naso-sinusale colpisce circa il 75% dei pazienti, che in genere lamentano ostruzione nasale, rinorrea, epistassi ricorrenti, dolore a carico del dorso nasale e crostosità nasali[19]. All'esame obiettivo possiamo osservare una mucosa nasale friabile, facilmente sanguinante, con crostosità nasali, prevalenti a carico del setto nasale e dei turbinati inferiori. Nelle forme più aggressive la GPA può determinare una perforazione settale mediante un meccanismo di necrosi non-vascolare, che può estendersi poi al setto nasale in toto (sia cartilagineo che osseo), ai turbinati, alla lamina papiracea, con conservazione del palato duro. La perdita di sostegno al dorso nasale genera la caratteristica deformità a sella[20]. La diagnosi di GPA può essere quindi sospettata in tutte le forme di perforazione nasale crostosa, in assenza di evidente anamnesi per pregressa chirurgia turbino-settale, e può essere valutata mediante l'RX torace, alcuni esami ematochimici (positività ai c-ANCA nel 60-90% dei casi) e con una biopsia a carico dei tessuti colpiti (cute, naso, polmone o rene)[19].

La granulomatosi eosinofila con poliangite
(*Eosinophilic Granulomatosis with PolyAngiitis, EGPA; ex-sindrome di Churg-Strauss)*

La granulomatosi eosinofila con poliangite (EGPA) è una rara malattia autoimmune ad eziologia sconosciuta. L'EGPA appartiene alle vasculiti necrotizzanti dei piccoli vasi ANCA-associate [come la granulomatosi di Wegener (WG) e la micropoliarterite (MPA)] ed è caratterizzata dalla presenza di granulomi extravascolari e ipereosinofilia[21].

Dal punto di vista epidemiologico, si tratta di una forma rara di malattia che si manifesta con uguale prevalenza sia nel sesso femminile che in quello maschile (range M/F = 0,9-3) e colpisce da 10 a 15 persone per milione di abitanti in Europa, e un'incidenza annua di 0,9 per milione (Baldini, 2010)[22]. Il picco di massima incidenza della malattia si registra in età medio-adulta (38-48 anni), ma qualsiasi età può essere colpita[23]. Le lesioni anatomo-patologiche caratteristiche della CSS sono la vasculite necrotizzante, i granulomi epitelioidi e gli infiltrati eosinofili[24]. Tali elementi possono non coesistere né spazialmente né temporalmente tranne che in una minima percentuale di pazienti[24].

Da un punto di vista clinico, l'impegno d'organo più costante è quello che si verifica a livello polmonare con l'***asma.*** L'asma è il sintomo patognomonico della EGPA[21]. Rispetto alle forme comuni di asma, l'esordio della sintomatologia asmatica è relativamente più tardivo e si colloca in media attorno ai 35 anni[25]. In taluni casi è stato possibile osservare una esacerbazione del quadro clinico nel periodo immediatamente precedente alla comparsa delle manifestazioni sistemiche di malattia[22]. In altri invece si è osservata una remissione della sintomatologia respiratoria concomitante alla comparsa della vasculite[26]. Infiltrati polmonari possono evidenziarsi

radiologicamente nel 26,6-77% dei pazienti e soprattutto se fugaci sono considerati una manifestazione patognomonica della malattia[27]. L'aspetto radiologico degli infiltrati è estremamente eterogeneo.
La fase vasculitica della malattia è caratterizzata da uno spettro di manifestazioni cliniche extrapolmonari pluriviscerali, la cui prevalenza cambia notevolmente a seconda degli studi[28,29,30] e ai quali rimando per ulteriori approfondimenti.
La diagnosi di EGPA viene posta sulla base di dati clinici e anatomopatologici[30]. In tabella 5 e 6 sono riportati rispettivamente i criteri ACR e la diagnosi differenziale con la granulomatosi di Wegener (WG) e la micropoliarterite (MPOL)[31].
Come visibile in tabella 5, le "anomalie dei seni paranasali" rappresentano una delle caratteristiche tipizzanti l'EGPA, tanto da essere inserite a pieno titolo tra uno dei sei criteri diagnostici secondo l'American College of Rheumatology (ACR)[31]. Quali siano esattamente le "anomalie dei seni paranasali" però è un elemento che resta ancora poco chiaro e che mal si abbina al più recente affinamento della diagnostica in ambito rinologico[13,32].

Criteri	**Diagnosi:**
Asma	
Eosinofilia > 10%	- 4 su 6 criteri
Mono/polineuropatia	- Sensibilità: 85%
Infiltrati polmonari fugaci	- Specificità: 99,7%
Anomalie dei seni paranasali	
Eosinofilia extravascolare	

Tab. 5: Criteri ACR (Masi, 1990) per la diagnosi di EGPA.

	CSS	**WG**	**MPOL**
Asma	+	-	-
Infiltrati polmonari	fugaci	fissi	emorragici
Rinite/sinusite	+	necrotizzante	-
GNRP	+/-	+	+
Granulomi	eosinofili	a cellule giganti	-
Necrosi	fibrinoide	liquefattiva-colliquativa	-
Eosinofilia	+	+/-	-
ANCA	MPO	Pr-3	MPO/Pr-3

Tab. 6: Diagnosi differenziale delle vasculiti dei piccoli vasi.

La letteratura inerente l'argomento mostra esperienze eterogenee e distribuite in modo vario negli ultimi 35 anni. La prevalenza globale dell'impegno nasosinusale oscilla, a seconda degli autori, dal 69%[33] al 75[34]-87,5%[35]. I vari autori, poi, individuano differenti sub-diagnosi di pertinenza rinologica: la rinite allergica colpisce dal 42,8% dei pazienti di Bacciu et al.[34], al 53,5% dei pazienti di Lane 2005[36], al 62,5% dei pazienti di Solans; la poliposi nasale, riscontrata in una minoranza dei pazienti di Solans et al. (25%), è di più frequente riscontro nel gruppo di studio di Olsen (50%) e arriva a caratterizzare i pazienti di Bacciu et al. (76,1%). Le crostosità nasali sono parimenti comuni e ne possono essere colpiti dal 36,3%[33] al 75% dei pazienti con EGPA[37].

Nostra esperienza

Lo studio prospettico cross-sectional sull'EGPA da noi condotto si basa sullo studio analitico e multidimensionale della patologia nasosinusale nel paziente con EGPA. I 39 pazienti che sono stati inclusi nello studio erano tutti affetti da EGPA da vario tempo (media: 4,3 anni) e in terapia con corticosteroidi per os e/o con farmaci modulanti, quali il metotrexato, l'azatioprina e il micofenolatomofetil. In tutti i pazienti, al momento della visita ORL, la malattia risultava "sotto controllo" secondo il Birmingham Vasculitis Activity Score (BVAS)[38] e il Vasculitis Damage Index (VDI)[39]: il BVAS e il VDS sono due tool clinici utilizzati dai reumatologi per definire l'ottenuto controllo di malattia con le terapie in atto e si basano sulla raccolta di dati clinici a tempo zero e ai successivi controlli, quali la presenza/assenza di sintomi costituzionali (astenia, febbre, calo ponderale) e di segni di danno d'organo (sistema cardiovascolare, renale, nervoso e otorinolaringoiatrico).

La valutazione ORL, secondo quanto previsto per i pazienti EGPA dal nostro protocollo di studio (tab. 7), ha mostrato elementi molto interessanti e innovativi rispetto a quanto già noto in letteratura. Da un punto di vista anamnestico, i pazienti con EGPA tendono ad avere, tra le prime

	Anamnesi	Valutazione pneumologica	Valutazione reumatologica	Parametri ematochimici	Fibrolaringoscopia	Citologia nasale	SF-36	SNOT-22
Asma	X	X		X	X	X	X	X
EGPA	X	X	X	X	X	X	X	X
GPA	X	X	X	X	X	X	X	X
Sjögren	X		X	X	X	X	X	X

Tab. 7: Inquadramento sistematico del paziente con patologia nasosinusale e altre comorbidità.

manifestazioni di malattia, proprio un impegno di tipo nasosinusale, tanto che più dei ¾ dei pazienti (79,5%; N = 31/39) avevano già eseguito una visita ORL prima della diagnosi di EGPA e addirittura più della metà (64,1%; N = 25/39) avevano anche eseguito una procedura chirurgica (settoplastica: 24%; N = 6/25; polipectomia con debrider: 20%; N = 5/25; FESS: 56%; N = 14/25).
Al momento della visita, la stragrande maggioranza dei pazienti riferiva sintomi nasali attivi e impattanti (97,4%; N = 38/39), ma soltanto 4 su 39 (10,5%) avevano una terapia nasale topica in corso. Tra i 38 pazienti sintomatici, il sintomo principalmente rilevato era il post-nasal drip (PND) (84,2%; 32/38), seguito dalla ostruzione nasale (71,3% N = 27/38), la rinorrea anteriore (65,8%, N = 25/38), starnuti e iposmia (65,7% e 60,5%, rispettivamente). La sintomatologia correlava strettamente con la clinica: la maggior parte dei pazienti risultava infatti affetta da rinosinusite cronica (CRS) (71,8%), di cui il 64,2% di questi con polipi e il restante 35,7% senza polipi. Le restanti diagnosi erano: rinite allergica in 3 casi (7,7%), rinite non allergica (NAR) in 7 pazienti (17,9%), di cui 4 con NARES, due con NARNE e uno con NAR colinergica[32]. Solo un paziente su 39 era da considerarsi normale.
Sul piano citologico, la concomitante terapia immunosoppressiva e corticosteroidea avrebbe potuto inficiare i risultati della citologia nasale, ma in realtà, in modo inatteso, nella popolazione di pazienti con EGPA e concomitante CRS, abbiamo trovato un'elevata percentuale di prelievi citologici positivi per cellule infiammatorie, con prevalente eosinofilia in 17 casi (70,7%), con mastcells in un caso, e in 4 con degranulazione eosinofilica. In quattro casi, il prelievo citologico mostrava prevalentemente un'intensa neutrofilia, in assenza di altri elementi cellulari patologici, e solo sei prelievi risultavano nella norma. I disturbi nasosinusali hanno un significativo impatto sulla QoL dei pazienti con EGPA: i risultati derivanti dall'analisi degli score dello SNOT-22 mostrano un risultato medio di 32,7 (± 21,2), ben al di sopra dei valori considerati nella norma (9,5±1,8), con un trend peggiore, anche se non statisticamente significativo, nei pazienti con NAR e CRSwNP (fig. 1 a). Anche l'SF-36 ha evidenziato una peggiore percezione della salute in generale, sia per quanto riguarda la componente fisica che quella mentale (fig. 1 b, c).
Tra le conclusioni che possono essere tratte dalla nostra esperienza, due sono gli elementi più rilevanti da discutere: da un lato, il nostro studio ha evidenziato che la patologia nasosinusale rappresenta una caratteristica distintiva dell'impegno ORL nel paziente con EGPA, e che questo impatta significativamente sulla QoL relativa alla salute. Le terapie che di fatto sono efficaci nel tenere sotto controllo l'EGPA da un punto di vista sistemico e che permettono allo specialista reumatologo di considerare la malattia "controllata", sono quindi non sufficienti per controllarla a livello naso-sinusale. Il secondo elemento emergente è che la citologia nasale conferma che i promotori attivi della malattia a livello nasale, così come

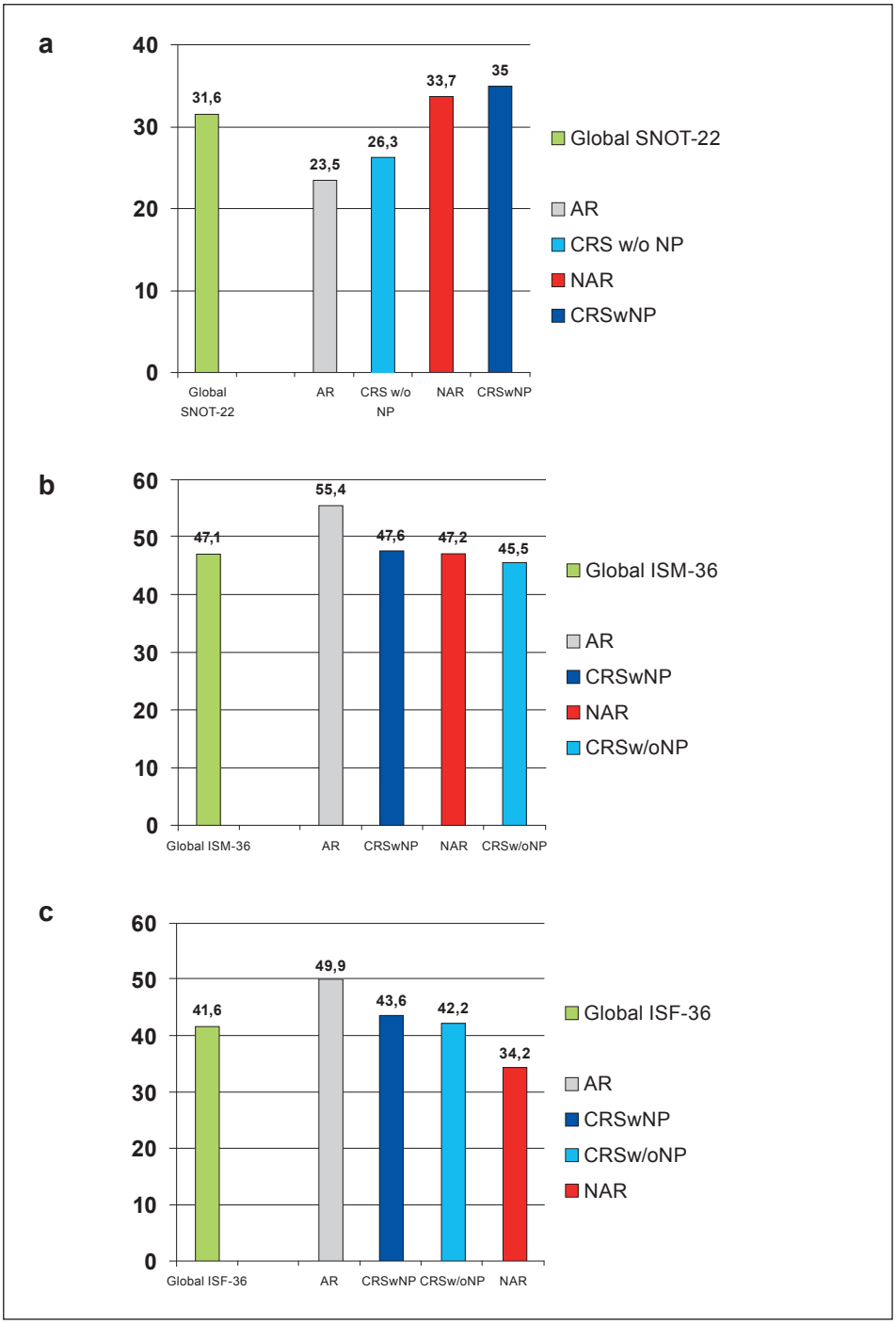
a
40
30
20
10
0
31,6
23,5
26,3
33,7
35
Global SNOT-22
AR
CRS w/o NP
NAR
CRSwNP
Global SNOT-22
AR
CRS w/o NP
NAR
CRSwNP
b
60
50
40
30
20
10
0
47,1
55,4
47,6
47,2
45,5
Global ISM-36
AR
CRSwNP
NAR
CRSw/oNP
Global ISM-36
AR
CRSwNP
NAR
CRSw/oNP
c
60
50
40
30
20
10
0
41,6
49,9
43,6
42,2
34,2
Global ISF-36
AR
CRSwNP
CRSw/oNP
NAR
Global ISF-36
AR
CRSwNP
CRSw/oNP
NAR

Fig. 1 a, b, c

negli altri organi, sono gli eosinofili, che costituiscono l'elemento citopatologico predominante. Lo scarso controllo che la terapia per l'EGPA ha a livello nasale viene quindi ulteriormente confermata a livello citopatologico, fornendo così al rinologo le basi per proporre a questi pazienti l'aggiunta di ulteriore terapia, a livello locale, a base di steroidi topici.

IL PAZIENTE CON SINDROME DI SJÖGREN

La sindrome di Sjögren (primary Sjögren Syndrome – pSS) è una malattia infiammatoria cronica a carattere sistemico e patogenesi autoimmune che colpisce tipicamente le ghiandole esocrine ed in particolare le ghiandole salivari e quelle lacrimali manifestandosi, clinicamente, con una tipica sindrome sicca oculare e orale che costituisce la manifestazione patognomonica della malattia.
Lo spettro delle manifestazioni cliniche della pSS in effetti è estremamente eterogeneo in quanto oltre alla tipiche manifestazioni ghiandolari possono essere colpiti almeno virtualmente tutti gli organi e apparati con manifestazioni di tipo vasculitico o legate all'infiltrazione linfocitaria dei diversi parenchimi. In una minoranza di casi, stimata come pari a circa il 4-5% dei pazienti possono verificarsi complicanze linfoproliferative, in particolare linfomi non Hodgkin a cellule B di basso grado di tipo MALT a carico delle ghiandole salivari maggiori.
La pSS rappresenta dunque un modello ideale per lo studio dei diversi fenotipi dell'autoimmunità e dell'associazione tra malattie autoimmuni e linfoproliferazione.
La pSS primitiva ha una distribuzione ubiquitaria e colpisce preferenzialmente soggetti di sesso femminile (rapporto femmine:maschi = 9:1) con un primo picco di incidenza nella II-III decade di vita ed un secondo picco in età post-menopausale, nella V decade di vita. I dati relativi alla prevalenza e all'incidenza di malattia sono estremamente discordanti e sono condizionati dai criteri classificativi utilizzati nei diversi studi epidemiologici; in tal senso, il tasso di prevalenza della pSS è stimato in un range variabile tra lo 0,15% e il 3,3%, mentre il tasso di incidenza varia da 1:1000 a 1:100 a seconda dei diversi studi in esame. In accordo con i criteri classificativi attualmente in uso la prevalenza è pari allo 0,5% nella popolazione generale e ciò rende la pSS una delle malattie autoimmuni sistemiche più comuni nella popolazione generale.
Nonostante la sua relativa frequenza, la diagnosi di malattia è relativamente complessa e si basa sulla combinazione di elementi clinici (i.e. persistente secchezza orale e oculare), test sierologici (autoanticorpi anti-Ro/SSA e anti-LA SSB), test di studio del film lacrimale, test morfologico-funzionali di valutazione delle ghiandole salivari maggiori (scialometria, scialografia e scintigrafia) ed elementi istologici (i.e. biopsia delle ghiandole salivari minori). La biopsia delle ghiandole salivari minori mostra un

quadro istopatologico caratterizzato da infiltrati linfocitari focali che interessano generalmente la regione periduttale delle ghiandole esocrine. Tali aggregati sono costituiti essenzialmente da linfociti CD4+ positivi che presentano essenzialmente un fenotipo memoria (CD45 RO+), esprimono il recettore TCR α/β e sono in grado di secernere INF-γ e IL-10. I linfociti B costituiscono solo il 20% degli infiltrati, e ancora più rari sono le cellule natural killer ed i macrofagi (complessivamente < 5%). Accanto agli infiltrati T linfocitari è possibile osservare frequentemente anche delle strutture ectopiche che sono analoghe ai centri germinativi e sono costituite essenzialmente da linfociti B, con una piccola percentuale di linfociti T e di cellule follicolari dendritiche. I linfociti B sono organizzati in una "dark zone" centrale in attiva proliferazione (centroblasti) e in una zona più periferica "light zone" di centrociti che vanno incontro a processi di selezione per l'espressione in superficie di anticorpi ad alta affinità. La presenza di questi centri germinativi ectopici è stata associata ad una più elevata positività di autoanticorpi anti-Ro/SS-A ed anti-La/SS-B, nonché ad un più alto rischio di trasformazione in senso linfoproliferativo.
Dal punto di vista eziopatogenetico la pSS è descritta come un processo sequenziale "multistep" di tipo multifattoriale che sembrerebbe originare dall'interazione tra fattori di predisposizione genetica e agenti esogeni ambientali in grado di innescare risposte autoimmunitarie abnormi, sia da parte dei linfociti T che dei linfociti B, rivolte contro auto-antigeni tissutali; tali risposte sarebbero in grado di sostenere, perpetuare e amplificare il danno tissutale portando ad uno stato infiammatorio cronico e ad una progressiva perdita funzionale degli organi colpiti. Il ruolo centrale dell'attivazione B linfocitaria e della disregolazione della risposta umorale rappresenta uno degli aspetti oggi al centro della ricerca clinica rappresentando uno dei possibili nuovi target terapeutici per la malattia.
La complessità dei meccanismi patogenetici in gioco in corso di malattia si traduce in una estrema variabilità nell'espressione fenotipica della pSS. La maggior parte dei pazienti presenta infatti dal punto di vista clinico una sintomatologia prevalentemente ghiandolare, con manifestazioni sistemiche in genere modeste a livello muscolo-scheletrico, polmonare, neurologico e renale. Un terzo dei pazienti circa presenta invece manifestazioni francamente vasculitiche a carico della cute e del sistema nervoso periferico che sono quelle considerate più sfavorevoli dal punto di vista prognostico e gravate da un aumentato rischio linfoproliferativo. I pazienti "sieropositivi" con anti-Ro/SSA e anti-LA/SSB positivi sono più a rischio di complicanze viscerali.
Di fatto le manifestazioni ghiandolari, seppure prognosticamente non sfavorevoli, sono causa importante di disabilità per i pazienti. Accanto alle più note manifestazioni oculari e orali, le manifestazioni di secchezza possono interessare multipli distretti. La secchezza cutanea rappresenta la manifestazione cutanea più caratteristica in corso di pSS. Sebbene la patogenesi non sia stata ancora completamente chiarita la xerosi cutanea

sembrerebbe essere legata al coinvolgimento delle ghiandole sudoripare che fisiologicamente affiancano le sebacee nella lubrificazione della pelle. La secchezza della pelle si associa frequentemente a prurito e lesioni da grattamento che possono residuare con discromie e cutanee e fenomeni di lichenificazione. A livello respiratorio, la secchezza della mucosa dell'albero tracheobronchiale associata a variazioni qualitative e quantitative della produzione di muco si traduce altresì frequentemente in xerotrachea e tosse secca cronica. Inoltre, nell'ambito della sindrome sicca che caratterizza la pSS viene descritta, in oltre il 50% delle pazienti, la secchezza vaginale, con conseguente dispareunia.
Pochi sono i dati disponibili relativi all'impegno nasosinusale in corso di malattia.
I pochi lavori attualmente esistenti evidenziano un danno eterogeneo a carico del naso, che si traduce clinicamente in secchezza nasale e crostosità (18%[40], 39-44%[41], 73%[42]), ostruzione nasale[42], ed epistassi (50%)[43]. Fino al 19% dei pazienti con pSS possono riferire iposmia[41]. Il sintomo "naso secco", che caratterizza la cosiddetta rinite sicca[44], rappresenta quindi l'affezione più comune nei pazienti con pSS.
All'esame obiettivo, il 20%[42]-50%[43] dei pazienti mostra una particolare fragilità della mucosa nasale e una evidente atrofia della stessa[45], che può esitare, sporadicamente secondo alcune esperienze[42], e fino al 13% dei casi in altre[40], in una perforazione del setto nasale. Occasionalmente i pazienti possono avere una rinosinusite cronica[46,45] oppure post-nasal drip[42].
Da un punto di vista fisiopatologico, il danno nasosinusale Sjögren-relato sembra essere determinato dall'infiltrato linfocitico a carico delle ghiandole escretrici nasali, a cui conseguono atrofia degli acini ghiandolari e la riduzione della capacità secretoria mucosa a vari livelli, tra cui anche a quello nasale[47]. Il danno strutturale a carico degli elementi ghiandolari della mucosa nasale si traduce in una diversa composizione del muco e in un'alterata clearance mucociliare: in particolare, il battito ciliare sembra mantenersi regolare negli strati di muco più aderenti alle ciglia, ma risulta notevolmente ridotto negli strati più superficiali, dove è minore la secrezione mucosa, proprio in seguito al deficit ghiandolare Sjögren-indotto. Sembra quindi che nei pazienti con pSS vi sia una dissociazione tra lo stato di sol e lo strato di gel nel muco nasale, che la quantità di muco non sia sufficiente a disciogliere e a catturare le particelle insolubili, e che questo comporti una conseguente riduzione della clearance mucociliare[47,48].
Non sono disponibili ulteriori esperienze in merito, né studi più recenti che approfondiscano i meccanismi fisiopatologici che giustifichino l'interessamento nasale nel paziente con pSS.

Nostra esperienza

La nostra esperienza deriva da uno studio osservazionale cross-sectional in cui abbiamo analizzato prevalenza e caratteristiche delle manifestazioni

nasosinusali in corso di pSS, con attenzione particolare alla rinite sicca. Abbiamo inoltre valutato se il quadro ORL potesse correlare con aspetti clinici, istologici e sierologici della malattia autoimmune sistemica. Infine, la valutazione clinica è stata integrata da elementi di citologia nasale.

RISULTATI

Caratteristiche della popolazione in studio

Nello studio sono stati arruolati 46 pazienti con sindrome di Sjögren primitiva (criteri AECG – American-European Consensus Criteria Group)[49], età media 64 anni (range 31-83), durata media di malattia 5,6 anni (range: 2-324 mesi). Il 30,4% della popolazione inclusa nello studio riferiva in anamnesi manifestazioni allergiche nella maggior parte dei casi riconducibili a reazioni da ipersensibilità immediata verso allergeni inalanti perenni o stagionali. Il 6,5% dei pazienti riferiva inoltre di essere fumatore attivo.
La tabella 8 riassume le principali caratteristiche della popolazione in studio.

Caratteristiche	**Prevalenza**
Xerostomia	93,5%
Xeroftalmia	93,5%
Test oculari	91,3%
Biopsia ghiandole salivari (FS > 1)	94,7%
Tumefazione ghiandole salivari	45,7%
Articolare	52,2%
Porpora	6,5%
Rene	4,3%
Manifestazioni ematologiche	32,6%
Manifestazioni polmonari	6,5%
Manifestazioni Cutanee	4,3%
Impegno neurologico	2,2%
Riduzione del C3	15,2%
Riduzione del C4	10,9%
Ipergammaglobulinemia	37%
Anticorpi antinucleo	100%
ENA/SSA	58,7%
ENA/SSB	21,7%
Fattore Reumatoide	37%
Crioglobuline	2,2%
Terapia steroidea	31,1%
Terapia con idrossiclorochina	47,8%
Terapia immunosoppressiva	13%

Tab 8: Caratteristiche demografiche del gruppo di pazienti con pSS (N = 46).

Nella tabella 9 sono descritte prevalenza e tipologia dei sintomi soggettivi riportati dai pazienti in occasione della visita.
Relativamente all'impegno rinosinusale, le diagnosi formulate al termine della valutazione sono riassunte in tabella 10.
Il quadro di rinite sicca appare quello di più frequente riscontro, diagnosticato in 21/46 pazienti. Come definizione di rinite sicca, abbiamo adottato i criteri clinici indicati da Hildebrand et al.[44], quali la presenza di naso secco, crostosità nasali, ostruzione respiratoria, associati variabilmente a epistassi e a iposmia, associati obiettivamente alla presenza di atrofia mucosa del setto nasale e della mucosa dei turbinati inferiori e medi, croste sottili adese alla mucosa ed eventuali sovrainfezioni.
Dall'analisi dei dati raccolti, emerge che, nei pazienti con rinite sicca, il punteggio visuoanalogico attribuito alla secchezza nasale è significativamente più alto che nelle altre forme di impegno nasale (2,88±3,09 vs 5,64 ± 1,91, p = 0,037). La diagnosi clinica di rinite sicca, pur essendovi un trend, non si associa in modo statisticamente significativo a sintomatologia di crusting, ipo- o anosmia o senso di ostruzione nasale; è invece significativamente associata al sintomo clinico della secchezza nasale. La secchezza nasale è comunque un sintomo prevalente nel paziente con pSS, anche se non affetto da rinite sicca: è infatti un sintomo rilevante anche in due pazienti con rinite allergica (2,1%), in due pazienti con rinite

Quadri ORL	**Prevalenza**
Naso secco	56,5%
Crostosità nasali	21,7%
Ostruzione nasale	43,5%
Ipo/anosmia	15,2%
Tosse	23,9%
Disfagia	15,2%
Disfonia	8,7%
Prurito Auricolare	32,6%
Tinnito	17,4%
Vertigine	37%

Tab. 9: Incidenza di sintomi ORL nella popolazione di pazienti con pSS.

Diagnosi	**Prevalenza**
Normalità	28,3%
Rinite sicca	45,7%
Rinite allergica	13%
Rinite non allergica	4,3%
Rinosinusite cronica	8,7%

Tab. 10: Diagnosi in ambito nasosinusale nei pazienti con pSS.

non allergica (4,2%) e in un paziente con RSC (2,1%). Questo dato è in accordo con quanto riportato nella review pubblicata da Hildebrand et al.[44] sulla rinite sicca.
Non si evidenziano differenze demografiche nei pazienti con rinite sicca rispetto agli altri gruppi di pazienti con patologia rinosinusale. I pazienti con diagnosi di rinite sicca, inoltre, non presentano una diversa prevalenza in termini di manifestazioni extraghiandolari.
Il dato interessante emerso nell'analisi delle associazioni tra rinite sicca e aspetti clinico-sierologici della Sindrome di Sjögren è che, come per altre manifestazioni ghiandolari, anche il quadro di rinite sicca è più frequente nei soggetti sieronegativi (p-value = 0,04). In altri termini, il subset dei pazienti che pur presentando una biopsia positiva non hanno positività per gli anti-Ro/SSA e per gli anti-La/SSB appaiono più a rischio di sviluppare manifestazioni di secchezza ghiandolare anche a livello nasale. Un dato originale pertanto che emerge dal nostro lavoro è quello di una maggiore sorveglianza per sintomi di secchezza nasale nei pazienti sieronegativi. Altra associazione statisticamente significativa è quella tra rinite sicca e presenza di comorbidità fibromialgica (p = 0,016), non solo in termini di sintomi soggettivi riportati dai pazienti ma anche in termini di obiettività nasale.
La citologia nasale nella nostra esperienza mostra nei quadri di rinite sicca una variabilità di possibili quadri. È stato un elemento inaspettato il riscontro di un numero così elevato di quadri citologici dominati dagli eosinofili, presenti come unica popolazione cellulare infiammatoria nel 29,4%, e associati ai neutrofili, a configurare un quadro di minima flogosi persistente[50] nel 23,5% dei casi. Rimane ancora da spiegare come mai, a parità di quadro citologico, la rinite sicca non si associ, come invece accade nelle NARES, alla iperreattività nasale da trigger esogeni (cambi temperatura, umidità, forti odori), più tipico delle riniti non allergiche[46]. Ulteriori studi e un eventuale ampliamento della casistica potranno esserci di ausilio nel chiarire questa discordanza. Nel 23,5% dei casi infine sono i neutrofili a caratterizzare il quadro citologico dei pazienti con Sjögren e rinite sicca. Questo rilievo citologico invece ci sembra essere concordante con i meccanismi fisiopatologici a carico di un naso privo di uno dei suoi sistemi aspecifici di difesa, quali una corretta clearance mucociliare. Da considerare inoltre che il 23,5% dei pazienti con rinite sicca presentava invece un quadro citologico assolutamente normale, che pertanto non offriva alcun elemento citopatologico da considerare.
Arrivando alle conclusioni, possiamo concludere che la rinite sicca è un reperto comune e sottostimato in corso di Sindrome di Sjögren primitiva, documentabile in circa il 45,7% dei pazienti. Il quadro è particolarmente comune nei soggetti sieronegativi e in quelli con comorbidità fibromialgica. Il sintomo chiave per riconoscerla è la secchezza nasale riportata dai pazienti. L'impatto della secchezza nasale sulla qualità della vita dei pazienti non è trascurabile, come evidenziato dai punteggi attribuiti dai

pazienti allo SNOT-22. Il dato della citologia nasale appare interessante e studi su una popolazione più ampia potranno chiarire meglio la presenza di eventuali implicazioni cliniche legate al riscontro di eosinofili.

Take home messages

La presenza di patologie nasali croniche, quali la rinite e la RSC (con e senza polipi), si può frequentemente associare alla presenza di altre patologie d'organo, quali l'asma bronchiale, oppure a patologie sistemiche più rare, quali la EGPA, la GPA e la sindrome di Sjögren.

La collaborazione multidisciplinare è fondamentale per il corretto inquadramento del paziente nella sua totalità e per una migliore impostazione della terapia integrata.

Nel paziente con patologia nasale cronica, sia essa di natura prettamente rinitica e soprattutto nel paziente con RSC, impone lo studio delle basse vie respiratorie, mediante la valutazione pneumologica e le prove di funzionalità respiratoria.

Nel paziente con patologia nasale cronica e nota asma bronchiale, la valutazione del controllo dei sintomi sia nasali che polmonari, il tipo e il numero di farmaci utilizzati per il controllo delle suddette, può aiutare a identificare meglio il sottogruppo di pazienti con asma grave.

Nel paziente con patologia nasale cronica ed asma grave lo studio combinato dei marcatori di infiammazione su sangue periferico, espettorato bronchiale, striscio nasale e aria esalata consente una più precisa definizione fenotipica del paziente con conseguenti risvolti pratici nella scelta di una terapia "target", ovvero cucita su misura per il paziente "tailoring approach", e nella gestione clinica per un miglior controllo di malattia.

Nei pazienti con patologia nasale cronica, in particolare se affetto da RSC con polipi, e nota asma bronchiale di difficile controllo, anche l'ORL, oltre allo pneumologo e il reumatologo, può porre il sospetto di una patologia autoimmune quale l'EGPA. In tal caso, lo studio della presenza di eventuale ipereosinofilia periferica all'emocromo, unitamente alla ricerca degli ANCA, può già indirizzare verso eventuale diagnosi.

Nei pazienti con nota EGPA, i disturbi nasosinusali sono in genere mal controllati dalla terapia sistemica già in atto, con un notevole impatto sulla qualità della vita. Seppur in controllo sistemico, nella mucosa nasale dei pazienti con EGPA l'elemento infiammatorio prevalente è rappresentato dagli eosinofili, che sono, anche a questo livello, attivi promotori della malattia. La loro presenza nella mucosa nasale, anche nel paziente con EGPA considerato controllato, impone una ottimizzazione della terapia nasale e può rappresentare la giustificazione per la somministrazione di steroidi intranasali, unitamente ai farmaci già in corso per la terapia della EGPA.

Il paziente con il sintomo "naso secco", in assenza di una anamnesi fortemente positiva per pregressa chirurgia setto-turbinale, deve essere indagato sulla presenza di concomitante secchezza orale e/o oculare. Anche

nei casi dubbi, può essere indicata una valutazione reumatologica che indaghi la presenza di una possibile sindrome di Sjögren, specie nelle pazienti di sesso femminile.
Nel paziente con sindrome di Sjögren e rinite sicca, la citologia nasale dimostra che esiste un danno diffuso a carico dell'epitelio nasale, che si traduce in una eterogeneità delle popolazioni cellulari prevalenti: molto rappresentati sono gli eosinofili, da soli o unitamente ai neutrofili. Questo aspetto citologico può rappresentare la giustificazione per adottare terapie nasali steroidee anche nel paziente con rinite sicca Sjögren-relata.

Bibliografia

1. Bachert C, Vignola AM, Gevaert P, et al. Allergic rhinitis, rhinosinusitis, and asthma: one airway disease. Immunol Allergy Clin North Am. 2004 Feb;24(1):19-43.
2. Ryan MW. Allergic fungal rhinosinusitis. Otolaryngol Clin North Am. 2011 Jun;44(3):697-710.
3. Pearlman AN, Chandra RK, Chang D, et al. Relationships between severity of chronic rhinosinusitis and nasal polyposis, asthma, and atopy. Am J Rhinol Allergy. 2009 Mar-Apr;23(2):145-8.
4. Lin DC, Chandra RK, Tan BK, et al. Association between severity of asthma and degree of chronic rhinosinusitis. Am J Rhinol Allergy. 2011 Jul-Aug;25(4):205-8.
5. Ten Brinke A, Grootendorst DC, Schmidt JT, et al. Chronic sinusitis in severe asthma is related to sputum eosinophilia. J Allergy Clin Immunol. 2002;109(4):621-626.
6. Bresciani M, Paradis L, Des Roches A, et al. Rhinosinusitis in severe asthma. J Allergy Clin Immunol. 2001;107(1):73-80.
7. Dhong HJ, Jung YS, Chung SK, et al. Effect of endoscopic sinus surgery on asthmatic patients with chronic rhinosinusitis. Otolaryngol Head Neck Surg. 2001 Jan;124(1):99-104.
8. Awad OG, Fasano MB, Lee JH, et al. Asthma outcomes after endoscopic sinus surgery in aspirin-tolerant versus aspirin-induced asthmatic patients. Am J Rhinol. 2008 Mar-Apr;22(2):197-203. doi: 10.2500/ajr.2008.22.3148.
9. Chung KF, Wenzel SE, Brozek JL, et al. International ERS/ATS guidelines on definition, evaluation and treatment of severe asthma. Eur Respir J. 2014;43:343-373.
10. Bousquet J, Mantzouranis E, Cruz AA, et al. Uniform definition of asthma severity, control, and exacerbations. Document presented for the World Health Organization Consultation on Severe Asthma. J Allergy Clin Immunol. 2010;126:926-938.
11. Jarvis D, Newson R, Lotvall J, et al. Asthma in adults and its association with chronic rhinosinusitis: the GA2LEN survey in Europe. Allergy. 2012;67(1):91-98.
12. Matsuno O, Ono E, Takenaka R, et al. Asthma and sinusitis: association and implication. Int Arch Allergy Immunol. 2008;147(1):52-58.
13. Fokkens WJ, Lund VJ, Mullol J, et al. European Position Paper on rhinosinusitis and nasal polyps 2012. Rhinol Suppl. 2012;23:1-298.
14. Guida G, Rolla G, Badiu I, et al. Determinants of exhaled nitric oxide in chronic rhinosinusitis. Chest. 2010;137(3):658-664.
15. Gitomer SA, Fountain CR, Kingdom TT, et al. Clinical examination of tissue eosinophilia in patients with chronic rhinosinusitis and nasal polyposis. Otolaryngol Head Neck Surg. 2016 Mar 15.
16. Uhliarova B, Kopincova J, Kolomaznik M, et al. Comorbidity has no impact on eosinophil inflammation in the upper airways or on severity of the sinonasal disease in patients with nasal polyps. ClinOtolaryngol. 2015 Oct;40(5):429-36.
17. Perić A, Vojvodić D, Radulović V, et al. Correlation between cytokine levels in nasal fluid and eosinophil counts in nasal polyp tissue in asthmatic and non-asthmatic patients. Allergol Immunopathol (Madr). 2011 May-Jun;3.
18. Staikūniene J, Vaitkus S, Japertiene LM, et al. Association of chronic rhinosinusitis with nasal polyps and asthma: clinical and radiological features, allergy and inflammation markers. Medicina (Kaunas). 2008;44(4):257-65.
19. Wojciechowska J, Krajewski W, Krajewski P, et al. Granulomatosis With polyangiitis in otolaryngologist practice: a review of current knowledge. ClinExpOtorhinolaryngol. 2016 Mar;9(1):8-13.

20. Trimarchi M, Bozzolo E, Pilolli F, et al. Nasal mucosa narrow band imaging in granulomatosis with polyangiitis (Wegener granulomatosis): a preliminary study. Am J Rhinol Allergy. 2015 May-Jun;29(3):170-4.
21. Groh M, Pagnoux C, Baldini C, et al. Eosinophilic granulomatosis with polyangiitis (Churg-Strauss) (EGPA) Consensus Task Force recommendations for evaluation and management. Eur J Intern Med. 2015 Sep;26(7):545-53.
22. Baldini C, Talarico R, Della Rossa A, et al. Clinicalmanifestations and treatment of Churg-Strauss syndrome. Rheum Dis Clin North Am. 2010 Aug;36(3):527-43.
23. Romero-Gómez C, Aguilar-García JA, García-de-Lucas MD, et al. Epidemiological study of primary systemic vasculitides among adults in southern Spain and review of the main epidemiological studies. ClinExpRheumatol, 2015 Mar-Apr;33(2 Suppl 89):S-11-8.
24. Tamaki H, Chatterjee S, Langford CA. Eosinophilia in Rheumatologic/Vascular Disorders. ImmunolAllergyClin North Am. 2015 Aug;35(3):453-76.
25. Rose DM, Hrncir DE. Primary eosinophilic lung diseases. Allergy Asthma Proc. 2013 Jan-Feb;34(1):19-25.
26. Kahn JE, Blétry O, Guillevin L. Hypereosinophilic syndromes. Best Pract Res Clin-Rheumatol. 2008 Oct;22(5):863-82.
27. Kim YK, Lee KS, Chung MP, et al. Pulmonary involvement in Churg-Strauss syndrome: an analysis of CT, clinical, and pathologic findings. EurRadiol. 2007;17(12):3157-65.
28. A, Churg. Recent advances in the diagnosis of Churg-Strauss syndrome. ModPathol. 2001;14:1284–93.
29. Abril A, Calamia KT, Cohen MD, et al. The Churg Strauss syndrome (allergic granulomatous angiitis): review and update. SeminArthritisRheum. 2003;33:106–14.
30. Lanham JG, Elkon KB, Pusey CD, et al. Systemic vasculitis with asthma and eosinophilia: a clinical approach to the Churg-Strauss syndrome. Medicine (Baltimore). 1984;63(2):65-81.
31. Masi AT, Hunder GG, Lie JT, et al. The American College of Rheumatology 1990 criteria for the classification of Churg-Strauss syndrome (allergic granulomatosis and angiitis). Arthritis Rheum. 1990;33(8):1094-100.
32. Bousquet J, Khaltaev N, Cruz AA, et al. Allergic rhinitis and its impact on Asthma (ARIA) 2008 update (in collaboration with the World Health Organization, GA(2)LEN and AllerGen). Allergy. 2008;63 Suppl 86:8-160.
33. Olsen KD, Neel HB, DeRemee RA, et al. Nasal manifestations of allergic granulomatosis and angiitis (Churg-Strauss syndrome). Otolaryngol Head Neck Surg. 1980;88:85-89.
34. Bacciu A, Bacciu S, Mercante G, et al. Ear, nose and throat manifestations of Churg-Strauss syndrome. Acta Oto-Laryngol. 2006;126:503-509.
35. Solans R, Bosch JA, Perez-Bocanegra C, et al. Churg-Strauss syndrome: out come and long-term follow-up of 32 patients. J Rheumatol. 2001;40:763-771.
36. Lane SE, Watts RA, Shepstone L, et al. Primary systemic vasculitis: clinical features and mortality. QJM. 2005;98:97-111.
37. Srouji I, Lund V, Andrews P, et al. Rhinologic symptoms and quality of-life in patients with Churg-Strauss syndrome vasculitis. Am J Rhinol. 2008;22(4):406-9.
38. Luqmani RA, Bacon PA, Moots RJ, et al. Birmingham Vasculitis Activity Score (BVAS) in systemic necrotizing vasculitis. QJM. 1994;87:671–8.
39. Exley AR, Bacon PA, Luqmani RA, et al. Development and initial validation of the vasculitis damage index for the standardized clinical assessment of damage in the systemic vasculitides. Arthritis Rheum. 1997;40:371-80.

40. Doig JA, Whaley K, Dick WC. Otolaryngological aspects of Sjögren's syndrome. 1971, Br Med J, p. Nov 20;4(5785):460-3.
41. Rasmussen N, Brofeldt S, Manthorpe R. Smell and nasal findings in patients with primary Sjögren's syndrome. Scand J Rheumatol Suppl. 1986;61:142-5.
42. Freeman SR, Sheehan PZ, Thorpe MA, et al. Ear, nose, and throat manifestations of Sjögren's syndrome: retrospective review of a multidisciplinary clinic. J Otolaryngol. 2005 Feb;34(1):20-4.
43. Alobid I, Guilemany JM, Mullol J. Nasal manifestations of systemic illnesses. Curr Allergy Asthma Rep. 2004 May;4(3):208-16.
44. Hildenbrand T, Weber RK, Brehmer D. Rhinitis sicca, dry nose and atrophic rhinitis: a review of the literature. Eur Arch Otorhinolaryngol. 2011 Jan;268(1):17-26.
45. Mahoney EJ, Spiegel JH. Sjögren's disease. Otolaryngol Clin North Am. 2003 Aug;36(4):733-45.
46. Gelardi M, Quaranta N, Passalacqua G. When sneezing indicates the cell type. Int Forum Allergy Rhinol. 2013 May;3(5):393-8.
47. Takeuchi K, Sakakura Y, Murai S, Majima Y. Nasal mucociliary clearance in Sjögren's syndrome. Dissociation in flow between sol and gel layers. Acta Otolaryngol. 1989 Jul-Aug;108(1-2):126-9.
48. Sakakura Y, Ukai K, Majima Y, et al. Nasal mucociliary clearance under various conditions. Acta Otolaryngol. 1983 Jul-Aug;96(1-2):167-73.
49. Vitali C, Bombardieri S, Jonsson R, et al. Classification criteria for Sjögren's syndrome: a revised version of the European criteria proposed by the American-European Consensus Group. Ann Rheum Dis. 2002 Jun;61(6):554-8.
50. Gelardi M, Iannuzzi L, Quaranta N, et al. Nasal cytology: practical aspects and clinical relevance. Clin Exp Allergy. 2016 Mar 24.

NUOVI ORIENTAMENTI NEL TRATTAMENTO DELLA POLIPOSI NASALE

M. Gelardi, L. Iannuzzi,
S. Taliente, V. Seccia, N. Quaranta

INTRODUZIONE

La poliposi nasale (PN) è una patologia infiammatoria con un elevato impatto sulla qualità della vita dei pazienti affetti. A dispetto della semplicità della diagnosi il suo trattamento rimane una sfida per l'otorinolaringoiatra a causa delle ancora scarse conoscenze circa la sua eziologia, il difficile controllo terapeutico, la frequenza delle recidive.
Sono ancora poco numerosi gli studi che hanno analizzato su larga scala l'incidenza della PN, la maggior parte di essi riportano percentuali che si aggirano tra il 2 e il 4%[1-3], con una prevalenza per il sesso maschile (2:1) ed un picco di incidenza tra i 45 e i 65 anni.[2,3]
L'eziologia della PN rimane ancora sconosciuta sebbene siano ben note le associazioni con asma e sensibilità all'aspirina. Alcuni studi su ampia scala su pazienti affetti da poliposi nasale mostrano un'incidenza di asma tra il 20% e il 70%[4,5], mentre circa il 7% dei pazienti asmatici è affetto da poliposi nasale con una più alta incidenza (13%) nei pazienti con asma non associata a rinite allergica.[4]
Un sottogruppo di pazienti con PN è affetto dalla "triade di Samter" caratterizzata da sensibilità alla aspirina, poliposi nasale e asma. Circa il 15% dei pazienti con PN sono ASA sensibili.[6,7]
Storicamente è stato affermato che l'allergia predispone alla poliposi nasale essendo alcuni sintomi comuni ad entrambe le patologie, oltre che l'ipereosinofilia nasale. Tuttavia, studi epidemiologici hanno dimostrato una bassa evidenza di correlazione tra allergia e PN ritrovata solo nell'1-2% dei pazienti con skin prick test positivi[8-10].
In ambito eziopatogenetico, nel corso dell'ultimo secolo, sono state proposte numerose teorie, ma nessuna di esse ha trovato largo consenso della comunità scientifica.[6,11-14]
In ambito terapeutico la PN si avvale principalmente del trattamento medico, di un programmato follow-up e, soltanto nei casi indicati, del trattamento chirurgico. Lo scopo della terapia è quello di eliminare le formazioni polipoidi o ridurne significativamente le dimensioni al fine di migliorare il sintomo ostruzione nasale, il drenaggio sinusale e, quando possibile, il recupero della funzione olfatto-gustativa.

Il solo trattamento chirurgico non è sufficiente a risolvere l'infiammazione naso-sinusale, per tale ragione è sempre necessario un trattamento medico, da iniziare già nel post-operatorio, al fine di mantenere e prolungare i risultati post-chirurgici, prevenendo le recidive.

TRATTAMENTO MEDICO

In accordo con le linee guida EPOS, il trattamento medico della poliposi nasale prevede un approccio graduale in relazione alla severità dei sintomi, basato non solo sull'utilizzo di una serie di presidi terapeutici (docce saline, steroidi topici e sistemici, antibiotici, antileucotrienici, biologici, etc.) ma anche sul "counseling" del paziente.

Irrigazioni nasali

L'utilizzo delle irrigazioni nasali viene fortemente raccomandato in corso di poliposi nasale sia per migliorare la sintomatologia cronica naso-sinusale sia, nel periodo post-operatorio, per idratare e detergere le cavità naso-sinusali favorendo la guarigione. È ormai evidente l'efficacia del trattamento con irrigazioni nasali le quali sono in grado di favorire il ripristino della normale clearance muco-ciliare riattivando un efficace battito ciliare. L'azione meccanica delle irrigazioni determina inoltre l'allontanamento degli allergeni, la disgregazione dei biofilm[15], la riduzione dei mediatori dell'infiammazione, la riduzione della carica batterica, oltre a preparare il naso a ricevere il trattamento topico.
In due review[16,17] e una metanalisi[18] viene enfatizzato l'effetto delle irrigazioni nasali sul miglioramento dei sintomi nei pazienti affetti da poliposi nasale. Van de Berg et al., in particolare, sottolineano la più alta efficacia delle irrigazioni saline rispetto agli spray salini, così come confermato da Pynnonen et al.[19] che hanno dimostrato che le irrigazioni saline a bassa pressione e alto volume influiscono positivamente sulla qualità della vita se comparati ai pazienti trattati con spray salini. È inoltre ampiamente dimostrato che, nella comparazione tra soluzione saline isotoniche e ipertoniche, entrambe migliorano la clearance muco-ciliare e l'ostruzione nasale.[19,20]
Perciò, attualmente, le soluzioni saline ipertoniche vengono consigliate per il loro effetto sulla riduzione dell'edema, per aumento della pressione osmotica che incrementa il trasporto di acqua attraverso l'epitelio nasale e migliora la clearance muco-ciliare. Tuttavia, da un'attenta disamina della letteratura, emergono lavori contrastanti circa l'utilizzo delle irrigazioni nasali. Talbot et al.[21], per esempio, hanno descritto un miglioramento del tempo di clearance muco-ciliare con l'utilizzo di soluzioni saline al 3%, mentre Homer et al.[22] non hanno riscontrato alcuna differenza tra soluzioni al 3% e allo 0,9%; Suslu et al. hanno descritto notevoli benefici su clearance muco-ciliare e decongestione

nasale dopo chirurgia con l'utilizzo di soluzioni saline ipertoniche tamponate.[23]
Tuttavia è evidente che le soluzioni ipertoniche, se non tamponate, determinano un aumento del bruciore e dell'irritazione rispetto alle isotoniche, limitandone l'utilizzo in alcuni pazienti.[24]
Per quanto riguarda il ripristino della clearance muco-ciliare nel post-operatorio, non va dimenticato l'effetto dell'acido ialuronico somministrato sotto forma di irrigazione nasale. In particolare, in un nostro studio del 2013, è stato valutato l'effetto del sodio ialuronato 9 mg nebulizzato sotto forma di doccia nasale in soluzione fisiologica, per un mese, dopo chirurgia funzionale endoscopica. Tale studio ha evidenziato un miglioramento dell'ostruzione nasale, della rinorrea, e del tempo di trasporto muco-ciliare.[25]
Allo stesso modo, in uno studio su 46 pazienti sottoposti a Chirurgia Funzionale Endoscopica Sinusale (FESS), Macchi et al.[26] hanno dimostrato un significativo miglioramento dell'ostruzione nasale e della motilità ciliare utilizzando 9 mg di sodio ialuronato addizionato a soluzione salina rispetto alla sola soluzione fisiologica.
Infine, da pochi anni, sono stati introdotti in commercio dei preparati a base di T-Lysial® per il ripristino della integrità mucosa dopo chirurgia nasale; gli effetti studiati supportano ancora una volta l'efficacia della molecola nel coadiuvare i processi riparativi nasali post-chirurgia.[27]

Corticosteroidi
Il trattamento ormai consolidato della PN con corticosteroidi (CCS) è basato sulle loro proprietà antinfiammatorie e immunosoppressive.
L'ampio raggio di azione dei glucocorticoidi può essere giustificato dalla presenza di recettori cellulari presenti sia a livello del nucleo sia del citoplasma, sia della membrana plasmatica. I glucocorticoidi topici e sistemici possono pertanto regolare la marcata attività eosinofila in corso di poliposi nasale riducendone direttamente vitalità e funzionalità e, indirettamente, riducendo la secrezione di citochine chemiotattiche da parte della mucosa nasale e delle cellule epiteliali dei polipi.[28]

CCS TOPICI
I corticosteroidi topici (CCS-T) per la loro efficacia, maneggevolezza e praticità rappresentano il primo step nel trattamento della PN.
In numerosi studi è stato dimostrato il significativo beneficio dei CCS-T sulla dimensione dei polipi, sulla ventilazione nasale e sui sintomi nasali quali rinorrea, sneezing e ostruzione.[29-35] Inoltre, l'utilizzo dei CCS-T riduce e ritarda la recidiva dei polipi post-chirurgia allontanando l'indicazione alla revisione chirurgica.[36]
I CCS-T possono essere somministrati sotto forma di spray nasale o di gocce nasali e, sebbene non esistano studi a dimostrazione della differente efficacia delle due somministrazioni, siamo persuasi della scarsa

efficacia della somministrazione in gocce che non permette facilmente al farmaco di raggiungere le cavità nasali/paranasali e di esplicare il suo effetto.
Non tutti i corticosteroidi presenti in commercio hanno l'indicazione al trattamento e alla prevenzione delle recidive nella poliposi nasale. Tra le molecole indicate rientrano in particolare Mometasone furoato e Budesonide.
Nella scelta della molecola più adeguata dovremo certamente tener conto delle differenze di ciascuna molecola quanto a biodisponibilità (per ridurre al minimo l'assorbimento sistemico), potenza e dunque affinità recettoriale, viscosità e tissotropismo che regolano la distribuzione e la permanenza del farmaco nella fossa nasale.[37] Infatti, se come dimostrato in diversi studi non c'è evidenza di una differenza di efficacia dei diversi corticosteroidi topici,[38] sicuramente le molecole di seconda generazione (Mometasone furoato, Fluticasone Propionato, Fluticasone Furoato, etc.) hanno delle caratteristiche farmacocinetiche che minimizzano la loro biodisponibilità sistemica (< 1%) riducendo notevolmente il rischio di eventi avversi sistemici (oculari, ossei, alterazione della crescita o dell'asse ipotalamo-ipofisi). Di ogni dose di CCS-T di seconda generazione, approssimativamente il 30% si deposita a livello nasale dove lega gli specifici recettori. Il restante 70% viene deglutito e subisce il metabolismo epatico. La maggiore lipofilia dei nuovi CCS-T permette che una maggiore frazione di farmaco leghi i recettori del distretto respiratorio con una grande affinità e per un tempo più lungo, riducendo notevolmente la frazione di farmaco disponibile all'interazione con i recettori sistemici.
Per ciò che concerne gli effetti collaterali locali, quelli maggiormente lamentati dai pazienti sono epistassi, irritazione faringo-laringea, secchezza e bruciore narinale, sebbene la loro incidenza nella maggior parte dei casi sembra essere sovrapponibile a quella del placebo[39-40]. Effetti avversi locali severi, come atrofia mucosa e perforazione settale, sono a nostro avviso inverosimili e tuttavia facilmente evitabili con una buona tecnica di somministrazione[41-44]. Studi istologici hanno dimostrato infatti l'assenza di alterazioni epiteliali a livello della mucosa dei pazienti sottoposti a somministrazione a lungo-termine di CCS-T.[45-47]

CCS SISTEMICI

In presenza di poliposi severe e/o refrattarietà al trattamento corticosteroideo topico, viene raccomandato l'utilizzo di corticosteroidi sistemici (CCS-S). Tale trattamento, consigliato per tempi relativamente brevi, grazie al potente effetto antinfiammatorio, consente di migliorare la risposta alla terapia corticosteroidea locale di mantenimento[48].
Gli eventi avversi legati all'uso a breve termine dei CCS-S includono l'aumento glicemico, l'ipertensione, l'irritazione gastrica, etc. ma non ci sono lavori che indicano la frequenza di tali effetti collaterali. Per quanto riguarda gli eventi avversi dovuti all'uso prolungato dei CCS-S, sono da

temere l'osteoporosi, il diabete, il glaucoma, l'aumento di peso, l'immunosoppressione, etc. tanto da limitarne l'indicazione nei pazienti "a rischio".[49] Già nel 1994 Van Camp et al.[50] effettuarono uno studio su 25 pazienti affetti da PN severa somministrando 60 mg/die di prednisolone per 4 giorni, ridotto poi di 5 mg al giorno per successivi 12 giorni, dimostrando il miglioramento di tutti i sintomi, in particolare anosmia ed ostruzione nasale associato ad evidenze radiologiche TC nel 52% dei casi. Hissaria et al. nel 2006[51], in uno studio placebo-controllo confermavano gli stessi risultati positivi con la somministrazione di 50 mg/die di prednisone per 14 giorni rispetto al placebo.
Tuttavia ancora oggi c'è scarsa evidenza circa il regime ottimale di trattamento con corticosteroidi orali per quanto concerne indicazioni, dosi e durata di trattamento. L'utilizzo degli steroidi è clinicamente importante in quanto, permettendo un buon controllo dei sintomi, può ridurre la necessità di ricorso alla chirurgia.
Per tale ragione, la corretta gestione della terapia steroidea nella poliposi nasale deve prevedere un utilizzo bilanciato di steroidi topici e steroidi sistemici mirato al controllo dei sintomi e alla prevenzione delle complicanze.[52]

Antibiotici
L'efficacia della terapia antibiotica a breve termine nei pazienti con poliposi nasale è ancora controversa. La ricerca di altre opzioni terapeutiche nel trattamento della PN ha portato all'utilizzo di farmaci che possano controllare il processo infiammatorio, mantenendo un effetto duraturo e minimizzando gli effetti collaterali legati all'uso prolungato del corticosteroide. In tale visione è stato proposto, ormai da qualche anno, l'utilizzo dei macrolidi nel trattamento della PN.[53]
In studi recenti è stato riportato come la somministrazione di Eritromicina, Roxitromicina e Claritromicina a lungo-termine e basse dosi si è dimostrata efficace nel trattamento dei pazienti con patologia infiammatoria delle vie aeree superiori. Ichimura et al.[54] hanno sperimentato che Roxitromicina, somministrata alla posologia di 150 mg/die per almeno 8 settimane, riduce la dimensione dei polipi nel 52% del pazienti trattati. Yamada et al.[55] hanno dimostrato che Claritromicina somministrata per 8-12 settimane, 400 mg/die, determina un marcato miglioramento nella dimensione dei polipi nel 40% dei pazienti studiati. I risultati delle colture batteriche eseguite in tali pazienti hanno fugato i timori legati al rischio di sviluppo di resistenze batteriche; molto basso dopo trattamento con macrolidi a lungo termine e a basse dosi.
In un piccolo gruppo di pazienti, l'esame colturale è risultato positivo ma tale risultato non è stato collegato ad un aumento dei sintomi, che può essere dovuto al fatto che, in aggiunta all'effetto batteriostatico dei macrolidi, questi possono in qualche caso ridurre la virulenza dei batteri senza eradicarli. Wallwork et al. nel 2006[56] hanno eseguito uno studio placebo-

controllo testando l'effetto della Roxitromicina al dosaggio di 150 mg/die per 3 mesi in 29 pazienti con rinosinusite cronica refrattaria al trattamento. Nei pazienti del gruppo trattato con macrolidi a lungo termine è stato dimostrato un significativo miglioramento nella sintomatologia soggettiva, nel quadro endoscopico e nel tempo di trasporto della saccarina in comparazione con il placebo. Un ulteriore studio, condotto su 33 pazienti con rinosinusite cronica polipoide, ha dimostrato come i sintomi nasosinusali dei pazienti trattati con macrolidi miglioravano nel 76% dei casi mentre nell'85% dei pazienti veniva registrata un'evidenza endoscopica di miglioramento.[57]
Per ciò che riguarda il trattamento a breve-termine con antibiotici, sono molto interessanti i risultati di Van Zele et al.[58] in uno studio doppio-cieco, placebo-controllo, in cui viene confrontato l'effetto del corticosteroide orale e della Doxiciclina a breve termine nel controllo della PN. Metilprednisolone e Doxiciclina hanno entrambi un effetto positivo sulla dimensione dei polipi rispetto al placebo ma, mentre l'effetto del CCS raggiunge un picco alle 3 settimane e si mantiene per circa 8 settimane, l'effetto della Doxiciclina risulta relativamente moderato ma più duraturo (12 settimane). In conclusione, sebbene sia stata dimostrata l'efficacia del trattamento antibiotico nella PN, sono ancora necessari maggiori studi.[6]

Antileucotrienici
Leucotrieni e prostaglandine sono prodotti del metabolismo dell'acido arachidonico e sono mediatori chiave nelle infiammazioni delle vie aeree. Diversi studi hanno dimostrato che in corso di poliposi nasale si verifica un incremento dei livelli di leucotrieni e dei loro recettori a livello della mucosa nasale. In particolare, nella triade di Widal, in cui alla PN si associano sensibilità all'aspirina e asma bronchiale, si registra un aumentato rilascio di Cisteinil-Leucotrieni (Cys-LT) in presenza di infiammazione eosinofila naso-bronchiale. Infatti, nei pazienti ASA-sensibili viene attivata la via della 5-lipossigenasi, in particolare nelle mastcellule, con la rapida produzione di Leucotrieni.[59]
I Cys-LT, prodotti del metabolismo dell'acido arachidonico, si legano ai recettori accoppiati a proteine G per promuovere l'infiammazione localizzata, tra cui infiltrazione di eosinofili, secrezione mucosa, deposizione di collagene e rilascio di citochine. Tale processo può essere inibito bloccando il recettore con un antagonista come il Montelukast, o impedendo la formazione di Cys- LT con un inibitore della 5-lipossigenasi come lo Zileuton.
L'uso consueto degli antileucotrienici nella patologia asmatica ha portato alla ricerca di un loro utilizzo nella patologia polipoide nasale, frequentemente associata ad asma, con risultati spesso incoraggianti.[4]
Dahlen et al.[60] in un studio doppio-cieco, placebo-controllo, hanno dimostrato che il trattamento con inibitore della 5-lipossigenasi (Zileuton 600 mg/die per 6 settimane) riduce sia i sintomi polmonari sia quelli nasali

rispetto al placebo, così come riportato in uno studio di Parnes et al.[61] in cui il 72% dei pazienti ha avuto beneficio dal trattamento con Zarfilukast o Zileuton.
Ragab et al.[62] hanno confermato stessi benefici a livello nasale e polmonare trattando i loro pazienti con CCS-T e Montelukast per 3 mesi, indipendentemente dalla presenza di ASA sensibilità.
Il trattamento con antileucotrienici nei pazienti con PN può determinare un effettivo miglioramento della sintomatologia, del quadro endoscopico e dei parametri immunologici, compresi i livelli di eosinofili, se confrontato con placebo. L'efficacia di tali farmaci è stata dimostrata nel periodo post-operatorio, dopo trattamento con CCS orali, in combinazione con CCS topici ed in assenza di altri trattamenti. Il maggiore beneficio è stato ottenuto riguardo a starnutazione, prurito nasale e iposmia, tuttavia, anche per questi farmaci, sono necessari ulteriori studi per stabilire la combinazione ideale di trattamento e i parametri per la selezione dei pazienti che possano trarre reale beneficio.

Biologici
Con l'avvento dei farmaci biologici nel trattamento delle patologie infiammatorie si è sviluppato un marcato interesse al ruolo terapeutico degli anticorpi monoclonali nel trattamento della poliposi nasale.
L'Omalizumab, un anticorpo monoclonale anti-IgE, riduce i livelli sierici e tissutali di IgE. In uno studio randomizzato in doppio-cieco su 24 pazienti adulti affetti da PN e asma, Gevaert et al. hanno dimostrato sia all'endoscopia sia all'imaging una significativa riduzione della dimensione dei polipi, oltre al miglioramento della qualità della vita dei pazienti (QoL) dopo 16 settimane di trattamento, indipendentemente dalla associazione con l'allergia.[63]
Gli anticorpi monoclonali anti-IL-5 riducono il numero di eosinofili; in uno studio doppio cieco su 24 pazienti affetti da poliposi nasale, l'infusione di Reslizumab non ha determinato una grande effetto sui polipi rispetto al placebo.[64] Al contrario, un altro studio doppio cieco con Mepolizumab ha evidenziato alla TC una riduzione significativa della opacità dei seni nasali ed una evidente riduzione in dimensione dei polipi.[65]
Gli elevati costi, la somministrazione intravenosa e il rischio troppo elevato di effetti indesiderati per una patologia pressoché benigna, limitano attualmente tale approccio farmacologico alla PN.

IL COUNSELING

In ultimo vogliamo sottolineare come nei pazienti affetti da poliposi nasale, qualsiasi trattamento medico-chirurgico vada supportato da un buon "Counseling". In un nostro studio multicentrico, in via di pubblicazione, si è indagato sulla gestione del paziente con PN, in particolare sull'approc-

cio clinico-terapeutico e sul suo follow-up. Dallo studio è emerso come la maggioranza dei pazienti non sono ancora soddisfatti del management della patologia. Il 30% degli specialisti ORL non informa sufficientemente i pazienti sulle caratteristiche specifiche della patologia polipoide, e soltanto il 29% dei pazienti seguono le indicazioni al follow-up a lungo termine (oltre i 5 anni).
Al follow-up soltanto nel 33% viene effettuata l'indagine endoscopica e, sebbene l'83% abbia riferito di continuare il trattamento medico dopo chirurgia, solo il 25% lo prosegue a due anni dall'intervento chirurgico. Tutto questo motiva lo scarso grado di soddisfazione dei pazienti con PN tanto che solo il 2% di essi riferisce di essere molto soddisfatto riguardo alla gestione medica.
Siamo persuasi che nella PN, sin dalla diagnosi, debba essere dedicato più tempo alla comunicazione medico-paziente. Ogni paziente deve essere istruito e informato sulle caratteristiche della sua patologia e sul suo specifico trattamento affinché segua le indicazioni terapeutiche ed i follow-up programmati.

LA NOSTRA ESPERIENZA

Nonostante la terapia medica della PN controlli i sintomi in una buona percentuale dei pazienti[66-68], una gran parte di essi ricorre al trattamento chirurgico per ridurre i disturbi e per prevenirne le complicanze.[69,70]
La gestione delle recidive chirurgiche è invece più problematica; infatti, nonostante i progressi della chirurgia, le percentuali di recidiva variano tra il 23 e l'87%.[71-75] Tale comportamento della malattia fa ipotizzare che il "rischio" recidiva non sia associato esclusivamente alla procedura chirurgica ma anche ad altri fattori.
Alcuni anni fa[76] abbiamo investigato sull'influenza di diversi parametri quali la citologia nasale, l'asma, l'allergia, l'ASA-sensibilità, ("Grading Clinico-Citologico – GCC") come fattori di rischio di recidiva post-chirurgica ("Indice Prognostico di Recidiva – IPR"), (fig. 1) e proprio basandoci sul GCC, abbiamo stabilito uno schema terapeutico mirato a controllare i sintomi e la qualità della vita dei pazienti. Infatti, siamo più che convinti che è l'assenza di un protocollo terapeutico "calibrato" al fenotipo di PN ad esporre il paziente al rischio di under/overtreatment e di conseguenza alla possibilità di incorrere in una recidiva o, ancor peggio, nelle complicanze loco-regionali e negli effetti collaterali dei farmaci utilizzati.

Materiali e metodi

Dal gennaio 2008 al gennaio 2016, presso la U.O. di Rinoallergologia della Clinica Otorinolaringoiatrica dell'Università degli Studi di Bari, sono stati studiati 204 pazienti, di cui 117 (57%) maschi, di età compresa tra i 28 e 71 anni (età media 41), affetti da poliposi naso-sinusale bilaterale.

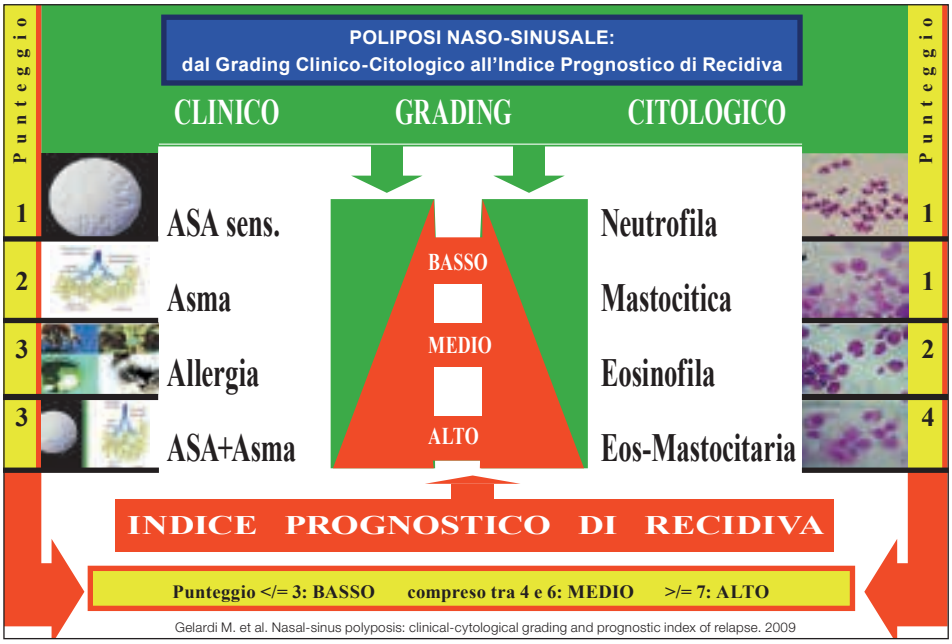

Fig. 1: Grading Clinico-Citologico (GCC) ed Indice Prognostico di Recidiva (IPR).

La diagnosi di poliposi nasale è stata fatta a seguito di accertamenti clinico-strumentali (anamnesi, endoscopia nasale, prove allergometriche, citologia nasale). Tutti i pazienti sono stati sottoposti a valutazione pneumologica al fine di evidenziare co-morbilità quali pneumopatie croniche ostruttive e/o asma bronchiale.
Dei 204 pazienti esaminati, 120 avevano subito precedentemente un intervento di FESS, eseguito sempre dallo stesso operatore. Tutti i pazienti inseriti nello studio hanno ricevuto l'indicazione terapeutica e i tempi di follow-up correlati al loro GCC, come da schema (fig. 2).
Tutti i pazienti che per vari motivi (clinico-comportamentali) non hanno seguito le indicazioni terapeutiche (hanno assunto soltanto la terapia corticosteroidea topica) sono stati da noi considerati "Gruppo di controllo".
Il presente studio longitudinale ha preso in esame i dati rilevati all'arruolamento (T0), ad 1 anno (T1) e a distanza da 5 anni (T2).
La posologia terapeutica, in particolare dei corticosteroidi topici e sistemici, è stata decisa previa valutazione degli schemi terapeutici presenti in letteratura. Per il trattamento con Mometasone spray nasale (Nasonex®) abbiamo confermato la posologia riportata in scheda tecnica, variando soltanto il periodo di somministrazione in base ai livelli di GCC. Per la posologia del CCS-S ci siamo orientati su un dosaggio più ridotto rispetto a quelli consigliati in letteratura al fine di minimizzare gli effetti collaterali, pur assicurando il controllo della patologia.[78]

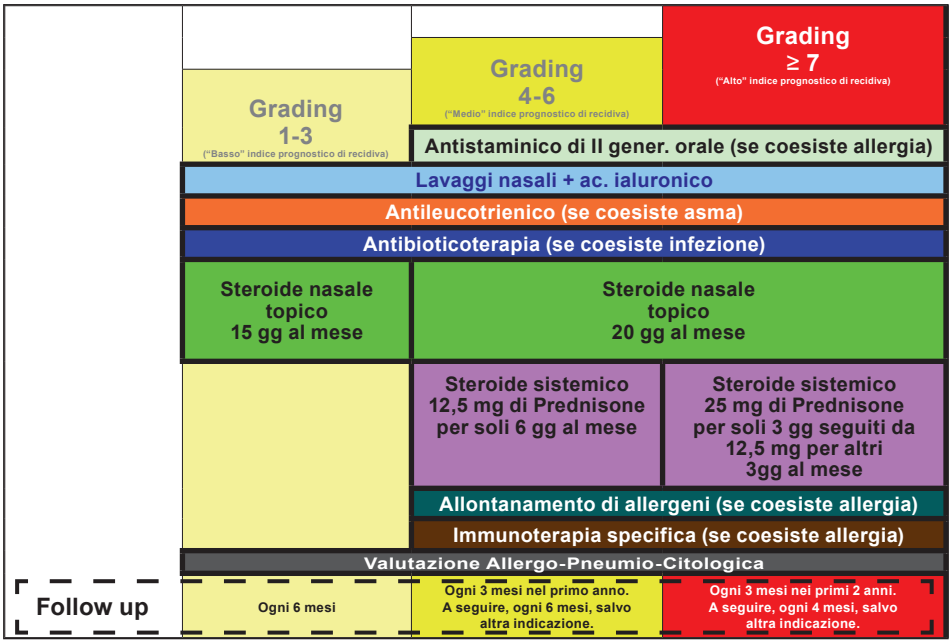

Fig. 2: Indicazioni terapeutiche guidate dal Grading Clinico-Citologico (GCC).

Analisi statistica

La popolazione di pazienti è stata suddivisa in due gruppi: Gruppo trattamento e Gruppo controllo. All'interno di ciascun gruppo sono stati individuati tre sottogruppi sulla base del Grading Clinico-citologico (GCC 1-3, GCC 4-6, GCC ≥ 7). Tutti i sottogruppi sono stati valutati nei tre tempi previsti dallo studio per mezzo di un test t-student per campioni dipendenti. Il test chi-square è stato utilizzato per parametri dicotomici.
Sono stati considerati statisticamente significativi valori di $p < 0,05$.

Approccio GEE (Equazioni Stimanti Generalizzate)

In D.G.I. si sono analizzati i dati utilizzando un approccio con Equazioni Stimanti Generalizzate (GEE) per l'analisi di dati ordinali longitudinali. In particolare si è usata una parametrizzazione con Odds Ratio locali, come esposto in T.A.K. In un'analisi esplorativa preliminare dei dati sono stati rappresentati un xyplot ed un boxplot comparativi tra gruppo controllo e gruppo trattamento, condizionati ai sottogruppi A (GCC 1-3), B (GCC 4-6) e C (GCC ≥7).
Si è poi adattato un modello Local Odds Ratio GEE ai dati di ciascun sottogruppo.
L'analisi è stata svolta avvalendosi del software R.

Risultati

Dei 204 pazienti arruolati soltanto 120 avevano subito una FESS per PN ostruente.

Grazie all'utilizzo del GCC si è potuto stratificare le varie forme di poliposi. 42 (20,5%) rientravano nel gruppo 1-3 caratterizzato da un basso IPR; 115 (56,3%) rientravano nel gruppo 4-6 a medio IPR; 47 (23%) rientravano nel gruppo ≥7 ad alto IPR.[15]
Dei 204 pazienti studiati, soltanto 145 (71%) avevano effettuato il trattamento medico consigliato, associato ai programmati controlli ambulatoriali. 27 (64%) appartenevano al gruppo a basso GCC; 83 (72%) al gruppo a medio GCC; 35 (74%) al gruppo ad alto GCC. I rimanenti 59 (28,9%), dei 204 pazienti, avevano interrotto volontariamente, in parte o totalmente, il trattamento consigliato (Gruppo controllo).

Approccio GEE
I grafici xyplot e boxplot comparativi condizionati sono rappresentati in figura 3 e 4. Si evince qualitativamente un'evoluzione peggiore della patologia per il Gruppo di controllo in tutti i sottogruppi A, B e C.
I risultati numerici dell'analisi confermano quanto osservato, cioè che il trattamento migliora in maniera statisticamente significativa l'evoluzione della patologia in tutti i sottogruppi. In particolare, per il sottogruppo A (GCC 1-3), il gruppo trattamento ha un odds ratio cumulativa 38 volte superiore a quella del gruppo controllo. Per il sottogruppo B (GCC 4-6), il gruppo trattamento ha un odds ratio cumulativa 169 volte superiore a quella del gruppo controllo. Per il sottogruppo C (GCC ≥7), il gruppo trattamento ha un odds ratio cumulativa 48 volte superiore a quella del gruppo controllo.

Endoscopia
All'arruolamento, endoscopicamente abbiamo rilevato, tra i soggetti non operati, che 24 (11,7%) pazienti presentavano un primo grado di PN; 35 (17,1%) un secondo grado; 25 (12,2%) un terzo grado. I rimanenti 120 (58,8%) pazienti, sottoposti a chirurgia FESS presso il nostro reparto, sono stati classificati come grado 0, in quanto esenti da recidiva poliposica.
Ad 1 anno dall'arruolamento (T1), nel gruppo di pazienti sottoposti a terapia, il 7% ha avuto un miglioramento con riduzione di un grado di poliposi (22% del gruppo GCC 1-3), nel 52% di pazienti il grado di poliposi si è mantenuto invariato, il 35% è risultato peggiorato all'indagine endoscopica sebbene il peggioramento non superava mai un grado e riguardava soltanto i gruppi a GCC intermedio ed elevato.
Nel gruppo controllo, a T1 in nessun paziente vi era stato un miglioramento di grado, il 37% era rimasto invariato, il restante 63% era peggiorato, di cui il 33% di almeno due gradi.
Al T2, a 5 anni dall'arruolamento, nel gruppo terapia 15 pazienti presentavano migliorato il grado di poliposi, mentre in 61 (42%) pazienti il trattamento aveva permesso di mantenerne invariato il grado. Il peggioramento, presente nei restanti 69 pazienti, non superava mai un grado.

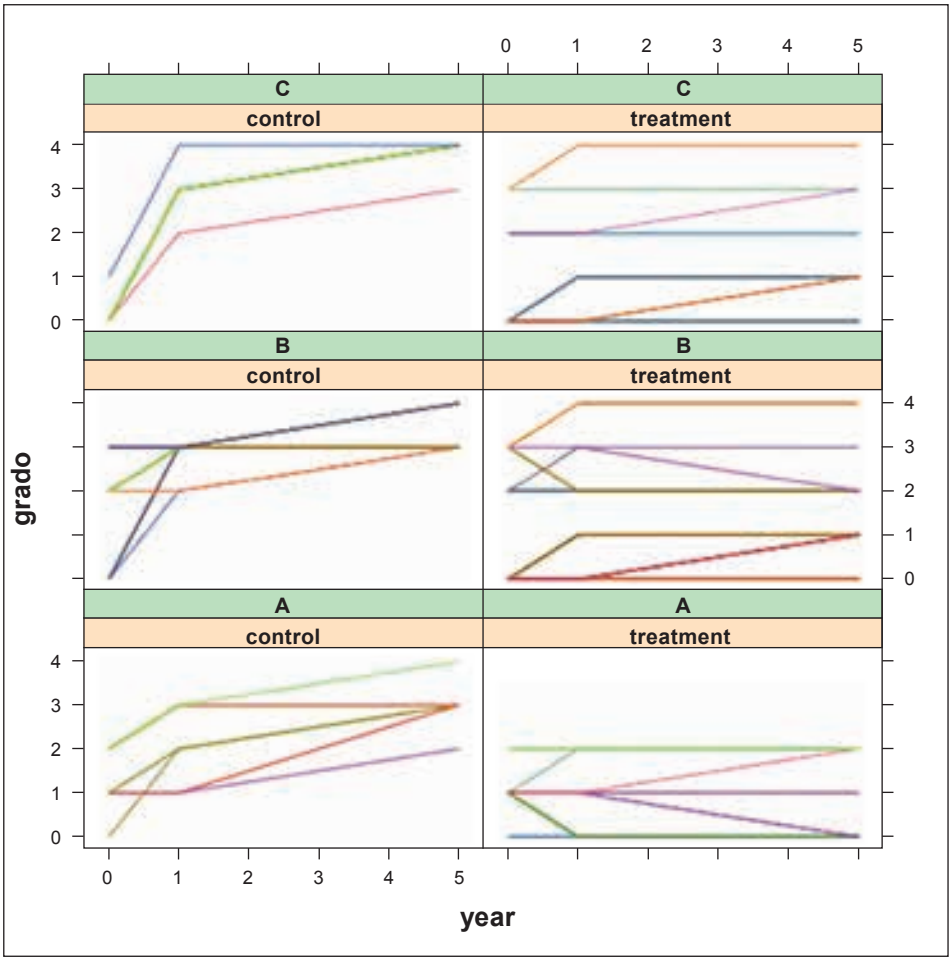

Fig. 3: Grafico xypilot: evoluzione nei 5 anni della patologia nei due gruppi.

Nel gruppo controllo, 50 (84%) pazienti presentavano un peggioramento del grado delle formazioni polipoidi, di cui il 98% di almeno due gradi.

Citologia nasale

Dal punto di vista citologico, il rinocitogramma presentava eosinofilia in 91 (44,6%) casi; 37 (18,1%) presentavano una citologia di tipo mastocitario; 73 (35,7%) una forma eosinofilo-mastocitaria; infine, soltanto in 3 (1,4%) pazienti vi era una citologia neutrofila.

Osservando nel corso degli anni la tipologia cellulare non si è rilevata alcuna variazione, di contro sono state evidenziate variazioni numeriche dell'infiltrato cellulare nel gruppo di studio statisticamente significative rispetto al gruppo controllo ($p = 0,0000$) (fig. 5).

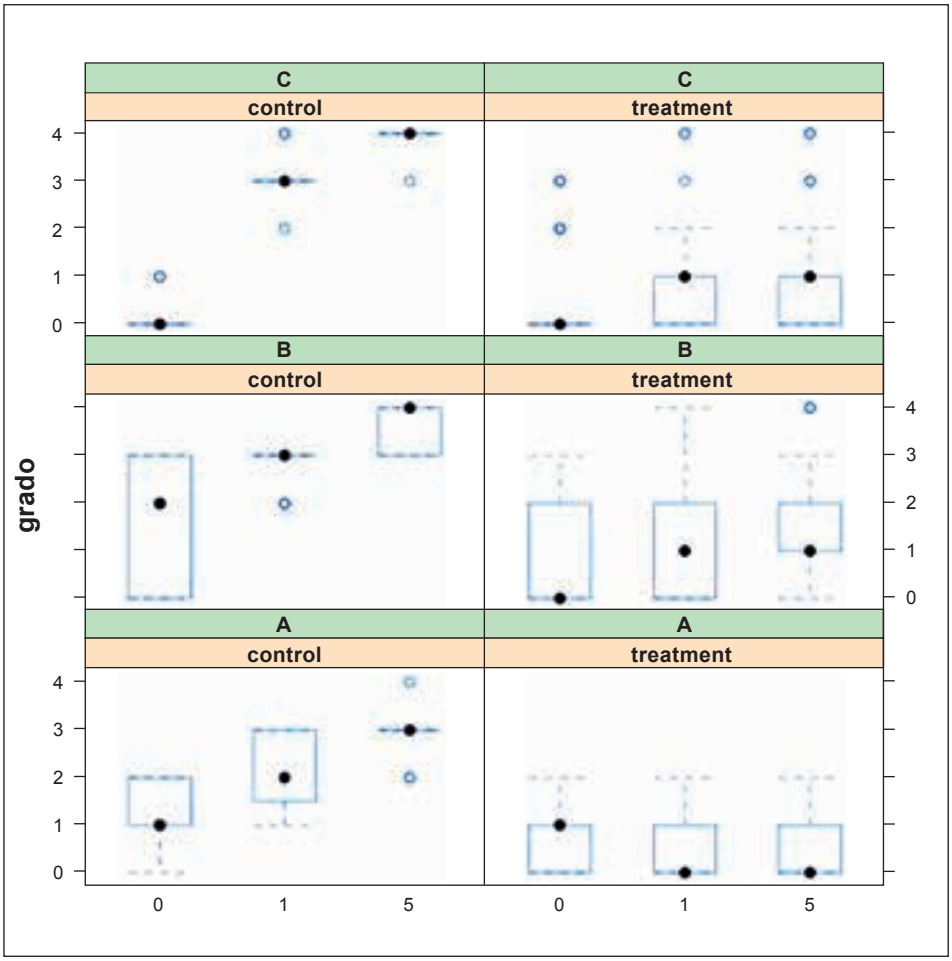

Fig. 4: Grafico boxplot: evoluzione nei 5 anni della patologia nei due gruppi.

Correlazioni clinico-prognostiche e GCC

GRUPPO A BASSO GCC

Dei 27 pazienti esaminati 9 (33%) presentavano una riduzione del grado delle formazioni polipoidi; in 16 (59%) apparivano invariate e solo nel 7,4% vi è stato un aumento del volume. Dei pazienti operati (grado 0), nessuno aveva subito un secondo intervento chirurgico. Di contro, tra i pazienti non aderenti al piano terapeutico (15 casi), soltanto uno (6,6%) presentava un peggioramento, tanto da avere l'indicazione al trattamento chirurgico disostruttivo.

GRUPPO A MEDIO GCC

Degli 83 pazienti esaminati, 6 (7%) presentavano una riduzione delle formazioni; 46 (55%) un peggioramento, mai superiore ad un grado, ma soltanto

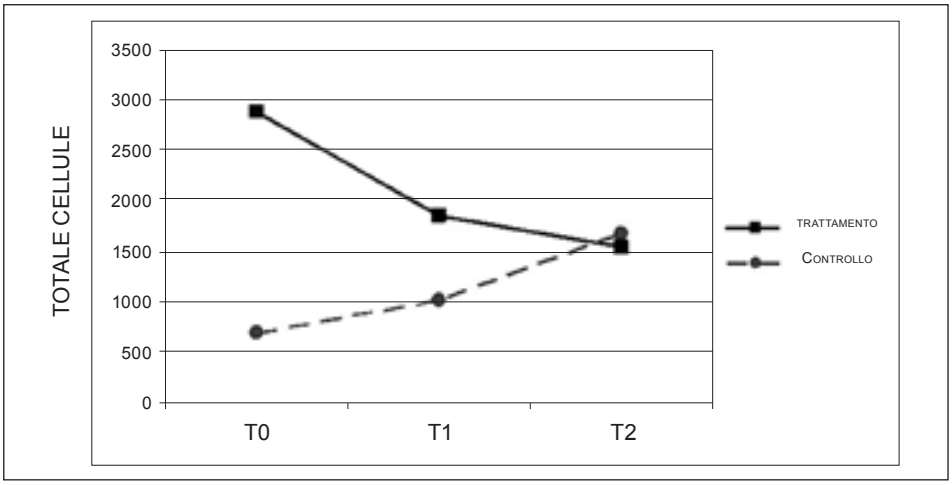

Fig. 5: Modificazioni della cellularità nel tempo tra Gruppo di studio e Controllo.

3 pazienti (6,5%) venivano inviati ad intervento disostruttivo, contro il 53% (17 soggetti) che non avevano seguito il trattamento indicato (p = 0,0000). In 31 pazienti (37%) il quadro endoscopico rimaneva invariato, contro 8 (25%) del gruppo di soggetti che non avevano seguito il trattamento.
Dei 61 pazienti post-chirurgici (grado 0) del gruppo trattamento, 20 presentavano un quadro invariato e 41 presentavano una recidiva non ostruttiva pertanto nessun paziente ha subito un reintervento al contrario dell'80% dei pazienti post-chirurgici del gruppo controllo.

GRUPPO AD ALTO GCC
Dei 35 soggetti in trattamento medico, nessuno aveva presentato una riduzione volumetrica delle formazioni polipoidi rispetto all'obiettività riscontrata all'arruolamento; in 14 pazienti (40%) rimaneva invariato rispetto allo 0% dei pazienti non trattati, tutti peggiorati (p = 0,0000); in 21 pazienti trattati (60%) si riscontrava un peggioramento "relativo", dove soltanto 2 (9,5%) di essi era andato verso la FESS, contro il 91,6% dei non trattati per i quali l'intervento di FESS è stata l'unica soluzione terapeutica. Infine, dei 145 pazienti trattati, soltanto 5 (3,4%) sono stati sottoposti a trattamento chirurgico, dei quali tre facenti parte del GCC "medio" e due del GCC "alto". 29 (49%) facevano parte dei 59 pazienti non trattati (p = 0,0000) (fig. 6).

Discussione

Per numerosi anni gli studi sulla PN sono stati orientati alla ricerca delle cause eziopatogenetiche individuando, di volta in volta, cause diverse ma nessuna definitivamente accettata dalle comunità scientifiche. Di contro, nonostante i progressi della terapia medico-chirurgica, nulla si è fatto sul piano della "fenotipizzazione" della malattia.

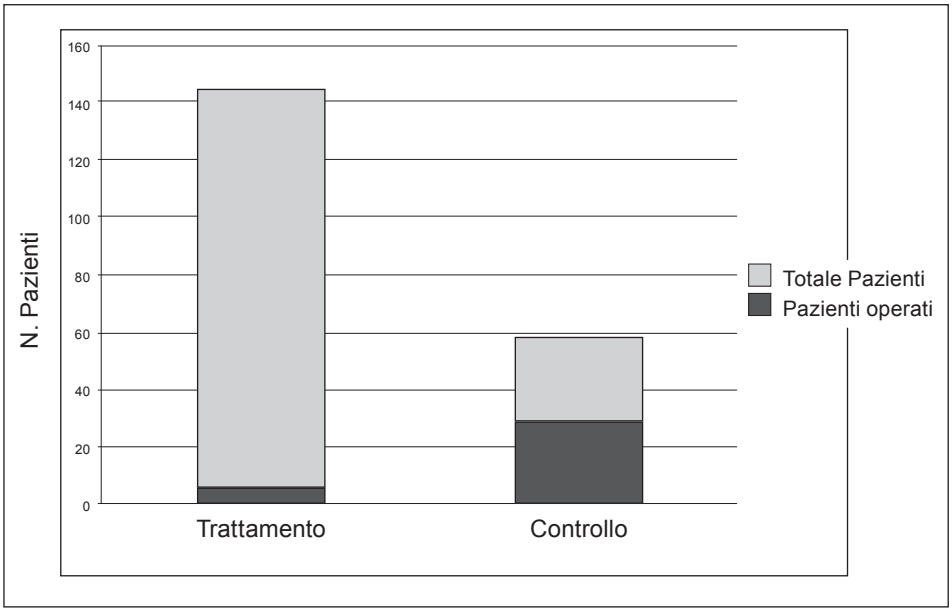

Fig. 6: Pazienti indirizzati alla chirurgia: confronto nei due Gruppi di studio.

Partendo dagli aspetti cellulari delle poliposi nasali, negli ultimi anni si è potuto comunque stabilire che sicuramente vi è una base immunoflogistica che accomuna tali formazioni caratterizzata, nella quasi totalità di casi, da eosinofili e/o mastcellule e più raramente da neutrofili[79,80].
Anche sul piano clinico si è potuto stabilire che ogni PN può essere caratterizzata dalla associazione di una o più co-morbilità quali allergia, asma, ASA sensibilità, che condizionerebbero il decorso della malattia stessa.[4,81]
Tutto ciò non può che confermare che le PN non sono tutte uguali sul piano clinico e di conseguenza ognuna necessita di un diverso approccio terapeutico. Il mondo scientifico, d'altronde, va sempre più verso la cosiddetta "medicina di precisione"[82,83], centrata sulle manifestazioni fenotipiche peculiari di ogni paziente, che può trovare ampia applicazione anche nella PN permettendo di personalizzare il trattamento, ridurne al minimo gli effetti collaterali e prevenire l'under/overtreatment. Inoltre in una patologia cronica, che richiede un trattamento altrettanto costante, è importante che la diagnosi sia la più precisa possibile. Una buona diagnosi aiuta sempre la terapia, la quale dovrà essere adeguata alle manifestazioni cliniche al fine di avere la maggiore aderenza al trattamento da parte del paziente.
Il nostro è il primo studio longitudinale in letteratura che "gradua" il trattamento medico al GCC, quindi commisurato a ciascun paziente e pertanto innovativo.
Ogni poliposi ha una sua "carta d'identita" all'interno della quale possiamo riconoscere non soltanto l'aspetto endoscopico delle formazioni, ma principalmente la vera "impronta digitale" rappresentata dal suo infiltrato cel-

lulare che, assieme alla presenza di una o più comorbilità, caratterizzerà il comportamento più o meno aggressivo della malattia.
Per tale motivo i gruppi di studio sono stati suddivisi in base al GCC, un sistema di stratificazione della PN da noi ideato ed applicato sin dal 2009, al fine di associare ai diversi fenotipi un trattamento terapeutico specifico.[76]
Questo nostro approccio ci ha permesso, pur condividendo le indicazioni della letteratura internazionale, di trattare i pazienti con basso GCC con la sola terapia corticosteroidea topica e di associare la terapia corticosteroidea sistemica soltanto nei pazienti con GCC più alto (>4), indicando posologie e durata del trattamento di gran lunga inferiori a quelle descritte in letteratura. In pratica, nei pazienti con GCC "intermedio", sono stati somministrati non più di 75 mg di Prednisone nell'unica settimana di terapia mensile, per arrivare, nel gruppo GCC "elevato", ad un massimo di 112,5 mg di Prednisone, ben lontani dai dosaggi indicati da Hissaria (50 mg/die per 2 settimane, per un totale di 700mg)[84], Vaidayanathan (25 mg/die per 2 settimane, per un totale di 350 mg)[85], Alobid (170 mg di prednisone in 1 settimana)[86]. Il suddetto approccio all'utilizzo dei CCS per via sistemica ci ha permesso di avere una maggiore aderenza da parte dei pazienti, specie nei soggetti a rischio di comorbilità (diabete, ipertensione, glaucoma, gastriti ecc).
Proprio grazie all'elevata compliance dei pazienti, da noi istruiti alla conoscenza e al "management" della loro patologia, si è potuto ridurre al minimo il ricorso all'intervento chirurgico FESS.
Il nostro studio ha dimostrato come la terapia steroidea, con la posologia ed i tempi da noi indicati, è in grado di controllare la patologia rispetto ai pazienti non aderenti al trattamento ($p=0,0000$).
È di fondamentale importanza il ruolo del corticosteroide topico, ma in particolar modo di quello sistemico, nel ridurre l'infiltrato eosinofilo-mastocitario. Infatti è dimostrato come sia proprio la presenza di entrambe le tipologie cellulari (eosinofili e mastcellule) la vera determinante dell'aumento del GCC.[76]
Nel gruppo di pazienti a basso GCC, il 92% dei pazienti trattati non ha avuto peggioramento nel grado di poliposi e nessun paziente è stato inviato all'intervento chirurgico, contro il 6% del gruppo controllo. Sempre nel gruppo di studio, degli 83 pazienti del gruppo a GCC intermedio il 38% ha mantenuto un quadro clinico invariato, il 7% è migliorato con la terapia ma solo il 6,5% dei pazienti ha necessitato dell'intervento chirurgico, contro il 53% del gruppo controllo. Nel gruppo ad alto GCC, sebbene nessun paziente trattato ha avuto miglioramenti clinico-endoscopici, nel 40% di essi la patologia è stata controllata con la terapia cortisonica topica associata alla sistemica, intendendo per "controllata" la presenza di una sufficiente capacità ventilatoria nasale, l'assenza di complicanze ed una discreta qualità della vita. Solo il 9,5% dei pazienti è stato sottoposto ad intervento chirurgico, (poliposi nasale ostruente e/o complicata, QoL com-

promessa) percentuale notevolmente inferiore al 91% di pazienti inviati ad intervento appartenente al Gruppo controllo (p = 0,0000).
La percentuale di recidiva nel nostro campione di studio è stata pari al 3,4% a 5 anni.
A tal riguardo, uno dei problemi più significativi legati alla poliposi nasale è proprio l'alta percentuale di recidiva di patologia nonostante i progressi della tecnica chirurgica e della terapia. Hopkins e coll.[87] hanno descritto un 4% di revisione a 12 mesi che arriva all'11% a 36 mesi. Masterson e coll.[88] riportano una percentuale di revisione del 12,3%, mentre nell'EPOS del 2012 è riportata una percentuale di recidiva compresa tra il 4 e il 60% con una media di 20%.[6] Questa ampia variabilità di recidiva è legata alla variabilità del GCC dei diversi pazienti, mai ricercato negli studi effettuati nel passato ma evidentemente presente. D'altronde, la stessa variabilità di comportamento della poliposi nasale (8-91,6%) è stata anche da noi riscontrata nel gruppo di pazienti non aderenti alla terapia.
La bassa percentuale di recidiva nel campione dei pazienti da noi trattati rispetto a quella riportata in letteratura non può che confermare che per giungere alla "personalizzazione" del trattamento medico-chirurgico della poliposi nasale bisogna preventivamente passare dalla "fenotipizzazione" della malattia.
In ultimo, ma non meno importante, il "Counseling" al paziente che deve essere sempre effettuato sin dalla diagnosi, indispensabile a garantire l'alleanza terapeutica.
In conclusione, il presente studio vuole indicare un nuovo percorso "diagnostico-terapeutico" della poliposi naso-sinusale, (fig. 7) patologia da sempre male inquadrata sul piano clinico e male gestita sul piano terapeutico che, negli anni, ha lasciato sia medici non soddisfatti del loro operato, sia pazienti con aspettative profondamente diverse da quelle a loro prospettate.
Auspichiamo che l'approccio da noi indicato possa essere accettato dalle Comunità Scientifiche ed ampiamente condiviso dai Centri Rinologici che, come noi, quotidianamente, si trovano ad affrontare una patologia che influisce pesantemente sulla società e sulla qualità della vita di coloro che ne sono affetti.

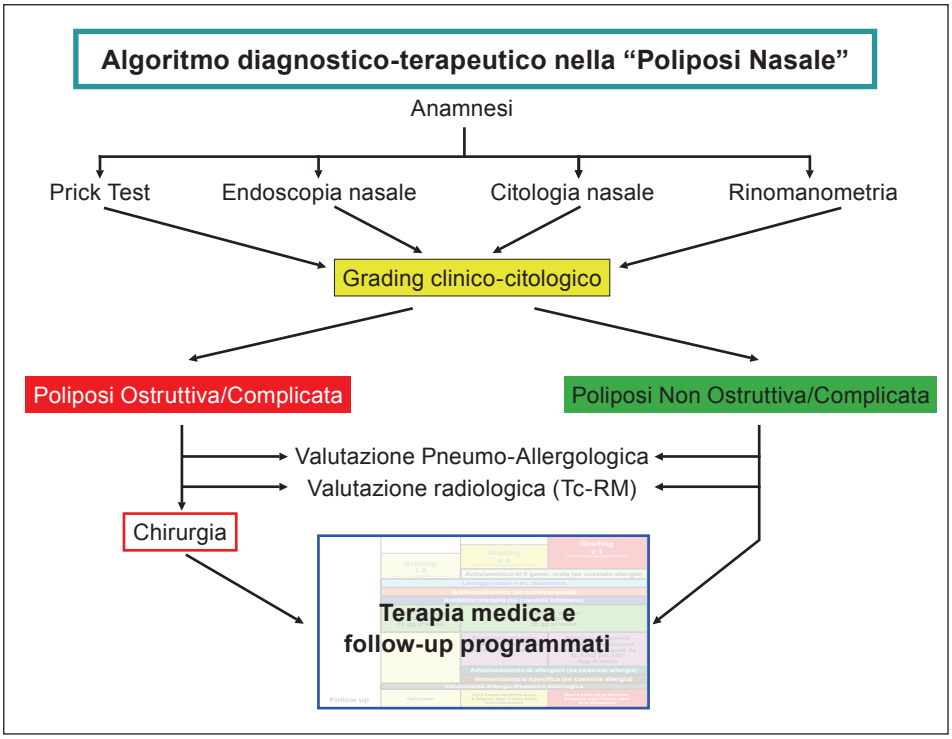

Fig. 7: Algoritmo diagnostico-terapeutico nella poliposi naso-sinusale.

Bibliografia

1. Johansson L, Akerlund A, et al. Prevalence of nasal polyps in adults: the Skovde population-based study. Ann Otol Rhinol Laryngol. 2003;112:625–9.
2. Larsen K, Tos M. The estimated incidence of symptomatic nasal polyps. Acta Otolaryngol. 2002;122:179–82.
3. Tan BK, Chandra RK, et al. Incidence and associated premorbid diagnoses of patients with chronic rhinosinusitis. J Allergy Clin Immunol. 2013;31:1350–60.
4. Settipane GA, Chafee FH. Nasal polyps in asthma and rhinitis. A review of 6,037 patients. J Allergy Clin Immunol. 1977;59:17-21.
5. Bachert C, Zhang N, et al. Presence of IL-5 protein and IgE antibodies to staphylococcal enterotoxins in nasal polyps is associated with comorbid asthma. J Allergy Clin Immunol. 2010;126:962-8, e1-6.
6. Fokkens WJ, Lund VJ, et al. European Position Paper on Rhinosinusitis and Nasal Polyps 2012. Rhinol Suppl. 2012;23:1–298.
7. Peters AT, Spector S, et al. Diagnosis and management of rhinosinusitis: a practice parameter update. Ann Allergy Asthma Immunol. 2014;113:347-85.
8. Settipane GA. Epidemiology of nasal polyps. Allergy Asthma Proc. 1996;17:231–6.
9. Jamal A, Maran AGD. Atopy and nasal polyposis. J Laryngol Otol. 1987;101:355–8.
10. Gelardi M, et al. Allergic and non-allergic rinitis: relationship with nasal polyposis, asthma and family history. Acta Otorhinolaryngol Ital. 2014;34(1):36-41.
11. Pietruszewska W, Olejniczak I, et al. Etiology of nasal polyps: an update. Otolaryngol Pol. 2006;60(4):551-7.
12. Conley DB, Tripathi A, et al. Superantigens and chronic rhinosinusitis: skewing of T-cell receptor V beta-distributions in polyp-derived CD4+ and CD8+ T cells. Am J Rhinol. 2006;20:534–9.
13. Wang M, Shi P, et al. Superantigens and the expression of T-cell receptor repertoire in chronic rhinosinusitis with nasal polyps. Acta Otolaryngol. 2008;128:901–8.
14. Van Zele T, Gevaert P, et al. Staphylococcus aureus colonization and IgE antibody formation to enterotoxins is increased in nasal polyposis. J Allergy Clin Immunol. 2004;114:981–3.
15. Gelardi M, Mezzoli A, et al. Nasal irrigation with lavonase as ancillary treatment of acute rhinosinusitis: a pilot study. J Biol Regul Homeost Agents. 2009 Apr-Jun;23(2):79-84.
16. Rudmik L, Hoy M. Topical therapies in the management of chronic rhinosinusitis: an evidence-based review with recommendations. Int Forum Allergy Rhinol. 2013 Apr;3(4):281-98.
17. van den Berg JW, de Nier LM. Limited evidence: higher efficacy of nasal saline irrigation over nasal saline spray in chronic rhinosinusiti – an update and reanalysis of the evidence base. Otolaryngol Head Neck Surg. 2014 Jan;150(1):16-21.
18. Harvey R1, Hannan SA, et al. Nasal saline irrigations for the symptoms of chronic rhinosinusitis. Cochrane Database Syst Rev. 2007 Jul 18;(3):CD006394.
19. Pynnonen MA, Mukerji SS, et al. Nasal saline for chronic sino- nasal symptoms. Arch Otolaryngol Head Neck Surg. 2007;133:1115–1120.
20. Hauptman G, Ryan MW. The effect of saline solutions on nasal patency and mucociliary clearance in rhinosinusitis patients. Otolaryngol Head Neck Surg. 2007;137:815–821.

21. Talbot AR, Herr TM, et al. Mucociliary clearance and buffered hypertonic saline. Laryngoscope. 1997;107:500–503.
22. Homer JJ, Dowley AC, et al. The effect of hypertonicity on nasal mucociliary clearance. Clin Otolaryngol. 2000;25:558–560.
23. Süslü N, Bajin MD, et al. Effects of buffered 2,3%, buffered 0,9%, and non-buffered 0,9% irrigation solutions on nasal mucosa after septoplasty. Eur Arch Otorhinolaryngol. 2009 May;266(5):685-9.
24. Keojampa KB, Nguyen MH, et al. Effects of buffered saline solution on nasal mucociliary clearance and nasal airway patency. Otolaryngol Head Neck Surg. 2004;131:679–682.
25. Gelardi M, Guglielmi AV, et al. Effect of sodium hyaluronate on mucociliary clearance after functional endoscopic sinus surgery Eur Ann Allergy Clin Immunol. 2013 May;45(3):103-8.
26. Macchi A, Terranova P, et al. Hyaluronan plus saline nasal washes in the treatment of rhino-sinusal symptoms in patients undergoing functional endoscopic sinus surgery for rhino-sinusal remodeling. Int J Immunopathol Pharmacol. 2013 Jan-Mar;26(1):137-45.
27. Gelardi M, Taliente S, et al. Intranasal T-LysYal® as adjunctive therapy for patients after functional endoscopic sinus surgery. J Biol Regul Homeost Agents. 2016 Jan-Mar;30(1):277-84.
28. Grzanka A, Misiołek M, et al. Molecular mechanisms of glucocorticoids action: implications for treatment of rhinosinusitis and nasal polyposis. Eur Arch Otorhinolaryngol. 2011;268(2):247–253.
29. Deuschl H, Drettner B. Nasal polyps treated by betamethazone nasal aerosol. Rhinology. 1977;15:17–23.
30. Van Camp C, Clement PA. Results of oral steroid treatment in nasal polyposis. Rhinology. 1994;32:5–9.
31. Drettner B, Ebbesen A, et al. Prophylactic treatment with flunisolide after polypectomy. Rhinology. 1982;20:149–158.
32. Holmberg K, Juliusson S, et al. Fluticasone propionate aqueous spray in the treatment of nasal polyposis. Ann Allergy Asthma Immunol. 1997;78:270–276.
33. Keith P, Nieminen J, et al. Efficacy and tolerability of fluticasone propionate nasal drops 400mcg once daily compared with placebo for the treatment of bilateral polyposis in adults. Clin Exp Allergy. 2000;30:1460–1468.
34. Stjärne S, Blomgren K, et al. The efficacy and safety of once-daily mometasone furoate nasal spray in nasal polyposis: a randomized, double-blind, placebo-controlled study. Acta Otolaryngol. 2006;126(6):606–12.
35. Aboud SK, Husain S, et al. Comparison between endonasal endoscopic polyp size scores and quality of life outcome after optimal medical treatment. Rhinology. 2014;52(4):334–40.
36. Pujols L, Alobid I, et al. Regulation of gluco- corticoid receptor in nasal polyps by systemic and intranasal glucocorticoids. Allergy. 2008;63:1377–1386.
37. Szefler SJ. Pharmacokinetics of intranasal corticosteroids. J All Clin Immunol. 2001;108:S26-31.
38. Chong LY, Head K, et al. Different types of intranasal steroids for chronic rhinosinusitis. Cochrane Database Syst Rev. 2016 Apr 26;4:CD011993.
39. Demoly P. Safety of intranasal corticosteroids in acute rhinosinusitis. Am J Otolaryngol. 2008;29:403-13.

40. Zitt M, Kosoglou T, et al. Mometasone furoate nasal spray: A review of safety and systemic effects. Drug Saf. 2007;30:317-26.
41. Blaiss MS. Safety considerations of intranasal corticosteroids for the treatment of allergic rhinitis. Allergy Asthma Proc. 2007;28:145-52.
42. Baroody FM, Cheng CC, et al. Absence of nasal mucosal atrophy with fluticasone aqueous nasal spray. Arch Otolaryngol Head Neck Surg. 2001;127:193-9.
43. Nsouli TM, Williams JB, et al. Epistaxis and nasal steroid usage in allergic rhinitis: Can we prevent it? American College of Allergy, Asthma, and Immunology Annual Meeting. Abstract P72. New Orleans, LA, November 2003.
44. Benninger MS, Hadley JA, et al. Techniques of intranasal steroid use. Otolaryngol Head Neck Surg. 2004;130:5-24.
45. Minshall E, Ghaffar O, et al. Assessment by nasal biopsy of long-term use of mometasone furoate aqueous nasal spray (Nasonex) in the treatment of perennial rhinitis. Otolaryngol Head Neck Surg. 1998;118:648-54.
46. Holm AF, Fokkens WJ, et al. A 1-year placebo-controlled study of intranasal fluticasone propionate aqueous nasal spray in patients with perennial allergic rhinitis: a safety and biopsy study. Clin Otolaryngol Allied Sci. 1998;23:69-73.
47. Klossek JM, Laliberté F, et al. Local safety of intranasal triamcinolone acetonide: clinical and histological aspects of nasal mucosa in the long-term treatment of perennial allergic rhinitis. Rhinology. 2001;39:17-22.
48. Mygind N, Lildholdt T. Nasal polyps treatment: medical management. Allergy Asthma Proc. 1996 Sep-Oct;17(5):275-82. Review.
49. Lildholt T. Surgical versus medical treatment of nasal polyps. Rhinol Suppl. 1989;8:31–3.
50. Van Camp, Clement PA. Result of oral steroid treatment in nasal polyposis. Rhinology. 1994;32:5-9.
51. Hissaria P, Smith W, et al. Short course of systemic corticosteroids in sinonasal polyposis: a double-blind, randomized, placebo-controlled trial with evaluation of outcome measures J Allergy Clin Immunol. 2006 Jul;118(1):128-33. Epub 2006 May 19.
52. Slavin RG. Nasal polyps and sinusitis. JAMA. 1997;278(22):1849–54.
53. de Oliveira IS, Crosara PF, et al. Evaluation of the improvement of quality of life with Azithromycin in the treatment of eosinophilic nasal polyposis. Braz J Otorhinolaryngol. 2016 Mar-Apr;82(2):198-202. doi: 10.1016/j.bjorl.2015.03.018. Epub 2015 Sep 21.
54. Ichimura K, Shimazaki Y, et al. Effect of new macrolide roxithromycin upon nasal polyps associated with chronic sinusitis. Auris Nasus Larynx. 1996;23:48-56.
55. Yamada T, Fujieda S, et al. Macrolide treatment decreased the size of nasal polyps and IL-8 levels in nasal lavage. Am J Rhinol. 2000 May-Jun;14(3):143-8.
56. Wallwork B, Coman W, et al. A double-blind, randomized, placebo-controlled trial of macrolide in the treatment of chronic rhinosinusitis. Laryngoscope. 2006 Feb;116(2):189-93.
57. Videler WJM, van Hee K, et al. Long-term low-dose antibiotics in recalcitrant chronic rhinosinusitis: a retrospective analysis. Rhinology. 2012;50:45–55.
58. Van Zele T, Gevaert P, et al. Oral steroids and doxycycline: two different approaches to treat nasal polyps. J Allergy Clin Immunol. 2010;125(5):1069–76.
59. Steinke JW, Negri J, et al. Aspirin activation of eosinophils and mast cells: implications in the pathogenesis of aspirin-exacerbated respiratory disease. J Immunol. 2014 Jul 1;193(1):41-7.

60. Dahlen B, Nizankowska E, et al. Benefits from adding the 5-lipoxygenase inhibitor zileuton to conventional therapy in aspirin-intolerant asthmatics. Am J Respir Crit Care Med. 1998 Apr;157(4 Pt 1):1187-94.
61. Parnes SM, Chuma AV. Acute effects of antileukotrienes on sinonasal polyposis and sinusitis. Ear Nose Throat J. 2000 Jan;79(1):18-20,4-5.
62. Ragab S, Parikh A, et al. An open audit of montelukast, a leukotriene receptor antagonist, in nasal polyposis associated with asthma. Clin Exp Allergy. 2001 Sep;31(9):1385-91.
63. Gevaert P, Calus L, et al. Omalizumab is effective in allergic and nonallergic patients with nasal polyps and asthma. J Allergy Clin Immunol. 2013;131:110–6 e1.
64. Gevaert P, Lang-Loidolt D, et al. Nasal IL-5 levels determine the response to anti-IL-5 treatment in patients with nasal polyps. J Allergy Clin Immunol. 2006;118(5):1133–41.
65. Gevaert P, Van Bruaene N, et al. Mepolizumab, a humanized anti-IL-5 mAb, as a treatment option for severe nasal polyposis. J Allergy Clin Immunol. 2011;27.
66. Mygind N, Lund V. Intranasal corticosteroids for nasal polyposis: biological rationale, efficacy, and safety. Treat Respir Med. 2006;5:93-102.
67. Fernandes AM, Valera FC et al. Mechanism of action of glucocorticoids in nasal polyposis. Braz J otorhinolaryngol. 2008;74:279-83.
68. Derendorf H, Meltzer EO. Molecular and clinical pharmacology of intranasal corticosteroids: clinical and therapeutic implications. Allergy. 2008;63:1292-300.
69. Stammberger H. Surgical treatment of nasal polyps: past, present, and future. Allergy. 1999;53(S):7-11.
70. Bonfils P. Evaluation of the combined medical and surgical treatment in nasal polyposis. I: functional results. Acta Otolaryngol. 2007;127:436-46.
71. Kennedy DW. Prognostic factors, outcomes and staging in ethmoid sinus surgery. Laryngoscope. 1992;102(S):1-8.
72. Albu S, et al. Recurrence rates in endonasal surgery for polyposis. Acta otorhinolayngol Belg. 2004;8:79-86.
73. Rhoda W, et al. Recurrence rates after endoscopic sinus surgery for massive sinus polyposis. Laryngoscope. 2004;114:811-3.
74. Deloire C, et al. Microdebrider polypectomy and local corticosteroids. Ann Otolaryngol Chir Cervicofac. 2007;124:232-8.
75. Matyja G. Surgical technique of endonasal microendoscopic operation in patients with massive and recurrence nasal polyposis – own experience. Otorhinolaryngol Ital. 1999;19:315-24.
76. Gelardi M, et al. Nasal-Sinus Polyposis: Clinical-Cytological grading and prognostic Index of relapse. J Biol Regul Homeost Agents. 2009;23(3):181-88.
77. Rudmik L, Soler ZM. Medical therapies for adult chronic sinusitis: a systematic review. JAMA. 2015 Sep 1;314(9):926-39.
78. O' Driscoll Br, Kalra S, et al. Double-blind trial of steroid tapering in acute asthma. Lancet. 1993; 341:324-7.
79. Gelardi M, Russo C, et al. Inflammatory cell types in nasal polyps. Cytopathology. 2010 Jun 21(3):201-3.
80. Gelardi M, Spadavecchia L. Nasal inflammation in vernal keratoconjunctivitis. J Allergy Clin Immunol. 2010 Feb;125(2):496-8.
81. Nabavi M, Esmaeilzadeh H, et al. Aspirin hypersensitivity in patients with chronic rhinosinusitis and nasal polyposis: frequency and contributing factors. Am J Rhinol Allergy. 2014 May-Jun;28(3):239-43.

82. Bieber T. Stratified medicine. Future Medicine. Ltd. ISBN 2013.
83. Passalacqua G, Canonica GW. AIT (allergen immunotherapy): a model for the “precision medicine”. Clin Mol Allergy. 2015 Oct 8;13:24.
84. Hissaria P, Smith W. Short course of systemic corticosteroids in sinonasal polyposis: a double-blind, randomized, placebo-controlled trial with evaluation of outcome measures. J Allergy Clin Immunol. 2006 Jul;118(1):128-33.
85. Vaidyanathan S, Barnes M, et al. Treatment of chronic rhinosinusitis with nasal polyposis with oral steroids followed by topical steroids: a randomized trial. Ann Intern Med. 2011 Mar 1;154(5):293-302.
86. Alobid I, Benitez P, et al. Severe nasal polyposis and its impact on quality of life. The effect of a short course of oral steroids followed by long-term intranasal steroid treatment. Rhinology. 2006 Mar;44(1):8-13.
87. Hopkins C, Browne JP, et al. The national comparative audit of surgery for nasal polyposis and chronic rhinosinusitis. Clin Otolaryngol. 2006;31:390–8.
88. Masterson L, Tanweer F, et al. Extensive endoscopic sinus surgery: does this reduce the revision rate for nasal polyposis? Eur Arch Otorhinolaryngol. 2010;267:1557–61.

L'OLFATTO: METODOLOGIA DIAGNOSTICA E TERAPEUTICA

A. Macchi, E. Cantone, T. Hummel, P. Castelnuovo,
E. Sica, P. Terranova, F. Debernardi, C. Esposito

CONCETTI GENERALI

I sensi chimici (olfatto, gusto e trigemino) sono meccanismi neurosensoriali adibiti alla percezione di stimoli chimici e capaci di evocare una risposta ad essi. Dal punto di vista evolutivo, i sensi chimici sono probabilmente i più antichi e, sicuramente, i primi ad essersi evoluti tra i nostri sensi.[1] I sensi chimici, per quanto riguarda ruolo e funzione, differiscono notevolmente dai sensi più giovani come vista e udito. Inoltre, mentre il sistema visivo e quello uditivo sono relativamente ben conosciuti, molto poco si conosce su come i sensi chimici operino.
Solo recentemente l'importanza dell'olfatto nello scenario scientifico e le affascinanti implicazioni che lo contraddistinguono sono state definitivamente sancite dall'assegnazione del premio Nobel nel 2004 a Richard Axel e Linda Buck per l'individuazione di una vasta famiglia di geni dei recettori dell'olfatto, definendone alcuni principi di fisiologia.
Anche se spesso sottovalutato nella vita quotidiana, il senso dell'olfatto è estremamente importante nell'uomo, sia in termini di sicurezza personale che di qualità della vita (QoL). Alcuni studi clinici hanno, infatti, dimostrato l'insorgenza di depressione e disturbi dell'umore, oltre che di difficoltà nei rapporti sociali, in pazienti affetti da disfunzione olfattiva. Un'altra conseguenza negativa legata alla perdita dell'olfatto è il suo impatto sul comportamento alimentare e sullo stato nutrizionale. Pertanto non sorprende che un sistema olfattivo alterato possa influenzare negativamente il benessere fisico e psicologico di un individuo.[2]
La percezione olfattiva ha un ruolo estremamente importante per la sopravvivenza, una delle sue funzioni essenziali è quella di guidare la nostra attenzione verso possibili pericoli (fumo, gas tossici, cibi avariati) e verso tutti gli elementi che in genere hanno connotazioni positive, quali il gusto dei cibi e delle bevande.[3]
L'olfatto è inoltre determinante per la selezione dei nutrienti essenziali per la vita, guidando principalmente la componente edonistica che, in larga misura, è determinata dall'esperienza personale di un individuo: tutti noi, ogni qual volta percepiamo un odore, ne attribuiamo una valutazione edonistica, ovvero un giudizio di gradevolezza o di sgradevolezza. Oltre ad

essere un importante sistema di allarme, il senso dell'olfatto è coinvolto anche in una serie di comportamenti sociali, legati principalmente all'aggressività, al riconoscimento di amici e nemici ed ai processi riproduttivi e neonatali. L'olfatto è dunque un senso sociale.
Altra caratteristica peculiare è la stretta correlazione tra olfatto e memoria; gli odori infatti, sono in grado di attivare la memoria episodica, una sotto componente della memoria a lungo termine.
Dal punto di vista evolutivo, l'olfatto è il senso che, più degli altri, accomuna la specie umana alle altre specie. In entrambe le specie, infatti, il sistema limbico, la parte filogeneticamente più arcaica dell'encefalo da cui dipendono le emozioni, gli istinti e gli appetiti, gioca un ruolo determinante. Nella specie umana, tuttavia, entra in gioco anche la componente filogeneticamente più recente, ossia la corteccia prefrontale (più precisamente orbito-frontale), responsabile della risposta edonistica evocata dagli stimoli gustativi ed olfattivi. Funzionalmente, per comprendere il ruolo dell'olfatto occorre proprio pensare agli animali, ovvero all'azione della caccia e al fiuto dei cani. L'odore, infatti, a differenza dei tratti somatici o dei segni fisici che richiedono necessariamente "visibilità" e vicinanza, può denunciare e rivelare l'identità o semplicemente la presenza di un soggetto anche "a distanza". Non a caso, in tutte le specie animali compreso l'uomo, l'atto dell'annusare è uno strumento cognitivo infallibile e assolutamente indispensabile per la sopravvivenza, la comunicazione, l'orientamento e la riproduzione.

EPIDEMIOLOGIA

La causa più comune di una perdita dell'olfatto è l'invecchiamento; altre cause sono infezioni virali, patologie naso-sinusali o sistemiche, traumi o esposizione ad agenti tossici che possono determinare una disfunzione sensoriale improvvisa o progressiva. Meno comuni sono le ipo/anosmie congenite come pure le forme idiopatiche.
Le disfunzioni olfattive posso essere temporanee (per esempio durante una malattia virale), causando solo qualche disagio ma senza grandi disturbi, o permanenti, determinando una condizione clinica complessa.
La prevalenza delle disfunzioni olfattive nella popolazione adulta generale, quando basate sul *self-report*, varia dal 9,5 al 15,3%[4]. La prevalenza aumenta sensibilmente nella popolazione anziana, dove risulta colpita più della metà dei soggetti di età compresa tra 65 e 80 anni e più dei tre quarti dei soggetti di età superiore agli 80, in particolare di sesso maschile. L'invecchiamento è di solito accompagnato da una degenerazione strutturale e funzionale dell'epitelio olfattivo, del bulbo olfattivo e della corteccia olfattiva centrale responsabile del declino nella sensibilità di discriminazione e di identificazione dell'intensità e della qualità degli odori. Di conseguenza il deficit della sensibilità olfattiva è pressappoco inevitabile nel corso

dell'invecchiamento, a ciò si aggiungono altri fattori secondari all'invecchiamento, come la scarsa stato di salute e il declino cognitivo, che possono, a loro volta contribuire al peggioramento della sensibilità olfattiva.

ANATOMIA FUNZIONALE DEL SISTEMA OLFATTIVO

Il passaggio del flusso aereo nelle fosse nasali avviene attraverso uno spazio anatomico delimitato nella parte anteriore dalla valvola nasale, nel piano laterale dalla conca superiore, media e inferiore (turbinati nasali) e nel piano mediale dal setto nasale. Queste strutture definiscono i confini anatomici attraverso cui l'aria e le molecole odoranti vengono convogliate nello spazio aereo al cospetto dei recettori olfattivi. Il neuro-epitelio olfattivo si estende nella cavità nasale superiore e precisamente sulla lamina cribrosa, tra porzione superiore del setto e turbinati superiori e medi. Poiché i recettori olfattivi sono localizzati lungo la parte più alta del setto nasale, a livello del turbinato superiore e poiché gli spazi aerei delimitati dai turbinati medi ed inferiori sono maggiori rispetto a quelli delimitati da quelli superiori, ove è localizzata l'area olfattiva, durante l'atto dell'*annusare* solo il 10% dell'aria inspirata viene convogliata verso i recettori olfattivi stessi.[5]
Il setto e i turbinati generano flussi aerei molteplici e talvolta turbolenti che influenzano la quantità delle molecole odoranti che giungono al neuroepitelio olfattivo. Per questo motivo la struttura stessa del naso potrebbe essere uno dei meccanismi coinvolti nel rilevamento degli odori e nella discriminazione degli stessi. Deficit olfattivi di conduzione possono verificarsi a causa di ostacoli strutturali o variazioni temporanee della pervietà nasale dovuti a rinite, deviazione settale, poliposi nasale o trauma facciale; di conseguenza, ripristinando la pervietà del passaggio nasale si ripristina spesso funzione olfattiva. Le alterazioni del flusso aereo, quindi, hanno spesso un impatto sulla percezione olfattiva.
Alcuni autori suggeriscono che il volume di aria relativamente scarso, insieme alla turbolenza dei flussi potrebbero rappresentare un meccanismo di protezione dal particolato.
Gli stimoli olfattivi vengono raccolti dalla mucosa olfattiva, localizzata nella volta delle cavità nasali e costituita da un epitelio di rivestimento o neuroepitelio olfattivo (NEO) appoggiato su una lamina basale, che separa l'epitelio stesso dalla lamina propria sottomucosa. La lamina propria comprende tessuto fibroso e ghiandolare, insieme a fibre assonali, vasi sanguigni e cellule dell'immunità. Le ghiandole di Bowman secernono muco acquoso, che forma uno strato protettivo di rivestimento sulla superficie del NEO.
Le molecole olfattive possono raggiungere il NEO sia anteriormente attraverso le narici che posteriormente per via retro-nasale attraverso orofaringe e rinofaringe. Questo flusso d'aria retronasale è responsabile dell'apprezzamento del sapore del cibo e rappresenta spesso il motivo per cui i pazienti con disturbi olfattivi denunciano alterazioni del gusto, anche

con una discriminazione gustativa intatta.[6] Il NEO, data la sua funzione e posizione, può essere inequivocabilmente definito “sentinella” chemosensoriale, in quanto informa il soggetto sulla natura di una serie di composti volatili presenti nell’ambiente circostante.
La mucosa olfattiva è costituita da cellule recettoriali olfattive, neuroni bipolari (NB), cellule di sostegno e cellule basali. Le cellule basali possono dividersi e differenziarsi in tutte le linee cellulari, tra cui i neuroni olfattivi; ciò rende l’epitelio olfattivo unico per la sua capacità di sostituire il tessuto danneggiato. Tale capacità sembra diminuire con l’età o con la severità del danno, con conseguente aumento della sostituzione dell’epitelio olfattivo con quello respiratorio. I dendriti dei NB si estendono sulla superficie epiteliale, mentre gli assoni si portano intra cranialmente formando sinapsi con il bulbo olfattivo.
Più precisamente, il dendrite presenta ciglia non mobili che aumentano la superficie funzionale dell’epitelio olfattivo e recettori olfattivi che legano le molecole degli odoranti. L’assone amielinico di ogni NB si unisce ad altri assoni a formare fascicoli mielinici o fibre (filuzzi olfattori). Circa 50 filuzzi attraversano i foramina della lamina cribrosa e formano sinapsi con il bulbo olfattivo. Ogni NB maturo sembra esprimere un solo tipo di recettore olfattivo (RO), anche se transitoriamente può verificarsi l’espressione di molteplici RO, così che ciascun neurone sensoriale olfattivo è distinto funzionalmente e identificato molecolarmente dal tipo di recettore espresso, dando luogo alla regola: un recettore-un neurone. Ogni RO, inoltre, riconosce una specifica porzione della molecola odorosa, chiamata odotopo. Le molecole odorose possono presentare diversi odotopi al loro interno. Ciascun odore viene perciò riconosciuto da diversi recettori olfattivi che riconoscono i diversi odotopi di cui è costituito. Inoltre, ogni singolo RO è in grado di riconoscere molecole odorose diverse che presentano lo stesso odotopo. In questo modo ciascun odore sarà codificato dall’attivazione di una particolare combinazione di recettori olfattivi, ma ogni singolo recettore può essere una delle componenti del codice di diversi odori. Questo viene definito *codice combinatoriale* e permette al sistema olfattivo di riconoscere un numero enorme di odori. Gli assoni dei NB che esprimono gli stessi recettori olfattivi convergono e formano sinapsi sullo stesso glomerulo all’interno del bulbo olfattivo.
Il bulbo olfattivo (BO) è situato nel solco olfattorio (entro il lobo frontale), giace, bilateralmente, sulla lamina cribrosa dell’etmoide ed è circondato dallo spazio subaracnoideo e dal liquor cerebrospinale. Il BO rappresenta la prima stazione di elaborazione delle afferenze olfattive e si può definire come un dispositivo di modulazione e di controllo della progressione delle stesse. Negli esseri umani la sua dimensione varia considerevolmente (0,5-1,5 mm) a seconda della performance individuale olfattiva. Come estensione del prosencefalo, si suole distinguere nel BO un certo numero di strati disposti attorno ad una cavità centrale o ventricolo: *strato del nervo olfattivo (ONL), strato glomerulare (GL), strato plessiforme esterno*

(EPL), strato delle cellule mitrali (MCL), strato plessiforme interno (IPL) e strato delle cellule dei granuli (GCL). Ognuno di tali strati contiene tipi cellulari diversi.
L'elemento fondamentale del BO è il *glomerulo olfattivo*, costituito dalla ramificazione terminale degli assoni dell'NB, che, dopo aver attraversato la lamina basale del NEO e la lamina cribriforme per raggiungere il BO, sotto forma di nervo olfattivo o I paio di nervi cranici, contraggono sinapsi eccitatorie e glutamatergiche con i dendriti delle cellule post-sinaptiche del bulbo, nonché con le cellule periglomerulari.
Gli assoni lasciano il bulbo come tratto olfattivo laterale e si proiettano verso la corteccia olfattiva, che comprende la corteccia anteriore olfattiva che collega i due bulbi olfattivi, il tubercolo olfattivo, la corteccia piriforme (principale zona discriminazione olfattiva), il nucleo corticale dell'amigdala e la corteccia entorinale, che proietta verso l'ippocampo. Ulteriori connessioni comprendono il nucleo dorso-mediale del talamo, che è coinvolto nella percezione cosciente degli odori, mentre le connessioni del sistema limbico sono coinvolte nella formazione della memoria olfattiva.

WORK-UP DIAGNOSTICO E CLINICO

I disturbi olfattivi possono essere caratterizzati dalla perdita parziale (*iposmia*) o completa (*anosmia*) della capacità di percepire gli odori o dalla distorsione degli stessi "*-osmias*." Le disosmie, comprendono la parosmia, erronea percezione di un odore, la *fantosmia*, percezione di un odore in assenza di alcuna sostanza odorosa e la pseudosmia, reinterpretazione fantasiosa di un odore. La presenza di disosmie, meno comuni delle ipo-anosmie, può orientare verso un disturbo di natura psichiatrica.
La storia clinica del paziente può aiutare a identificare e classificare i disturbi olfattivi. Una dettagliata anamnesi dovrebbe includere informazioni sulla durata e il grado della perdita olfattiva, oltre che della mono o bilateralità. Di particolare importanza, infatti, è l'andamento nel tempo del deficit. Lo specialista deve chiedere se il disturbo sia presente dalla nascita, sia insorto improvvisamente o se, invece, si è sviluppato e consolidato in un periodo di tempo più lungo.
Le ipo-anosmie congenite rappresentano solitamente una scoperta isolata, che viene riscontrata durante l'adolescenza e talvolta non riconosciuta dai giovani pazienti ma riferita dai familiari.[7]
Sebbene molte ipo-anosmie siano isolate, esistono delle forme sindromiche ereditarie tra cui la S. di Turner e la S. di Kallmann. La S. di Kallmann è una ipo-anosmia autosomica o X-linked associata ad ipogonadismo ipogonadotropo causa di ritardo puberale; quest'ultimo rappresenta spesso il disturbo principale per cui i pazienti si rivolgono al medico, sottostimando l'ipo-anosmia che rappresenta, invece, un utile campanello di allarme ad insorgenza precoce.

Nella raccolta dell'anamnesi va indagata l'eventuale insorgenza del disturbo olfattivo in concomitanza con infezioni acute come rinite o rinosinusite, incidenti, interventi chirurgici al naso e alle cavità nasali ed esposizione a sostanze tossiche. Inoltre deve essere indagata l'assunzione di farmaci e le abitudini voluttuarie come consumo di alcool o fumo di sigaretta.
Molto spesso, i pazienti con ipo-anosmie lamentano alterazioni del gusto, che non sono un vero e proprio deficit sensoriale, ma rappresentano piuttosto una diminuita capacità di percepire il "sapore" dei cibi a causa del disturbo olfattivo; ne è prova il fatto che questi pazienti conservano intatta la capacità di percepire i gusti basici: dolce, amaro, acido, umami e salato. Le disfunzioni gustative "vere" sono molto meno comuni di quelle olfattive.
La storia clinica del paziente con disturbi dell'olfatto deve includere la valutazione di tutti i possibili sintomi nasali (rinorrea, gocciolamento retronasale, epistassi, ostruzione nasale, etc.) e la presenza di eventuali malattie concomitanti (disfunzioni tiroidee, diabete mellito, lupus eritematoso, deficit di vitamina A o B12, granulomatosi di Wegener, malattie cardiopolmonari, epatiche, renali, allergie etc.). Il riscontro anamnestico di disturbi del movimento (tremori, etc) o disturbi nella memoria, come anche la familiarità per malattie neurodegenerative (Parkinson o Alzheimer) deve essere attentamente valutata. L'esame clinico del paziente ipo-anosmico con sospetta m. neurodegenerativa o disturbo psichiatrico va integrato con una valutazione neurologica e psichiatrica.
In linea di massima le disfunzioni dell'olfatto sono classificate in: sino-nasali o "di conduzione" e non sino-nasali o "neurosensoriale" (post-infettive, post-traumatiche, congenite, tossiche, post-chirurgiche e idiopatiche). Nelle forme sino-nasali il disturbo è generalmente avvertito bilateralmente durante l'inspirazione ed è graduale e fluttuante, le cui esacerbazioni sono legate alle fasi di riacutizzazione della patologia flogistica o alla congestione della mucosa nasale.
L'esame obiettivo del paziente con deficit dell'olfatto oltre che una valutazione completa del distretto oto-rino-faringeo deve comprendere sempre l'esecuzione di una endoscopia nasale al fine di valutare la pervietà delle cavità nasali, la presenza di edema mucosale, secrezioni, polipi, deviazione del setto, neoformazioni, oltre che di esiti post-chirurgici, croste o cicatrici.
L'esaminatore deve essere in grado di confermare o escludere una eziologia rinosinusale acuta o cronica; una forma acuta deve essere trattata in modo appropriato e il paziente rivalutato. Se il disturbo olfattivo persiste dopo il recupero dalla infezione acuta diventa mandatoria l'esecuzione di un test olfattivo validato.
Nella scelta del test da utilizzare è necessario considerare i fattori culturali, le capacità cognitive e l'età del paziente.

Valutazione dell'olfatto

Circa il 5% della popolazione soffre di anosmia e il 20% degli individui cinquantenni soffre di un'importante iposmia. Per valutare le alterazioni

dell'olfatto è necessaria un'analisi quantitativa. L'anamnesi ricopre sempre un ruolo fondamentale nell'inquadramento clinico-diagnostico ma risulta insufficiente ai fini di una valutazione oggettiva a causa di una discrepanza tra ciò che viene soggettivamente riportato dal paziente e una quantificazione oggettiva della funzionalità olfattoria.
Sono molto usate le metodiche psicofisiche per la stima del senso dell'olfatto. Esistono più di 200 test diversi, la maggioranza dei quali valuta l'olfatto ortonasale piuttosto che l'olfatto retronasale (gli odori raggiungono il naso durante l'ingestione di cibi o bevande).
I test psicofisici si basano sull'anamnesi e la cooperazione medico-paziente. Nei casi di scarsa collaborazione (es. bambini o pazienti con problemi mentali) o di scarsa motivazione a completare il test (es. se lo scopo della prova è quello di avvallare un parere medico-specialistico) possono essere necessarie delle procedure che garantiscano il massimo livelli di obiettività, come la registrazione dei potenziali d'azione in risposta agli stimoli olfattivi, le biopsie della mucosa olfattoria e l'imaging sia strutturale che funzionale.[9-10-11-12]

Test per l'olfatto

VALUTAZIONE PSICOFISICA DELL'OLFATTO ORTONASALE

Test Rapido
Molti test si basano sull'identificazione del nome della sostanza odorosa, sono facili, veloci e facilmente comprensibili ma essendo costituiti principalmente da componenti verbali è necessario tenere in considerazione le influenze cognitive e il vocabolario individuale.
I test brevi di screening sono in grado di distinguere tra una condizione di normosmia e una di ipo/anosmia. Richiedono un breve tempo d'esecuzione ma hanno poca validità e non sono utili né in contesti medico-legali né per una valutazione individuale in corso di terapia.

Smell Identification Test
Il Cross-Cultural Smell Identification Test (CCSIT) è un test breve (12 odori) il paziente deve identificare una fragranza attraverso risposte a scelta multipla.
Le sostanze odorose vengono micro incapsulate e adese alla carta, con una penna è possibile rilasciare gli odori per sfregamento. Il test ha una lunga scadenza ed è ben validato; potrebbe essere eseguito dai pazienti anche in autonomia.

Sniffin' Sticks Screening
In questo test gli odori sono rilasciati da piccoli cilindri con punta rivestita e simili a pennarelli (sticks). Ci sono due versioni, a 12 e a 16 penne, è ben validato, a seconda della frequenza d'utilizzo la scadenza può essere di un anno o più. I pazienti posso eseguire il test anche da soli.

Test europeo delle capacità olfattive
Il test è basato su 12 odori racchiusi in piccole bottigliette di vetro. La prima parte del test consiste nell'individuare 4 bottigliette contenenti gli odori mentre la seconda parte consiste nell'identificare gli odori attraverso domande a risposta multipla a 4 elementi.[12]

Test di identificazione con pochi odori
I ricercatori dell'università degli studi della Pennsylvania hanno messo a punto un "test dell'olfatto tascabile", basato su soli 3 odori. Nella categoria degli "Sniff Sticks" vi sono versioni di test basati sull'identificazione di 3 o 5 odori che sono molto specifici in caso di punteggio molto basso e sono utili per un inquadramento generale. L'"Alcool Sniff Test" è un test basale, si utilizza un tampone monouso imbevuto di alcol che viene avvicinato al naso, in base alla distanza alla quale verrà percepito l'odore si otterranno informazioni sulla funzione olfattoria.

Test d'identificazione degli odori
dell'Università della Pennsylvania (UPSIT)
Il test UPSIT è un test d'identificazione monouso. Sono utilizzati 40 odoranti, microincapsulati e incorporati in carta che vengono rilasciati per sfregamento e devono essere identificati tra più opzioni di scelta. Questo test è quello maggiormente utilizzato in tutto il mondo; ne esistono diverse versioni che sono state adattate alla variabilità culturale.

Gli Sniff Stick
Questo test permette una valutazione più dettagliata del senso dell'olfatto, è suddiviso in 3 parti: "test di soglia" (Threshold), "test di discriminazione" (Discrimination) e "test di identificazione" (Identification). Gli ultimi due sono delle indagini di secondo livello e vengono sempre eseguiti sopra il livello di soglia. Il "test di soglia" riflette la funzionalità degli aspetti più periferici del sistema olfattorio, il "test di discriminazione" e il "test d'identificazione" invece necessitano di processi mentali più complessi e avanzati anche se non è mai possibile una netta separazione tra le varie funzioni; ad esempio la discriminazione e la memoria olfattoria giocano un ruolo molto importante nel test di soglia e l'intensità di percezione degli odori è correlata anche all'attività dei recettori neuronali olfattori.
Il "test di soglia", è volto ad indentificare la soglia alla quale un odore viene percepito, si utilizza l'N-butanolo o l'alcol fenil etilico, al paziente sono presentate 16 triplette di soluzioni odorose a diversa concentrazione partendo da una concentrazione al 4% e procedendo con un rapporto di diluizione 1:2 ad ogni step successivo. Ciascuna tripletta è costituita da una penna che contiene la sostanza odorosa (che deve essere identificata) e due penne che contengono un solvente inodore. Il primo "turning point" è raggiunto quando la penna odorosa è identificata in due triplette successive indicando così il raggiungimento della soglia. Ad ogni "turning point"

si aumenta o si riduce la concentrazione dell'odorante e il test continua finché non si raggiungerà il fallimento o il successo successivo. La procedura si conclude al settimo "turning point" e gli ultimi 4 punti assumono il significato di soglia.
Nel "test di identificazione" si usano 16 o 32 penne e gli odori devono essere identificati tra più opzioni di scelta. Anche questo test è fortemente influenzato dalle abilità cognitive e dalle capacità verbali. Al completamento dell'intera batteria di test viene calcolata la somma dei punteggi dei 3 sotto-test (Threshold + Discrimination + Identification = TDI score). Una differenza di 6 o più nel punteggio TDI in valutazioni successive indica un cambiamento clinico significativo.[13]

Connecticut Chemosensory Clinical Research Center Test
Il test si compone di due parti: soglia ed identificazione. La soglia viene indagata con il butanolo. Si presenta al paziente una coppia di campioni: un campione non ha alcun odore, l'altro (che dovrà essere identificato) viene sostituito progressivamente con concentrazioni di odoranti crescenti. La soglia viene stabilita dalla concentrazione tale per cui si ha una identificazione corretta in 3 di 5 prove consecutive. Nella parte relativa all'identificazione i pazienti devono identificare 8 odori da una lista di 16 elementi. I punteggi delle due sotto parti vengono integrati in un singolo punteggio.

T&T Test
Il test giapponese T&T Test, così chiamato dal nome dei suoi due inventori Professor SF Takagi and Professor B Toyod, si compone di 5 odoranti (β-phenylethyl alcohol, methyl cyclopentenolone, isovaleric acid, γ-undecalactone, scatole) a 8 differenti concentrazioni. Prima si stabilisce la soglia di percezione poi quella di identificazione. Grazie alla vasta diffusione e alla standardizzazione nell'esecuzione è possibile comparare gli esiti di test effettuati in tempi e luoghi diversi.

VALUTAZIONE PSICOFISICA DELL'OLFATTO RETRONASALE
L'olfatto retronasale si basa sulla percezione degli odori durante l'ingestione di cibi o bevande. L'olfatto ortonasale e quello retronasale possono essere alterati in modo selettivo, come accade spesso nei pazienti affetti da poliposi nasali o da ipertrofia tonsillare, è utile condurre test per entrambe le vie.
Il test "taste powder" è standardizzato, consiste nel somministrare in cavità orale delle polveri saporite (20 tra cibi polverizzati e spezie come la cannella) che dovranno essere identificate dal paziente da una lista a 4 elementi. Il test è relativamente semplice, può essere condotto in qualunque luogo con polveri acquistate in un negozio di generi alimentari ed è utile per valutare i casi di riferita perdita d'olfatto senza alterazioni significative del gusto e vice versa.

Procedure elettrofisiologiche per la valutazione dell'olfatto

POTENZIALI RELATIVI A STIMOLI OLFATTIVI

L'elettroencefalogramma (EEG) basato sui potenziali relativi a stimoli olfattivi (ERP event-related potentials) è una metodica atta a valutare in maniera quantitativa i disordini olfattori. Gli ERP olfattivi sono stati osservati in diverse aree cerebrali come l'amigdala, l'insula e la corteccia orbito-frontale. Gli stimoli devono essere di 200 millisecondi, con un intervallo dai 30 ai 40 secondi, emessi ad un flusso d'aria che va dai 7 agli 8 L/min, si utilizzano dai 16 agli 80 stimoli, l'aria in uscita dall'olfattometro deve essere ad una temperatura il più simile possibile a quella corporea, con un´umidità compresa tra il 70% e l'80%. Gli stimoli chimici non devono essere accompagnati da stimoli di altra natura per evitare interferenze con l'analisi. Per evocare gli ERP olfattivi si usano unicamente stimolanti "puri" come l'acido solfidrico ("uova marce"), la vanillina o l'alcol pentaetilenico ("fragranza di rosa") assieme ad uno stimolante trigeminale somministrato separatamente, come ad esempio l'anidride carbonica, allo scopo di avere un valore di controllo. Per permettere valutazioni di tipo clinico devono essere registrati in almeno 3 posizioni con il paziente ad occhi aperti. La maggior parte del tracciato ERP è rappresentato da deflessioni negative a latenza tra i 200 e i 700 millisecondi e picchi positivi a latenza tra i 300 e gli 800 millisecondi. Nei casi in cui si riescono a registrare ERPs olfattivi si può presumere che la funzione olfattoria sia presente, questa metodica ha un significato importante in ambito medico-legale.

ELETTRO-OLFATTOGRAMMA

Dall'epitelio olfattorio è possibile ottenere potenziali periferici mucosali detti elettro-olfattogrammi. Questa metodica è, ad oggi, solo sperimentale.[14]

VARIAZIONE CONTINGENTE NEGATIVA

La variazione contingente negativa (CNV) è una deflessione negativa nell'EEG che si verifica quando un evento è atteso; tale fenomeno è sfruttato anche nella valutazione della funzione olfattoria. Nel paradigma S1-S2 i pazienti hanno modi di familiarizzare con una sequenza che vede un stimolo odoroso (S2) preceduto da un altro stimolo (S1), ad esempio uno stimolo acustico. Dopo la presentazione di S1 la CNV si sviluppa in anticipo rispetto S2 per poi collassare al verificarsi effettivo di S2; il perdurare della CNV dopo S2 indica che l'odore non è stato percepito. In maniera alternativa lo stimolo odoroso può anche essere S1 e se il soggetto non percepisce alcun odore non si avrà nemmeno lo sviluppo della CNV. La tecnica richiede la collaborazione del paziente, il verificarsi della CNV e dipende da molte variabili psicologiche.

ALTRE METODICHE
Variazioni all'esame EEG generale dopo presentazione di stimoli olfattivi possono essere usate per la diagnosi di iposmia ma non hanno la stessa validità dei ERPs. Per fini prognostici risulta utile la misurazione degli ERPs trigeminali dopo stimolazione intranasale con anidride carbonica. Anche la reazione psicogalvanica della pelle ("test di rilevazione della bugia") è stata utilizzata per indagare la funzione olfattoria in contesti medico-legali.

Indagini delle reazioni conseguenti a stimolazione olfattiva
Gudziol e Wachter hanno dimostrato che dopo una stimolazione olfattiva si verificano delle modifiche respiratorie con una significatività clinica utile per distinguere tra iposmia e anosmia. Il "Compu-Sniff test" è basato sulla stessa reazione – variazioni della respirazione indotte dagli odori – e richiede meno esperienza tecnica nel valutare i parametri d'annusamento in relazione alla presenza o all'assenza di odori. Queste metodiche essendo non verbali possono essere utili nei bambini. Sia il riflesso pupillare che quello palpebrale sono stati testati anche se tali procedure rimangono esclusivamente di interesse sperimentale e non trovano applicazioni cliniche.[15]

Risonanza Magnetica Funzionale
Con la risonanza magnetica funzionale (fRMN), si valuta il cosiddetto effetto "BOLD" (Blood Oxygenation Level-Dependent) in risposta a stimoli olfattivi o gustativi, le aree cerebrali sono soggette continuamente a variazioni del flusso ematico alle quali andranno a corrispondere variazione nell'attivazione neuronale; con la fRMN si potrà valutare sia l'attivazione cerebrale che la sua localizzazione. Negli ultimi dieci anni, questa tecnica ha avuto un grande riscontro in campo internazionale e ha permesso numerose nuove scoperte, tuttavia il uso clinico è discutibile a causa dell'alta variabilità individuale.[16]

VALUTAZIONE VOLUMETRICA DEL BULBO OLFATTORIO
Le variazioni anatomiche del bulbo olfattivo possono essere studiate e misurate con la RMN. Nei pazienti affetti da ipo o anosmia i bulbi olfattori appaiono spesso essere ipo o aplastici, il volume è correlato al grado di compromissione della funzionalità olfattiva, e rappresenta un indice prognostico.

Biopsia della mucosa olfattiva
I reperti istopatologici della biopsia possono fornire informazioni sui disordini periferici causa dell'iposmia. Alterazioni post-traumatiche si associano a disorganizzazione e assottigliamento dell'epitelio olfattivo che appare costituito da poche piccole cellule degenerate, le anosmie postvirali mostrano riduzione del numero di recettori neuronali olfattori e occa-

sionalmente metaplasia squamosa dell'epitelio, nei disturbi dell'olfatto causati da patologie naso-sinusali l'epitelio olfattivo è inalterato negli stadi iniziali ma può evolvere in metaplasia squamo-epiteliale o fibrosi. Tuttavia alterazioni non specifiche dell'epitelio si riscontrano anche in pazienti normo-osmici, il che rende le biopsie un criterio diagnostico non esaustivo.

Come valutare la Parosmia e la Fantosmia

Le diagnosi di parosmia e fantosmia sono principalmente cliniche.
A supporto della diagnosi può risultare utile avvalersi della RMN dove si evince una riduzione del volume dei bulbi olfattivi, con conseguente riduzione dei neuroni inter-olfattori, che determina una riduzione delle inibizioni laterali, che potrebbe rappresentare l'agente eziologico della patologia.

Analisi del sistema trigeminale intranasale

Sono disponibili test psicofisici, clinicamente validati ma non standardizzati, per la valutazione della funzionalità chemiocettrice del nervo trigemino, utili anche in contesti medico-legali.
In ambito sperimentale è possibile analizzare la "percezione di lato" del sistema trigeminale: alcune sensazioni come il bruciore, il formicolio o il solletico – mediate dal nervo trigemino – possono essere localizzate. Attraverso uno specifico device si instilla in una narice una sostanza bimodale (in grado di stimolare contemporaneamente sia il nervo olfattivo che il trigemino) ad esempio il mentolo, il paziente dovrà indentificare quale delle due narici è stata stimolata; questo risulta impossibile con una sostanza che stimola solo il nervo olfattorio, come la vanillina. Per valutare il sistema trigeminale è possibile sfruttare i potenziali evocati olfattori (ERP) "chemosomestetici", usando come stimolante l'anidride carbonica a concentrazioni superiori al 30% con stimoli della durata di 200 millisecondi, per evocare sensazioni di bruciore e dolore. Un'altra tecnica, usata solo in ambito di ricerca, prevede la registrazione dei potenziali trigeminali direttamente dalla mucosa respiratoria.[17]

Alterazioni olfattive dovute a patologie naso-sinusali

Le cause più frequenti di iposmia/anosmia sono le riniti virali e le rinosinusiti che costituiscono circa l'80% di tutte le cause, mentre i traumi costituiscono le altre cause.[18]
La disfunzione olfattiva da infezione acuta virale del tratto respiratorio superiore deve essere classificata come una infezione post virale piuttosto che una rinite.
L'alterazione dell'olfatto nelle patologie rinosinusali è solitamente reversibile e solo in pochi casi persiste dopo la risoluzione del processo infettivo.
La prevalenza dell'iposmia nelle forme croniche è maggiore e nelle forme resistenti alla terapia medica la chirurgia endoscopica sinonasale (ESS) è indicata nel trattamento dell'iposmia, come definito dall'EP3OS.[19]

RINITE ACUTA VIRALE

La rinite virale acuta (raffreddore comune) è una infiammazione acuta, ad esordio improvviso delle vie aeree superiori che dura meno di 10 giorni ed è caratterizzata da ostruzione respiratoria nasale e rinorrea dovute alla liberazione di mediatori dell'infiammazione (prostaglandine e bradichinina). L'edema delle mucose e l'ipersecrezione sono responsabili della temporanea riduzione dell'olfatto.

Hummel et al. hanno evidenziato un transitorio aumento della soglia olfattoria all'inizio del processo infettivo e una diminuzione dell'ampiezza del picco N1 nei potenziali evocali sensoriali, concludendo che la rinite virale ha un effetto sull'olfatto indipendente dalla congestione nasale[20]. L'iposmia è quindi prevalentemente dovuta a un problema di conduzione ma è possibile anche un'alterazione dell'epitelio olfattivo o centrale. La terapia è sintomatica: antistaminici topici, decongestionanti, antiinfiammatori.

RINITE ALLERGICA

L'alterazione dell'olfatto è riportata nel 23-88% dei pazienti con rinite allergica[21] ed è presente nei periodi di esposizione all'allergene nei pazienti non trattati. I pazienti con rinite perenne hanno un'alterazione maggiore dell'olfatto. Le ragioni della diminuzione della capacità olfattiva sono:

1. una disfunzione legata all'edema delle mucose,
2. cambiamenti quantitativi e qualitativi del muco,
3. infiltrazione di cellule infiammatorie a livello della fessura olfattoria.

La terapia è effettuata con lo steroide topico che migliora la soglia discriminativa anche più degli antistaminici[22].

RINOSINUSITE ACUTA

La rinosinusite acuta (RSA) è caratterizzata dalla presenza di secrezione patologica, ostruzione respiratoria nasale e algia/pressione al volto. Una RSA è solitamente preceduta da una infezione virale ma i sintomi perdurano per più di 10 giorni ma meno di 4 settimane. La disfunzione olfattoria è temporanea e lieve o moderata nella maggior parte dei pazienti e riflette il decorso della malattia respiratoria.

RINOSINUSITE CRONICA

L'alterazione olfattiva si verifica in circa il 60% dei pazienti con rinosinusite cronica, anche se nell'8-25% dei casi i pazienti non ne sono consapevoli. Biopsie della mucosa della fessura olfattoria mostrano alterazioni infiammatorie con iperplasia delle cellule caliciformi che normalmente sono presenti solo nell'epitelio respiratorio e non nel neuroepitelio. La terapia steroidea sistemica e locale migliora l'iposmia, anche se il miglioramento è solitamente solo temporaneo. I pazienti che non migliorano con la terapia medica o richiedono un alto dosaggio di terapia steroidea possono essere candidati alla terapia chirurgica. La chirurgia endoscopica sinonasale (ESS) è il gold standard per il trattamento dei sintomi della rinosinu-

site cronica, compresa l'iposmia. L'incidenza dell'iposmia è maggiore nei pazienti con rinosinusite cronica con poliposi rispetto ai pazienti senza polipi nasali.
Si deve sottolineare l'importanza, per valutare la funzione olfattiva, dell'utilizzo dei test invece di una "visual analog scale", come veniva comunemente fatto nei primi studi. I dati che si riferiscono a un'autovalutazione dell'olfatto sono piuttosto inaffidabili. Pade e Hummel nel 2008 hanno esaminato pazienti con "sniff stick" prima e dopo l'intervento chirurgico di chirurgia funzionale endoscopica, evidenziando un miglioramento della funzione olfattoria in 48 su 206 pazienti, mentre 140 su 206 non hanno mostrato alcun miglioramento[23]. Uno studio prospettico nel 2010 ha dimostrato che un'alta eosinofilia tissutale è un fattore predittivo peggiorativo e anche se circa il 75% dei pazienti mostra un miglioramento post operatorio ha una iposmia residua severa[24]. Questo potrebbe suggerire un possibile danno permanente all'epitelio olfattivo.
Infine recentemente è stato dimostrato che un miglioramento dell'olfatto nel post operatorio è correlato con un miglioramento della qualità della vita[25].

Sostanze tossiche e agenti industriali
L'esposizione acuta o cronica a sostanze tossiche ed agenti industriali possono avere effetti deleteri sulla funzione olfattiva. L'esposizione a sostanze volatili tossiche di solito si verifica per caso. Il grado di esposizione, la concentrazione, e la tossicità intrinseca dell'agente, così come le condizioni locali a livello neuroepiteliale, possono influenzare notevolmente la portata del danno e la sua manifestazione clinica.
L'esposizione cronica a benzene (un solvente industriale utilizzato nella produzione di farmaci, plastica, gomme sintetiche e coloranti), acetato di butile (un solvente utilizzato nella produzione di vernici e sintetiche aromi di frutta in alimenti), formaldeide (un precursore di molti prodotti chimici utilizzati per la resina e la formazione di polimeri), possono causare vari gradi di disfunzione olfattiva in base al tempo di esposizione. Altri composti come polveri industriali (cotone, silicone, cemento, piombo, carbone, cromo e nichel) e prodotti chimici quali acido solforico, tricloroetilene e idrogeno sono stati associati con una disfunzione olfattiva persistente.[26-27]

PRINCIPALI SOSTANZE TOSSICHE E AGENTI INDUSTRIALI

1. Composti metallici: cadmio, nickel, zinco, alluminio, arsenico, nitrato d'argento, arsenico, rame.
2. Composti organici: acetaldeide, benzene, butile acetato, cloro etilacetato, tricloroetilene, acido acetico, formaldeide, tricloroetano, cloroformio.
3. Processi metallurgici: cromo, nichel, zinco, fumi di rame, manganese, stagno, arsenico.
4. Polveri: cemento, chimiche, legni duri, cotone, cianuri, cera, biossido di silicio.

5. Composti inorganici: ammoniaca, disolfuro di carbonio, monossido di carbonio, cloro, acido nitrico, fluoruri di idrogeno, biossido di selenio.
6. Processo di produzione: acidi, asfalto, oli da taglio, piombo, vernici, vulcanizzazione della gomma.

Agenti terapeutici

Gli agenti terapeutici colpiscono l'olfatto qualitativamente più che quantitativamente, e influenzano il gusto più spesso di quanto l'olfatto sia interessato. La disfunzione indotta da farmaci è spesso reversibile e dipende dal periodo di assunzione.

Gli agenti terapeutici possono causare disfunzione olfattiva sia alla periferia che a livello recettoriale. Tipicamente, la disfunzione olfattiva è reversibile quando il trattamento medico è interrotto (se possibile). Il recupero dipende da molti fattori, come l'età, il sesso, lo stato dell'ambiente (ad esempio, l'assunzione di tabacco, esposizione ad altre sostanze tossiche), e lo stato rinosinusale (ad esempio, rinosinusite cronica, allergie).[28-29-30]

Agenti terapeutici che hanno dimostrato effetti negativi sulla funzione olfattiva:

1. antibiotici: aminoglicosidi, penicillina, chinolonici, macrolidi, tetraciclina;
2. citostatici: cytarabine, doxorubicina, methotrexate, vincristina;
3. farmaci topici nasali: steroidi, decongestionanti, cocaina;
4. antidepressivi: amitriptilina, clomipramina, desipramina, doxepin, imipramine, nortriptilina;
5. farmaci cardiovascolari: calcio-antagonisti, antiaritmici;
6. agenti ipolipemizzanti;
7. antipsicotici: clozapina, trifluoperazina;
8. agenti antitiroidei: carbimazolo, tiamazolo;
9. rilassanti muscolari: baclofen, dantrolene;
10. farmaci antiparkinsoniani: levodopa.

Disturbi endocrini

Vari disturbi endocrini possono influenzare la funzione chemosensitiva dell'olfatto. Molti pazienti con disturbi endocrini si lamentano di disfunzione olfattiva, ma il meccanismo fisiopatologico è poco conosciuto. In generale, il disordine endocrino è associato con una diminuzione della funzione olfattiva, anche se l'insufficienza surrenalica (morbo di Addison) può portare ad una maggiore sensibilità agli stimoli chemosensoriali. Sindrome di Turner (cromatin-disgenesia gonadica negativo), sindrome di Cushing (eccessiva secrezione di corticosteroidi surrenali), ipotiroidismo, e pseudoipoparatiroidismo sono anche condizioni mediche con una alterazione della funzione olfattiva. Il meccanismo sembra influenzare il livello neuroepiteliale, dove la disfunzione endocrina può alterare la trasduzione e la funzione neurosensoriale. Non è chiaro se il trattamento del disturbo

endocrino abbia un impatto positivo sul recupero olfattivo o se la prognosi di entrambe le condizioni sia collegata.[30,31,32]

Alterazioni congenite della funzione olfattiva
Assenza o ipoplasia del bulbo olfattivo, profondità anormale del solco olfattivo possono essere correlati a una malattia congenita olfattiva. La disfunzione olfattiva dalla nascita o dall'infanzia può essere classificata come sindromica (genetica e completa) o non sindromica (isolata e incompleta). In questo campo, la sindrome di Kalmann, la sindrome di Klinefelter e la sindrome CHARGE sono quelle maggiormente descritte. Non esiste alcun trattamento medico o chirurgico che possa migliorare la funzione olfattiva.

Le complicanze della chirurgia
Alcune procedure chirurgiche possono essere associate con un deterioramento della funzione olfattiva. Una varietà di farmaci somministrati durante la procedura chirurgica possono impedire la funzionalità olfattiva, dopo somministrazione orale, iniezione sistemica o l'applicazione topica. Agenti volatili alogenati dati durante l'anestesia possono indurre una percezione di odore sgradevole durante l'induzione inalatoria. La disfunzione olfattiva è di solito transitoria e una relazione causale tra il farmaco anestetico e la disfunzione olfattiva è spesso difficile da accertare. Dopo l'intervento chirurgico nasale la funzione olfattiva può essere peggiore per diversi motivi: tamponamento nasale, edema della mucosa, lesioni del neuroepitelio olfattorio o formazione di tessuto cicatriziale. Una chirurgia endoscopica endonasale può causare una grave disfunzione olfattiva a causa di: metaplasia del neuroepitelio olfattorio, formazione di tessuto cicatriziale nella fessura olfattiva, superinfezione, danni iatrogeni alla mucosa sinusale e alla fessura olfattiva (per esempio la formazione di fistole rino-liquorali, incidentali o di necessità, con successiva plastica di chiusura). Un approccio classico alla fossa cranica anteriore per i tumori della base del cranio è quasi sempre associata con disfunzione olfattiva postoperatoria permanente, perché le strutture olfattive sono un ostacolo per l'approccio.[33,34,35]

Disordini dell'olfatto su base post-infettiva
I disordini dell'olfatto su base post infettiva si pensa ammontino tra 11% e il 40% del totale.
I virus responsabili della comune sindrome influenzale sono gli agenti patogeni causali dell'iposmia o anosmia post-infettive, con i Rhinovirus nel 30%-50% dei casi, i Parainfluenza virus nel 5%, i Coronavirus tra il 10% e il 15%, Influenza virus tra il 5-15%, Coxsackie virus < 5%, Adenovirus < 5% e altri virus coinvolti in infezioni del tratto respiratorio nel 10% dei casi. Comunque ci sono più di 200 virus in totale che possono causare infezioni delle alte vie respiratorie (URTIs). Wang et al. hanno dimostrato

che il virus della parainfluenza era presente nell 88% dei pazienti con perdita dell'olfatto post infezione virale. Sugura ha avuto risultati simili. Comunque altri studi pubblicati lo stesso anno da Suzuki mostrano che almeno 4 virus sono stati identificati in biopsie da pazienti con perdita dell'olfatto postvirale ed il virus parainfluenzale colpiva 1 dei 24 casi esaminati; altri virus identificati sono l'Epstein Barr virus, il Rhinovirus e il Coronavirus.
Questi virus possono portare a una perdita parziale dei recettori dell'epitelio olfattivo.
Studi su biopsie dell'epitelio olfattivo hanno rivelato una decrescita delle cellule recettoriali con, in alcuni casi, una metaplasia squamosa. La riduzione dei recettori olfattori ciliati significa che c'è una mancanza di dendriti e vescicole sulla superficie epiteliale e quindi una riduzione nell'area disponibile per le molecole olfattive. Non è chiaro perché un individuo possa essere suscettibile agli agenti virali ma l'età media delle persone affette è principalmente attorno alla quarta decade di vita, quando c'è un'importante effetto cumulativo delle infezioni virali a livello dell'epitelio olfattivo. Questo potrebbe spiegare perché alcuni pazienti non recuperano la loro sensibilità olfattiva e in particolar modo l'abilità rigenerativa dell'epitelio. La storia dei pazienti che presentano un disturbo dell'olfatto a seguito di infezioni delle alte vie respiratorie dovrebbe precisare se l'inizio dei disturbi olfattivi coincida con quelli di altri sintomi, poiché se ci fosse qualche dubbio che URTIs siano associate con l'inizio dei disturbi olfattivi bisognerebbe prendere in considerazione anche altre potenziali cause che potrebbero modificare gli accertamenti successivi. Ovviamente se sono presenti altri sintomi a carattere rinologico bisogna considerare la possibilità di problematiche sinusitiche. L'incidenza più alta di presentazione di disturbi dell'olfatto va tra i mesi di marzo e maggio, quando i picchi di URTIs coinvolgono un numero più significativo della popolazione. La durata dei sintomi olfattivi dopo una URTI virale può durare per molto tempo; infatti un terzo dei pazienti recupera spontaneamente una normale funzionalità olfattiva dopo 3 anni.
I sintomi della parosmia svaniscono nel 29% dei pazienti affetti dopo circa 1 anno dall'infezione primaria. È interessante notare che la presenza di parosmia dall'inizio del disturbo ha meno probabilità di portare ad uno sviluppo di anosmia rispetto ad una parosmia insorta a distanza dall'infezione primaria. Per il trattamento terapeutico è generalmente accettato, anche sulla base di studi, che la terapia con steroidi per via orale e topica debba essere intrapresa per cercare di ottenere un recupero della normale funzionalità olfattoria. I pazienti con perdita dell'olfatto su base post infettiva recuperano tra il 32% e il 66% nell'arco di 3 anni dall'inizio del disturbo stesso. Infatti si pensa che il numero di pazienti con una perdita olfattiva in atto che dura da più di 3 anni è pari solo al 19% e quindi considerando questo potrebbe esserci un numero significativo di pazienti che recupera l'olfatto prima di quel periodo.

Disordini dell'olfatto su base post traumatica

Il termine clinico anosmia post traumatica (PTA) è comunemente utilizzato per descrivere un deficit olfattivo a seguito di un trauma cranico. Il trauma può coinvolgere lo splancnocranio ed il neurocranio. Di tutte le cause di perdita dell'olfatto che giungono all'attenzione del medico, quelle dovute a traumi sono tra il 17% e il 25% dei casi. La perdita dell'olfatto postraumatica può essere divisa in trauma diretto del naso o del massiccio facciale con o senza fratture, trauma con coinvolgimento di qualsiasi porzione del cranio senza o con contusioni ed emorragie cerebrali. Il trauma con coinvolgimento del massiccio facciale e del naso darà edema e/o ematoma della mucosa della cavità nasali che possono portare a un deficit olfattivo perché si impedisce agli odori di raggiungere i recettori. L'incidenza della perdita olfattiva nelle fratture nasali o del massiccio facciale varia tra 11% e 60%. È difficile da isolare la fisiopatologia della perdita olfattiva perché i traumi del massiccio facciale e del naso possono causare non solo stenosi della cavità ma anche produrre un deficit dell'organo olfattivo e traumi indiretti alle strutture nervose dovuti all'accelerazione e decelerazione del capo al momento del trauma.[36]

Nei traumi che coinvolgono qualsiasi porzione del cranio senza esiti di contusioni o emorragie le forze di accelerazione e decelerazione spostano il cervello avanti ed indietro molto velocemente ed i nervi olfattivi che passa attraverso la lamina cribriforme della fossa cranica anteriore vengono stirati e compressi. Alcuni studi hanno suggerito che il trauma cranico occipitale può portare a deficit olfattivi più dei traumi che coinvolgono altri punti del cranio. In una serie di 168 casi di anosmia post traumatica è stato scoperto che traumi coinvolgenti le regioni occipitale e parietali portano a maggiori danni ai nervi olfattivi rispetto ai traumi frontali. Si crede che il seno frontale abbia un ruolo protettivo nell'attutire la forza del colpo. Le fratture della lamina cribriforme sono relativamente rare.[37,38]

Nei traumi diretti che coinvolgono qualsiasi parte del cranio con esiti di contusioni e/o emorragie, l'anosmia può essere presente nei casi lievi, moderati o gravi per via della connessione tra il bulbo olfattorio e il cervello o per emorragie intraparenchimali. Contusioni del bulbo olfattorio e dei lobi fronto-orbitari sono i traumi più comunemente associati alla perdita dell'olfatto in questa categoria.

Traumi di altre regioni del cervello (corteccia piriforme anteriore, amigdala, regioni del lobo temporale) portano a una perdita dell'olfatto e dell'identificazione degli odori per la perdita di connessioni nervose con il bulbo olfattorio. La perdita dell'olfatto dopo un lieve trauma cranico viene diagnosticata tra 1 e 5 giorni dopo il trauma nell'85% dei casi. Nel 17% dei traumi la perdita olfattiva può non venire identificata fino a 3 settimane, in particolar modo in traumi molto severi associati a perdita della memoria e ospedalizzazione prolungata. La parosmia post traumatica è presente tra il 14% e il 35% dei casi. È più comune in pazienti con iposmia che anosmia e nella maggioranza dei casi si sviluppa in maniera spontanea.[39-40-50]

Il trattamento dell'anosmia post-traumatica può essere diviso in acuto (entro 30 giorni dal trauma) e cronico (più di un mese dopo il trauma). Nella fase acuta la contusione nasale, l'edema, la frattura con o senza ematoma, vengono trattate da un otorinolaringoiatra per migliorare o risolvere la perdita olfattiva dovuta a una stenosi. Se al termine della fase acuta la perdita dell'olfatto è ancora presente significa che molto probabilmente le cellule nervose sono state danneggiate.
La perdita dell'olfatto dovuta a traumi dei recettori, dei nervi, del bulbo olfattorio o del cervello può riscontrarsi in ogni combinazione di trauma cranico. Il prednisone per via orale è stato somministrato in molti casi di anosmia post traumatica principalmente in paesi asiatici, tuttavia questi studi non includono controlli crociati; gli steroidi per via orale sono stati somministrati dopo il trauma a 116 pazienti (tra i 3 e i 21 mesi) ma solo il 16% dei pazienti è migliorato.[41-42-49]
La prognosi dell'anosmia post traumatica è stata studiata per molti anni. Uno degli studi più completi comprende 542 pazienti con differenti cause di perdita olfattiva. Nel corso del tempo si è scoperto che tra il 35% e il 50% dei pazienti presenta una rigenerazione della capacità dei nervi olfattivi dell'epitelio. La conclusione di questo lungo e dettagliato studio dimostra che il miglioramento dipende da 3 fattori principali:

1. il tempo tra l'inizio della perdita olfattiva post traumatica e il test olfattivo è direttamente correlato al miglioramento, più il tempo è lungo più si migliora. Questo suggerisce che grandi miglioramenti avvengono relativamente presto dopo il trauma.[43-44-48]
2. La gravità della funzione olfattiva al test iniziale: i pazienti iposmici migliorano 2 volte più velocemente del normale standard.
3. L'età del paziente al momento del trauma: persone più anziane di 74 anni hanno un tempo di recupero più lento rispetto ai più giovani; questo perché l'età influisce sulla mucosa olfattiva e sull'occlusione dei fori della lamina cribriforme. Inoltre malattie neurodegenerative sono più comuni negli anziani e possono coinvolgere anche il bulbo olfattorio.

Nella maggior parte dei pazienti con perdita dell'olfatto, la perdita del sapore e del piacere di mangiare influisce molto di più nella qualità della vita rispetto al disturbo olfattivo in sè. Questo porta alla perdita dell'appetito e del peso ed in un secondo momento a depressione. Fortunatamente il sistema primario del gusto (che è responsabile del senso del dolce, amaro, salato e aspro o umami) e i nervi sensoriali del trigemino (che sono responsabili della percezione della temperatura e del gusto speziato) sono normali. Pertanto, in casi di anosmia post traumatica, l'educazione nella preparazione ad enfatizzare i sapori che si possono avvertire (dolce, amato, salato, aspro, umami, la temperatura e lo speziato) porterà ad un aumento del piacere di mangiare.[45-46-47]

LA FUNZIONE CHEMOCETTIVA NEI BAMBINI E NEI NEONATI

Lo sviluppo della funzione chemocettiva

IL FETO E IL NEONATO PREMATURO
La prova più convincente dell'esistenza della percezione di stimoli chimici in epoca prenatale proviene da studi condotti su neonati nei quali l'odore del liquido amniotico, o la presenza di composti di sapori (per esempio anice, alcool o carota) trasferiti in esso, induce risposte appetitive. Già negli ultimi mesi di gestazione il feto umano si è dimostrato in grado di identificare selettivamente e riconoscere diversi input chimici pur essendo ancora nell'utero, e con l'avvicinarsi del termine diventa competente al pari di bambini già nati. Sarnat tuttavia, scoprì che la proporzione di neonati prematuri in grado di identificare il sapore di menta (stabilito analizzando il riflesso di suzione) è direttamente proporzionale all'età gestazionale. Mentre molti neonati venuti al mondo tra la 29° e la 36° settimana di gestazione rispondono allo stimolo, molte meno risposte si ottengono dai bambini nati prima della 29° settimana. A partire dalla 32° settimana i neonati prematuri rispondono al profumo di menta allo stesso modo dei neonati nati a termine.
La spettroscopia Near-Infrared ha dimostrato che i nati pretermine (alla 33° settimana di gestazione + 7 giorni) che venivano sottoposti all'esame dopo 12,5 giorni dalla nascita mostravano variazioni emodinamiche corticali dopo 10 secondi dall'esposizione all'odore di colostro o di vaniglia o quando esposti a stimoli trigeminali contenuti in disinfettanti o detergenti. Le variazioni, in aumento o diminuzione rispettivamente, riguardavano i livelli di emoglobina ossigenata rilevati a livello della regione parietale cerebrale.

IL NEONATO
Il periodo neonatale è per convenzione stabilito come il lasso di tempo che inizia alla nascita e dura fino al primo mese compiuto di vita.
L'esposizione ad odori gradevoli o spiacevoli agli adulti (banana, vaniglia e latte vs pesce e odore di cibo marcio rispettivamente) che avviene entro le 12 ore dalla nascita e prima di qualsiasi ingestione di cibo, provoca specifiche risposte della mimica facciale. Quando le immagini delle suddette risposte venivano valutate da un adulto per il loro significato edonistico, gli odori considerati piacevoli evocavano espressioni di accettazione (viso rilassato, suzione, sorrisi e apertura della bocca), mentre odori spiacevoli evocavano espressioni di rifiuto come abbassamento degli angoli della bocca e protrusione della lingua/labbra).
Dal momento che è stato dimostrato in passato che un bambino anencefalico nato a termine mostra le medesime risposte agli odori mostrate da neonati normali, fu proposto un modello di meccanismo innato di controllo a partenza dal tronco encefalico che agisce sulla reattività facciale che venne definito come "il riflesso olfatto-facciale". Più tardi fu dimostrato

come l'esperienza prenatale all'esposizione di odori e sapori può fortemente influenzare le risposte neonatali; il che ha portato a dei dubbi sulla natura innata del suddetto riflesso.

INFANTI E BAMBINI

A causa della difficoltà legata alla compliance e a progettare dei test adatti a bambini in età preverbale, la nostra comprensione della percezione olfattiva nell'età compresa fra 1 mese e 3 anni rimane scarsa. In ogni caso non ci sono ragioni per supporre che la percezione olfattiva in questo periodo non dovrebbe funzionare perfettamente.

Prima dei 3 anni di età la reazione agli odori è confermata dalle risposte selettive degli infanti ai cibi ed alle persone; fra i 3 e i 4 anni rari studi indicano che i soggetti studiati hanno in generale una buona abilità a riconoscere gli odori; e per i 5 anni le risposte dei bambini diventano accessibili ad un più sistematico modello psicofisico di esame.

La prova della risposta olfattiva in infanti e bambini viene da studi atti a rivelare preferenze e avversioni che ci suggeriscono in generale una maggiore tolleranza a odori spiacevoli prima dei 5 anni ed una convergenza di risposte edoniche in bambini e adulti. Generalmente comunque la capacità di stabilire che un odore sia piacevole o meno deve tenere conto di una variabilità interindividuale che dipende dall'esposizione ai suddetti stimoli e dagli effetti dell'apprendimento.

La sensibilizzazione ad agenti trigeminali in infanti e bambini minori di 5 anni non è stata invece chiaramente confermata.

L'importanza della percezione olfattiva nell'infanzia

In generale le risposte evocate da odori, sapori o sostanze irritanti appaiono dicotomiche, con trend opposti nell'evocare risveglio e attenzione, azioni direzionali e acquisizione di informazioni da parte del neonato (annusamento e movimenti linguali), ed infine nel determinare scelte preferenziali ed eventuale ingestione.

RISVEGLIO

Odori e sapori possono decisamente influenzare lo stato di attivazione di un neonato. Tra i 2 e i 10 giorni di vita neonati agitati si calmano in presenza dell'odore di un seno materno (odore che appare efficace anche nel contrastare l'iperattività legata ad algie acute addominali). L'attenuazione dell'agitazione è ancora più pronunciata quando l'odore è quello del seno della propria madre.

RISPOSTE DIREZIONALI

L'orientamento del capo è l'indice di discriminazione olfattiva più utilizzato nei neonati.

È stato sviluppato un test a due risposte per neonati in posizione supina che girano la testa da un lato o dall'altro quando esposti a stimoli olfattivi.

Questo test ha dimostrato che neonati di 6 giorni rimangono più tempo rivolti verso l'odore del seno della propria madre anziché verso l'odore del seno di un'altra donna. Allo stesso modo appaiono più interessati all'odore del latte piuttosto che ad altri odori non familiari anche se della stessa intensità. L'esposizione a un odore può inoltre portare un infante a muoversi (strisciando o rotolando) verso la sorgente dell'odore stesso.

IL CAMPIONAMENTO DELLE RISPOSTE AGLI STIMOLI
L'atto di annusare volontariamente è molto scarso in bambini con meno di 2 anni di età, ma il loro pattern respiratorio è influenzato dalla natura dell'odore al quale vengono esposti. Per esempio i neonati mostrano un aumento o una riduzione della frequenza respiratoria quando esposti rispettivamente all'odore di vaniglia e dell'acido butirrico. L'odore materno, anche se in minima intensità, può modificare specificamente il pattern respiratorio nei neonati e può anche stimolare movimenti labiali e linguali (masticazione, suzione, protrusione linguale). Bambini di 4 giorni di vita mostrano un incremento delle risposte motorie orali quando esposti all'odore del latte della propria madre rispetto all'esposizione all'odore del latte di un'altra puerpera oppure quando esposti all'odore del proprio liquido amniotico. I movimenti orali sono espressione della volontà di afferrare oralmente lo stimolo. Inoltre durante il pasto il neonato percepisce gli odori retro nasali che possono indurre una conseguente modulazione della risposta deglutitoria.
È stato inoltre dimostrato che gli infanti tendono ad aggiustare il flusso aereo nasale in base al fatto che l'odore trasportato dall'aria sia piacevole/familiare oppure spiacevole/sconosciuto.
Odori e sapori condizionano varie risposte controllate dal sistema nervoso autonomo (per esempio: frequenza cardiaca e respiratoria, rilascio di sostanze endocrine). Al contrario, lo stato metabolico influenza la risposta neonatale agli odori. Un neonato di 3 giorni di vita, alimentato al biberon con una formula normale che viene esposto all'odore del suo alimento 1 ora prima e 1 ora dopo il pasto mostra una minore risposta allo stimolo nell'esposizione post prandiale. Questa fluttuazione nella risposta dei neonati viene associata al fenomeno dell'"alliestesia" descritto nei soggetti adulti e che rappresenta un importante fattore di variazione nelle indagini sulla funzione olfattiva e gustativa ("alliestesia" definisce la variazione dei livelli di piacere associati alla stimolazione sensoriale; una alliestesia alimentare negativa denota una diminuzione del piacere indotto dagli stimoli alimentari che avviene dopo un pasto).

Funzioni adattative quotidiane della chemocezione
I processi più investigati sono generalmente legati alla percezione (per esempio identificazione e discriminazione), all'efficacia (come preferenze, umore, attitudini), e cognitivi (attenzione, apprendimento, classificazione, memoria, semantica, lessicalizzazione). Con alcune ovvie

limitazioni concettuali e linguistiche legate all'età dei soggetti esaminati, questi processi risultano fondamentali dai primissimi momenti per aiutare gli individui a percepire il mondo. Le capacità percettive infantili sono finemente tarate dall'esperienza sensoriale sperimentata nel grembo materno e dal contatto con la madre, e successivamente dal confronto con la varietà di alimenti e con l'ambiente. I neonati possono percepire gusti associati al latte e al seno materno e ricordarli durante test eseguiti anche più di un anno dopo. L'olfatto è quindi nella posizione per tracciare "segnali di continuità" per adeguarsi al continuo cambiamento dell'ambiente, specialmente durante episodi di instabilità emotiva (separazione, stress) o periodi di transizione sociale o di cambiamenti nel regime alimentare (nascita, svezzamento, pubertà, interazione sociale). Quando questi "ponti olfattivi" sono forniti al neonato o al bambino derivano risposte adattative generalmente a livello individuale o di interazione. Al contrario quando viene ignorata questa continuità olfattiva dalla routine nel prendersi cura del neonato, o quando questa viene danneggiata da cause patologiche o interventi iatrogeni, possono verificarsi conseguenze maladattative. Per esempio l'applicazione di odori nuovi al seno materno innesca uno stress nei neonati, mentre cospargere il seno con il proprio fluido amniotico facilita l'iniziale attaccamento al seno materno. Nei bambini più grandi la transizione al latte artificiale è facilitata dalla semplice aggiunta di latte materno a quello nuovo. La chemocezione sembra promuovere una precoce percezione di input provenienti anche dagli altri sensi.
In conclusione appare chiaro che odori, sapori e segnali gustativi in genere sono percepiti, processati e riconosciuti a partire dalla primissima infanzia, e che queste memorie precoci contribuiscono all'adattamento sociale ed alla risposta al cibo nel presente e nel futuro.

La valutazione della funzione chemocettiva in neonati e bambini
Anche se l'olfatto è il gusto sono stati abbondantemente studiati nel loro sviluppo precoce, raramente sono stati oggetto di test psicofisici sistematici nello sviluppo precoce in soggetti con meno di 3 anni di vita. Tali indagini dipendono dalla disponibilità di soggetti pediatrici e sono più facilmente accessibili dati sui neonati piuttosto che su bambini con età compresa fra 2 settimane e 3 anni.
Un test clinico oggettivo sulle disfunzioni gustative in neonati e bambini fino a 4 anni di età non è ancora stato ancora sviluppato. Comunque la misura dell'ingestione di acqua vs sapori vari (misurato in base al volume consumato, all'intensità di succhiamento e all'espressione facciale) possono fornire indicazioni quantitative sulle funzioni gustative ed ha la potenzialità di essere sviluppato in una misura pratica del gusto.
La più grande limitazione nel determinare la funzione chemocettiva nei bambini è rappresentata dalla loro abilità cognitiva nel capire cosa viene richiesto dal test e dalla loro abilità a mantenere la concentrazione durante

l'esame. I test clinici rivolti ai bambini dovrebbero avere le seguenti caratteristiche:

1. non richiedere o richiedere un minimo training perché il bambino sia in grado di completare il test con successo;
2. avere una bassa percentuale di ritiri dall'esame;
3. essere affidabile;
4. essere utilizzabile al letto, in ambulatorio, a casa o a scuola; e
5. produrre dati che consentano una classificazione di bambini di diverse età come normali, iposmici/ipogeusi e anosmici/ageusici.

Raggiunta l'età di 5 anni i bambini riconoscono facilmente diversi odori e questo garantisce una solida base per potere eseguire test olfattivi altamente attendibili.[51-52]

TEST DI IDENTIFICAZIONE OLFATTIVA DEL SYDNEY CHILDREN'S HOSPITAL

Il Sydney Children's Hospital Odor Identification Test (SCHOT) è stato sviluppato specificamente per misurare la funzione olfattiva di bambini in età scolare. L'esame prevede l'identificazione di 16 odori che sono molto familiari nei bambini Australiani ed ha una attendibilità pari a $r = 0,98$.
Il test richiede che un bambino annusi un odore contenuto in una bottiglietta segnata con un codice di 3 numeri e che indichi quale delle 3 immagini sull'etichetta meglio rappresenta l'odore. Le 16 serie di immagini (una per ogni odore) sono contenute in un libretto. Gli odori comprendono fiori, arancia, fragola, pesce, cioccolato, borotalco, pittura, erba tagliata, aspro, menta, cipolla, piccante, formaggio, Vicks VapoRub e benzina.
Il test non è mai stato usato in altri contesti culturali e alcuni odori dovrebbero essere sostituiti con alcuni più familiari per ogni particolare cultura.
I vantaggi di questo test sono i seguenti: è sufficiente una singola esecuzione per diventare familiare al bambino; è difficile che un bambino si rifiuti di farlo o non riesca a finire il test; si completa in 5 minuti; ci sono abbastanza odori da garantire un ampio range di risultati che consentano di classificare i soggetti in normosmici, iposmici ed anosmici.
A oggi sono stati testati 642 bambini di età compresa fra i 5 e i 12 anni con un risultato per la prevalenza di disturbi olfattivi di circa lo 0,38%.[53-54]
I criteri per definire la normalità sono i seguenti:

1. ottenere un risultato sovrapponibile a quello ottenuto dal 90% della popolazione in esame e
2. la normalità deve essere compresa fra due deviazioni standard dal minimo risultato ottenuto dal gruppo esaminato.

Questi criteri indicano che un bambino ha una funzione olfattiva normale quando identifica 13 odori su 16; si considera iposmico quando ne identifica tra 8 e 12 ed è invece anosmico quando ne identifica meno di 8. Un

risultato di 11 o 12 su 16 sono considerabili normali per bambini di 5 o 6 anni rispettivamente.
Due odori, Vicks VapoRub (metilsalicilato) e acido (acido acetico), sono anche stimolanti trigeminali e forniscono informazioni indirette sulla funzionalità di questo nervo.[55]

"SNIFFIN' STICKS"
(TEST DI SOGLIA, DISCRIMINAZIONE E IDENTIFICAZIONE):

Questo test è stato recentemente usato in uno studio che comprendeva 230 bambini tra i 4 e i 15 anni e si è mostrato adatto nei bambini di 7 anni o più grandi. I dati sono stati ottenuti studiando le risposte fornite da 102 bambini di età compresa fra 7 e 9 anni e 73 bambini dai 10 e 15 anni. Il fallimento nel riconoscimento degli odori da parte dei bambini di età compresa fra 4 e 6 anni era un risultato di considerazioni fra la familiarità degli odori usati (obiettivo identificazione) e la partecipazione e comprensione delle procedure del test (obiettivo discriminazione e soglia).[56-57-58]

Bibliografia

1. Wyatt TD. Introduction to Chemical Signaling in Vertebrates and. In: Mucignat-Caretta C, editor. Neurobiology of Chemical Communication. Boca Raton (FL): CRC Press; 2014. p. 1-29.
2. Cantone E, Maione N, Di Rubbo V, Esposito F, Iengo M. Olfactory performance after crenotherapy in chronic rhinosinusitis In the elderly. The Laryngoscope. 2015 Jul;125(7):1529-34.
3. Hummel T, Nordin S. Olfactory disorders and their consequences for quality of life. Acta Otolaryngol. 2005;125(2):116–121.
4. Hummel T. Management of smell and taste disorders: a practical guide for clinicians. A Welge-Luessen, Thieme Publishers, 2014.
5. Schroeter JD, Garcia GJ, Kimbell JS. A computational fluid dynamics approach to assess interhuman variability in hydrogen Sulfide nasal dosimetry. Inhal Toxicol. 2010;22(4):277-286.
6. Small DM, Gerber JC, Mak YE, Hummel T. Differential neural responses evoked by orthonasal versus retronasal odorant perception in humans. Neuron. 2005;47(4):593–605.
7. Maione L, Cantone E, et al. A. Flavor perception test: evaluation in patients with Kallmann syndrome. Endocrine. 2016 May;52(2):236-43.
8. Landis BN, Hummel T. New evidence for high occurrence of olfactory dysfunctions within the Population. Am J Med. 2006;119(1):91–92.
9. Damm M, Temmel A, Welge-Lüssen A, et al. Olfactory dysfunctions. Epidemiology and therapy in Germany, Austria and Switzerland. [Article in German] HNO. 2004;52(2):112–120.
10. Small DM, Gerber JC, Mak YE, Hummel T. Differential neural responses evoked by orthonasal Versus retronasal odorant perception in humans. Neuron. 2005;47(4):593–605.
11. Hummel T, Heilmann S, Landis BN, et al. Perceptual differences between chemical stimuli presented through the ortho- or retronasal route. Flavor Fragr J. 2006;21:42–4.
12. Hummel T, Sekinger B, Wolf SR, Pauli E, Kobal G. “Sniffin’ sticks”: olfactory performance assessed by the combined testing of odor identification, odor discrimination and olfactory threshold. Chem Senses. 1997;22(1):39–52.
13. Mueller CA, Grassinger E, Naka A, Temmel AF, Hummel T, Kobal G. A self-administered odor identification test procedure using the “Sniffin’ Sticks”. Chem Senses. 2006;31(6):595–598.
14. Thomas-Danguin T, Rouby C, Sicard G, et al. Development of the ETOC: a European test of olfactory capabilities. Rhinology. 2003;41(3):142–1514.
15. Simmen D, Briner HR. Olfaction in rhinology – methods of assessing the sense of smell. Rhinology. 2006;44(2):98–101.
16. Kobal G, Hummel T, Sekinger B, Barz S, Roscher S, Wolf SR. “Sniffin’ Sticks”: screening of olfactory performance. Rhinology. 1996;34(4):222–226.
17. Frasnelli J, Hummel T. Intranasal trigeminal thresholds in healthy subjects. Environ Toxicol Pharmacol 2005.
18. Croy I, Nordin S, Hummel T. Olfactory disorders and quality of life – an updated review. Chem Senses. 2014;39(3):185-194.
19. Fokkens WJ, Lund VJ, Mullol J, Bachert C, et al. EPOS 2012: European position paper on rhinosinusitis and nasal polyps 2012. A summary for otorhinolaryngologists. Rhinology. 2012;50(1):1-12.

20. Hummel T, Rothbauer C, Barz S, Grosser K, Pauli E, Kobal G. Olfactory function in acute rhinitis. Ann N Y Acad Sci. 1998;855:616–624.
21. Cowart BJ, Flynn-Rodden K, Mcgeady SJ, Low ry LD. Hyposmia in allergic rhinitis. J Allergy Clin Immunol. 1993;91(3):747–751.
22. Hilberg O. Effect of terfenadine and budesonide on nasal symptoms, olfaction, and nasal airway patency following allergen challenge. Allergy. 1995;50(8):683–688.
23. Damm M, Quante G, Jungehuelsing M, Stennert E. Impact of functional endoscopic sinus surgery on symptoms and quality of life in chronic rhinosinusitis. Laryngoscope. 2002;112(2):310–315.
24. Delank KW, Stoll W. Olfactory function after functional endoscopic sinus surgery for chronic sinusitis. Rhinology. 1998;36(1):15–19.
25. Pade J, Hummel T. Olfactory function following nasal surgery. Laryngoscope. 2008;118(7):1260-4.
26. Damm M, Temmel A, Welge-Lüssen A, et al. Olfactory dysfunctions. Epidemiology and therapy in Germany, Austria and Switzerland. [Article in German] HNO. 2004;52(2):112–120.
27. Deems DA, Doty RL, Settle RG, et al. Smell and taste disorders, a study of 750 patients from the University of Pennsylvania Smell and Taste Center. Arch Otolaryngol Head Neck Surg. 1991;117(5):519–528.
28. Watelet JB, Strolin-Benedetti M, W homsley R. Defence mechanisms of olfactory neuroepithelium: mucosa regeneration, metabolising enzymes and transporters. B-ENT 009;5(Suppl 13):21–37.
29. Hastings L, Evans JE. Olfactory primary neurons as a route of entry for toxic agents into the CNS. Neurotoxicology. 1991;12(4):707–714.
30. Yamagishi M, Hasegaw a S, Nakano Y. Examination and classification of human olfactory mucosa in patients with clinical olfactory disturbances. Arch Otorhinolaryngol. 1988;245(5):316–320.
31. Reed CJ. Drug metabolism in the nasal cavity: relevance to toxicology. Drug Metab Rev. 1993;25(1–2):173–205.
32. Mitchell AB, Parsons-Smith BG. Trichloroethylene neuropathy. BMJ. 1969;1(5641):422.
33. Bergman U, Ostergren A, Gustafson AL, Brittebo B. Differential effects of olfactory toxicants on olfactory regeneration. Arch Toxicol. 2002;76(2):104–112.
34. Ling G, Gu J, Genter MB, Zhuo X, Ding X. Regulation of cytochrome P450 gene expression in the olfactory mucosa. Chem Biol Interact. 2004;147(3):247–258.
35. Ding X, Dahl AR. Chapter 3: Olfactory mucosa: composition, enzymatic localization and metabolism. In: Doty RL, ed. Handbook of Olfaction and Gustation.
36. Brämerson A, Johansson L, Ek L, Nordin S, Bende M. Prevalence of olfactory dysfunction: The Skövde population-based study. Laryngoscope. 2004;114(4):733–737.
37. Landis BN, Konnerth CG, Hummel T. A study on the frequency of olfactory dysfunction. Laryngoscope. 2004;114(10):1764–1769.
38. Murphy C, Schubert CR, Cruickshanks KJ, Klein BE, Klein R, Nondahl DM. Prevalence of olfactory impairment in older adults. JAMA. 2002;288(18):2307–2312.
39. Wysocki CJ, Gilbert AN. National Geographic Smell Survey. Effects of age are heterogenous. Ann N Y Acad Sci. 1989;561:12–28.
40. Damm M, Temmel A, W elge-Lüssen A, et al. Olfactory dysfunctions. Epidemiology and Therapy in Germany, Austria and Switzerland. [Article in German] HNO. 2004;52(2):112–120.

41. Welge-Lüssen A, Wolfensberger M. Olfactory disorders follow ing upper respiratory tract Infections. Adv Otorhinolaryngol. 2006;63:125–132.
42. Eccles R. Understanding the symptoms of the common cold and influenza. Lancet Infect Dis. 2005;5(11):718–725.
43. Wang JH, Kwon HJ, Jang YJ. Detection of parainfluenza virus 3 in turbinate epithelial cells of postviral olfactory dysfunction patients. Laryngoscope. 2007;117(8):1445–1449.
44. Sugiura M, Aiba T, Mori J, Nakai Y. An epidemiological study of postviral olfactory disorder. Acta Otolaryngol Suppl. 1998;538:191–196.
45. Konstantinidis I, Haehner A, Frasnelli J, et al. Post-infectious olfactory dysfunction exhibits a seasonal pattern. Rhinology. 2006;44(2):135–139.
46. Suzuki M, Saito K, Min WP, et al. Identification of viruses in patients with postviral olfactory dysfunction. Laryngoscope. 2007;117(2):272–277.
47. Vvan Kempen M, Bachert C, Van Cauwenberge P. An update on the pathophysiology of rhinovirus upper respiratory tract infections. Rhinology. 1999;37(3):97–103.
48. Yamagishi M, Fujiwara M, Nakamura H. Olfactory mucosal findings and clinical course in patients with olfactory disorders following upper respiratory viral infection. Rhinology. 1994;32(3):113–118.
49. Moran DT, Jafek BW, Eller PM, Row ley JC III. Ultra-structural histopathology of human olfactory dysfunction. Microsc Res Tech. 1992;23(2):103–110.
50. Jafek BW, Gordon AS, Moran DT, Eller PM. Congenital anosmia. Ear Nose Throat J. 1990;69(5):331–337.
51. Schaal B, Marlier L, Soussignan R. Olfactory function in the human fetus: evidence from selective neonatal responsiveness to the odor of amniotic fluid. Behav Neurosci. 1998;112(6):1438–1449.
52. Mennella JA, Jagnow CP, Beauchamp GK. Prenatal and postnatal flavor learning by human infants. Pediatrics. 2001;107(6):E88.
53. Schaal B, Marlier L, Soussignan R. Human foetuses learn odours from their pregnant mother's diet. Chem Senses. 2000;25(6):729–737.
54. Sarnat HB. Olfactory reflexes in the new born infant. J Pediatr. 1978;92(4):624–626.
55. Bartocci M, Winberg J, Papendieck G, Mustica T, Serra G, Lagercrantz H. Cerebral hemodynamic response to unpleasant odors in the preterm new born measured by near- infrared spectroscopy. Pediatr Res. 2001;50(3):324–330.
56. Tatzer E, Schubert MT, Timischl W, Simbruner G. Discrimination of taste and preference for sweet in premature babies. Early Hum Dev. 1985;12(1):23–30.
57. Steiner JE. Human facial expressions in response to taste and smell stimulations. Adv Child Dev Behav. 1979;13:257–295.
58. Desor JA, Maller O, Andrews K. Ingestive responses of human new borns to salty, sour, and bitter stimuli. J Comp Physiol Psychol. 1975;89(8):966–970.

APPENDICE
PERCORSO DIAGNOSTICO APPROVATO DALL'ACCADEMIA ITALIANA DI RINOLOGIA (IAR)

Le alterazioni dell'olfatto hanno un eziologia molto differenziata e possono insorgere in pazienti con problematiche rinosinusali, traumatiche o iatrogene. La corretta diagnosi ci permette di avere la possibilità di impostare un trattamento dove possibile del problema. Il corretto percorso diagnostico ci permette di arrivare ad una buona diagnosi se seguito nel suo percorso. La validazione dell'Accademia Italiana di Rinologia ci permette di attribuire al percorso una valenza medico legale ed una tutela maggiore nei nostri confronti, considerando che spesso queste patologie hanno dei risvolti medico legali di non poco peso.

- ANAMNESI: elemento fondamentale e primo nell'analisi del problema per identificate tutte le possibili correlazioni con il problema.
  Importante valutare:
  - precedenti problemi rinosinuali,
  - attività lavorativa con esposizione a sostanze,
  - precedenti traumi,
  - assunzione di farmaci,
  - infezioni recenti,
  - problemi ormonali,
  - allergie,
  - patologie neurologiche famigliari (Parkinson ed Alzheimer),
  - patologie psichiatriche e o neurologiche.
- ENDOSCOPIA: la valutazione delle fosse nasali, dell'area olfattiva è la prima indagine diagnostica da mettere in atto, deve essere eseguita con ottica flessibile e con ottica rigida previa decongestione delle fosse nasali.
- QUESTIONARI: Qol, SNOT 22, RQLQ, ADRQL (ALZHEIMER TEST), PARKINSON TEST.
- ESAME OLFATTOMETRICO SCREENING: l'indagine olfattiva deve essere eseguita dopo la valutazione endoscopica, deve prevedere una prima indagine di screening da effettuarsi con lo sniffing test (12 elementi testati). La sostanza odoripara deve essere sottoposta al paziente per 3-4 secondi ad una distanza di 2-3 cm da entrambe le fossi nasali. Tra una somministrazione di una sostanza e l'altra deve passare almeno un minuto. L'esame deve essere eseguito in

un ambiente tranquillo a temperatura tra i 20 e i 24 gradi, ambiente climatizzato se possibile o ambiente ben arieggiato.

- RINOMANOMETRIA: esame necessario per valutare la funzionalità respiratoria del paziente, deve essere eseguita sia in basale che dopo vasocostrizione.
- SKIN PRICK TEST – CITOLOGIA NASALE: ricerca di patologie cellulari associate al problema olfatto-gustativo.
- TOMOGRAFIA ASSIALE COMPUTERIZZATA E RISONANZA MAGNETICA NUCLEARE DEL MASSICCIO FACCIALE: sono due esami indispensabili per proseguire nel percorso diagnostico. La TAC è necessaria per la valutazione morfologica delle strutture ossee, per valutare stenosi ossee, linee di frattura, danni a livello dell'area olfattiva.
- La RMN risulta necessaria per la valutazione delle aree olfattive cerebrali, per l'analisi del bulbo olfattivo, per l'analisi di eventuali aree ischemiche cerebrali.
- OLFATTOMETRIA DI SECONDO LIVELLO: SOGLIA, DISCRIMINAZIONE ED IDENTIFICAZIONE CON 16 ELEMENTI: sono i test successivi da svolgere dopo aver analizzato gli esami precedenti. Sono necessari per la conclusione dell'indagine olfattometrica. Devono essere eseguiti come il precedente in locale idoneo, il paziente deve essere a riposo con maschera su gli occhi durante l'esecuzione dei test.
- GUSTOMETRIA: l'analisi della funzionalità gustativa mediante test appropriato deve completare l'indagine diagnostica del paziente.
- TEST EMATOCHIMICI: possono essere richiesti in base alla storia ed alle caratteristiche del paziente, comprendono un emocromo, la ricerca di alterazioni degli elettroliti, la ricerca della carenza di Zinco, la funzionalità ormonale (sdr. Kallmann).
- CONSULENZE: la richiesta di consulenze Neurologiche, Endocrinologiche, Allergologiche, Neurochirurgiche, Internistiche, Immunologiche, Medicina del Lavoro devono completare le indagini in quei casi dove si sospetti la presenza di patologie primitive correlate:
  - Parkinson
  - Alzheimer
  - diabete
  - Sindrome di Kallmann
  - Asma allergica
  - Esposizioni lavorative a sostanze tossiche: cadmio, cromo, nichel, mercurio, piombo, anidride solforosa, solventi organici
  - Formaldeide.
- OLFATTOMETRIA DI TERZO LIVELLO: la ricerca di potenziali evocati olfattivi completa le indagini diagnostiche necessarie, purtroppo in Italia attualmente non viene eseguita routinariamente, ma solo in fase di studio presso alcuni centri.

Algoritmo decisionale

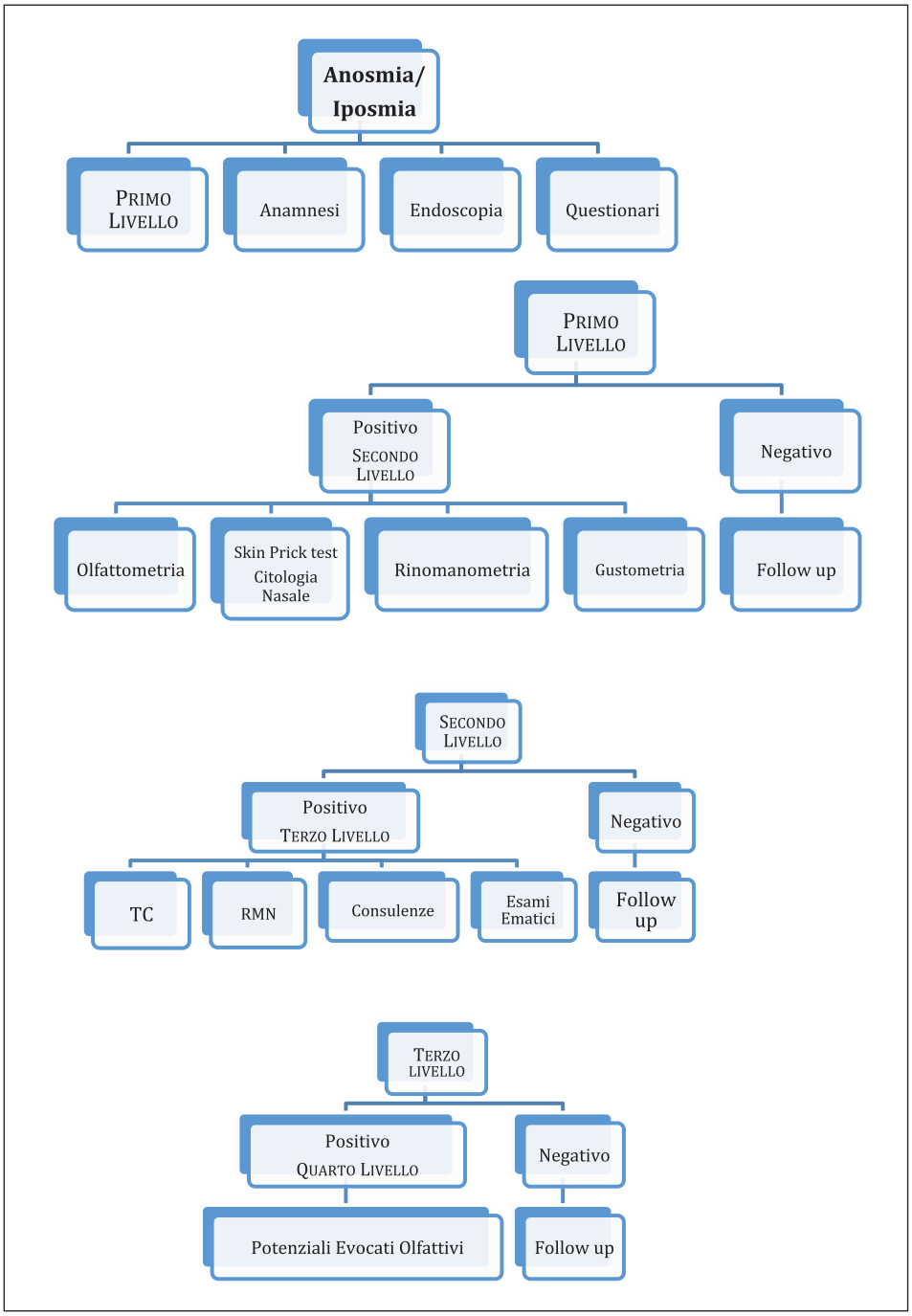

Diagnosi
NORMOSMIA = quadro di normalità: tutti i test negativi TDI > 30

IPOSMIA: 16 > TDI < 30

ANOSMIA TDI < 16 (calcolato dalla somma dei test olfattometrici soglia, discriminazione, identificazione)

- Anosmia da ostruzione
  - A livello nasale: poliposi, stenosi nasale, neoplastica, allergica
- Anosmia neurosensoriale
  - Danno al neuroepitelio
  - E.g., infezione virale, tossine
- Anosmia centrale
  - Danno del Sistema nervoso centrale
  - E.g., tumori, disordini neurovegetativi

- **Congenite:** S. di Kallmann (anosmia + ipogonadismo ipogonadotropo), S. di Turner, Albinismo, assenza pigmento olfattorio, malformazioni cranio encefaliche. Specifiche cecità (tratti AR).
- **Acquisite:** traumi ed interventi, SAH, meningiti croniche, granulomatosi, neoplasie primitive (estesioneuroblastoma, meningioma doccia olfattoria), aneurismi, idrocefalo, ipertensione endocranica
- NB: Sindrome di Foster-Kennedy: da un lato anosmia + atrofia ottica e papilledema dal lato opposto
- **Disosmia e Parosmia:** da cause organiche ORL o assimilabili alle illusioni (cacosmia/cacogeusia) con discriminazione conservata
- **Allucinazioni olfattive:** sempre centrali (fantosmia) a tipo crisi uncinate* (epilessia temporale) o nel contesto di un disturbo ideativo (allucinazioni intrinseche o estrinseche) in casi di depressione e schizofrenia
- **Agnosia olfattoria:** danno talamico e lobo frontale (S. di Korsakoff)
- Disfunzione dell'amigdala abolisce il disturbo
- **Generali:** ciclo, gravidanza, deficit Tiamina e Vitamina A, insuff surrenalica, cirrosi, insuff renale, ipotiroidismo, pz emicranici (iperosmia), meningite, S. Korsakoff
- **Iatrogena:** steroidi, methotrexate, aminoglicosidi, tetraciclina, oppiacei, L-dopa, Topiramato, altri
- **Schizofrenia:** bulbi olfattivi atrofici, correlazioni tra turbe identificazione odori e durata di malattia e tra > IL 6 ed allucinazioni
- **Autismo:** alterazioni della discriminazione degli odori in parallelo con alterazioni disimmuni (HLA DRB 1)
- **Sclerosi Multipla:** Iposmia anche con P.E. normali. Disimmunità T-cell mediata, attivazione IL 17
- **SLE:** iperattivazione B-cell e anticorpi: ruolo degli Ab-anti ribosomi P (RP)

Esami consigliati ed ammessi per il percorso diagnostico
Questionari: vedi tabelle 1, 2, 3, 4
Endoscopia: rigida 0°-30°-45°, Flessibile con e senza vasocostrittore
Skin Prick test pannello base 6 allergeni
Test olfattometrici: sniffing test (discriminazione. Identificazione, soglia).

Indicazioni conclusive
Una corretta diagnosi di patologia olfattoria può essere formulata effettuando i seguenti esami.

1. Visita
2. Anamnesi
3. Questionario
4. Endoscopia
5. SNIFF TEST Identificazione, soglia, discriminazione
6. TC
7. RMN
8. Citologia nasale
9. Rinomanometria.

In mancanza di uno o più passaggi non è possibile considerare attendibile la diagnosi

Inserire nel referto del proprio centro la seguente dicitura:
"Il percorso diagnostico è stato effettuato seguendo le indicazioni dell'Accademia Italiana di Rinologia (IAR).
Per la diagnosi sono stati effettuati i seguenti accertamenti: anamnesi, esame obiettivo, endoscopia, test QOL SNOT 22, sniffing test (identificazione, soglia, discriminazione) con calcolo del TDI, Tomografia Assiale Computerizzata, Risonanza Magnetica, Prick test e citologia nasale.
Delibera ACCADEMIA ITALIANA DI RINOLOGIA n. 1/2016".

Il Questionario dei disturbi olfattivi (QOD) si compone di due parti:

1. Affermazioni
2. Scale Visive Analogiche

1. **Le affermazioni**
   Ci sono tre diversi tipi di affermazioni; è necessario rispondere ad ogni domanda selezionando la casella che si ritiene più appropriata:
   a. "Sono d'accordo";
   b. "Sono d'accordo solo in parte";
   c. "Sono parzialmente in disaccordo";
   d. "Non sono d'accordo".

   I pazienti devono rispondere a tutte le affermazioni nel più breve tempo possibile, senza soffermarsi troppo a lungo sui singoli punti.

1.1 “Qualità della vita”

Tutte le affermazioni, tranne quelle descritte ai punti 1.2 e 1.3, riguardano la qualità della vita ed esprimono le problematiche dei pazienti legate al disturbo olfattorio.
A seconda della casella scelta dal paziente verrà assegnato un punteggio differente:

a. “Sono d’accordo”: 3 punti;
b. “Sono d’accordo solo in parte”: 2 punti;
c. “Sono parzialmente in disaccordo”: 1 punto;
d. “Non sono d’accordo” 0 punti.

Il punteggio viene invece assegnato in maniera inversa per le affermazioni 32 e 35 (affermazioni positive)

a. “Sono d’accordo”: 0 punti,
b. “Sono d’accordo solo in parte”: 1 punto,
c. “Sono parzialmente in disaccordo”: 2 punti,
d. “Non sono d’accordo”: 3 punti.

Il paziente potrà totalizzare un massimo di 57 punti, definibili come “punteggio grezzo (QL_g)”.
Il punteggio finale (QL) si ottiene dalla formula:
QL = QL_g * 0,57 [%]
Punteggi alti indicheranno una severa perdita dell’olfatto.
Dichiarazioni sulla “qualità della vita” sono: 1, 4, 11, 13, 15, 19, 22, 26, 27, 28, 33, 34, 37, 39, 42, 49, 50; dichiarazioni positive sono: 32 e 35.

1.2 “Onestà”

Con questo gruppo di domande si può valutare la tendenza del paziente a dare risposte che risultino socialmente accettabili.
Alle affermazioni 17, 31, e 48 viene assegnato il seguente punteggio:

a. “Sono d’accordo”: 3 punti;
b. “Sono d’accordo solo in parte”: 2 punti;
c. “Sono parzialmente in disaccordo”: 1 punto;
d. “Non sono d’accordo” 0 punti.

Il punteggio viene invece assegnato in maniera inversa per le affermazioni 14, 23 e 36:

a. “Sono d’accordo”: 0 punti,
b. “Sono d’accordo solo in parte”: 1 punto,
c. “Sono parzialmente in disaccordo”: 2 punti,
d. “Non sono d’accordo”: 3 punti.

Il paziente potrà totalizzare un massimo di 18 punti, corrispondenti al “Punteggio grezzo Sincerità (PS_g)” che si può trasfor-

mare nel punteggio di sincerità (S) con la formula:
S = PS_g * 0,18 [%].
Punteggi bassi indicano la tendenza a dare risposte socialmente condivise.
Dichiarazioni sincerità sono: 14, 17, 23, 31,36, 48.

1.3 "Parosmia"

La parosmia è valutata mediante opportune affermazioni.
I punteggi vengono assegnati come per il punto 1.1.
Il punteggio grezzo (P_g) massimo ottenibile è di 12 punti e può essere trasformato nel punteggio finale con la seguente formula:
P = P_g * 0,12 [%]
Punteggi alti indicano parosmia.
Dichiarazioni parosmia sono: P1, P2, P3, P5.

2. Scale

In questa parte del Questionario le difficoltà olfattorie sono valutate con cinque scale analogiche visive.
Esse valutano:

a. quanto il problema risulta fastidioso;
b. con che frequenza si manifesta il disturbo;
c. in che misura il problema interferisce con l'attività lavorativa;
d. con il tempo libero;
e. con la vita privata.

IMPORTANZA DELL'OLFATTO

Questo questionario si pone l'obiettivo di comprendere il ruolo che il senso dell'olfatto gioca nelle nostre vite quotidiane.
Si prega di rispondere a tutte le domande con la massima sincerità tenendo presente che non esistono risposte giuste o sbagliate (tab. 1).

	④	③	②	①
	Sono completamente d'accordo	Sono tendenzialmente d'accordo	Sono tendenzialmente in disaccordo	Sono completamente in disaccordo
L'odore di una persona gioca un ruolo fondamentale nel decidere se mi piaccia o meno.				
Annuso il cibo per capire se sia avariato o meno.				
Annuso il cibo prima di mangiarlo.				
Immagini di visitare un museo. Con una spesa aggiuntiva di 2 € c'è la possibilità di partecipare ad una esperienza sensoriale di tipo olfattivo. Accetterebbe l'offerta?				
Quando non mi piace l'odore di uno shampoo non lo compro.				
Quando percepisco l'odore di buon cibo mi viene fame.				
La mia vita perderebbe di valore senza il senso dell'olfatto.				
Quando percepisco un odore cerco di capire da dove provenga.				
Mi sento disturbato molto rapidamente da odori nel mio ambiente.				
Alcuni odori mi evocano nella mente numerosi ricordi.				
Annuso the o caffè prima di berli.				
Quando acquisto dei pomodori presto attenzione al loro odore.				
Se il mio partner ha un cattivo odore evito di baciarlo.				
Alcuni odori mi scatenano immediatamente forti emozioni.				
Annuso i miei vestiti per decidere se devo lavarli o meno.				
Quando c'è un cattivo odore nell'appartamento/ufficio di un collega, lascio la stanza il più velocemente possibile.				
Alcuni odori posso stimolare la mia fantasia.				
Per me è più importante avere il senso dell'olfatto che quello della vista o dell'udito.				
A volte annuso una persona (es. il mio partner o mio figlio) per capire se abbia fumato o bevuto alcolici.				
Ogni volta che in un supermercato sento la fragranza di una candela profumata devo acquistarla.				

Tab 1

Caro Paziente,
il seguente questionario è indispensabile per un corretto inquadramento diagnostico della sua patologia. La preghiamo di rispondere a TUTTE le domande, barrando la casella che ritiene più giusta, in maniera rapida e con la massima sincerità tenendo presente che non esistono risposte giuste o sbagliate (tab. 2).

	Sono completamente d'accordo	Sono tendenzialmente d'accordo	Sono tendenzialmente in disaccordo	Sono completamente in disaccordo
Il cibo ha un sapore diverso rispetto a prima del mio incidente.				
A volte sento cattivi odori anche quando altre persone non li percepiscono.				
Alcuni odori che io ritengo cattivi sono invece piacevoli per altre persone.				
Uno dei miei problemi più grandi è che gli odori sembrano diversi rispetto a prima del mio incidente.				
Da quando avverto una riduzione nel mio senso dell'olfatto vado meno spesso al ristorante.				
Sono in grado di percepire i cambiamenti del mio senso dell'olfatto.				
A causa dei cambiamenti nel mio senso dell'olfatto non apprezzo cibi e bevande come prima.				
Sono preoccupato che non mi adatterò mai alla riduzione del mio olfatto.				
Mantengo sempre le promesse fatte.				
A causa dei cambiamenti del mio senso dell'olfatto mi senso più ansioso di prima.				
A volte ho pensieri e idee che non voglio condividere con altre persone.				
I cambiamenti nel mio senso dell'olfatto causano la maggior parte dei miei problemi.				
I cambiamenti nel mio senso dell'olfatto sono molto fastidiosi mentre mangio.				

Tab 2: continua...

	Sono completamente d'accordo	Sono tendenzialmente d'accordo	Sono tendenzialmente in disaccordo	Sono completamente in disaccordo
Mi ritengo una persona ben educata.				
A causa dei cambiamenti nel mio senso dell'olfatto faccio visita a parenti/amici/vicini meno spesso.				
A causa dei cambiamenti nel mio senso dell'olfatto faccio più fatica a rilassarmi.				
A causa dei cambiamenti nel mio senso dell'olfatto ho problemi di peso.				
Ci sono persone che conosco che non mi piacciono.				
Non riesco ad immaginare come potrò adattarmi ai miei cambiamenti nel percepire gli odori.				
I cambiamenti nel mio senso dell'olfatto mi fanno sentire isolato.				
A causa dei cambiamenti nel mio senso dell'olfatto evito i gruppi di persone.				
Devo imparare ad adattarmi ai cambiamenti nel mio senso dell'olfatto.				
Non sono mai stato in ritardo ad un appuntamento o al lavoro.				
A causa dei cambiamenti nel mio senso dell'olfatto mangio di meno rispetto a prima.				
A causa delle mie difficoltà nel percepire gli odori ho paura di essere esposto ad alcuni pericoli (es. perdite di gas, cibi avariati, …).				
A causa dei cambiamenti nel mio senso dell'olfatto ho problemi a prendere parte nella attività della vita quotidiana.				
A volte parlo di cose che non comprendo a pieno.				
I cambiamenti nella mia percezione degli odori mi fanno sentire irritabile.				
Il rapporto con mia moglie/mio marito/il mio partner è influenzato dai miei disturbi olfattivi.				

Tab 2: *...segue*

1. Quanto ritiene siano fastidiosi i cambiamenti nella sua percezione degli odori?

   Per nulla — Moltissimo

2. Quante volte è consapevole dei cambiamenti nella sua percezione degli odori?

   Mai — Sempre

3. Quanto i cambiamenti nella percezione degli odori hanno influenzato le sue performance lavorative negli ultimi mesi?

   Per nulla — Moltissimo

4. Quanto i cambiamenti nella percezione degli odori hanno influenzato le sue attività ludico-ricreative (hobbies, interessi,) negli ultimi mesi?

   Per nulla — Moltissimo

5. Quanto i cambiamenti nella percezione degli odori hanno influenzato la sua vita privata negli ultimi mesi?

   Per nulla — Moltissimo

Questionario a cura del paziente Storia dei disturbi dell'olfatto/del gusto	
Numero di telefono:	
Che tipo di disturbo presenta? *Può scegliere più di una casella*	☐ Un disturbo olfattorio ☐ Un problema al senso del gusto, con alterazioni nella percezione degli aromi ☐ Alterazioni del gusto riguardanti la percezione di dolce, salato, acido o amaro
Quando si è manifestato il problema?	☐ meno di 3 mesi fa ☐ tra 3 e 24 mesi fa ☐ più di 2 anni fa ☐ da che abbia memoria ho sempre avuto questo problema ☐ non lo so
Come si è manifestato il problema?	☐ lentamente ☐ all'improvviso ☐ sin dalla nascita ☐ non lo so
In che modo la situazione è cambiata?	☐ C'è stato un miglioramento ☐ Nessuna modifica ☐ La situazione è peggiorata
Quale potrebbe essere stata la causa del problema?	☐ Incidente ☐ Raffreddore/Infezioni ☐ Farmaci ☐ Interventi chirurgici ☐ Ostruzione respiratoria nasale/ Poliposi nasale/Sinusiti ☐ Bocca asciutta ☐ Problemi ai denti ☐ Altro (elencare)
Ha patologie nasali croniche?	☐ no ☐ sì – indicare quali: naso che cola, ostruzione respiratoria nasale, starnuti, allergie, polipi, dolore facciale _____
Qual è la modalità di insorgenza del disturbo?	☐ fluttuante ☐ costante ☐ non lo so ☐ se le fluttuazioni dipendono da particolari circostanze descrivere quali sono: _____

Tab 3: Questionario sulla storia dei disturbi della sfera dell'olfatto e del gusto (Adattato da: Hummel T, Welge-Lussen A. Riech- und Schmeckstorungen: physiologic. Pathophysiologie und Therapeutische Ansatze. Stuttgart: Thieme; 2005). *...continua*

Questionario a cura del paziente Storia dei disturbi dell'olfatto/del gusto	
In che modo il disturbo influenza la sua vita quotidiana ?	☐ moltissimo ☐ molto ☐ abbastanza ☐ poco ☐ pochissimo ☐ quasi per niente
Come definirebbe la sua capacità di respirare dal naso?	☐ ottima ☐ buona ☐ cattiva ☐ pessima ☐ ho una ostruzione respiratoria nasale completa
Risponda alle seguenti domande SOLO se ha alterazioni nella percezione dei sapori	
Le sue alterazioni del gusto riguardano principalmente I cibi:	☐ dolci ☐ acidi ☐ salati ☐ amari ☐ piccanti ☐ nessuna di queste
Le capita di avere una o più di queste sensazioni?	Bocca che brucia ☐ sì ☐ no Sensazione di amaro in bocca ☐ sì ☐ no Sensazione di salato in bocca ☐ sì ☐ no Sensazione di acido in bocca ☐ sì ☐ no Sensazione di corpo estraneo ☐ sì ☐ no Bocca asciutta ☐ sì ☐ no

Tab 3: *...segue*

Questionario a cura del medico	
Il problema ha causato perdita di peso?	☐ no ☐ sì _____kg/ _____anni
Terapia domiciliare	☐ no ☐ sì - elencare i farmaci _____
Patologie croniche	☐ no ☐ sì - quali? ☐ Diabete ☐ Pressione alta ☐ Neoplasie ☐ Altre: _____
Pregressi interventi chirurgici a carico del distretto cervico-facciale	☐ no ☐ sì - quali? _____ ☐ Interventi per rinosinusite cronica ☐ Interventi per rinosinusite cronica polipoide ☐ Tonsillectomia/Poliposi nasale/Sinusiti ☐ Interventi a carico dell'orecchio medio ☐ Settoplastica ☐ Adenoidectomia ☐ Interventi di chirurgia odontoiatrica _____ ☐ Altro _____
Rinorrea	☐ no ☐ sì - quando? _____
Fumo	☐ no ☐ sì - quanto? _____
Alcolici	☐ no ☐ sì - ☐ occasionalmente ☐ regolarmente
Diagnostica per immagini	TAC ☐ no ☐ sì RMN ☐ no ☐ sì Risultato _____

Tab 4: *...continua*

Questionario a cura del medico	
Professione	C'è stata esposizione a gas, polveri o altri agenti chimici? ☐ no ☐ si Se sì, quali: _____ per quanti anni: _____ quante ore al giorno: _____
Anamnesi familiare (se si sospetta una eziologia idiopatica)	Parkinson ☐ no ☐ sì Alzheimer ☐ no ☐ sì
Parosmia ☐ no ☐ sì ☐ destra ☐ sinistra	☐ quotidianamente ☐ saltuaria ☐ forte ☐ leggera ☐ associate a perdita di peso ☐ NON associate a perdita di peso
Fantosmia ☐ no ☐ sì ☐ destra ☐ sinistra	☐ quotidianamente ☐ saltuaria ☐ forte ☐ leggera ☐ associate a perdita di peso ☐ NON associate a perdita di peso

Tab 4: *...segue*

Risultato test olfattori:

1. Discriminazione: _____
2. Soglia: _____
3. Indentificazione: _____

Esame endoscopico endonasale:

1. Deviazione settale: ☐ destra ☐ sinistra ☐ no
2. Fessura olfattoria visualizzabile: ☐ destra ☐ sinistra

Sospetta eziologia:

☐ post-traumatica
☐ post-infezioni
☐ neurodegenerativa
☐ tossica
☐ idiopatica
☐ congenita
☐ patologie a carico dei seni paranasali
☐ altro

RINITI E REFLUSSO GASTROESOFAGEO: RUOLO DELLA CITOLOGIA NASALE

P. Schiavon, F. Torresan, M. Mancini, M. C. Cimatti,
A. Ioannou, D. Mandolesi, A. Pirodda, F. Bazzoli

INTRODUZIONE

Le riniti costituiscono un problema molto diffuso e in aumento nelle ultime decadi, interessando quasi un quarto della popolazione mondiale. È stato calcolato che la prevalenza di riniti è nella popolazione occidentale del 40%, con una percentuale delle forme non allergiche variabile dal 25 al 50% a seconda degli studi[1]. Uno studio condotto in Italia sulla prevalenza di Rinite, pubblicato nel 2015, riporta una prevalenza del 39% nella fascia di età compresa tra 20-44 anni e del 30% nelle fasce di età successiva, con un rapporto tra forme Allergiche (AR) e Non Allergiche (NAR) di 2,4 a 1[2].
Le riniti rappresentano, inoltre, un notevole onere economico. Negli Stati Uniti, nel 2005, i costi per visite e terapia sono stati stimati di 1,8 miliardi di dollari all'anno, circa il 4% dei 47 miliardi di dollari del costo diretto per la terapia delle patologie respiratorie in USA[3]. La spesa sanitaria totale comprese le spese indirette che includono la ridotta produttività lavorativa e assenza da scuola, è stimata in media di 5,6 miliardi di dollari all'anno[4].
Le riniti influenzano, infatti, significativamente la qualità di vita (QoL) in quanto interferiscono con il sonno, riducono la capacità di concentrazione, provocano sonnolenza e affaticabilità compromettendo le attività quotidiane e la capacità lavorativa e scolastica[5].
Nella pratica clinica per rinite si intende una disfunzione nasale che provoca sintomi quali prurito, rinorrea, ostruzione nasale, starnutazioni[6].
Nella più recente classificazione delle Rinopatie (Linee guida ARIA 2016)[7], la citologia nasale rimane fondamentale per la diagnosi permettendo di distinguere tra rinopatie infettive, infiammatorie e vasomotorie (fig. 1).
Le Rinopatie Vasomotorie rappresentano la causa principale di rinite cronica e sono distinte in Allergiche (AR) e Non Allergiche (NAR).
La NAR è caratterizzata da un quadro clinico sintomatologico di rinopatia cronica simil-allergica in cui non vi è positività ai test allergologici e in cui si ritrovano, alla citologia nasale, cellule dell'immunoflogosi caratteristiche (eosinofili, mastociti, neutrofili).
La citologia nasale permette di confermare la diagnosi nel caso delle AR e di porla nel caso delle NAR. Nei casi in cui i prick test per inalanti siano negativi possiamo, a seconda dei citotipi riscontrati nel rinocitogramma,

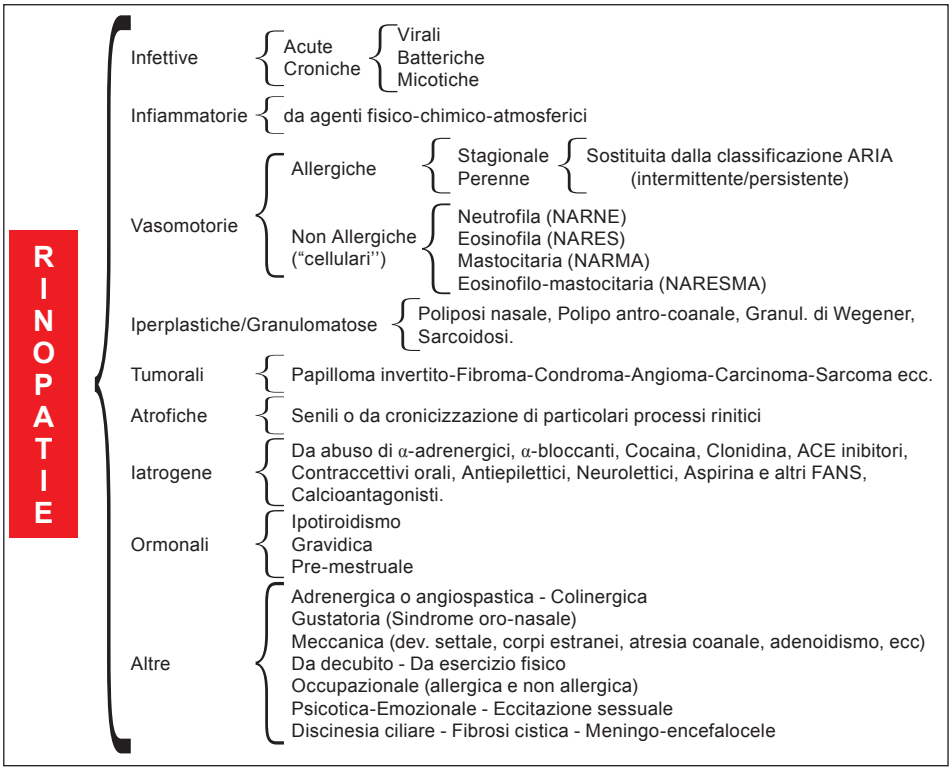

Fig. 1: Classificazione ARIA delle rinopatie.

parlare di NARES (Rinite non allergica con Eosinofili), NARNE (Rinite non allergica con Neutrofili), NARMA (Rinite non allergica con Mastociti) e NARESMA (Rinite non allergica con EOSINOFILI E MASTOCITI). Inoltre è possibile individuare anche, le cosiddette forme "miste" ovvero la sovrapposizione di AR e NAR. In questi casi il paziente, positivo ai Prick Test per allergeni stagionali, presenterà cellule dell'immunoflogosi anche al di fuori del periodo pollinico.

L'eziopatogenesi delle NAR non è ancora ben chiarita. Sono state fatte numerose ipotesi, ma manca ancora una chiara e definitiva teoria eziopatogenetica.

Per le forme neutrofile (NARNE), che si caratterizzano per un'importante infiltrazione di neutrofili in assenza di batteri, spore o ife fungine, si è ipotizzato che un'aggressione fisico-chimica della mucosa possa rappresentare un fattore eziopatogenetico[8-9].

I soggetti più colpiti risultano, infatti, essere i lavoratori dell'industria, dell'artigianato ed i fumatori cronici.

Come è noto, per combattere il danno tissutale, i leucociti possono essere reclutati dal sangue nei tessuti danneggiati. I neutrofili riconoscono molecole endogene chemiotattiche specifiche prodotte o rilasciate dalle cel-

lule danneggiate o morenti, le cosiddette profiline molecolari associate al danno (DAMP – Damage associated molecular pattern). I DAMP possono essere il risultato di un danno cellulare di origine infettiva o non infettiva[10].
A livello polmonare sostanze irritanti come la nicotina hanno effetto chemiotattico diretto sui neutrofili. Numerosi radicali liberi dell'O2 contenuti nel fumo attivano il fattore di trascrizione NFKB (Nuclear Factor Kappa-ligh-chain-enhancer of activated B cells), che induce il TNF alfa (Tumor Necrosis Factor alfa) e chemochine come l'IL-8 (Interleuchina-8), che a loro volta attraggono ed attivano i neutrofili[11].
I neutrofili hanno breve emivita e sono quindi necessari stimoli ripetuti per ritrovarli nel sito in cui vengono richiamati. Inoltre essi sono aumentati nelle vie aeree dei pazienti con asma cronico grave, nell'asma occupazionale, nell'asma resistente ai corticosteroidi, nell'asma dei fumatori, durante le riacutizzazioni dovute a virus respiratori o dopo l'esposizione ad inquinanti per via inalatoria[12].
In base a queste evidenze fisiopatologiche, è stato ipotizzato che il reflusso gastroesofageo (GER) potesse rappresentare uno degli stimoli irritativi alla base delle NAR caratterizzate dalla presenza di neutrofili.
Numerosi studi hanno dimostrato che il reflusso gastroesofageo può interessare anche le prime vie respiratorie ed i polmoni causando sintomi extra-esofagei come tosse cronica, laringite, raucedine e asma.
Nella "Montreal Definition and Classification of GERD", formulata nel 2006 da un gruppo di esperti mondiali (Global Consensus Group), la malattia da reflusso gastroesofageo è suddivisa in Sindrome Esofagea e Sindrome Extra-esofagea[13].
La Sindrome Extraesofagea comprende forme per le quali è provata un'associazione stabilita tra reflusso e malattia (tosse cronica, laringite da reflusso, asma ed erosioni dentali) e forme in cui l'associazione tra reflusso e malattia è stata solo proposta (faringiti, sinusiti, fibrosi polmonare idiopatica, otite media ricorrente) (fig. 2).
La correlazione tra GER e patologia laringea è un argomento che ha suscitato molto interesse negli ultimi anni, per questo oggetto di molti studi; diverso è il caso del rapporto tra reflusso gastroesofageo e patologie nasali, di cui poco si dispone in letteratura.
Vari Autori hanno studiato la relazione tra rinosinusite cronica (CRS) e GER sia in ambito pediatrico che nell'adulto con risultati spesso contraddittori e due recenti studi di revisione della letteratura su tale argomento hanno evidenziato la mancanza di trial randomizzati controllati di buona qualità[46,55]. Solo pochi studi, inoltre, sono stati condotti utilizzando la pH-impedenziometria delle 24 ore, considerata gold-standard nella diagnosi di GER.
In un nostro studio preliminare effettuato tra il Gennaio 2009 e il Luglio 2011 abbiamo preso in esame 76 pazienti non fumatori, con anamnesi negativa per esposizione a sostanze irritanti fisico-chimiche, con scarsa o nulla risposta alle terapie standard[14].

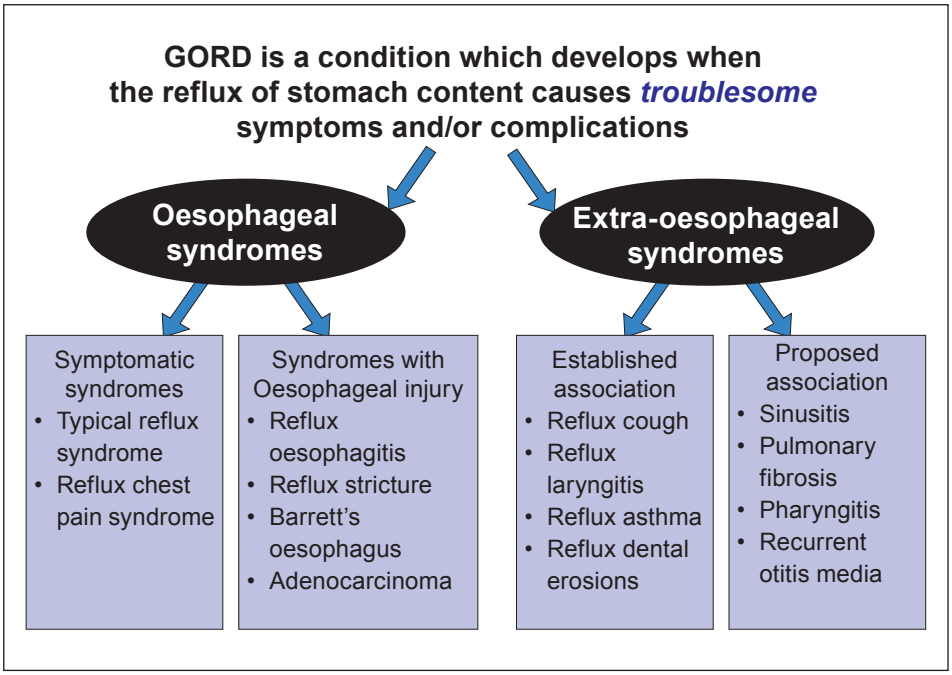

Fig. 2: Montreal Definition and Classification of GERD.

In questi pazienti il rinocitogramma era caratterizzato dalla presenza di neutrofili. Il quadro laringoscopico era compatibile con laringite posteriore. La somministrazione di una terapia con inibitori di pompa protonica (PPI) aveva mostrato buoni risultati sulla sintomatologia nasale. Sulla base di questi risultati preliminari, abbiamo effettuato uno studio multidisciplinare ORL-gastroenterologico.
Lo SCOPO del nostro studio è stato indagare una possibile correlazione tra riniti croniche non allergiche, in particolare la Rinopatia Non Allergica Neutrofila (NARNE) e il Reflusso Gastroesofageo.
Nello specifico, mediante l'utilizzo della citologia nasale e della pH-Impedenziometria esofagea delle 24 ore, abbiamo valutato l'ipotesi che alcune rinopatie croniche possano essere considerate come una manifestazione atipica di Reflusso Gastroesofageo, quindi se un numero superiore alla norma di reflussi dallo stomaco possa essere messo in relazione con la presenza di Neutrofili a livello della mucosa nasale.

MATERIALE E METODI

Presso l'ambulatorio di Rinologia (ambulatorio di 3°livello) della Clinica Universitaria Otorinolaringoiatrica del Policlinico Sant'Orsola di Bologna dal Gennaio 2012 a Dicembre 2014 sono stati valutati 485 pazienti per rinopatia.

I pazienti sono stati studiati mediante anamnesi (score sintomatologico-scala VAS), citologia nasale, Prick test per allergeni inalanti, fibroscopia naso-faringo-laringea (con Reflux finding score – RFS)[22] (tab. 4), TC massiccio facciale senza mdc.
La Citologia nasale è stata effettuata ambulatorialmente, mediante scraping della mucosa nasale eseguito a livello della porzione media del turbinato inferiore, usando una curette (Rhino-probe TM). Il materiale prelevato è stato processato tramite la tecnica di May-Grunwald-Giemsa. Il vetrino è stato analizzato con microscopio ottico. La lettura è stata eseguita su 50 campi a ingrandimento 1000 x in immersione. È stata valutata la presenza o meno di batteri intracellulari ed extracellulari, spore o ife micotiche, metaplasia mucipara e cellule dell'immunoflogosi: mastcellule, eosinofili e neutrofili (fig. 3).
È stata fatta una misurazione semi-quantitativa graduando da 1 a 4 in base al numero di cellule evidenziate nei campi microscopici (da numero occasionale – grado 1 – a numerosissime – grado 4)[8].
Su 485 pazienti studiati, in 242 pazienti (49,9%) è stata posta diagnosi di NAR, in 176 pazienti (36,3%) di AR e in 27 pazienti (5,6%) di rinopatia mista allergica-non allergica. In 40 pazienti (8,2%) la sintomatologia nasale era in relazione a deformità anatomiche o rinopatie non vasomotorie (secondo le linee guida ARIA 2016)[7].
Sono stati esclusi i pazienti allergici e quelli con rinite mista in cui la presenza di neutrofili nel vetrino poteva essere compatibile anche con lo stato allergico.
Dei 242 pazienti con NAR, sono stati selezionati 63 pazienti (26%) con rinocitogramma caratterizzato da Neutrofili (++++) sia isolati, sia in forma associata ad eosinofili e/o mastociti in assenza di batteri, biofilm e spore micotiche.

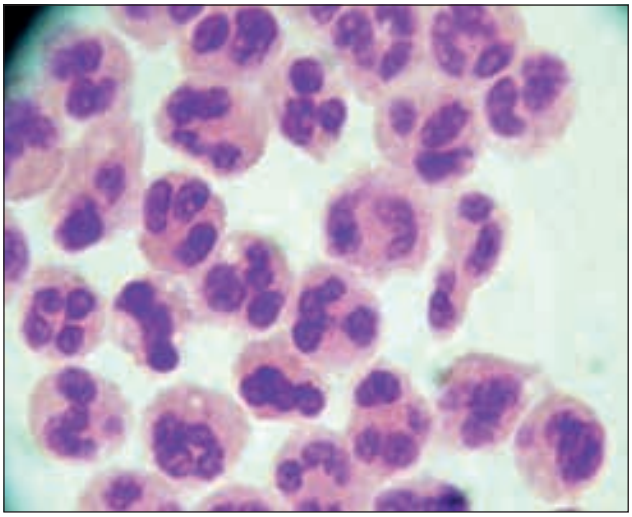

Fig. 3: Neutrofili dopo colorazione di May-Grunwald-Giemsa, MO. Ingrandimento 1000X.

Questi pazienti si erano dimostrati refrattari completamente o parzialmente alle terapie standard sia topiche che per os.
38 pazienti sono stati esclusi poiché avevano in anamnesi altre possibili cause di richiamo di neutrofili (23 fumatori, 9 esposti ad irritanti in ambito lavorativo o hobbistico).
Sono stati esclusi anche 6 pazienti affetti da sinusiti polipoidi o croniche massive (secondo classificazione di Lund-Mackay) (score >4) con frequenti riacutizzazioni[15].
I 25 pazienti selezionati – 14 (56%) di sesso femminile e 11 di sesso maschile (44%), con un'età media di 46,1 anni (15-77) – sono stati sottoposti a visita gastroenterologica e a pH-impedenziometria delle 24 ore per verificare o meno la diagnosi di GERD (tab. 1).
Come gruppo controllo sono stati valutati 20 pazienti affetti da Rinite Non Allergica (NAR) e precisamente da NARES o NARMA o NARESMA nel cui rinocitogramma non erano presenti, per definizione, i neutrofili , sottoposti a pH-impedenzometria delle 24 ore. Per il gruppo controllo – 14 (70%) di sesso femminile e 6 (30%) di sesso maschile, età media di 55,8 anni (22-72) – sono stati applicati gli stessi criteri di esclusione del gruppo oggetto dello studio.
La pH-impedenziometria esofagea delle 24 ore combina la misurazione della impedenza intraesofagea con il monitoraggio del pH, rilevando il numero di reflussi gastroesofagei, la loro irradiazione prossimale, la tipologia di reflusso (liquido o gassoso). Permette, inoltre, di distinguere i reflussi, in base al loro pH, in acidi, (pH<4) debolmente acidi (pH tra 4 e 7) e alcalini (pH>di 7)[16].

CRITERI INCLUSIONE gruppo CASO	**CRITERI INCLUSIONE gruppo CONTROLLO**	**CRITERI ESCLUSIONE**
1-NARNE+++, NARNE++++	1-NARNE, NARMA, NARESMA	1 – PRICK TEST POSITIVI
2-PRICK TEST NEGATIVI	2-PRICK TEST NEGATIVI	2 – FUMATORI DI TABACCO
		3 – ESPOSIZIONE A SOSTANZE IRRITANTI (in ambito lavorativo o per hobby)
		4 – SINUSITE CRONICA CON POLIPOSI
		5 – SINUSITE CRONICA MASSIVA CON SCORE > 4 (sec Lund-Mackay)

Tab. 1: Criteri di inclusione ed esclusione dallo studio.

La pH-impedenziometria è un test eseguito ambulatorialmente, in assenza di terapia, mediante il posizionamento di un sondino di 1,5-2 mm di diametro a livello dell'esofago distale per via transnasale e con il sensore pH-metrico posizionato 5 cm al di sopra dello sfintere esofageo inferiore. La presenza sullo stesso sondino di multipli sensori di impedenza (in genere 7) a livelli di 3, 5, 7, 9, 15, e 17 cm sopra lo sfintere esofageo inferiore e di 1 o 2 elettrodi pH-metrici, permette di identificare tutto ciò che transita nell'esofago (liquido, gassoso o misto), di distinguere una deglutizione da un reflusso, precisandone la sua durata, l'estensione prossimale e la tipologia del reflusso acidi, a bassa acidità e alcalini (fig. 4).
La pH-impedenziometria esofagea viene considerata patologica secondo i criteri di normalità italiani[17] quando l'esposizione acida giornaliera risulta superiore a 4,2% del tempo di registrazione per una registrazione che deve essere di almeno 22 ore nella giornata, quando il numero di reflussi sono superiori a 54. In tal caso viene definito reflusso acido patologico se l'esposizione acida è superiore a 4,2% del tempo di esposizione o malattia da reflusso non acido quanto l'esposizione acida delle 24 ore risulta nella norma. Infine quando l'esposizione acida delle 24 ore ed il numero di reflussi risultano nella norma ma è presente una correlazione tra i reflussi ed i sintomi riferiti dal paziente (Symptom Index (SI) e Symptom probability association (SAP) in tal caso si tratta di esofago ipersensibile al reflusso anche se il numero dei reflussi e l'esposizione acida risulta nella norma.

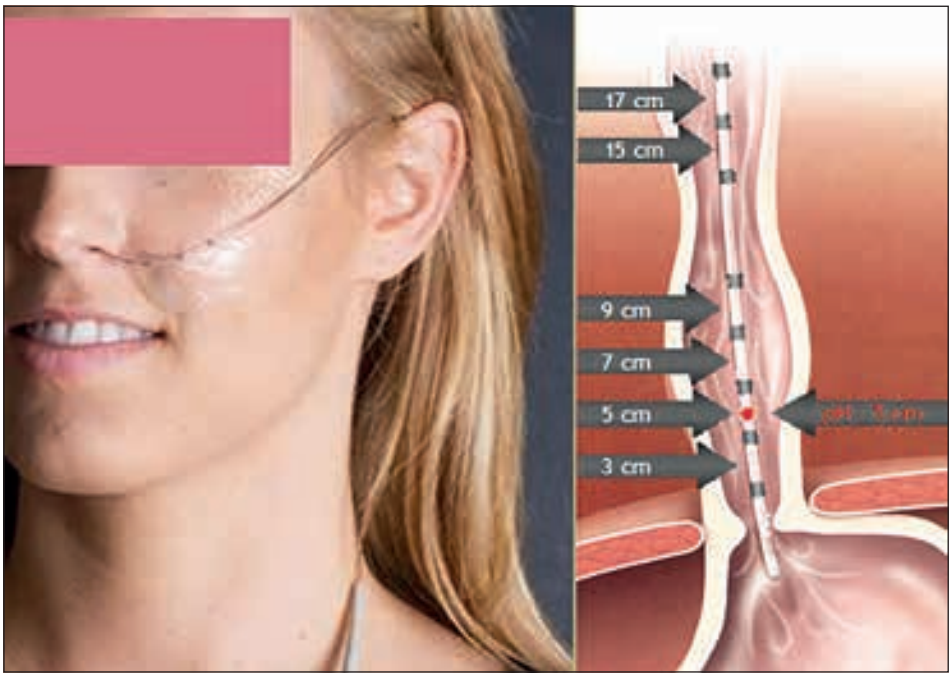

Fig. 4: Sondino pH-metrico in sede.

RISULTATI

Dei 25 pazienti del gruppo CASO 13 presentavano una NARNE pura (52%), 8 NARNE più NARES (32%), 3 NARNE più NARESMA (12%) e 1 NARNE più NARMA (4%) (fig. 5).
Per quanto riguarda la sintomatologia:

- la rinorrea era presente in 14 pazienti (56%);
- l'ostruzione nasale in 18 pazienti (72%);
- lo scolo retronasale in 14 pazienti (56%);
- starnuti e prurito rispettivamente in 6 (24%) e 4 (16%) pazienti.

10 presentavano 3 o più sintomi contemporaneamente. 2 pazienti lamentavano disfonia (8%) e 2 pazienti riferivano tosse (8%).
L'intensità dei sintomi, valutata con la scala VAS, risultava essere mediamente di 5,2 per la rinorrea, 6,1 per l'ostruzione, 5,9 per lo scolo retro nasale, 3,5 per gli starnuti, 2,5 per il prurito, 6,5 per la disfonia, 6,5 per la tosse.
17 (68%) presentavano oltre ai sintomi nasali e laringei, anche sintomi tipici di GER (pirosi, rigurgiti, dolore epigastrico); 8 (32%) pazienti presentavano solo sintomi atipici (fig. 6).
Tutti i pazienti presentavano segni laringoscopici di possibile irritazione laringea da GER: RFS tra 7 e 9.
La pH-Impedenziometria esofagea delle 24 ore è risultata patologica in 21 pazienti su 25 (84%) (tab. 2).
Nel gruppo controllo 3 pazienti erano affetti da NARES (15%), 11 pazienti avevano diagnosi di NARMA (55%) e 6 di NARESMA (30%). Tutti presentavano sintomi nasali e sintomi riferibili a GERD atipico (tosse, glo-

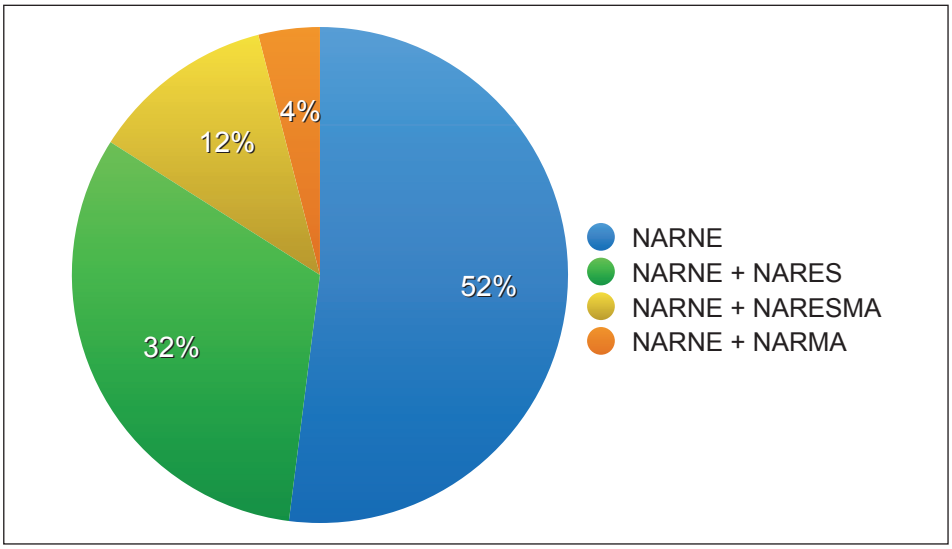

Fig. 5

bus, etc.). 12 pazienti (60%) presentavano anche sintomi tipici di GERD. La PH- Impedenzometria esofagea delle 24 ore è risultata patologica in 5 pazienti (25%) su 20.

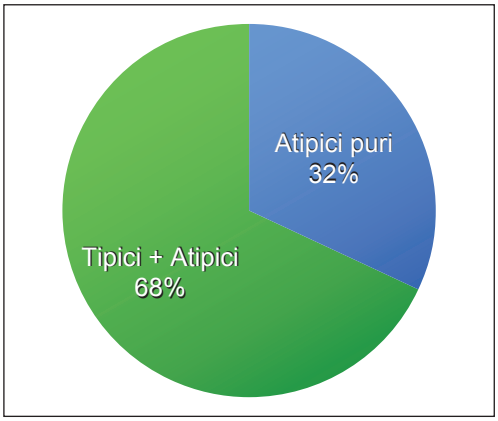

Fig. 6

		RGE⊕ (21 pz)
CITOLOGIA NASALE	NARNE	52,4%
	NARNE + NARMA	4,8%
	NARNE + NARES	33,3%
	NARNE + NARESMA	9,5%
SINTOMI NASALI	ostruzione nasale	71,4% (VAS_{medio} = 6,1)
	rinorrea	52,4% (VAS_{medio} = 5,4)
	scolo retronasale	61,9% (VAS_{medio} = 5,8)
	prurito nasale	4,7% (VAS_{medio} = 4)
	starnuti	23,8% (VAS_{medio} = 3,6)
SINTOMI TIPICI + ATIPICI		76,2%
ATIPICI PURI		23,8%**

**di questi 5 pz (23,8% dei RGE⊕) 3 riportavano solo sintomi nasali (14,3%)

Tab. 2: Quadri citologici e sintomatologici dei pazienti affetti da GERD.

REFLUSSO FARINGO-LARINGEO

Nella Classificazione del GERD di Montreal del 2006, riguardo alla Sindrome Extraesofagea quattro punti sono stati enfatizzati:

1. esiste un'associazione con il reflusso gastroesofageo;
2. le sindromi extraesofagee raramente compaiono isolate, in assenza di concomitanti manifestazioni tipiche della malattia da reflusso;
3. sono generalmente multifattoriali; il reflusso gastroesofageo rappresenta un potenziale fattore aggravante;
4. le evidenze a supporto di un reale beneficio della terapia antireflusso nei pazienti con manifestazioni extra-esofagee sono scarse.

In questo contesto la rinosinusite è risultata come manifestazione proposta, e non ancora stabilita, di sindrome extra-esofagea.
Sono stati ipotizzati due meccanismi fisiopatologici mediante i quali il reflusso può causare una Sindrome Extra-esofagea. Nella "Reflux Theory" il meccanismo fisiopatologico è rappresentato dal diretto contatto del reflusso di materiale gastrico con le mucose delle vie aeree superiori ed inferiori, definito reflusso laringo-faringeo (LPR). Secondo la "Reflex Theory" invece il reflusso di materiale gastrico nell'esofago distale stimola un riflesso vago-mediato che interessa anche l'albero bronchiale, avendo questi due organi un'origine embriogenetica comune (Hom, 2013)[18].
Non esistono purtroppo test otorinolaringoiatrici che permettano di porre diagnosi di reflusso laringo-faringeo (LPR), ma solo di supporla. Nel 2002 Belafsky ha sviluppato un *questionario* (*Reflux Symptom Index* – RSI) (tab. 3), composto da 9 item di sintomi laringofaringei, ciascuno dei

	Severità del sintomo da 0 a 5					
Raucedine o disfonia	0	1	2	3	4	5
Necessità di schiarirsi la gola	0	1	2	3	4	5
Postnasal drip	0	1	2	3	4	5
Difficoltà alla deglutizione	0	1	2	3	4	5
Tosse postprandiale o da supini	0	1	2	3	4	5
Dispnea o senso di soffocamento	0	1	2	3	4	5
Tosse stizzosa	0	1	2	3	4	5
Sensazione di corpo estraneo in ipofaringe	0	1	2	3	4	5
Pirosi, dolore retro sternale, rigurgito acido	0	1	2	3	4	5

Tab. 3: Reflux Symptom Index (RSI).

quali quantificato in base alla severità con un punteggio da 0 a 5. Uno score > 13 è definito anormale e indicativo di reflusso laringo-faringeo. Tale test mostra un'alta riproducibilità e validità per la diagnosi di reflusso laringo-faringeo[19]. È stato tuttavia dimostrato che il Reflux Symptom Index manca di specificità poiché questi sintomi sono presenti anche in pazienti affetti da altre patologie faringee quali post-nasal drip, pazienti con esposizioni ad allergeni ambientali o ad altri irritanti. (Diamond, 2005)[20].
Similmente la *laringoscopia*, metodica normalmente utilizzata per porre diagnosi di reflusso laringo-faringeo, non sembra dotata di alta sensibilità e specificità. Vi è tra l'altro un'ampia variabilità sia inter-osservatore sia intra-osservatore sulla valutazione dei segni laringoscopici (Branski, 2013)[21]. L'edema e l'eritema della regione posteriore del laringe sono tra i segni maggiormente utilizzati per porre diagnosi di reflusso laringofaringeo.
Nel tentativo di identificare segni laringoscopici specifici di reflusso laringofaringeo, Belafsky et al. hanno sviluppato uno score (Reflux Finding Score, RFS) che prende in esame otto item laringoscopici, assegnando a ciascuno un punteggio in base alla severità del quadro, per un totale di 26[22]. Un punteggio superiore a 7 è considerato diagnostico. Lo score sembra avere una buona riproducibilità ed essere pertanto un eccellente predittore di reflusso laringo-faringeo, utile soprattutto nel valutare l'efficacia della terapia (tab. 4).
Tuttavia, studi volti a valutare la correlazione tra segni laringoscopici, sintomi di reflusso laringofaringeo e pH-metria esofagea, si sono dimostrati insoddisfacenti: i quadri laringoscopici comunemente utilizzati per porre diagnosi di reflusso laringofaringeo sono infatti di riscontro comune in soggetti sani (Hick, 2002)[23]. Su 105 soggetti adulti sani esaminati, la maggioranza (86%) mostrava segni laringoscopici potenzialmente associati a reflusso laringofaringeo e alcuni di questi segni raggiungevano una preva-

Edema sottoglottico	0 = assente; 2 = presente
Eversione ventricolare	2 = parziale; 4 = completo
Eritema/iperemia	2 = solo delle aritenoidi; 4 = diffuso
Edema cordale	1 = lieve; 2 = moderato; 3 = severo; 4 = ostruente
Edema laringeo diffuso	1 = lieve; 2 = moderato; 3 = severo; 4 = ostruente
Ipertrofia della commessura posteriore	1 = lieve; 2 = moderato; 3 = severo; 4 = ostruente
Granuloma o granulazione posteriore	0 = assente; 2 = presente
Presenza di muco denso a livello laringeo	0 = assente; 2 = presente

Tab. 4: Reflux Finding Score (RFS).

lenza del 70%. La presenza di tali segni laringoscopici è stata inoltre rilevata in individui affetti da irritazioni croniche, quali i forti bevitori di alcool, i fumatori, i soggetti a contatto con irritanti ambientali (lavoratori in ambienti irritanti), i soggetti che abusano della voce (es. cantanti, insegnanti, centralinisti) o in corso di infiammazioni laringee (reazioni allergiche, infezioni virali).
Nel 2007 Vavricka et al. hanno valutato la prevalenza di quadri laringofaringei specifici associati a 132 pz affetti da malattia da reflusso e li hanno confrontati con 132 pazienti di controllo non affetti da malattia da reflusso gastroesofageo. Hanno analizzato 10 sedi specifiche ipofaringee e laringee includendo la parete posteriore faringea, lo spazio interaritenoideo, la commissura posteriore, la parete cricoidea posteriore, il complesso aritenoideo, le corde vocali sia vere che false, la commissura anteriore, la plica ariepiglottica, l'epiglottide ed hanno trovato che la frequenza delle lesioni era la stessa in entrambi i gruppi e che solo le alterazioni della parete faringea posteriore (eritema, edema, aspetto acciottolato) avevano una prevalenza maggiore nei pazienti affetti da GERD rispetto al gruppo di controllo statisticamente significativa. Da questo studio tuttavia, è emerso che l'alto livello di variabilità soggettiva nella diagnosi di questi segni (eritema, edema) determina spesso una sovrastima di essi nei pazienti con sintomi laringei[24]. Anche la terapia con PPI in pazienti con sospetto GERD quale causa di sintomi faringo-laringei cronici non ha mostrato beneficio nei pazienti trattati per 4 mesi con Esomeprazolo 40 mg x 2 die rispetto a quelli trattati con placebo[25]. Secondo l'autore questo dato è da riferire molto probabilmente al fatto che si sospetta una malattia da reflusso gastroesofageo in presenza di sintomi come schiarimento di gola, tosse e globo e di segni laringoscopici come edema ed eritema che tuttavia, come detto precedentemente, non sono specifici per malattia da reflusso gastroesofageo. Patel suggerisce che nei pazienti che non rispondono a terapia con PPI si devono ricercare altre cause dei loro sintomi o che i loro sintomi possono essere secondari a componenti funzionali. Tale osservazione è avvalorata dalla risposta al placebo intorno a 40%, simile alla risposte dei pazienti affetti da disordini funzionali gastrointestinali[26].
Pertanto, avendo una bassa specificità e un basso valore predittivo positivo, la laringoscopia ha un ruolo alquanto limitato nel porre diagnosi di reflusso laringofaringeo quale causa di sintomi extraesofagei da malattia da reflusso.
L'*EGDS* (Esofago-gastro-duodenoscopia) non riveste un ruolo importante nella diagnosi di GERD in senso lato, dal momento che il 60% dei pazienti non presenta esofagite (non erosive gastroesophageal reflux disease NERD) e che nei pazienti con GERD e sintomi atipici è in grado di evidenziare la presenza di esofagite solo nel 30%. A tutt'oggi non esistono dati in letteratura sul ruolo dell'endoscopia nei pazienti con sintomi atipici.
La *pH-metria esofagea*, cioè il monitoraggio del pH esofageo nelle 24 ore, è al momento il solo test oggettivo che permette di dimostrare la presenza

di un'anomala esposizione esofagea all'acido e di determinare l'associazione fra i sintomi e il reflusso. La pH-metria esofagea ha mostrato una sensibilità e specificità del 100% nei pazienti affetti da esofagite erosiva e del 70% nei pazienti affetti da malattia da reflusso gastroesofageo in assenza di esofagite erosiva (NERD); resta ancora da stabilire il ruolo di questa metodica nel provare la relazione tra la malattia da reflusso gastroesofageo e reflusso laringo-faringeo. In passato si pensava che i pazienti con sintomi orofaringei legati al reflusso gastroesofageo potessero avere un più alto numero di reflussi prossimali rispetto ai pazienti affetti da malattia da reflusso gastroesofageo in assenza di sintomi extraesofagei. Jioniau et al., tuttavia, hanno rilevato che il 43% di soggetti che non presentavano sintomi extraesofagei non avevano un anormale monitoraggio del pH dell'ipofaringe e che non esistevano differenze statisticamente significative nella prevalenza dei reflussi faringei tra i soggetti sintomatici ed i soggetti asintomatici[27]. Altri studi hanno evidenziato che solo il 54% dei soggetti con sospetto LPR aveva un'anormale esposizione acida (Johnson, 2008; Vaezi, 2003)[28-29]. Va segnalato, inoltre, che la misura del pH nell'ipofaringe per la diagnosi di reflusso laringofaringeo presenta numerosi limiti, ad esempio il valore di normalità del pH in ipofaringe, il numero di reflussi da considerare patologico, la sede di posizionamento della sonda nell'ipofaringe. Infine, è possibile che gli episodi di reflusso non siano rilevati dal sondino a causa della presenza nel faringe di aria o muco; quest'ultimo infatti potrebbe tamponare o diluire il materiale refluito, mostrando erroneamente un pH > 4.

La più recente innovazione nella diagnosi della malattia da reflusso gastroesofageo è rappresentata dalla *pH-impedenziometria (MII-pH*), metodica gold standard per la diagnosi di MRGE, in quanto permette di valutare il numero e la tipologia dei reflussi (liquidi o gassosi, acidi o non acidi), il tempo di esposizione acida, l'irradiazione prossimale del reflusso, il Symptom Index (SI) ed il Symptom Association Probability (SAP), cioè la probabilità che i sintomi del paziente possono essere causati dal reflusso. Tale metodica ha consentito di indagare il ruolo del reflusso non acido/alcalino nella MRGE, soprattutto nei pazienti non responsivi alla terapia con inibitori della secrezione acida. Viene eseguita off-therapy per la diagnosi di MRGE oppure in corso di terapia con inibitori della secrezione acida gastrica nella valutazione dei pazienti affetti da MRGE non responsivi a PPI (30). Studi di confronto tra la pH-metria tradizionale (Wiener, 2009)[31] e la pH-impedenziometria (Chiou, 2011)[32] hanno mostrato risultati contrastanti, palesando la necessità di utilizzare soglie e parametri diversi per individuare i reflussi, essendo il pH del materiale che refluisce in ipofaringe più elevato rispetto a quello esofageo (Ayazi, 2009; Yadlapati, 2016)[33-34].

Recentemente è stato messo a punto un sensore per la registrazione del pH oro-faringeo (dx-pH RESTECH, Respiratory Technology Corporation, San Diego, CA) in pazienti che lamentavano sintomi extraesofagei presu-

mibilmente correlati a MRGE. Si tratta di un catetere di 1,5 mm di diametro introdotto per via nasale, con una luce a LED localizzata sulla punta per facilitarne il posizionamento nell'orofaringe posteriore, al di sopra dello sfintere esofageo superiore, e con un sensore in grado di misurare il pH, non solo di un mezzo liquido, ma anche in un mezzo aerosolizzato e di goccioline di acido, con la frequenza di 2 registrazioni al secondo. Avendo dimensioni contenute e non venendo a contatto con lo sfintere esofageo superiore, il RESTECH rappresenta una metodica minimamente invasiva, ben tollerata, per questo adatta anche in età pediatrica. Un recente studio condotto su 22 pazienti con sintomi laringei attribuiti a reflusso valutati con il metodo RESTECH prima di essere avviati a una terapia di 3 mesi con PPI a dose piena, ha mostrato come la percentuale di pazienti responsivi alla terapia fosse significativamente maggiore in quelli in cui la pH-metria orofaringea era inizialmente risultata positiva (Vailati, 2013)[35]. Nonostante la mancanza di valori di riferimento su casistiche adeguate e la scarsità degli studi in questo ambito, i risultati sembrano incoraggianti, in particolare l'utilizzo di RESTECH potrebbe apportare un progresso significativo nello studio del reflusso oro-faringeo e dei disturbi di pertinenza ORL ad esso attribuiti.

Negli ultimi anni è stato proposto di utilizzare il *dosaggio della pepsina salivare* come marker per la diagnosi di reflusso gastroesofageo: essendo questo enzima un componente specifico del succo gastrico, la sua presenza nelle strutture anatomiche al di sopra dello sfintere esofageo superiore è un segno di RGE. La pepsina è un isoenzima proteolitico del succo gastrico, secreto sotto forma di pepsinogeno dalle cellule principali delle ghiandole del fondo gastrico. Tale enzima svolge la sua massima attività in ambiente acido ($pH < 4$), rimanendo attiva fino a un pH di 6,5 e viene denaturata a un pH di 7,8.

Per il dosaggio della pepsina salivare, sono disponibili un metodo enzimatico e un test immunocromatografico a flusso laterale (PEP-test) immunologico, più recente, in grado non solo di rilevare, ma anche di quantificare la pepsina salivare. Quest'ultimo utilizza 2 anticorpi monoclonali verso la pepsina umana, rappresentando uno strumento di semplice utilizzo, relativamente poco costoso, non invasivo e rapido (risultati disponibili in 5-15 minuti).

Sembra esserci una buona correlazione fra la positività del PEP-test e una MII-pH indicativa di reflusso. Alcuni studi hanno mostrato risultati meno incoraggianti, dimostrando la mancanza di differenza nella concentrazione di pepsina e acidi biliari nella saliva di pazienti con tosse cronica presumibilmente correlata a GER e di controlli sani. Infatti, la pepsina è stata riscontrata nel 49% dei campioni salivari dei 41 soggetti affetti da tosse cronica e nel 60% dei campioni ottenuti dai 20 controlli sani ($p = NS$). Nei campioni positivi al PEP-test inoltre, non è stata trovata alcuna differenza significativa nella concentrazione di pepsina fra i pazienti con tosse cronica e il gruppo di controllo (Grabowski, 2011)[36].

Nonostante i limiti di questo test, rappresentati dal campionamento discontinuo “a spot”, dall’incapacità di caratterizzare il tipo di reflusso o di stabilire la correlazione con i sintomi, questa metodica potrebbe trovare un ruolo come test di screening in particolare in presenza di sintomi da reflusso extraesofagei, cui fare seguire indagini più approfondite.
Il trattamento medico empirico con inibitori di pompa protonica (PPI) è ampiamente ritenuto un test diagnostico di conferma nella diagnosi di LPR (*PPI-Test*).
È infatti comune, in presenza di pazienti con disordini del tratto aereo digestivo presumibilmente correlati a MRGE, ricorrere a un trial empirico con PPI (somministrazione di PPI a pieno dosaggio, 2 volte al dì, per 2 o 3 mesi), ritenendo la risposta favorevole alla terapia una conferma diagnostica nel sospetto di LPR.
Il PPI test si è dimostrato efficace come metodo terapeutico nei pazienti con laringite da reflusso, in termini di miglioramento dei sintomi e segni laringei e determinando una diminuzione significativa ($p < 0,01$) della concentrazione della pepsina nell’aspirato faringeo valutato con test immunoenzimatico[37].
Tuttavia le evidenze a favore di un trattamento con PPI in assenza di sintomi tipici di RGE o segni obiettivi di reflusso (esofagite alla EGDS o pH-metria positiva) sono scarse.

DISCUSSIONE E CONCLUSIONI

Numerosi studi in ambito pediatrico hanno evidenziato una relazione tra GERD e CRS[38], tra questi Phipps nel 2000 raccomanda di escludere GERD nei bambini con sintomi rinosinusali cronici non responsivi alla terapia medica prima di ricorrere alla chirurgia dei seni paranasali[39].
Zagolski, nel 2013, sostiene che il GER possa aggravare le riniti subacute dell’infanzia[40].
Wong (2004) in uno studio prospettico su 40 pazienti adulti, con nuova diagnosi di CRS ha riscontrato che il 32,4% presentava GER alla pH-impedenziometria delle 24 ore; tuttavia in questi pazienti solamente il 3% dei reflussi raggiungeva l’ipofaringe e lo 0,2% il nasofaringe.[41]
In due lavori distinti Chambers (1997) e Del Gaudio (2005) studiano pazienti con CRS ed osservano che il GER, diagnosticato nel primo caso tramite questionario, nel secondo tramite pH-metria delle 24 ore, è associato a recidiva di sintomatologia nasale dopo chirurgia funzionale endoscopica nasosinusale (42-43). Risultati invece contrastanti sono emersi da un più recente studio di DeConde (2014) in cui pazienti con CRS sottoposti a FESS e affetti da GERD (diagnosi sulla base anamnestica remota o farmacologica) avevano risultati post-operatori comparabili a pazienti senza GERD[44].
Bozec, in uno studio prospettico del 2004, confronta 20 pazienti con pH-metria esofagea positiva con 20 soggetti sani senza sintomi di GER. Tutti

i pazienti sono stati sottoposti a scala VAS per sintomi nasali, endoscopia nasale e rinomanometria anteriore attiva. Sono stati arruolati solo pazienti non fumatori, non allergici, senza storia di pregressa chirurgia nasale, senza deviazioni settali importanti e senza rinite infettiva in atto. La pH-metria non è stata eseguita nel gruppo controllo. L'autore conclude che nei pazienti con GER sono più frequenti sintomi quali ostruzione nasale e rinorrea posteriore. La rinomanometria anteriore attiva risulta più spesso patologica in pazienti con GER rispetto ai soggetti sani[45].
In una review della letteratura pubblicata su Rhinology nel 2011, Flook prende in considerazione 19 studi, sia su popolazione adulta che pediatrica, per valutare il link tra GER e CRS. Dei 12 studi sugli adulti soltanto 5 erano studi caso-controllo e con misurazione strumentale del pH esofageo. In tutti gli studi i bias erano in numero da moderato ad alto. Le evidenze quindi risultavano essere poche e i dati insufficienti per considerare il GER un fattore causale di rinosinusite cronica. Tuttavia si suggerisce di prendere in considerazione il GER nei casi di CRS refrattarie alla terapia. La terapia anti-reflusso può essere d'aiuto per controllare alcuni sintomi nasali ma dovrebbe essere prescritta solo in caso di evidenza clinica o strumentale di GER, ma non nel caso di sola sintomatologia nasale. Per quanto concerne l'ambito pediatrico, dagli studi analizzati, si poteva concludere che la presenza di GER in bambini con CRS era ben al di sopra della prevalenza attesa nella popolazione pediatrica normale. Tuttavia dei 7 studi presi in considerazione solo in 4 è stata posta diagnosi di GER mediante pH-metria[46].
Negli studi pubblicati più recentemente, Bohnhorst osserva che la prevalenza di CRS è significativamente più alta nella popolazione affetta da GER (diagnosi posta con questionari) e la sintomatologia nasale è più intensa[47].
Il RHINE-study del 2015 è uno studio prospettico multicentrico con un follow-up di 10 anni di un'ampia coorte di pazienti del Nord Europa, studiati mediante questionari. È stato valutato il rapporto tra GER notturno e rinite non infettiva (NIR) e si è concluso che il rischio di sviluppare rinite era più elevato nei pazienti con GER notturno[48].
In una valutazione retrospettiva condotta a Taiwan sempre nel 2015 sono stati confrontati 15 807 pazienti con diagnosi di GERD (diagnosi posta con EGDS o con pH-metria esofagea) con un gruppo controllo di 47 421 soggetti senza GERD. Nel tempo i pazienti con GER hanno un rischio aumentato di sviluppare CRS rispetto ai pazienti sani[49].
Per quanto riguarda le ipotesi eziopatogenetiche alla base del rapporto tra GER e CRS, tre sono quelle più accreditate. In primo luogo è stata ipotizzata un'esposizione diretta e prolungata della mucosa nasofaringea al contenuto gastrico con conseguente alterazione dell'omeostasi della mucosa ed alterazione della funzione di barriera dell'epitelio nasofaringeo[50-52]. La seconda è quella formulata da Wong a proposito dell'esistenza di un riflesso esofago-nasale con aumentata produzione di muco

e peggioramento della sintomatologia nasale. Si verificherebbe anche un decremento del picco di flusso inspiratorio dopo stimolazione della mucosa esofagea con soluzione salina ed acida. Alla base di tale riflesso potrebbe esservi una eccessiva responsività, nei pazienti affetti da GER, di recettori parasimpatici localizzati nella mucosa esofagea[53]. Infine, il terzo meccanismo, prende in considerazione il ruolo di enzimi gastrici come la pepsina e dell'Helicobacter pylori, ritrovati nei prelievi bioptici di pazienti sottoposti a chirurgia endoscopica per sinusite cronica[54]; quest'ultima ipotesi sembra tuttavia la meno accreditata[55].
Nel nostro studio abbiamo ipotizzato che la presenza di una grande quantità di neutrofili nella mucosa nasale in assenza di batteri, miceti e biofilm potesse correlare la rinite con un reflusso gastro-esofageo patologico.
Già nella classificazione ARIA 2010, tramite la citologia nasale era stata individuata una rinopatia vasomotoria non allergica caratterizzata dalla presenza dei neutrofili che dal punto di vista eziopatologico era stata correlata a stimoli irritativi fisico-chimici. Infatti come è noto, i neutrofili vengono reclutati nei tessuti danneggiati poiché riconoscono molecole endogene chemiotattiche rilasciate dalle cellule lesionate sia per cause infettive che non infettive.
In precedenza avevamo osservato che pazienti rinitici con NARNE, refrattari alla terapia medica, con segni laringei suggestivi per reflusso gastro-esofageo avevano risposto positivamente alla terapia con PPI[14].
In questo caso la diagnosi di GER era stata fatta fondamentalmente sul quadro laringoscopico di cui abbiamo già ampiamente discusso i limiti.
Nell'attuale studio caso-controllo sono stati confrontati 25 pazienti (gruppo caso) affetti da NARNE con 20 pazienti (gruppo controllo) che presentavano una NAR senza neutrofili. La diagnosi di GER è stata posta con la pH-impedenzometria esofagea delle 24 h, che rappresenta il gold standard per tale diagnosi.
L'alta percentuale (84%) di pazienti con NARNE e con pH–impedenzometria patologica, confrontata con quella del gruppo controllo (25%), dà un'ulteriore conferma di una correlazione positiva tra infiltrazione massiva di neutrofili nella mucosa nasale e reflusso gastro-esofageo patologico.
Dai dati ottenuti, la rinopatia associata a GERD sembra non avere una presentazione clinico-sintomatologica patognomonica, infatti si appalesa con gli stessi sintomi delle altre rinopatie vasomotorie allergiche e non allergiche. Il 23,8% dei pazienti con reflusso gastro-esofageo patologico presentavano solo sintomi atipici o addirittura esclusivamente rinitici (14,3%).
Quando un paziente non risponde alle terapie standard per il trattamento della rinite e presenta dei neutrofili nella mucosa nasale possiamo valutare anche la coesistenza di un GER patologico.
Anche per pazienti con rinite allergica che non rispondono adeguatamente alle terapie, in tali casi peraltro più codificate, la presenza di neutrofili nel vetrino può essere indicativa di GER patologico.

La citologia nasale è una tecnica di facile esecuzione, economica, non invasiva e facilmente ripetibile che assume, in questi casi, un ruolo importante poiché la presenza di numerosissimi neutrofili rappresenta un “marker” che insieme all’anamnesi, alla scarsa responsività alla terapia standard, al quadro laringoscopico (con RFS) ci darà l’indicazione a sottoporre il paziente al PPI test.
Diventa quindi fondamentale eseguire in tutti i pazienti con sintomatologia rinitica anche a una citologia nasale che ci permette in molti casi di fare una diagnosi, ma anche di orientarci sulla possibile eziologia. Infatti la presenza di neutrofili ci spingerà a indagare eventuali stimoli chimico-fisici nell’anamnesi compresi i sintomi tipici di reflusso e a sottoporre il paziente a laringoscopia con la valutazione del RFS.
Se il paziente inoltre è refrattario alle terapie standard può essere giustificato procedere a un PPI test direttamente.
I principale bias di questo studio è rappresentato dal numero limitato di pazienti sottoposti a pH-impedenzometria esofagea. Ciò è dovuto all’invasività e al costo della metodica oltre che alle problematiche etiche tanto che alcuni autori hanno fatto diagnosi di GERD soltanto sulla base di questionari. Si tratta quindi di risultati che andranno ulteriormente ampliati con l’arruolamento di un numero maggiore di pazienti, tenendo presente che la pH-impedenzometria esofagea è un’indagine invasiva.
Ulteriori sviluppi sono rappresentati dalla verifica della presenza o meno dei neutrofili dopo PPI-Test e negativizzazione della pH-impedenziometria esofagea. In questa ottica abbiamo già valutato un piccolo numero di pazienti con risultati incoraggianti.

Bibliografia

1. Bachert C, et al. Prevalence, classification and perception of allergic and non allergic rhinitis in Belgium. Allergy. 2006;61:693-8.
2. Cazzoletti L, et al. The gender, age and risk factor distribution differs in self-reported allergic and non-allergic rhinitis: a cross-sectional population-based study. Allergy asthma Clin Immunol. 2015 Dec 4;11:36.
3. Wheeler PW, et al. Vasomotor Rhinitis. American Family Physician. 2005;72:6.
4. Russel A, et al. Rhinitis: a dose of epidemiological reality. Allergy and Asthma Proc. 2003;24:3.
5. Eli O, et al. Sleep, quality of life, and productivity impact of nasal. Allergy and Asthma Proceedings. 2009;30:3.
6. Zanussi C. Trattato italiano di allergologia. Selecta Medica. p. 405-406.
7. Progetto ARIA: allergic rhinitis and its impact on Asthma. Aggiornamento 2016.
8. Gelardi M. Atlante di citologia nasale per la diagnosi differenziale delle rinopatie. 2nd ed. Edi. Ermes; 2012.
9. Gelardi M, et al. Non allergic rhinitis in competitive swimmers. The Journal of Allergy and Clinical immunology. 2007 Jan;119(1 Suppl).
10. Robbins. Le basi patologiche delle malattie. Patologia generale. 8 th. Elsevier; 2010.
11. Abbas, Lichtman. Immunologia cellulare e molecolare. 7 th. Elsevier; 2012.
12. Kubes P. Intravascular danger signals guide neutrophils to sites of sterile inflammation. Science. 2010 October 15;330(6002):362-366.
13. Nimish V, the Global Consensus Group. The Montreal Definition and Classification of Gastroesophageal Reflux Disease: a global evidence based Consensus. Am J Gastrenterol. 2006;101:1900-1920.
14. Schiavon P, et al. Correlazione tra rinopatia non allergica con neutrofili (NARNE) e reflusso gastroesofageo. Il ruolo della citologia nasale. Abstract Book SIO. 2012, Bari.
15. Hopkins C, et al. The Lund-Mackay staging system for chronic rhinosinusitis: how i sit used and what does it predict ? Otolaryngol Head Neck Surg. 2007 Oct;137(4):555-61.
16. Anandasabapathy S. Multichannel intraluminal impedance in the evaluation of patients with persistent globus on proton pump inhibitor therapy. Ann Otol Rhinol Laryngol. 2006 Aug;115(8):563-70.
17. Zentilin P, et al. Digestive and Liver Disease. 2006;38:226–232.
18. Hom C, et al. Extra-esophageal manifestations of gastroesophageal reflux disease: diagnosis and treatment. Drugs. 2013 Aug;73(12):1281-95.
19. Belafsky PC, et al. Validity and reliability of the Reflux Symptom Index (RSI). J Voice. 2002;16:274-277.
20. Diamond L. Laryngopharingeal reflux: it's not GERD. JAAPA. 2005 Aug;18(8):50-3.
21. Rafii B, et al. Incidence of underlying laryngeal pathology in patients initially diagnosed with laryngopharingeal reflux. Laryngoscope. 2014 Jun;124(6):1420-4.
22. Belafsky PC, et al. Validity and reliability of the Reflux Finding Score (RFS). Laryngoscope. 2001;111:1313-1317.
23. Hicks DM, et al. The prevalence of hypopharynx findings associated with gastroesophageal reflux in normal volunteers. J Voice. 2002 Dec;16(4):564-79.

24. Vavricka SR, et al. Limited diagnostic value of laryngopharyngeal lesions in patients with gastroesophageal reflux during upper gastrointestinal endoscopy. Am J Gastroenterol. 2007;102(4):716-22.
25. Mastronarde JG, et al. Efficacy of esomeprazole for treatment of poorly controlled asthma. N Engl J Med. 2009;360(15):1487-99.
26. Patel SM, et al. The placebo effect in irritable bowel syndrome trials: a meta-analysis. Neurogastroenterol Motil. 2005;(17):332-40.
27. Joniau S, et al. Reflux and laryngitis: a sistematic review. Otolaryngol HeadNeck Surg. 2007 May;136(5):686-92.
28. Johnson DA. Medical therapy of reflux laryngitis. J Clin Gastroenterol. 2008 May-Jun;42(5):589-93
29. Vaezi MF, et al. Laryngeal signs and symptoms and gastroesophageal reflux disease (GERD): a critical assessment of cause and effect association. Clin Gastroenterol Hepatol. 2003 Sep;1(5):333-44.
30. Malhotra A. Use of pH-impedance testing to evaluate patients with suspected extraesophageal manifestations of gastroesophageal reflux disease. Gastroenterol J Clin. 2008;42:271-278.
31. Wiener GJ, et al. Oropharyngeal pH monitoring for the detection of liquid and aerosolized supraesophageal gastric reflux. J Voice. 2009 Jul;23(4):498-504.
32. Chiou E. Diagnosis of supra-esophageal gastric reflux: correlation of oropharyngeal pH with esophageal impedance monitoring for gastro-esophageal reflux. Neurogastroenterol Motil. 2011 Aug;23(8):717-e326.
33. Ayazi S, et al. New technique for measurement of pharyngeal pH: normal values and discriminating pH threshold. J Gastrointest Surg. 2009 Aug;13(8):1422-9.
34. Yadlapati R, et al. Oropharyngeal pH Testing does not predict response to proton pump inhibitor therapy in patients with laryngeal symptoms. Am J Gastroenterol. 2016 Apr 19.
35. Vailati C, et al. Oropharyngeal pH monitoring for laryngopharyngeal reflux: is it a reliable test before therapy? J Voice. 2013 Jan;27(1):84-9
36. Grabowski M, et al. Pepsin and bile acids in induced sputum of chronic cough patients. Respir Med. 2011 Aug;105(8):1257-61.
37. Gasiorowska A, et al. The Proton Pump Inhibitor (PPI) Test in GERD. Does it still have a role? J Clin Gastroenterol. 2008;42:867-874.
38. Contencin P, et al. Nasopharyngeal PH monitoring in infants and children with chronic rhinopharyngitis. Int J Pediatr Otorhinolaryngol. 1991,222:49-256.
39. Phipps CD, et al. Gastroesophageal reflux contributing to chronic sinus disease in children: a prospective analysis. ArchOtolaryngol Head NeckSurg. 2000 Jul,126(7):831-6.
40. Zagólski O. Subacute rhinitis in infants: gastroesophageal reflux must be considered. Ann Otol Rhinol Laryngol. 2013 Sep;122(9):588-94.
41. Wong IW, et al. Nasopharyngeal pHmonitoring in chronicsinusitispatientsusing a novelfourchannel probe. Laryngoscope. 2004;114:1582–15.
42. Chambers CW. Long-term outcome analysis of functional endoscopic sinus surgery: correlation of symptoms with endoscopic examination findings and potential prognostic variables. Laryngoscope. 1997;107:504-510.
43. DelGaudio, et al. Direct Nasophayngeal reflux of gastric acid is a contributing factor in refractory chronic rhinosinusitis. Laryngoscope. 2005;115:946-957.

44. DeConde AS, et al. The impact of comorbid gastroesophageal reflux disease on endoscopic sinus surgery quality of life outcomes. Int Forum Allergy Rhinol. 2014;4:663-669.
45. Bozec et al. Evalutation of rhinologic manifestations of gastro-oesophageal reflux. Rev LaryngolOtolRhinol. 2004;125(4):243-246.
46. Flook EP, et al. Is there evidence to link acid reflux with chronic sinusitis or any nasal symptoms? A review of the evidence. Rhinology. 2011 Mar;49(1):11-6.
47. Bohnhorst I, et al. Prevalence of chronic rhinosinusitis in population of patients with gastroesophageal reflux disease. Am J Rhinol Allergy. 2015 May;29(3):e70-4.
48. Schioler L, et al. Nocturnal GERD-a risk factor for rhinitis/rhinosinusitis: the RHINE study. Allergy. 2015;70:697-702.
49. Lin YH, et al. Increased risk of chronic sinusitis in adult with gastroesophageal reflux disease. A Nationwide Population-based cohort Study. Medicine. 2015 Sep;94(39):e1642.
50. Farrè R. Pathophysiology of gastro-esophageal reflux disease: a role for mucosa integrity? Neurogastroenterol Motil. 2013;25:783-799.
51. DelGaudio JM. Direct nasopharyngeal reflux of gastric acid is a contributing factor in refractory chronic rhinosinusitis. Laryngoscope. 2005;115:946-957.
52. Wong IW, et al. Nasopharyngeal pH monitoring in chronic sinusitis patients using a novel four channel probe. Laryngoscope. 2004;114:1582-1585.
53. Wong IW, et al. Gastroesophageal reflux disease and chronic sinusitis: in search of an esophageal-nasal reflex. Am J Rhinol Allergy. 2010 Jul-Aug; 24(4):255-9.
54. Ozmen S, et al. Nasal pepsin assay and pH monitoring in chronic sinusitis. Laryngoscope. 2008;118:890-894.
55. Brendan C, et al. Gastroesophageal reflux and chronic rhinosinusitis. Curr Opin Otolaryngol Head Neck Surg. 2012;20:15-18.

RUOLO DELLA TERAPIA ANTI IGE NELLE RINOSINUSITI CRONICHE

M. Trimarchi, M. R. Yacoub,
M. Biafora, G. A. Ramirez, M. Bussi

Tra gli anticorpi umani le immunoglobuline (IgE) sono state l'ultima classe scoperta, data la loro bassa concentrazione plasmatica[1].
Le IgE svolgono un ruolo centrale nella fisiopatologia delle manifestazioni allergiche.
Una volta che le IgE raggiungono il torrente circolatorio si legano al loro recettore ad alta affinità (FcεRI) presente sulla superficie delle mastcellule e dei basofili e, attraverso il contatto con uno specifico allergene, causano la degranulazione con rilascio di mediatori farmacologicamente attivi.
L'ipotesi di trattare le malattie IgE mediate attraverso l'utilizzo di un anticorpo anti-IgE venne teorizzata negli anni '70 da Kohler e Milstein[2].
Tuttavia dovette passare lungo tempo prima che venissero superati dei problemi di utilizzo degli anticorpi anti-IgE nei soggetti allergici quali l'umanizzazione (da anticorpi murini), la rimozione del potenziale anafilattoide ed il rischio di infezioni parassitarie.
L'agente biologico conosciuto come omalizumab[3,4] è stato quindi finalmente approvato per possedere le adeguate caratteristiche per l'utilizzo nelle patologie IgE mediate dato il suo particolare meccanismo d'azione.

CARATTERISTICHE FARMACOLOGICHE E RAZIONALE D'IMPIEGO

Omalizumab è un anticorpo monoclonale umanizzato capace di neutralizzare le immunoglobuline di classe E, impedendo loro di legarsi ai relativi recettori (FcεR) sulla superficie di basofili e mastociti. Il principale utilizzo di questo farmaco consiste nel controllo delle reazioni di ipersensibilità di tipo I, responsabili ad esempio di riacutizzazione e/o refrattarietà alla terapia nell'ambito dell'asma allergico o della rinite allergica[5]. Tuttavia, analogamente a quanto osservato per altri farmaci biologici, omalizumab si dimostra clinicamente efficace in uno spettro molto più ampio di patologie, comprese numerose condizioni patologiche caratterizzate dall'assenza di classici meccanismi di ipersensibilità di tipo I come l'orticaria cronica autoreattiva, l'orticaria fisica, il pemfigoide bolloso, l'asma non allergica e la rinosinusite cronica polipoide[6-11]. Queste evidenze suggeriscono che il

ruolo delle IgE nella fisiopatologia delle malattie immuno-mediate sia più complessa, e si estenda dal mantenimento di processi di flogosi cronica eosinofilo-mediata (come quelli osservati nella poliposi nasale) all'esacerbazione dell'autoimmunità anti-nucleare nel lupus eritematoso sistemico[5,12,13]. Denominatore comune di questi processi fisiopatologici è la capacità di alcune IgE di influire cronicamente sul differenziamento, sulla proliferazione e sul rilascio di mediatori infiammatori da parte dei mastociti. Questo avviene attraverso processi indipendenti dalla degranulazione del mastocita stesso e caratterizzati dal legame delle IgE a FcεR in forma monomerica[14,15]. Nell'ambito della rinosinusite cronica con poliposi nasale (CRSwNP) l'elevata produzione locale di IgE policlonali è una caratteristica tipica della malattia[16,17]. La presenza di IgE locali deriva verosimilmente sia dall'effetto superantigenico di enterotossine prodotte da ceppi di Staphylococcus aureus stabilmente residenti nelle alte vie aeree dei soggetti affetti, sia dalla presenza di IgE specifiche per aeroallergeni. Il ruolo patogenetico di queste ultime non è stato ancora chiarito[18,19], anche se è stato dimostrato che l'atopia, definita come produzione di IgE specifiche nei confronti dei comuni aeroallergeni, si associa a forme recidivanti di RSCwNP[20]. Le capacità di omalizumab di interferire con il rilascio cronico di mediatori infiammatori da parte dei mastociti residenti nella mucosa nasale e di innalzare la soglia di attivazione dei mastociti conseguente alla down-regulation degli FcεR ad alta affinità rappresentano il razionale di impiego del farmaco nella CRSwNP. Quest'ultimo fenomeno, posto a valle della cascata patogenetica che porta allo sviluppo di poliposi nasale e asma non atopico, eserciterebbe quindi un effetto terapeutico indipendente dalla tipologia prevalente di stimolo flogistico (ipersensibilità all'aspirina, colonizzazione da S. aureus, atopia…)[21].

DATI CLINICI DI UTILIZZO NELL'ASMA E NELL'ORTICARIA CRONICA SPONTANEA

Ad oggi Omalizumab è indicato nei pazienti affetti da asma allergico moderato-grave e da orticaria cronica spontanea, refrattari alle terapie standard.

Asma allergico grave

Cinque studi randomizzati in doppio cieco e controllati contro placebo[22-26] pre-registrativi hanno dimostrato che omalizumab è sicuro e risulta efficace nel ridurre il numero di esacerbazioni e la dose di steroide inalatorio nei pazienti affetti da asma allergico moderato-grave non controllato dalle terapie massimali proposte dalle linee guida GINA.
Nel 2006 è stato ufficialmente introdotto nel mercato italiano omalizumab, e sono stati stabiliti i criteri di impiego e rimborsabilità del farmaco. Negli adulti e adolescenti di età > 12 anni, omalizumab è indicato, come terapia

aggiuntiva, nei pazienti affetti da asma allergico grave persistente con IgE totali comprese fra 30 e 1500 UI/ml, che ai test allergologici in vivo e/o in vitro sono risultati positivi ad almeno un aeroallergene perenne. I pazienti candidabili a omalizumab devono presentare una ridotta funzionalità polmonare (FEV1 <80%), frequenti sintomi diurni o risvegli notturni e documentate esacerbazioni asmatiche gravi ripetute, nonostante l'assunzione quotidiana di alte dosi di corticosteroidi per via inalatoria, più un beta2-agonista a lunga durata d'azione per via inalatoria.
Il dosaggio e la frequenza di somministrazione di omalizumab variano con il peso e il livello di IgE totali del paziente, come appare nella tabella 1. Le somministrazioni variano da 75 a 600 mg al mese.
Omalizumab è destinato ad un trattamento a lungo termine. Gli studi clinici hanno dimostrato che devono trascorrere almeno 12-16 settimane prima che il trattamento mostri efficacia. Dopo 16 settimane dall'inizio della terapia, deve essere valutata l'utilità del trattamento e decidere di proseguirlo solo qualora si osservi un marcato miglioramento del controllo complessivo dell'asma.

Orticaria cronica spontanea
L'orticaria cronica spontanea (CSU) rappresenta una condizione nella quale l'orticaria, accompagnata o meno da angioedema, si manifesta per una durata maggiore di sei settimane e nella quale non è stato possibile individuare un fattore trigger. Tre studi randomizzati in doppio cieco e controllati contro placebo[27-29] hanno dimostrato che omalizumab risulta efficace alla dose di 300 mg con somministrazioni per via sottocutanea ogni 4 settimane, nel ridurre significativamente prurito e numero di pomfi e nel migliorare la qualità dei vita dei pazienti affetti da CSU. Dal 2014 omalizumab è stato registrato per l'utilizzo nei pazienti affetti da CSU nei quali il trattamento con antistaminico non si è dimostrato efficace. L'efficacia di tale terapia sembrerebbe riconducibile alla down-regulation degli FcεR ad alta affinità presente su mastociti e basofili, che porterebbe ad una riduzione del rilascio di istamina e altri mediatori da tali cellule.

DATI CLINICI DI UTILIZZO NELLA POLIPOSI NASALE

A dispetto dell'elevata prevalenza della poliposi nasale nella popolazione generale e in particolare nei soggetti asmatici, dove l'esperienza nell'uso di omalizumab è ormai consolidata[30], i dati relativi all'efficacia del farmaco nella poliposi nasale sono piuttosto scarsi e di complessa interpretazione a causa dell'eterogeneità

a. dei fenotipi clinici studiati (ad es. pazienti con poliposi o asma di gravità estremamente variabile; diatesi atopica),
b. delle terapie concomitanti,

Omalizumab (mg)	Peso (kg)									
IgE basali (UI/ml)	>20-25	>25-30	>30-40	>40-50	>50-60	>60-70	>70-80	>80-90	>90-125	>125-150
>30-100	75	75	75	150	150	150	150	150	300	300
>100-200	150	150	150	300	300	300	300	300	450	600
>200-300	150	150	225	300	300	450	450	450	600	375
>300-400	225	225	300	450	450	450	600	600	450	525
>400-500	225	300	450	450	600	600	375	375	525	600
>500-600	300	300	450	600	600	375	450	450	600	
>600-700	300	225	450	600	375	450	450	525		
>700-800	225	225	300	375	450	450	525	600		
>800-900	225	225	300	375	450	525	600			
>900-1000	225	300	375	450	525	600				
>1000-1100	225	300	375	450	600					
>1100-1200	300	300	450	525	600					
>1200-1300	300	375	450	525						
>1300-1500	300	375	525	600						

Ogni 4 settimane	Ogni 2 settimane	Non somministrare (dati insufficienti)

Tab. 1: Dosi terapeutiche di omalizumab nell'asma.

c. della durata del follow-up,
d. delle scale di valutazione impiegate per quantificare la risposta alla terapia[10,21,31-36].

Nell'ambito dei 60 pazienti complessivamente descritti in letteratura, 22 sono stati valutati nell'ambito di studi prospettici, randomizzati, controllati con placebo in doppio cieco (tab. 2). I risultati dei due *trial* sono tuttavia profondamente contrastanti. Nello studio di Gevaert e colleghi i pazienti trattati con omalizumab dimostravano un netto miglioramento soggettivo e obbiettivo della poliposi nasale e dell'asma (fatta eccezione per le prove spirometriche, come atteso dalla letteratura inerente l'uso di omalizumab nell'asma) a 16 settimane di terapia. I risultati erano particolarmente significativi nei soggetti allergici[21]. Andando a valutare nel dettaglio il trial clinico di Gavaert et al.[21] è interessante notare come siano stati inclusi nel campione pazienti allergici e non. Gli end-point valutati (riduzione alla valutazione endoscopica della poliposi rino-sinusale e il miglioramento della qualità di vita dei pazienti testata con questionari auto-compilati) mostravano inoltre un miglioramento in entrambe le sotto-popolazioni (allergici e non). Curiosamente i pazienti non allergici mostrano un maggior miglioramento della qualità di vita rispetto agli allergici nonostante una minor riduzione della poliposi agli esami radiologici. Non emerge invece alcuna differenza tra i pazienti affetti da intolleranza all'acido acetil-salicilico rispetto a chi non presenti tale caratteristica nella risposta al trattamento. Ulteriore elemento significativo è la tollerabilità del trattamento (riportata solamente un'incidenza significativamente superiore di rinite virale nei soggetti trattati). L'elemento sicuramente più significativo che emerge è il tasso di risposta nei soggetti non allergici, che evidenzia il ruolo delle IgE policlonali prodotte a livello della mucosa delle vie aeree anche nel soggetto che non presenta una diatesi allergica. Nonostante questi promettenti risultati il costo dei trattamenti è ad oggi il principale ostacolo alla diffusione di questa terapia e pertanto gli autori raccomandano di limitarne l'uso nei soggetti affetti da asma grave allergico con rinosinusite polipoide nei quali il trattamento chirurgico unitamente alle terapie mediche "standard" (corticosteroidi intranasali) non garantiscono un efficace controllo della malattia. Al contrario i 7 pazienti con rinosinusite cronica (tutti con poliposi nasale) trattati con omalizumab nello studio di Pinto e collaboratori non godevano di alcun vantaggio rispetto ai 7 pazienti di controllo (5 con poliposi nasale) a 6 mesi di follow-up[34]. Tuttavia è necessario sottolineare come nei soggetti trattati con omalizumab vi sia una riduzione statisticamente significativa ($p < 0,043$) della flogosi all'esame TC (non rilevabile nel placebo), così come la qualità di vita migliori nei soggetti trattati (sebbene il campione non abbia la potenza statistica per giungere a livello di significatività)[34]. Anche la valutazione endoscopica dei pazienti non presenta una significatività statistica nei soggetti trattati rispetto al placebo riguardo la riduzione dei polipi nasali ed anche questo aspetto è sicuramente con-

	Disegno dello studio	N	Allergici (%)	Omalizumab (%)	Terapie concomitanti	Fine follow up (mesi)	Beneficio sulla poliposi nasale		Benefici sull'asma		
							Sintomi e qualità di vita	Segni clinico/ radiologici	Sintomi e qualità di vita	Segni clinici	PFR
Penn R et al., Am J Rhinol, 2007	Retrospettivo	8	8 (100,0)	4 (50,0)	Polipectomia + Antistaminici ± corticosteroidi intranasali o sistemici ± antileucotrieni	4-16	ND	SI*	ND	ND	ND
Grundmann SA et al., JACI, 2009	Case report	1	1 (100,0)	1 (100,0)	Corticosteroidi inalatori e beta2-agonisti ad alte dosi	2	SI	SI	SI	SI	ND
Guglielmo M et al., J Investig Allergol Clin Immunol, 2009	Case report	1	1 (100,0)	1 (100,0)	Corticosteroidi inalatori e beta2-agonisti ad alte dosi, antileucotrieni	2	SI	SI	SI	SI	NO
Pinto JM et al., Rhinology, 2010	RDBPCT	14	ND	7 (50%)	Antistaminici ± corticosteroidi intranasali o sistemici ± antileucotrieni	6	NO	NO	ND	ND	ND
Vennera M et al., Thorax, 2011	Retrospettivo	19	ND	19 (100,0)	ND	15-28	SI	SI	ND	ND	ND
Yalcin AD et al., Immunopharmacol and Immunotoxicol, 2013	Case report	3	3 (100,0)	3 (100,0)	ND	36	SI	NO	SI	SI	SI
Tajiri T et al., Ann Allergy Asthma Immunol, 2013	Retrospettivo	6	ND	6 (100,0)	ND	4	SI	SI	SI	ND	ND
Gevaert P et al., JACI, 2013	RDBPCT	23	13 (56,5)	15 (65,2%)	ND	4	SI	SI	SI	SI	NO

* non statisticamente significativo se comparato ai controlli.

Abbreviazioni: ND: dati non disponibili; PFR: prove di funzionalità respiratoria; RDBPCT: studio randomizzato, in doppio cieco, controllato con placebo (randomized, double-blind, placebo-controlled trial).

Tab. 2: Revisione della letteratura scientifica sull'utilizzo di omalizumab nella rinosinusite cronica con polipi.

dizionato dall'esiguità del campione analizzato[34]. Analogamente, nell'analisi retrospettiva condotta da Penn nel 2007 la netta riduzione dello score di Lund-Mackay osservata nei pazienti trattati con omalizumab non risultava statisticamente significativa se confrontata con il gruppo di controllo, anche a causa delle modestissime dimensioni del campione[10]. Gli studi di Vennera e Tajiri, che sembrano maggiormente in linea con i dati pubblicati dal gruppo di Gevaert, sono profondamente limitati dall'assenza di un gruppo di controllo oltre che dal bias analitico legato all'analisi retrospettiva[33,36]. Da una recente revisione della letteratura riguardo lo stato delle terapie nella rinosinusite polipoide[37] è interessante notare la valutazione del trial di Pinto et al.[34] ad opera degli autori; essi sottolineano come il trial includa sia pazienti con poliposi naso-sinusale e pazienti senza polipi nasali. La selezione dei pazienti appare quindi un elemento imprescindibile, dato che i soggetti con aumentata concentrazione delle IgE sembrano rispondere meglio al trattamento (elemento di frequente riscontro nella poliposi naso-sinusale) e la coesistenza dell'asma è un marker di tale aumentata attività IgE a livello tissutale. Attualmente si stanno effettuando test di sicurezza di fase 2 nei pazienti atopici con il ligelizumab[38]. Questa nuova molecola presenta una maggiore affinità con le IgE rispetto all'omalizumab, che potrebbe tradursi in una maggior capacità di sopprimere le IgE tissutali e quindi in un effetto farmacodinamico superiore ed inoltre potrebbe dare risultati in quei pazienti che a causa elevata concentrazione plasmatica delle IgE (tipico del paziente allergico) non beneficiano del trattamento con omalizumab.

Sebbene quindi le premesse fisiopatologiche e le evidenze cliniche finora esposte suggeriscano complessivamente l'adeguatezza di omalizumab nel trattamento della poliposi nasale, i dati finora disponibili non hanno la potenza statistica per comprovarne inequivocabilmente l'efficacia. Un'analisi post-hoc delle coorti di pazienti con poliposi nasale precedentemente reclutati nell'ambito di *trial* per asma grave e nuovi, più ampi studi prospettici, in particolare sull'efficacia dell'omalizumab nelle forme recidivanti di CRSwNP, potranno auspicabilmente fornire indicazioni più precise.

Bibliografia

1. Bennich HH, Ishizaka K, Johansson SG, Rowe DS, Stanworth DF, Terry WD. Immunoglobulin E: a new class of human immunoglobulin. Immunology. 1968;15:323–4.
2. Kohler G, Milstein C. Continuous cultures of fused cells secreting antibody of predefined specificity. Nature. 1975;256:495–7.
3. Jardieu PM, Fick RBJ. IgE inhibition as a therapy for allergic disease. Int Arch Allergy Immunol. 1999;118:112–5.
4. Schulman ES. Development of a monoclonal anti-immunoglobulin E antibody (omalizumab) for the treatment of allergic respiratory disorders. Am J Respir Crit Care Med. 2001;164:6–11.
5. Incorvaia C, Mauro M, Russello M, Formigoni C, Riario-Sforza GG, Ridolo E. Omalizumab, an anti-immunoglobulin E antibody: state of the art. Drug design, development and therapy. 2014;8:197-207.
6. Fairley JA, Baum CL, Brandt DS, Messingham KA. Pathogenicity of IgE in autoimmunity: successful treatment of bullous pemphigoid with omalizumab. The Journal of allergy and clinical immunology. 2009;123(3):704-5.
7. Garcia G, Magnan A, Chiron R, et al. A proof-of-concept, randomized, controlled trial of omalizumab in patients with severe, difficult-to-control, nonatopic asthma. Chest. 2013;144(2):411-9.
8. Boyce JA. Successful treatment of cold-induced urticaria/anaphylaxis with anti-IgE. The Journal of allergy and clinical immunology. 2006;117(6):1415-8.
9. Ghazanfar MN, Sand C, Thomsen SF. Effectiveness and safety of omalizumab in chronic spontaneous or inducible urticaria: evaluation of 154 patients. The British journal of dermatology. 2016.
10. Penn R, Mikula S. The role of anti-IgE immunoglobulin therapy in nasal polyposis: a pilot study. American journal of rhinology. 2007;21(4):428-32.
11. El-Qutob D. Off-Label Uses of Omalizumab. Clinical reviews in allergy & immunology. 2016;50(1):84-96.
12. Chang TW, Chen C, Lin CJ, Metz M, Church MK, Maurer M. The potential pharmacologic mechanisms of omalizumab in patients with chronic spontaneous urticaria. The Journal of allergy and clinical immunology. 2015;135(2):337-42.
13. Henault J, Riggs JM, Karnell JL, et al. Self-reactive IgE exacerbates interferon responses associated with autoimmunity. Nature immunology. 2016;17(2):196-203.
14. Asai K, Kitaura J, Kawakami Y, et al. Regulation of mast cell survival by IgE. Immunity. 2001;14(6):791-800.
15. Kalesnikoff J, Huber M, Lam V, et al. Monomeric IgE stimulates signaling pathways in mast cells that lead to cytokine production and cell survival. Immunity. 2001;14(6):801-11.
16. Small P, Barrett D, Frenkiel S, Rochon L, Cohen C, Black M. Local specific IgE production in nasal polyps associated with negative skin tests and serum RAST. Annals of allergy. 1985;55(5):736-9.
17. Bachert C, Gevaert P, Holtappels G, Johansson SG, van Cauwenberge P. Total and specific IgE in nasal polyps is related to local eosinophilic inflammation. The Journal of allergy and clinical immunology. 2001;107(4):607-14.
18. Bachert C, Gevaert P, Zhang N, van Zele T, Perez-Novo C. Role of staphylococcal superantigens in airway disease. Chemical immunology and allergy. 2007;93:214-36.

19. Zhang N, Holtappels G, Gevaert P, et al. Mucosal tissue polyclonal IgE is functional in response to allergen and SEB. Allergy. 2011;66(1):141-8.
20. Yacoub M-R, Trimarchi M, Cremona G, Dal Farra S, Ramirez GA, Canti V, Della Torre E, Baldini M, Pignatti P, Bussi M, Sabbadini MG, Manfredi A, Colombo G. Are atopy and eosinophilic bronchial inflammation associated with relapsing forms of chronic rhinosinusitis with nasal polyps? Clin Mol Allergy. 2015;13:23.
21. Gevaert P, Calus L, Van Zele T, et al. Omalizumab is effective in allergic and non-allergic patients with nasal polyps and asthma. The Journal of allergy and clinical immunology. 2013;131(1):110-6 e1.
22. Busse W, Corren J, Lanier BQ, et al. Omalizumab, anti-IgE recombinant humanized monoclonal antibody, for the treatment of severe allergic asthma. J Allergy Clin Immunol. 2001;108:184-90.
23. Soler M, Matz J, Townley R, et al. The anti-IgE antibody omalizumab reduces exacerbations and steroid requirement in allergic asthmatics. Eur Respir J. 2001;18: 254-61.
24. Milgrom H, Berger W, Nayak A, et al. Treatment of childhood asthma with antiimmunoglobulin E antibody (omalizumab). Pediatrics. 2001;108:e36.
25. Holgate ST, Chuchalin AG, Hebert J, et al. Efficacy and safety of a recombinant anti-immunoglobulin E antibody (omalizumab) in severe allergic asthma. Clin Exp Allergy. 2004;34:632-8.
26. Humbert M, Beasley R, Ayres J, et al. Benefits of omalizumab as add-on therapy in patients with severe persistent asthma who are inadequately controlled despite best available therapy (GINA 2002 step 4 treatment): INNOVATE. Allergy. 2005;60: 309-16.
27. Gober LM, Sterba PM, Eckman JA, Saini SS. Effect of anti IgE (omalizumab) in chronic idiopathic urticaria (CIU) patients. J Allergy ClinImmunol. 2008;121:Suppl:S147.
28. Kaplan AP, Joseph K, Maykut RJ, GebaGP, Zeldin RK. Treatment of chronic autoimmune urticaria with omalizumab. J Allergy Clin Immunol. 2008;122:569-73.
29. Maurer M, Rosén K, Hsieh HJ, Saini S, Grattan C, Gimenéz-Arnau A, Agarwal S, Doyle R, Canvin J, Kaplan A, Casale T. Omalizumab for the treatment of chronic idiopathic or spontaneous urticaria. N Engl J Med. 2013 Mar 7;368(10):924-35.
30. Novelli F, Latorre M, Vergura L, et al. Asthma control in severe asthmatics under treatment with omalizumab: a cross-sectional observational study in Italy. Pulmonary pharmacology & therapeutics. 2015;31:123-9.
31. Grundmann SA, Hemfort PB, Luger TA, Brehler R. Anti-IgE (omalizumab): a new therapeutic approach for chronic rhinosinusitis. The Journal of allergy and clinical immunology. 2008;121(1):257-8.
32. Guglielmo M, Gulotta C, Mancini F, Sacchi M, Tarantini F. Recalcitrant nasal polyposis: achievement of total remission following treatment with omalizumab. Journal of investigational allergology & clinical immunology. 2009;19(2):158-9.
33. Vennera Mdel C, Picado C, Mullol J, Alobid I, Bernal-Sprekelsen M. Efficacy of omalizumab in the treatment of nasal polyps. Thorax. 2011;66(9):824-5.
34. Pinto JM, Mehta N, DiTineo M, Wang J, Baroody FM, Naclerio RM. A randomized, double-blind, placebo-controlled trial of anti-IgE for chronic rhinosinusitis. Rhinology. 2010;48(3):318-24.
35. Yalcin AD, Ucar S, Gumuslu S, Strauss LG. Effects of omalizumab on eosinophil cationic peptide, 25-hydroxyvitamin-D, IL-1beta and sCD200 in cases of Samter's syndrome: 36 months follow-up. Immunopharmacology and immunotoxicology. 2013;35(4):524-7.

36. Tajiri T, Matsumoto H, Hiraumi H, et al. Efficacy of omalizumab in eosinophilic chronic rhinosinusitis patients with asthma. Annals of allergy, asthma & immunology: official publication of the American College of Allergy, Asthma, & Immunology. 2013;110(5):387-8.
37. Bachert C, Zhang L, Gevaert P. Current and future treatment options for adult chronic rhinosinusitis: focus on nasal polyposis. Clinical reviews in allergy and immunology. 2015;136(6):1431-40.
38. Arm JP, Bottoli I, Skerjanec A, Floch D, Groenewegen A, Maahs S, et al. Pharmacokinetics, pharmacodynamics and safety of QGE031 (ligelizumab), a novel high-affinity anti-IgE antibody, in atopic subjects. Clin Exp Allergy. 2014;44:1371-85.

LA FIBROSI CISTICA NELLA PRATICA CLINICA DELLO SPECIALISTA ORL E NUOVE PROSPETTIVE TERAPEUTICHE

C. A. Leone, R. Grassia, M. Maffei,
P. Capasso, G. Russo, F. De Gregorio, V. Raia

INTRODUZIONE

La Fibrosi Cistica (FC) è la più frequente malattia genetica autosomica recessiva a prognosi severa della popolazione caucasica, con un'incidenza di circa 1:3000 nati vivi.[1,2] È causata da mutazioni del gene CFTR (cystic fibrosis transmembrane conductance regulator) sul cromosoma 7 identificato nel 1989.[3] Ha un andamento cronico, evolutivo e progressivo con una prognosi ancora infausta.
La proteina CFTR, espressa ubiquitariamente sulla superficie apicale delle cellule epiteliali, svolge principalmente funzioni di trasporto del cloro (Cl–) AMP-ciclico dipendente e di altri ioni quali il bicarbonato (HCO3–).
Ad oggi sono state identificate circa 2000 mutazioni del gene e di queste quasi 120 sono responsabili dell'espressione clinica di malattia classica. Sulla base del tipo di deficit di funzione della proteina CFTR, si distinguono 6 classi di mutazioni (fig. 1).[4]
Le mutazioni delle classi I-II-III-VI che comportano la completa assenza o la sintesi di una proteina non funzionante sono considerate "severe", nel senso che comportano quasi sempre insufficienza pancreatica, peraltro con manifestazioni polmonari variabili. Le mutazioni di classe IV e V che consentono un parziale funzionamento della proteina sono considerate "mild", in quanto si associano di solito ad una funzione pancreatica conservata (sufficienza pancreatica), ma possono avere manifestazioni polmonari di diversa entità e comunque più lievi.[5] La mutazione più frequente è una delezione di tre paia di basi che determina l'assenza di fenilalanina nella posizione 508 (F508del), generalmente considerata di classe II.
Pur fornendo un'indicazione sul possibile fenotipo, le mutazioni non sono sufficienti a predire la storia naturale del singolo soggetto, influenzata da altri fattori sia genetici che ambientali. Il deficit funzionale della proteina altera la secrezione di ioni e fluidi a livello della membrana delle cellule epiteliali e predispone alla formazione di secrezioni disidratate e vischiose, inducendo un circolo vizioso tra processi di ostruzione, infiammazione e fibrosi a carico degli epiteli affetti che conducono alla comparsa dei sin-

CLASSE	NORMALE	I	II	III	IV	V	VI
	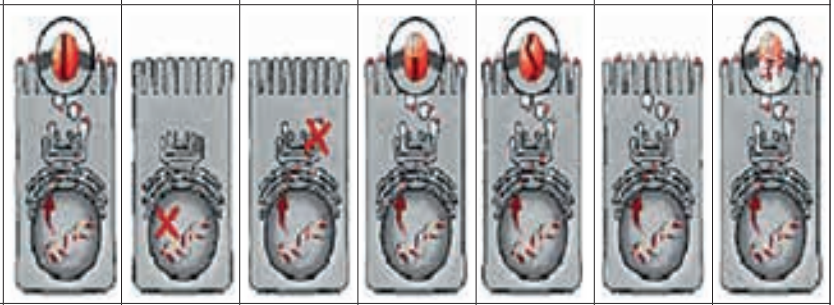						
EFFETTO		No Sintesi	Mancato Processam.	Blocco Regolazione	Alterata Conduttanza	Ridotta Sintesi	Instabil. Metabolica

Fig. 1: mutazioni del CFTR distinte in 6 classi in base all'alterazione morfologica e/o funzionale prodotta (modificato da: Wilschanski M, Zielenski J, Markiewicz D, et al. J Pediatr. 1995;127:705-10).

- Classe I (mancata sintesi proteica): completa mancanza della proteina CFTR.
- Classe II (alterazioni dell'elaborazione e del trasporto proteico): la proteina prodotta in maniera alterata, viene degradata prematuramente, riducendo significativamente la quota che raggiunge la membrana plasmatica.
- Classe III (alterata regolazione di canale): mancata funzione di canale del CFTR, per cui la quota di proteina in membrana è normale, ma presenta una ridotta probabilità di apertura.
- Classe IV (ridotta conduttanza): mutazioni del dominio di transmembrana che danno una quota normale di proteina, ma con funzione ridotta.
- Classe V (ridotta sintesi): mutazioni del promotore del gene con ridotta produzione della proteina.
- Classe VI (instabilità metabolica): proteina instabile con accelerato turnover della stessa sulla superficie cellulare ed insufficiente quantità di CFTR in condizioni di stato stazionario.

tomi principali con prevalente compromissione dell'apparato respiratorio e gastrointestinale. Sebbene la progressione della malattia polmonare rappresenti la principale causa di morbilità e mortalità in FC, le manifestazioni gastrointestinali sono le più precoci.[6] L'espressione ubiquitaria della proteina CFTR giustifica l'ampio spettro di sintomi e segni associati alla FC, con coinvolgimento di diversi organi ed apparati, quali: apparato respiratorio, apparato gastrointestinale, apparato riproduttivo, ghiandole sudoripare, ossa.
La modalità di presentazione della malattia, il tempo di esordio, la severità dei sintomi e il decorso clinico variano da individuo a individuo.

DIAGNOSI

Il gold standard per la diagnosi di FC è tuttora il test del sudore, test non invasivo ad alta specificità, che può essere praticato già ai neonati di

almeno due settimane normoidratati. Il metodo prevede la determinazione delle concentrazioni di sodio e cloro su un campione di sudore di almeno 75 mg, ottenuto mediante stimolazione con iontoforesi pilocarpinica (fig. 2). Secondo i criteri stabiliti da Rosenstein nel 1998, la diagnosi di FC può essere definita in presenza di almeno due valori del test del sudore patologici per età a cui si associano sintomi compatibili, o presenza di due mutazioni causali di malattia sul gene CFTR in presenza di sintomi o familiarità (tab. 1).[7] Le indicazioni al test del sudore sono riportate nella tabella 2.
L'indagine molecolare, esame specifico ma non sensibile quanto il test del sudore perché non sono ancora note tutte le mutazioni del gene CFTR, rappresenta una metodica di conferma della diagnosi e va effettuata comunque nei casi di test del sudore borderline e sintomi altamente sug-

Fig. 2: Test del sudore. http://www.nucleusinc.com Illustration copyright 2003 Nucleus Communications, Inc.

CRITERI DIAGNOSTICI		
Uno o più sintomi suggestivi e/o FC in un fratello/sorella e/o Ipertripsinemia allo screening neonatale	+	Test del sudore patologico e/o Mutazioni su entrambi gli alleli e/o Alterato trasporto ionico a livello dell'epitelio nasale

Tab. 1: Fibrosi cistica: criteri diagnostici.

INDICAZIONI AL TEST DEL SUDORE		
Indicazioni vie respiratorie	**Indicazioni gastrointestinali**	**Altre indicazioni**
Tosse cronica/pertussoide	Ileo da meconio	Familiarità per FC
Polmoniti croniche o ricorrenti	Peritonite meconiale	Scarsa crescita
Wheezing persistente o ricorrente	Atresia ileale	Sudore salato
Iperinflazione persistente o ricorrente	Intestino iperecogeno fetale all'ecografia prenatale	Sindrome da deplezione salina
Tachipnea persistente o ricorrente	Sindrome da tappi di meconio	Alcalosi metabolica
Rientramenti persistenti o ricorrenti	Ittero neonatale prolungato	Ipoprotrombinemia
Atelettasie	Steatorrea	Sindrome emorragica da deficit di vitamina K
Bronchiectasie	Prolasso rettale	Ipovitaminosi A e/o E
Emottisi	Mucocele appendicolare	Azoospermia/ oligospermia
Infezione da *PA*	Sindrome da ostruzione intestinale distale	Assenza dei vasi deferenti
Polipi nasali/mucocele	Stipsi ostinata	Calcificazione scrotale
Pansinusite	Epatopatia di natura non definita	Ipoproteinemia
Ippocratismo digitale	Colestasi	Edema
	Ittero colestatico neonatale protratto	Screening neonatale FC positivo
	Cirrosi	
	Ipertensione portale	
	Pancreatite ricorrente	

Tab. 2: Indicazioni al test del sudore (evidenziate le indicazioni di natura otorinolaringoiatriche).

gestivi di FC. Inoltre, è fondamentale ripetere nel tempo i test del sudore nei casi di risultati borderline considerato che spesso i valori di cloro tendono a positivizzarsi con l'età.
Nel caso di familiarità per malattia l'indagine molecolare può essere effettuata nel periodo prenatale su DNA del nascituro, prelevato dai villi coriali entro la dodicesima settimana gestazionale o da liquido amniotico entro la sedicesima settimana. Come screening neonatale, il test principalmente eseguito è il dosaggio del tripsinogeno immunoreattivo (IRT), elevato nei soggetti affetti.

L'esame molecolare è poi necessario nella diagnosi delle forme "atipiche" o "CFTR-related disorders" le quali si caratterizzano per un test del sudore negativo o borderline. Ricordiamo che tali forme possono essere mono o paucisintomatiche, rimanendo spesso non diagnosticate o identificate solo tardivamente. Tra i sintomi più frequenti si registrano la tosse cronica, pancreatiti ricorrenti, agenesia dei dotti deferenti, poliposi nasale recidivante.[8,9]

QUADRO CLINICO

La variabilità fenotipica della malattia fa sì che le caratteristiche cliniche siano estremamente variabili e a coinvolgimento multisistemico. Le alterazioni morfologiche e funzionali interessano numerosi organi (pancreas, fegato, ghiandole sudoripare, ecc) ed apparati (gastrointestinale, respiratorio, riproduttivo) (fig. 3). Il differente grado di coinvolgimento influenza l'entità dei sintomi ed il decorso della malattia.
Il *polmone* è l'organo più frequentemente interessato e la sua alterazione è la principale causa di morbilità e mortalità nei soggetti affetti. La disfunzione di CFTR nell'epitelio respiratorio determina l'incapacità del canale di secernere il cloro e l'impossibilità di inibire l'assorbimento del sodio attraverso l'EnaC, con conseguente incremento del passaggio di questi ioni dall'ambiente extra a quello intracellulare, ciò provoca una deplezione della superficie liquida a livello della regione apicale delle cellule epiteliali delle vie aeree, con notevole incremento della

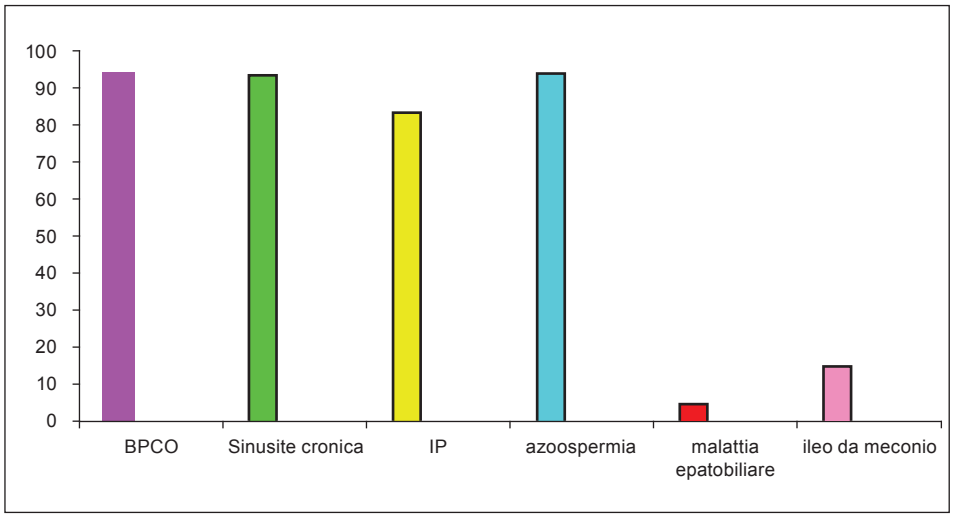

Fig. 3: Frequenza delle principali manifestazioni cliniche della FC. Modificato da: Southern WK. Cystic Fibrosis and forms frustes of CFTR-related disease. Respiration. 2007;74:241-251.

viscosità della secrezione mucosa, inficiando in modo significativo la clearance muco-ciliare. Questo evento predispone i soggetti affetti a sviluppare infezioni ricorrenti sostenute da diversi microrganismi, con conseguente intensa risposta infiammatoria. I mediatori della flogosi, rilasciati nel corso di tali eventi, sono i diretti responsabili delle alterazioni morfo-funzionali polmonari, che caratterizzano la broncopneumopatia cronica ostruttiva bronchiectasica dei soggetti affetti. Altri due meccanismi patogenetici sono responsabili dell'aumentata predisposizione alla pneumopatia cronica: la deplezione della superficie liquida delle vie aeree e le alterazioni elettrolitiche che ne conseguono, determinano un'inattivazione delle defensine, proteine dall'attività antimicrobica innata con facilitazione della colonizzazione batterica; inoltre vi sono evidenze sperimentali secondo cui la proteina CFTR funge a livello dell'epitelio respiratorio da recettore per Pseudomonas aeruginosa mediandone la fagocitosi, pertanto una riduzione della sua attività incrementa notevolmente l'incidenza di infezioni respiratorie sostenute da questo batterio Gram negativo nei soggetti affetti. Il coinvolgimento polmonare si può associare a diverse complicanze, come il pneumotorace, l'emottisi tardiva fino al cuore polmonare ed all'insufficienza respiratoria, responsabile, quest'ultima, di almeno l'80% delle morti correlate all'FC.[10,11]

Nel *pancreas esocrino* le alterazioni del CFTR determinano una riduzione della secrezione di sodio, cloro e bicarbonato con riduzione del PH luminale. Questo evento determina precipitazione di mucina, ostruzione dei dotti e ritenzione di enzimi pancreatici con autodigestione del pancreas e trasformazione fibrocistica. L'insufficienza pancreatica esocrina è presente in oltre il 90% dei pazienti con mutazioni del CFTR delle prime tre classi. Nei pazienti con mutazioni di classe IV-V la funzione pancreatica è abbastanza conservata.

Disfunzioni patologiche possono riguardare anche il *pancreas endocrino*, dall'intolleranza glucidica al diabete mellito insulino-dipendente, presente in oltre il 50% degli affetti di età superiore ai 30.

Nell'epitelio intestinale le mutazioni del CFTR e le alterazioni del trasporto ionico, che ne conseguono, determinano una disidratazione del contenuto del lume intestinale con ostruzione. Alla nascita, l'ileo da meconio, costituisce la manifestazione più precoce; nell'età successive, i pazienti possono sviluppare la Sindrome da Ostruzione Intestinale distale con quadri di sub occlusione/occlusione intestinale. Nel sistema epato-biliare le secrezioni più dense conducono ad ostruzione dei dotti e a ritenzione di bile, con possibili complicanze quali ittero da stasi, colelitiasi, colecistite cronica fino alla cirrosi biliare ed all'insufficienza epatica.[10,11]

Nelle *ghiandole sudoripare* la mutazione della CFTR impedisce il riassorbimento del sodio e del cloro durante il passaggio del sudore attraverso il dotto ghiandolare, di conseguenza si avrà una elevata concentrazione salina del sudore (in più del 98% dei pazienti).[11]

Per quanto attiene *all'apparato riproduttivo*, la disfunzione genetica determina la produzione di secrezioni dense, con ostruzione dei deferenti, azoospermia e sterilità che si presenta in oltre il 95% dei maschi affetti. Nel sesso femminile la fertilità è ridotta nel 20% dei casi circa, per ispessimento del muco cervicale o anomalie del ciclo mestruale secondarie a patologia polmonare cronica.[10,11]
L'interesse otorinolaringoiatrico è correlato al coinvolgimento nel 90-100% dei casi dei seni paranasali con quadri di *pansinusite cronica*.[12,13] La *poliposi nasale* (PN) costituisce una complicanza di frequente riscontro nel quadro clinico della FC, la prevalenza varia a seconda delle casistiche tra il 6 e il 48%[13-15] senza differenza tra i due sessi.[15,16] L'età dell'insorgenza dei sintomi, che portano all'osservazione ORL i pazienti FC con PN va dai 4 ai 20 anni con un picco intorno ai 12 anni. L'incidenza è bassa sotto i 4 anni ed oltre i 20 anni di età.[16,17] Nella popolazione generale invece, la prevalenza della poliposi nasale è del 4%, con un rapporto M:F di 2:1; si manifesta in genere dopo i 20 anni di età, con un picco di incidenza intorno ai 40 anni.[17] Di frequente riscontro nei pazienti con FC sono anche la formazione di mucoceli[18,19] e l'ipoplasia dei seni paranasali.[20,21]

PATOGENESI DELLA RINO-SINUSITE CRONICA E DELLA POLIPOSI NASALE NELLA FC

La viscosità del muco caratteristico della malattia, correlata all'alterata funzione della proteina CFTR espressa anche a livello dei seni paranasali, causa alterazioni della clearance muco-ciliare, ostruzione degli osti paranasali, pregiudicando il drenaggio e la ventilazione dei seni. Questi eventi favoriscono l'attecchimento di specie batteriche quali lo Stafiloccoccus aureus e lo Pseudomonas aeruginosa, che danno luogo a processi infiammatori difficilmente eradicabili. La flogosi cronica conduce ad alterazioni anatomo-funzionali progressive ed evolutive della mucosa del tratto respiratorio: le ghiandole mucipare cronicamente infiammate si dilatano progressivamente causando ostruzione al flusso sanguigno, cui consegue edema che distende lo stroma ghiandolare con prolasso e formazione di polipi.[22-25]
Da un punto di vista istopatologico le neoformazioni polipoidi nella FC presentano ridotta infiltrazione eosinofila, marcata infiltrazione neutrofila e presenza di mucine acide. L'infiltrazione neutrofila è associata ad un aumento di mediatori dell'infiammazione, quali IL8 e mieloperossidasi (MPO) ed un up-regulation di HBD 2 e TLR 2.[26,28] Al contrario gli elementi istologici che caratterizzano i polipi di origine allergica sono l'infiltrazione eosinofila e la reazione neutra della mucina.[29]
Da un punto di vista microbiologico i patogeni più frequentemente isolati da materiale prelevato dai seni paranasali di pazienti con FC sono: *Pseudomonas aeruginosa*, *Staphylococcus aureus*, *Escherichia coli*, *Burkhol-*

deria cepacia, *Acinetobacter*, *Stenotrophomonas maltophilia*, *Haemophilus influenzae*, *Streptococchi* e anaerobi.[30,31] Tra i funghi i più comuni isolati sono: *Candida sp. e Aspergillus sp.*[32,33] Lo Stafiloccoccus aureus e l'Haemophilus influenzae sono i microrganismi più frequentemente isolati dai seni dei pazienti più giovani, lo Pseudomonas aeruginosa negli adulti. Le rinosinusiti croniche (RSC) sono associate a infezione batterica persistente e crescita di biofilms nel 30-100% dei casi. Un biofilm è una comunità strutturata di batteri racchiusa in una matrice polimerica extracellulare autoprodotta (glicocalice, "melma") aderente a superfici inerti o viventi. All'interno del biofilm i batteri sono protetti da: predatori (ameba), fagi, biocidi (chimici, fisici), antibiotici, immunofagociti. Frequente nei pazienti con FC è la formazione di biofilm da Pseudomonas aeruginosa e da Stafiloccoccus aureus. La presenza di biofilms è correlata a forme clinicamente più severe e ad una prognosi e ad un decorso post-operatorio peggiore.[34-38]
Diversi studi hanno dimostrato inoltre una stretta correlazione tra patologia rino-sinusale e quella polmonare. L'ambiente dei seni è molto simile a quello delle basse vie aeree (es. bassa concentrazione di ossigeno) per cui i seni possono essere colonizzati prima delle vie aeree. In un ambiente meno esposto alle terapie antibiotiche i batteri hanno modo di "modificarsi" acquisendo maggiori capacità adattative alle vie aeree e resistenze agli antibiotici. Per questo, secondo molti autori, in maniera intermittente i batteri possono migrare e colonizzare le basse vie aeree contribuendo così allo sviluppo e alla persistenza delle infezioni polmonari.[39-42]
Alcuni gruppi di lavoro hanno riportato come l'eradicazione batterica delle alte vie a seguito di un trattamento locale prolungato per almeno 6 mesi con irrigazioni e antibiotici in pazienti con seni colonizzati da batteri patogeni sottoposti a chirurgia endoscopica funzionale naso-sinusale (*Functional Endoscopic Sinus Surgery.* FESS), sia associata ad un cambiamento dello stato microbiologico anche delle basse vie.[43]
Appare quindi auspicabile la stesura di linee guida su protocolli e terapie da adottare in caso di pazienti con FC con riscontro di batteri patogeni a livello sinusale, valutando anche i criteri per identificare chi possa beneficiarsi del trattamento chirurgico vs il trattamento locale con irrigazioni saline o antibiotici.

DIAGNOSI ORL

Considerata la rarità della PN e della RSC nell'età pediatrica e la sua alta incidenza nella FC, il loro riscontro deve indirizzare all'effettuazione di un test del sudore in un centro specialistico (tab. 2).
I sintomi tipici della rinosinusite sono riportati solo nel 10% dei pazienti con FC a dispetto di una più alta incidenza di segni endoscopici e radiologici.[44]
I sintomi iniziali più frequenti sono ostruzione nasale, rinorrea e respira-

zione orale. Tra i disturbi cronici: tosse in caso di *post-nasal drip*, disturbi del sonno, mal di testa. La cefalea è più frequente negli adolescenti e negli adulti, diventando spesso un sintomo cronico.[44,45] L'esame obiettivo può consentire di evidenziare nei casi più gravi deformità facciale, allargamento della radice del naso, ipertelorismo e proptosi. L'esame endoscopico può mettere in evidenza congestione ed iperemia della mucosa nasale, secrezioni, medializzazione della parete laterale nasale. La presenza dei polipi viene registrata all'endoscopia nel 33-56% dei casi[44,46]. La TC mette in evidenza alterazioni morfostrutturali nella quasi totalità dei casi.

Imaging

Alterazioni alla TC sono frequenti e spesso multiple nei pazienti affetti da FC. Tuttavia questa metodica non dovrebbe essere utilizzata di routine, ma soltanto nei casi in cui non si ha un miglioramento con la terapia, quando vi è una indicazione chirurgica o quando si sospetta una complicanza. La *TC ad alta risoluzione* rappresenta il gold-standard nella diagnostica delle rinosinusiti. È utile per lo studio del complesso sinusale anteriore e posteriore, nella valutazione delle aree chiave della ventilazione rinosinusale: complesso ostio-meatale e recesso sfeno-etmoidale. È necessaria per valutare la presenza di riassorbimenti ossei dovuti all'effetto "pressione" della patologia infiammatoria, come ad esempio l'assottigliamento della papiracea. Consente una corretta valutazione anatomica delle relative varianti, che possono predisporre il paziente alla rinosinusite e aumentare il rischio di complicanze intraoperatorie, e della reale estensione del processo patologico; inoltre è essenziale per la programmazione chirurgica (fig. 4). I soggetti affetti da FC possono presentare caratteristiche morfologiche peculiari[44,47,48,49], tra cui:

Fig. 4: Esempio di TC in proiezione assiale e coronale in paziente con FC.

- Demineralizzazione e medializzazione del processo uncinato.
- Dislocazione mediale della parete laterale nasale.
- Pseudomucocele (lesione pseudocistica con un nucleo mucoso centrale iperdenso, circondato da una capsula infiammatoria ipodensa).
- Ipoplasia-aplasia sinusale (frontale, sfenoidale).

La risonanza magnetica è indicata nei casi di lesione monolaterale, nelle rinosinusiti fungine, nel sospetto di neoplasie e nelle complicanze.[50]
Nel nostro reparto è previsto un percorso assistenziale specifico per la gestione del paziente con FC che consente un attento monitoraggio clinico della malattia mediante l'esecuzione periodica di:
- visita ORL completa con rinofibroscopia
- valutazione audiologica con esame audiometrico tonale (spesso i pazienti con FC praticano farmaci ototossici per uso endovenoso)
- TC naso e seni paranasali in caso di complicanze e/o di indicazione chirurgica.

TERAPIA

Il primo approccio terapeutico nel trattamento della rinosinusite cronica nei pazienti affetti da FC è un trattamento medico conservativo. I farmaci più utilizzati sono:
- lavaggi nasali con soluzione isotonica o ipertonica,
- steroidi ad uso topico o sistemico, nei casi complicati,
- antibiotici,
- mucolitici.

Nella tabella 3 sono sintetizzati i livelli di evidenza e il grado di raccomandazione dei farmaci utilizzati per il trattamento della RSC nei pazienti con o senza FC.[51]
Lavaggi nasali con soluzione isotonica o ipertonica: consentono di lavare via le secrezioni e le croste nasali. La soluzione salina ipertonica ha il vantaggio di avere un effetto osmotico decongestionante sulla mucosa nasale; tuttavia, va utilizzata a cicli per evitare ciliostasi.[52] Una metanalisi ha dimostrato che i lavaggi nasali migliorano la qualità della vita dei pazienti con RSC.[53]
Mucolitici: il più utilizzato è il Dornase alfa, una DNA polimerasi in grado di ridurre la viscosità delle secrezioni tipiche della FC. La nebulizzazione nasale di Dornase alfa in pazienti con FC e RSC determina un miglioramento della qualità della vita (misurata con il Test 20-item Sino-Nasal Outcome) e, utilizzata nel postoperatorio, della sintomatologia nasale e del quadro endoscopico.[54-56]
Steroidi ad uso topico: le molecole di ultima generazione sono caratterizzate da un assorbimento sistemico bassissimo o quasi nullo, assenza di

significativi effetti collaterali e quindi dalla possibilità di trattamenti a lungo termine anche in età pediatrica. Numerosi studi hanno dimostrato che l'utilizzo di steroidi ad uso topici in pazienti con FC e RSC determina un significativo miglioramento della sintomatologia e una riduzione significativa delle dimensioni dei polipi. Benché i polipi nei pazienti con FC presentano un infiltrato prevalentemente neutrofilo, teoricamente meno responsivo al trattamento steroideo, diversi studi hanno dimostrato che l'effetto positivo dell'uso di questi farmaci sia probabilmente dovuto all'azione anti-infiammatoria degli stessi (livello di evidenza: Ib; grado di raccomandazione A).[57,58]

Levels of evidence and grades of recommendation of studies on the treatment of chronic rhinosinusitis in patients with and without cystic fibrosis*

Treatment	Patients without CF		Patients with CF
	CRSsNP	CRSwNP	CRS
0,9% saline nasal irrigation	Ia (A)	Ib (D)	IV (D)
3% saline nasal irrigation	Ia (A)	Ib (D)	IV (D)
7% hypertonic saline nebulization	N/A	N/A	N/A
Oral antibiotics < 4 weeks	II (B)	Ib/Ib (–)* (C)	ND
Oral antibiotics > 12 weeks	Ib (C)	III (C)	III (C)
Macrolides	Ib (C)	III (C)	III (C)
Topical nasal antibiotics	Ib (–)[b] (A–)[c]	SDD	IIb (B)
Systemic corticosteroids	IV (C)	Ia (A)	IV (D)
Nasal corticosteroids	Ia (A)	Ia (A)	Ib (A)
Recombinant human DNase	ND	ND	IIa (B)
Nasal decongestants	ND	ND	IV (D)
Leukotriene receptor antagonists	ND	Ib (–)*	ND
Ibuprofen	ND	N/A	IV (D)
FESS alone	III	III	III (B/C)

CF: cystic fibrosis; CRSsNP: chronic rhinosinusitis without nasal polyposis; CRSwNP: chronic rhinosinusitis with nasal polyposis; ND: no data; and FESS: functional endoscopic sinus surgery.

* In accordance with the Oxford Centre for Evidence-Based Medicine 2011 Levels of Evidence.
[b] Ib(–): category Ib evidence from a study with a negative outcome.
[c] (A–): grade A recommendation against use.

Tab. 3: Livelli di evidenza e grado di raccomandazione dei farmaci utilizzati per il trattamento della RSC nei pazienti con o senza FC. *Centre For Evidence-Based Medicine (CEBM) Oxford: CEBM.*

Decongestionanti nasali: utili nelle riacutizzazioni della rinosinusite per trattamenti di durata inferiore ad una settimana. L'uso routinario è controindicato onde evitare la congestione rebound dei turbinati e la rinite medicamentosa.[58]
Antibiotici topici: una revisione della letteratura riguardo l'uso di antibiotici topici nei pazienti con FC e RSC ne ha dimostrato un elevato livello di evidenza (IIb). La tobramicina per uso topico determina un miglioramento statisticamente significativo della sintomatologia rinosinusale e dello score endoscopico. Inoltre nel post operatorio l'uso degli antibiotici topici è associato ad una ridotta incidenza di riacutizzazioni e di recidive.[59-61]

Terapia chirurgica
L'opzione chirurgica è riservata in caso di:

- ostruzione completa delle fosse nasali
- forme con sintomi in grado di ridurre la qualità di vita del paziente e soprattutto non responsive al trattamento medico conservativo
- complicanze
- poliposi nasale massiva
- correlazione tra patologia sinusale ed infezioni polmonari
- in previsione del trapianto polmonare.

Nei pazienti in cui la terapia medica si è dimostrata inefficace, è necessario stabilire un adeguato trattamento chirurgico. La procedura chirurgica più utilizzata nel nostro Dipartimento per il trattamento della PN e della RSC nei pazienti con FC è la chirurgia endoscopica "à la demande". A seconda delle strutture interessate sarà praticata sinusotomia frontale, etmoidectomia anteriore, etmoidectomia posteriore, sfenoidotomia, antrostomia media. La chirurgia endoscopica offre diversi vantaggi: visione "mirata – dietro l'angolo", controllo dell'emostasi, assenza di inestetismi e soprattutto breve ospedalizzazione. Quest'ultimo vantaggio è particolarmente importante nei pazienti affetti da FC in quanto la ridotta ospedalizzazione riduce anche il rischio di infezioni nosocomiali. La chirurgia tradizionale viene riservata solo ai casi di osteomielite sinusale e di mucocele frontale lateralizzato in un seno iperpneumatizzato. La cronicità della malattia, infatti, sostenuta da un disordine sistemico fa sì che la recidività sia in assoluto un evento molto comune indipendentemente dalla tecnica utilizzata, per questo i pazienti necessitano spesso di ripetuti interventi chirurgici. Pertanto, è necessario utilizzare tecniche chirurgiche conservative, che preservino l'anatomia e la fisiologia delle regioni interessate, in modo da risparmiare strutture che facciano da reperi per eventuali interventi futuri. Numerosi studi hanno messo in evidenza l'elevato tasso di recidive (variabile dal 13 al 89%)[62-67] in pazienti sottoposti ai diversi interventi chirurgici (tab. 4).
Data quindi l'impossibilità di eradicare completamente la patologia gli obiettivi della chirurgia sono:

- rimuovere la causa di ostruzione sinusale
- garantire la ventilazione, il drenaggio sinusale
- consentire ai farmaci utilizzati nel post operatorio un più adeguato raggiungimento della mucosa sinusale
- ridurre gli episodi di riacutizzazione
- ridurre le probabilità di complicanze
- migliorare la qualità di vita del paziente.

Nel post-operatorio, vengono utilizzati farmaci (lavaggi nasali con soluzione salina isotonica o ipertonica, corticosteroidi topici, Dornase alfa) in grado di prolungare il più possibile l'intervallo libero da malattia e quindi ritardare la revisione chirurgica.

LE NUOVE TERAPIE

La gestione clinica del paziente con FC è principalmente orientata a prevenire, quando possibile, e a monitorare gli effetti secondari alle ripetute infezioni respiratorie acute che caratterizzano i soggetti affetti da FC. Anche per il consulente ORL i trattamenti a disposizione non sono "radi-

Comparison of Recurrence of Nasal Polyps After PSS in Patients With Cystic Fibrosis (age and follow-up, mean and range)

Author	n	Age (yr) Mean, Range	Follow-Up (mo), Mean, Range	Recurrence of Polyps, n (%)
Cuyler, 1992	10	9.1,3-19	38 (med), 30-42	10/10 (100)
Nishioka, 1995	21	2.3,4-25.4	34.3, 17.7-46	6/13 (46)
Rowe-Jones, 1996	46	23 ± 7.5 (SD)	28.2, 1-72	21/46 (46)
Coste, 1997	12	12.6,6-20	>36	11/12 (92)
Triglia, 1997	27	12.6,4-18	39,6-132	12/27 (44)*
Schulte, 1998	23	18.5,3-69	>24	6/7 (88)
Yung, 2002	12	8 (med), 5-16	48 (med), 18-72	12/12 (100)
Clement, 2003	21	No data	84	9/21 (42)
Keck, 2006	26	14.6,3-33	23, 6-74	18/26 (69) †

* After 1 year.
† Partial remission = 54%; no remission = 15%.
med = median; SD = standard deviation.

Tab. 4: Keck T, Rozsasi A. Medium-term symptom outcomes after paranasal sinus surgery in children and young adults with cystic fibrosis. Laryngoscope. 2007 Mar;117(3):475-9.

cali" e la chirurgia endoscopica dei seni paranasali è purtroppo gravata da un'elevata percentuale di recidive ed insuccessi.
Negli ultimi anni il panorama terapeutico è notevolmente cambiato e si stanno facendo strada trattamenti che mirano a modificare la causa primaria della malattia e non solo gli aspetti a valle di essa.[68] La conoscenza dei meccanismi attraverso cui le mutazioni identificate nel gene CFTR conducono al difetto funzionale della proteina CFTR ha aperto la strada alla terapia di riparazione del difetto di base (*CFTR repairing therapy*), utilizzando farmaci classe di mutazione-specifici. Questa terapia si basa sull'uso di piccole molecole capaci di incrementare la funzione della CFTR mutata (potenziatori) o correggere il traffico intracellulare della proteina (correttori). Il primo approccio è mirato al recupero della funzione dei mutanti della CFTR capaci di raggiungere la membrana plasmatica delle cellule, ma incapaci di svolgere una normale funzione di canale ionico. L'uso dei correttori è al contrario teoricamente indicato per mutanti con difettivo ripiegamento della proteina (misfolding), che, a causa del loro difetto conformazionale, rimangono intrappolati nel reticolo endoplasmico (RE) nel corso dei processi di "folding" e sono degradati dal proteasoma. Una di queste molecole, il potenziatore VX-770 (Ivacaftor, Kalideco®, Vertex Co.), ha superato tutte le fasi della sperimentazione clinica e si è rivelato efficace in vivo nel migliorare il trasporto di cloro (negativizzazione del test del sudore), la funzione polmonare e lo stato nutrizionale in pazienti con una rara mutazione di classe III, la G551D e successivamente anche con altre mutazioni della stessa classe, presenti in meno del 10% dei pazienti con FC.[69-71] Tali mutazioni codificano per una proteina capace di raggiungere la superficie cellulare, ma che presenta un difetto nell'apertura del canale. Questa terapia è disponibile sul mercato americano dal 2012 ed europeo dal 2014 (dal 2015 in Italia), seppure a costi molto elevati (circa 18 000 euro/paziente/mese). Dalla sua introduzione sono stati riportati diversi case report che hanno dimostrato effetti positivi anche sulla patologia rinosinusale, sia sul piano clinico che radiologico, dopo almeno 5 mesi di terapia.[72-74] Farmaci altrettanto efficaci sono auspicabili per mutazioni più frequenti quali la F508del. La correzione del difetto funzionale della proteina F508del-CFTR appare complesso in quanto la proteina mutata presenta sia un difetto di trafficking intracellulare sia un difetto di apertura di canale e soprattutto di stabilità una volta in membrana. Diverse sono le strategie adottate per raggiungere tale obiettivo. La compagnia Vertex ha attualmente proposto una terapia combinata correttore-potenziatore per i pazienti omozigoti F508del con età superiore ai 12 anni (Orkambi®), da poco disponibile sul mercato, ma per la quale non è stata dimostrata la stessa efficacia del Kalydeco.[75]
Recentemente l'Istituto di Ricerca Europea per la Fibrosi Cistica (IERFC) ha condotto una ricerca clinica traslazionale che ha portato all'identificazione e all'utilizzo in vivo di una terapia combinata con due molecole quali la Cisteamina bitartrato e l'Epigallocatechingallato (EGCG), come

terapia potenziale per la correzione del difetto funzionale in presenza della mutazione F508del o di altre mutazioni di classe II. L'evidenza preclinica, motore del progetto di ricerca, è stata la dimostrazione che è sufficiente correggere le alterazioni dell'ambiente intracellulare delle cellule epiteliali FC, più precisamente il difetto della proteostasi e dell'autofagia (conseguenti al deficit di funzione della CFTR), per ripristinare il corretto traffico e la funzione della proteina mutata.[76-78] La cisteamina bitartrato è attualmente indicata per il trattamento della cistinosi nefropatica. Il suo ruolo nella fibrosi cistica, in qualità di regolatore della proteostasi, appare legato alla sua capacità di inibire la TG2 intracellulare iperespressa nelle cellule FC. La cisteamina, ma non i noti correttori della CFTR, stabilizza la F508del-CFTR sulla membrana delle cellule epiteliali per oltre 24 h dopo la sua rimozione e riduce l'infiammazione polmonare in omogenati di polmone di topi omozigoti per F508del-CFTR anche dopo oltre una settimana di sospensione del trattamento. L'EGCG, flavonoide del thè verde, implementa l'azione della cisteamina in quanto contribuisce alla stabilizzazione della proteina CFTR in membrana.[78] Tali evidenze precliniche hanno esitato in uno studio clinico pilota di fase II condotto presso l'Università Federico II Napoli (STDG P 94602 EUDRACT N 2013-001258-82, Dipartimento di Scienze Mediche Traslazionali Università "Federico II" di Napoli in collaborazione con l'Unità di Otorinolaringoiatria dell'Ospedale "Monaldi" di Napoli) volto a valutare il recupero funzionale della proteina CFTR in 10 pazienti omozigoti per la mutazione F508del con età superiore agli 8 anni.[79] La terapia con cisteamina bitartrato in combinazione con l'EGCG si è mostrata efficace nel recupero della funzione della proteina CFTR, evidenziato dalla riduzione della concentrazione del cloro al test del sudore (normalizzato in 9/10 pazienti) consensuale all'incremento del flusso di cloro e dell'espressione in membrana della proteina a livello delle cellule epiteliali nasali prelevate mediante brushing nasale. Consensualmente si è osservata una riduzione delle citochine infiammatorie sia a livello dell'espettorato che delle cellule epiteliali nasali così come una normalizzazione dei markers dell'autofagia.[79] Lo studio ha inoltre mostrato una buona tollerabilità del farmaco con un'incidenza di eventi avversi sovrapponibile a quella già descritta per l'utilizzo nella cistinosi nefropatica. Considerati gli incoraggianti risultati ottenuti, successivamente è stata condotta un'estensione dello studio che ha permesso di coinvolgere anche pazienti eterozigoti composti per una mutazioni di classe II (anche diverse dalla F508del) con altra mutazione classe II/I o omozigoti per classe I. Anche in questo secondo studio, un lungo e complesso percorso di ricerca preclinica con generazione di nuovi modelli animali di malattia, ha definito il razionale e le prove di efficacia del trattamento prima della sperimentazione sui pazienti.[80]

Lo studio clinico su 42 pazienti ha evidenziato un'efficacia della combinazione terapeutica (riduzione della concentrazione del cloro nel sudore, incremento della funzione e dell'espressione della proteina CFTR in mem-

brana nelle cellule nasali dei pazienti, riduzione dell'infiammazione polmonare con un miglioramento della funzione polmonare) non solo nei pazienti omozigoti per la F508del ma anche nei pazienti portatori di almeno una mutazione di classe II. Al contrario, la combinazione terapeutica non è risultata efficace in pazienti omozigoti per mutazioni di classe I, in cui vi è una trascurabile quantità di proteina recuperabile mediante la terapia.[80]
Lo studio dimostra inoltre che è possibile predire la possibile efficacia del trattamento mediante l'analisi delle cellule nasali dei pazienti prima dell'inizio della terapia nell'ottica di un approccio di medicina personalizzata.
Nonostante si tratti di uno studio clinico effettuato su un numero non ampio di pazienti e con un periodo di trattamento troppo breve, si è dimostrato, per la prima volta, che è possibile correggere il difetto di base con strategie diverse da quelle attualmente percorse in pazienti anche con mutazioni diverse dalla F508del, utilizzando farmaci già disponibili e già noti dal costo modico.
I risultati ottenuti segnano inoltre un ulteriore passo avanti nell'ambito della medicina personalizzata in fibrosi cistica e sottolineano come una metodica semplice e poco invasiva, quale il brushing nasale, purché effettuata in mani esperte, possa essere utile nell'approccio ad una malattia complessa quale la FC. L'utilizzo del brushing nasale deriva dalla dimostrazione che l'epitelio nasale presenta caratteristiche e funzioni che ben riflettono quelle dell'epitelio delle basse vie respiratorie e che le cellule epiteliali nasali, al pari delle cellule delle basse vie respiratorie, esprimono la proteina CFTR (fig. 5)[81]. Il brushing nasale consente di evitare la rac-

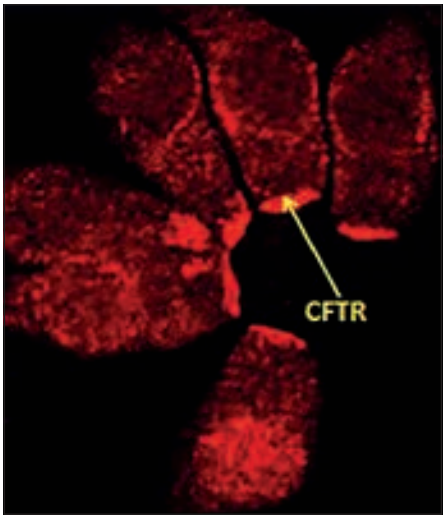

Fig. 5: Immunolocalizzazione della proteina CFTR nelle cellule epiteliali nasali con microscopio confocale. Modificato da: van Meegen MA, Terheggen-Lagro SW, Koymans KJ, van der Ent CK, Beekman JM. Apical CFTR expression in human nasal epithelium correlates with lung disease in cystic fibrosis. PLoS One. 2013;8(3):e57617.

colta del liquido di lavaggio bronco-alveolare (BAL), pratica invasiva e pertanto effettuabile solo in anestesia generale in età pediatrica.[82]
La procedura è sempre preceduta da accurato lavaggio delle cavità nasali mediante soluzione fisiologica. Consiste nell'inserimento all'interno delle cavità nasali di uno spazzolino citologico morbido monouso (*endobrush*), con cui si esegue una manovra di "spazzolamento" (*brushing*) della mucosa in corrispondenza del terzo esterno del turbinato nasale inferiore, senza richiesta di anestesia locale, mediante movimenti di "va e vieni" e rotatori sull'asse dello spazzolino stesso (fig. 6). Al termine lo spazzolino è stato agitato in un mezzo di coltura consentendo di portare in sospensione le cellule nasali rimaste intrappolate tra le setole. Con tale metodica è possibile ottenere cellule nasali che vengono contate ed utilizzate per gli studi di laboratorio.
Nella FC, sulle cellule prelevate è possibile effettuare ex vivo:

1. *Valutazione del trascritto del gene CFTR;*
2. *Valutazione della funzione della proteina CFTR (*attraverso analisi del "rate of iodide efflux" con tecnica di immunofluorescenza (SPQ Molecular Probes, Invitrogen, M440);
3. *Valutazione del recupero e della stabilità della proteina CFTR in membrana;*
4. *Valutazione dell'espressione delle citochine infiammatorie mediante Analisi di Real-Time and Reverse – Transcription PCR* utilizzando specifici primers;
5. *Test di predizione di risposta individuale al trattamento ex vivo su cellule epiteliali prelevate mediante brushing nasale prima del trattamento in vivo.*

La coltura e l'analisi delle cellule epiteliali nasali permettono quindi un approfondito studio della proteina CFTR, anche in età pediatrica, da poter utilizzare sia a livello preclinico (studio di nuovi marcatori, valutazione di efficacia di nuovi farmaci) che a livello clinico, tanto a scopo diagnostico (es. per test funzionali in caso di sospetti clinici ma in presenza di una sola

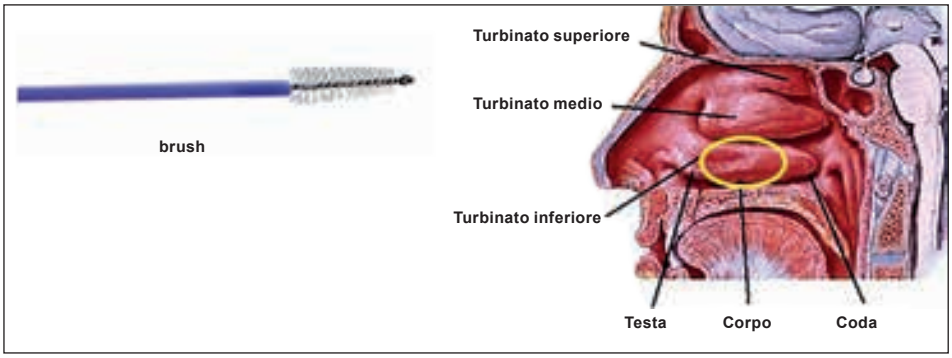

Fig. 6: Endobrush e zona del prelievo.

mutazione o varianti a rivelanza clinica non certa o non nota) quanto terapeutico. Le cellule epiteliali nasali possono inoltre essere conservate a temperature ambiente per 48 ore prima di essere coltivate (persino dopo mesi se liofilizzate), facilitando la raccolta dei campioni nei pazienti in follow-up. Ulteriori studi sono necessari ad implementare tutte le potenzialità di tale metodica.

Bibliografia

1. O'Sullivan BP, Freedman SD. Cystic Fibrosis. Lancet. 2009;373:1891-1904.
2. Macneill SJ. Hodson and Geddes' cystic fibrosis. Epidemiology of cystic fibrosis 2015;4th ed CRC Press.
3. Riordan JR, Rommens JM, Kerem B. Identification of the cystic fibrosis gene: cloning and characterization of complementary DNA. Science. 1989;245:1066-1073.
4. Derichs N. Targeting a genetic defect: cystic fibrosis transmembrane conductance regulator modulator in Cystic Fibrosis. Eur Resp Rev. 2013;22:58-65.
5. Bombieri C, Seia M, Castellani C. Genotypes and phenotypes in cystic fibrosis and cystic fibrosis transmembrane regulator-related disorders. Semin Respir Cript Care Med. 2015;36:189-193.
6. Gelfond D, Borowitz D. Gastrointestinal complication of Cystic Fibrosis. Clin Gastroenterol Hepatol. 2013;11:333-342
7. Rosenstein BJ, Cutting GR. The diagnosis of cystic fibrosis: a consensus statement. Cystic Fibrosis Foundation Consensus Panel. Pediatr. 1998;132:589-595.
8. Paranjape SM, Zeitlin PL. Atypical Cystic Fibrosis and CFTR-related disease. Clin Rev Allerg immunol. 2008;35:116-123.
9. Southern WK. Cystic Fibrosis and forms frustes of CFTR-related disease. Respiration. 2007;74:241-251.
10. Ratjen F, Döring G. Cystic fibrosis. Lancet. 2003;361:681-689.
11. Ratjen F, Bell SC, Rowe SM, et al. Nat Rev Dis Primers. 2015;1:15010.
12. Oomen KP, April MM. Sinonasal manifestations in cystic fibrosis. Int J Otolaryngol. 2012;2012:789572.
13. Steinke JW, Payne SC, Chen PG, et al. Etiology of nasal polyps in cystic fibrosis: not a unimodal disease. Ann Otol Rhinol Laryngol. 2012;121:579–586.
14. Kerem E. Atypical CF and CF related diseases. Paediatric Respiratory Reviews. 2006;7:S144-S146.
15. Robertson JM, Friedman EM, Rubin BK. Nasal and sinus disease in cystic fibrosis. Paediatr Respir Rev. 2008;9:213–219.
16. Lund VJ. Diagnosis and treatment of nasal polyps. BMJ. 1995;311:1411-1414.
17. Newton JR, Ah-See KW. A rewiew of nasal polyposis. Ther Clin Risk Manag. 2008;4:507-512.
18. Nicollas R, Facon F, Sudre-Levillain I, et al. Pediatric paranasal sinus mucoceles: Etiologic factors, management and outcome. Int J Pediatr Otorhinolaryngol. 2006;70:905–908.
19. Alvarez RJ, Liu NJ, Isaacson G. Pediatric ethmoid mucoceles in cystic fibrosis: Long-term follow-up of reported cases. Ear Nose Throat J. 1997;76:538–539.
20. Eggesbo HB, Sovik S, Dolvik S, et al. CT characterization of developmental variations of the paranasal sinuses in cystic fibrosis. Acta Radiol. 2001;42:482–493.
21. Woodworth BA, Ahn C, Flume PA, et al. The delta F508 mutation in cystic fibrosis and impact on sinus development. Am J Rhinol. 2007;21:122–127.
22. Rulon JT, Brown HA, Logan GB. Nasal polyposis in patients with cystic fibrosis. Arch Otolaryngol. 1963;78:192-199.
23. Gentile VG, Isaacson G. Patterns of sinusitis in cystic fibrosis. Laryngoscope. 1996;106:1005–1009.

24. Gysin C, Alothman GA, Papsin BC. Sinonasal disease in cystic fibrosis: Clinical characteristics, diagnosis, and management. Pediatr Pulmonol. 2000;30:481–489.
25. Tandon R, Derkay C. Contemporary management of rhinosinusitis and cystic fibrosis. Curr Opin Otolaryngol Head Neck Surg. 2003;11:41–44.
26. Van Zele T, Claeys S, Gevaert P, et al. Differentiation of chronic sinus diseases by measurement of inflammatory mediators. Allergy. 2006;61:1280–1289.
27. Claeys S, Van Hoecke H, Holtappels G, et al. Nasal polyps in patients with and without cystic fibrosis: A differentiation by innate markers and inflammatory mediators. Clin Exp Allergy. 2005;35:467–472.
28. Mainz JG, Koitschev A. Pathogenesis and management of nasal polyposis in cystic fibrosis. Curr Allergy Asthma Rep. 2012;12:163–174.
29. Oppheneimer EH, Rosenstein BJ. Differential pathology of nasal polyps in Cystic Fibrosis and atopy. Lab Invest. 1979;40:445-449.
30. Feuillet-Fieux MN, Lenoir G, Sermet I, et al. Nasal polyposis and cystic fibrosis: review of the literature. Rhinology. 2011;49:347–355.
31. Shapiro ED, Milmoe GJ, Wald ER, et al. Bacteriology of the maxillary sinuses in patients with cystic fibrosis. J Infect Dis. 1982;146:589–593.
32. Wise SK, Kingdom TT, McKean L, et al. Presence of fungus in sinus cultures of cystic fibrosis patients. Am J Rhinol. 2005;19:47–51.
33. Bargon J, Dauletbaev N, Köhler B, et al. Prophylactic antibiotic therapy is associated with an increased prevalence of Aspergillus colonization in adult cystic fibrosis patients. Respir Med. 1999;93:835–838.
34. Perloff JR, Palmer JN. Evidence of bacterial biofilms on frontal recess stents in patients with chronic rhinosinusitis. American journal of rhinology. 2004;18:377-380.
35. Høiby N, Ciofu O, Bjarnsholt T. Pseudomonas aeruginosa biofilms in cystic fibrosis. Future Microbiol. 2010;5:1663-1674.
36. Zernotti ME, Angel Villegas N, Roques Revol M, et al. Evidence of bacterial biofilms in nasal polyposis. J Investig Allergol Clin Immunol. 2010;20:380-385.
37. Sun Y, Zhou B, Wang C, et al. Clinical and histopathologic features of Biofilm-associated chronic rhinosinusitis with nasal polyps in Chinese patients. Chinese Medical Journal. 2012;125,6:1104-1109.
38. Cohen M, Kofonow J, Nayak JV, et al. Biofilms in chronic rhinosinusitis: a review. American journal of rhinology & allergy. 2009;23:255-260.
39. Boat FT. Cystic fibrosis in adults. Editori: Yankaskas et al., Lippincott-Raven publishers 1999.
40. Cimmino M. Cavaliere M, Nardone M, et al. Clinical Characteristics and genotype analysis of pazient with cystic fibrosis and nasal polyposis. Clin Otolaryngol. 2003;28:125-132.
41. Hadfield PJ, Rowe-Jones JM, Mackay IS. The prevalence of nasal polyps in adult with cystic fibrosis. Clin Otolaryngol. 2000;25:19-22.
42. Hui Y, Gaffney R, Crysdale WS. Sinusitis in patients with cystic fibrosis. Eur Arch Otorhinolaryngol. 1995;252:191-196.
43. Aanæs K. Bacterial sinusitis can be a focus for initial lung colonization and chronic lung infection in patients with cystic fibrosis. Journal of Cystic Fibrosis. 2013;12S2:S1–S20.
44. Brihaye P, Jorissen M, Clement PA. Chronic rhinosinusitis in cystic fibrosis (mucoviscidosis) Acta Otorhinolaryngol Belg. 1997;51:323–337.
45. Mak GK, Henig NR. Sinus disease in cystic fibrosis. Clin Rev Allergy Immunol. 2001;21:51–63.

46. Mainz JG, Koitschev A. Pathogenesis and management of nasal polyposis in cystic fibrosis. Curr Allergy Asthma Rep. 2012;12:163–174.
47. Eggesbø HB, Søvik S, Dølvik S, et al. CT characterization of inflammatory paranasal sinus disease in cystic fibrosis. Acta Radiol. 2002;43:21–28.
48. Nishioka GJ, Cook PR, McKinsey JP, et al. Paranasal sinus computed tomography scan findings in patients with cystic fibrosis. Otolaryngol Head Neck Surg. 1996;114:394–399.
49. McMurphy AB, Morriss C, Roberts DB, et al. The usefulness of computed tomography scans in cystic fibrosis patients with chronic sinusitis. Am J Rhinol. 2007;21:706–710.
50. Graham SM, Launspach JL, Welsh MJ, et al. Sequential magnetic resonance imaging analysis of the maxillary sinuses: implications for a model of gene therapy in cystic fibrosis. J Laryngol Otol. 1999;113:329–335.
51. Centre For Evidence-Based Medicine (CEBM) Oxford: CEBM.
52. Boek WM, Keles N, Graamans K, et al. Physiologic and hypertonic saline solutions impair ciliary activity in vitro. Laryngoscope. 1999;109:396–399.
53. Harvey R, Hannan SA, Badia L, et al. Nasal saline irrigations for the symptoms of chronic rhinosinusitis. Cochrane Database Syst Rev. 2007;3:CD006394.
54. Shak S, Capon DJ, Hellmiss R, et al. Recombinant human DNase I reduces the viscosity of cystic fibrosis sputum. Proc Natl Acad Sci USA. 1990;87:9188–9192.
55. Cimmino M, Nardone M, Cavaliere M, et al. Dornase alfa as postoperative therapy in cystic fibrosis sinonasal disease. Arch Otolaryngol Head Neck Surg. 2005;131:1097–1101.
56. Mainz JG, Schiller I, Ritschel C, et al. Sinonasal inhalation of dornase alfa in CF: A double-blind placebo-controlled cross-over pilot trial. Auris Nasus Larynx. 2011;38:220–227.
57. Costantini D, Di Cicco M, Giunta A, et al. Nasal polyposis in cystic fibrosis treated by beclomethasone dipropionate. Acta Univ Carol Med (Praha). 1990;36:220–221.
58. Mainz JG KA. Management of chronic rhinosinusitis in CF J Cyst Fibros. 2009;8:S10–S14.
59. Lim M, Citardi MJ, Leong JL. Topical antimicrobials in the management of chronic rhinosinusitis: A systematic review. Am J Rhinol. 2008;22:381–389.
60. Vaughan WC, Carvalho G. Use of nebulized antibiotics for acute infections in chronic sinusitis. Otolaryngol Head Neck Surg. 2002;127:558–568.
61. Davidson TM, Murphy C, Mitchell M, et al. Management of chronic sinusitis in cystic fibrosis. Laryngoscope. 1995;105:354-358.
62. Ramsey B, Richardson MA. Impact of sinusitis in cystic fibrosis. J Allergy Clin Immunol. 1992;90:547–552.
63. Jaffe BF, Strome M, Khaw KT, et al. Nasal polypectomy and sinus surgery for cystic fibrosis – A 10 year review. Otolaryngol Clin North Am. 1977;10:81–90.
64. Cepero R, Smith RJ, Catlin FI, et al. Cystic fibrosis – An otolaryngologic perspective. Otolaryngol Head Neck Surg. 1987;97:356–360.
65. Rowe-Jones JM, Mackay IS. Endoscopic Sinus Surgery in the Treatment of Cystic Fibrosis with Nasal Polyposis. Laryngoscope. 1996;106:1540–1544.
66. Keck T, Rozsasi A. Medium-term Symptom Outcome after Paranasal Sinus Surgery in Children and Young Adults with Cystic Fibrosis. Laryngoscope. 2007;117:475–479.
67. Yung MW, Gould J, Upton GJG. Nasal polyposis in children with cystic fibrosis: a long-termfollow-up. Ann Otol Rhinol Laryngol. 2002;111:1081–1086.
68. Amaral MD, Farinha CM. Rescuing Mutant CFTR: a multi-task approach to a better outcome in treating cystic fibrosis. Curr Pharm Des. 2013;19:3497-3508.

69. Ramsey BW, Davies J, McElvaney NG, et al. VX08-770-102 Study Group. A CFTR potentiator in patients with cystic fibrosis and the G551D mutation. N Engl J Med. 2011;365:1663-1672.
70. Davies JC, Wainwright CE, Canny GJ, et al. Efficacy and safety of ivacaftor in patients aged 6 to 11 years with cystic fibrosis with a G551D mutation. VX08-770-103 (ENVISION) Study Group. Am J Respir Crit Care Med. 2013;187:1219-1225.
71. Yu H, Burton B, Huang CJ, et al. Ivacaftor potentiation of multiple CFTR channels with gating mutations. J Cyst Fibr. 2012;11:237-245.
72. Vreede CL, Berkhout MC, Sprij AJ, et al. Ivacaftor and sinonasal pathology in a cystic fibrosis patient with genotype deltaF508/S1215N. Journal of Cys Fibr. 2015;14: 412–413.
73. Sheikh SI, Long FR, McCoy KS, et al. Ivacaftor improves appearance of sinus disease on computerized tomography in cystic fibrosis patients with G551D mutation. Clin Otolaryngol. 2015;40:16–21.
74. Hayes D, McCoy KS, Sheikh SI. Improvement of sinus disease in cystic fibrosis with ivacaftor therapy. Am J Respir Crit Care Med. 2014;190:468.
75. Wainwright CE, Elborn JS, Ramsey BW, et al. TRAFFIC and TRANSPORT Study Groups. Lumacaftor-Ivacaftor in patients with cystic fibrosis homozygous for Phe508del CFTR. N Engl J Med. 2015;373:220-231.
76. Luciani A, Villella VR, Esposito S, et al. Targeting autophagy as a novel strategy for facilitating the therapeutic action of potentiators on DF508 cystic fibrosis transmembrane conductance regulator. Autophagy. 2012;8:1657-1672.
77. Villella VR, Esposito S, Bruscia EM, et al. Disease-relevant proteostasis regulation of cystic fibrosis transmembrane conductance regulator. Cell Death Differ. 2013;20:1101-1115.
78. Villella VR, Esposito S, Maiuri MC, Raia V, Kroemer G, Maiuri L. Towards a rational combination therapy of cystic fibrosis: How cystamine restores the stability of mutant CFTR. Autophagy. 2013;9:1431-1434.
79. Restoration of CFTR function in patients with cystic fibrosis carrying the F508del-CFTR mutation. Autophagy. 2014;10:2053-2074.
80. Tosco A, De Gregorio F, Esposito S, et al. A novel treatment of cystic fibrosis acting on-target: cysteamine plus epigallocatechingallate for the autophagy-dependent rescue of class II-mutated CFTR. Cell Death Differ 2016; doi: 10.1038/cdd.2016.22.
81. Harris CM, Mendes F, Dragomir A, et al. Assessment of CFTR localisation in native airway epithelial cells obtained by nasal brushing. J Cyst Fibros. 2004;3:43–48.
82. Roxo-Rosa M, a Costa G, Luider TM, et al. Proteomic analysis of nasal cells from cystic fibrosis patients and non-cystic fibrosis control individuals: search for novel biomarkers of cystic fibrosis lung disease. Proteomics. 2006;6:2314–2325.

INNOVAZIONI TECNOLOGICHE NEL TRATTAMENTO DELLE PATOLOGIE RINOSINUSALI E DEL BASICRANIO

A. G. Dragonetti, G. Gramellini,
N. Mevio, G. L. Ormellese

La chirurgia endoscopica endonasale sfrutta le caratteristiche tecniche degli endoscopi per l'esplorazione di zone anatomiche altrimenti "nascoste" come i seni paranasali e la base cranica anteriore, media e posteriore, definendo l'approccio endoscopico come il gold standard nella gestione diagnostico-chirurgica della maggior parte delle patologie inerenti a queste strutture. Il successo di questo tipo di chirurgia ha determinato negli ultimi 20 anni un rapido sviluppo sia delle tecniche che delle tecnologie permettendo la sua applicazione anche a strutture estremamente complesse come l'orbita e la base cranica.
Il primo approccio endoscopico risale al 16 secolo DC e prevedeva come fonte luminosa la fiamma di una candela[1]. Successivamente furono utilizzati diversi dispositivi che prevedevano come fonti luminose candele in cera o lampadine elettriche, non garantendo però una visione soddisfacente. Il primo vero endoscopio fu proposto nel 1950 dal Prof. H. Hopkins e prevedeva un'asta rigida associata ad un sistema di lenti. Questo, abbinato ad un sistema di illuminazione doppia, permetteva una buona visione del campo operatorio sia in termini di luminosità che di profondità e contrasto[2].
Da quel momento gli endoscopi rigidi subirono notevoli miglioramenti tecnologici facendo diventare questo strumento un presidio necessario alla gestione sia diagnostica che chirurgica della maggior parte delle patologie naso-sinusali.
L'endoscopio è formato da 5 componenti principali: la fonte luminosa, la componente ottica, la telecamera, il processore ed il monitor.

OTTICHE

Le ottiche utilizzate per la chirurgia endoscopica endonasale sono ottiche rigide costituite da una camicia metallica contenente un dispositivo per l'illuminazione (collegato alla sorgente luce) e un sistema ottico (es. sistema a lenti cilindriche Hopkins), che permette la visione diretta del campo ope-

ratorio o la proiezione dello stesso su un monitor grazie al collegamento con un dispositivo a telecamera. Le ottiche rigide possono avere diverse misure per quanto riguarda il diametro (da 2,7 a 4 mm), la profondità di fuoco (da 10 a 80 mm) e le angolazioni di visione (da 0° a 120°).
EndoCAMeleon STORZ®**:** è un'ottica rigida che permette di cambiare l'angolatura della visualizzazione (da 15° a 90°) senza cambiare l'ottica. È composta da un telescopio Hopkins con diametro di 4 mm e lunghezza della fibra di 18 cm. Il controllo della variazione avviene tramite una ghiera rotante sull'ottica di facile accesso direttamente dal chirurgo durante l'atto operatorio[3] (fig. 1).

ENDOSCOPIA 3D

La visione 3D si basa sul concetto di visione stereoscopica. Gli occhi umani inviano al cervello due immagini indipendenti e leggermente diverse di un oggetto. Le differenze nelle immagini retiniche si definiscono disparità binoculare ed originano dal fatto che i due occhi sono posizionati in una differente posizione della testa. Questo consente al cervello di compiere una ricostruzione che prende il nome di stereovisione e che ci consente di apprezzare il senso di profondità, cioè di capire quanto un oggetto sia lontano dalla nostra testa (fig. 2).
La possibile applicazione dell'endoscopia 3D nel distretto testa e collo trova un ruolo nel poter permettere al chirurgo di riguadagnare il senso della profondità spaziale. La chirurgia nasale con ausilio del microscopio ottico permetteva una dissezione bimanuale ed una visione tridimensionale. Negli anni '90 la chirurgia endoscopica ha di fatto soppiantato l'utilizzo del microscopio in chirurgia nasale con il relativo cono di visione chirurgico limitato, consentendo al chirurgo di poter esplorare il campo

Fig. 1: EndoCAMeleon STORZ. Ottica rigida a variazione di angolatura di visione (EndoCAMeleon® ENT, https://www.karlstorz.com/bo/en/ear-nose-throat.htm).

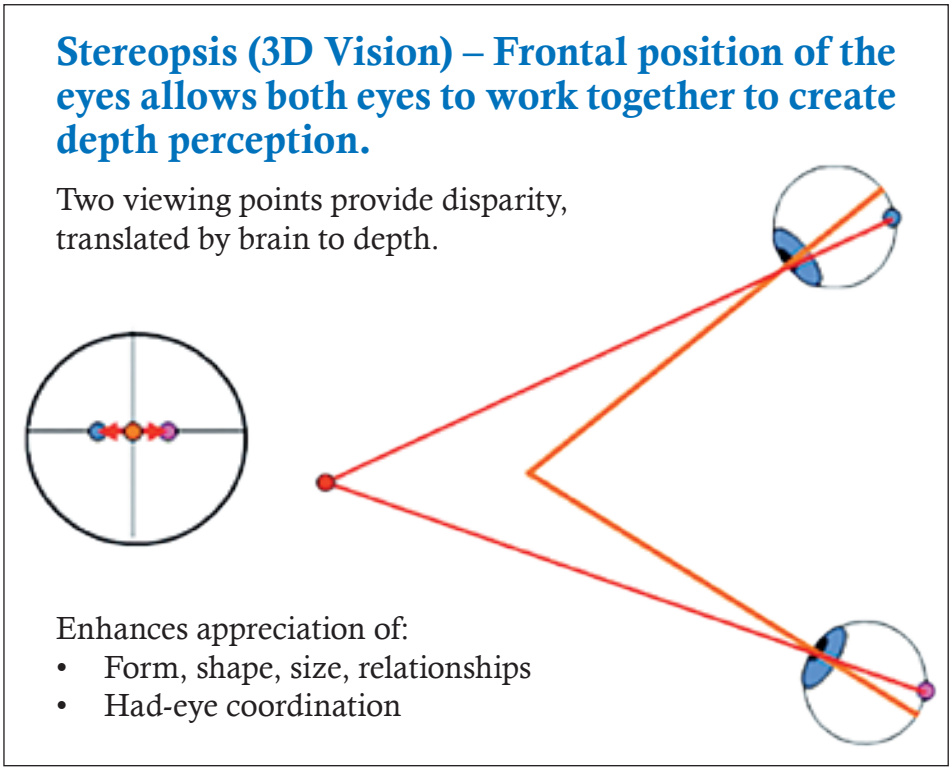

Fig. 2: Rappresentazione fisica di visione stereoscopica (3D).

chirurgico anche con visioni angolate. Questa rivoluzione nella chirurgia nasale, che ha permesso di approcciare con tecniche mininvasive diverse patologie nasali benigne e maligne, si è avuta a spese del senso della profondità per la perdita della visione stereoscopica con endoscopio 2D. Il chirurgo è in grado di ottenere comunque una certa percezione della profondità attraverso l'interazione dell'ottica con gli altri strumenti e i continui movimenti dell'ottica, tuttavia il senso della profondità rimane spesso inaccurato[4].

L'endoscopia 3D viene descritta negli anni '90 da Becker e colleghi. Gli autori concludevano che la visione 3D permetteva una migliore visualizzazione delle strutture anatomiche e delle loro relazioni spaziali. Gli endoscopi 3D di prima generazione usavano video a due canali, montavano due chip sulla punta dello strumento che ne condizionavano un diametro maggiore, una risoluzione di scarsa qualità e non potevano essere a visione angolata[5].

La letteratura sull'argomento va analizzata con un occhio critico. Infatti la maggior parte dei lavori che confrontano l'endoscopia 2D e la 3D prendono in esame lavori di chirurgia laparoscopica con endoscopi 3D di prima generazione e con risultati controversi. Va sottolineato inoltre come

il 2% della popolazione sana non ha una visione stereoscopica, mentre il 15% della popolazione ha un deficit minore nella visione stereoscopica, quindi un non trascurabile numero di chirurghi deve aspettarsi un guadagno limitato nell'utilizzo di questa tecnologia[6].
In un interessante lavoro Ogino-Nishimura e colleghi hanno valutato l'utilità dell'endoscopia 3D in laboratorio di dissezione. Gli autori concludevano che l'endoscopia 3D faciliti il riconoscimento dell'anatomia e consenta una superiore percezione spaziale soprattutto nel comparto posteriore e negli approcci chirurgici all'ipofisi. Veniva inoltre consegnato un questionario di valutazione ai discenti che dimostrava come la maggior parte dei chirurghi fosse fortemente interessato ad utilizzare questa tecnologia, giudicata in grado di aiutare nell'orientamento spaziale e potenzialmente in grado di diminuire le complicanze chirurgiche[7] (fig. 3).
Ad oggi è disponibile una sola review in letteratura sul confronto tra endoscopia 2D e 3D in ambito di chirurgia nasale e della base cranica. Zaidi e colleghi concludono che, benché la maggior parte degli autori supporti l'utilizzo dell'endoscopia 3D, non è possibile dimostrare una superiorità clinica della tecnologia 3D, mentre il consenso è unanime nell'affermare che acceleri la curva di apprendimento dei chirurghi in formazione e possa velocizzare i tempi chirurgici[8]. In particolare l'endoscopia 3D trova un ruolo nella chirurgia dei comparti posteriori, dell'ipofisi e della base cranica[4,8,9].
Gli attuali limiti dell'endoscopia 3D sono rappresentati da una distorsione di immagine e occasionali distorsioni di colore, prevalentemente a carico del rosso, durante le fasi chirurgiche negli spazi stretti come quelli del comparto anteriore nasale. Questo è dovuto al fatto che il chip che consente l'acquisizione dell'immagine tridimensionale è montato sulla punta dello strumento ed è sufficiente che l'endoscopio si sporchi anche solo in parte per perdere la qualità tridimensionale. Inoltre va sottolineato come al momento siano disponibili solo ottiche a 0° e 30° che possono non essere sufficienti nell'approccio al seno frontale o mascellare nei quali sarebbe ottimale avere a disposizione anche delle ottiche a 45° o 70°.

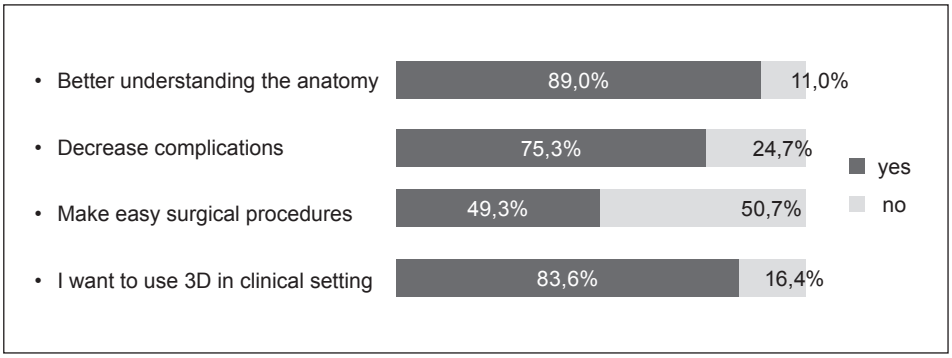

Fig. 3: Questionario valutazione Endoscopia 3D (Ogino Nishimura)[7].

Non sono ancora in commercio dei sistemi di lavaggio da montare sull'ottica dedicata né dei supporti di holding dell'ottica. Sono riportate in letteratura anche alcuni episodi di vertigine accusate dai chirurghi a causa dell'utilizzo di occhiali 3D[4,8,9].

Sistemi ottici 3D di nuova generazione

TIPCAM 3D (STORZ): È un sistema ottico 3D, 4 mm di diametro, disponibile nelle angolazioni di visione di 0° e 30°. Permette il passaggio diretto dalla visione 2D a quella 3D senza la necessità di cambiare l'ottica (immagini in FULL HD sia in 2D che in 3D). È utile nella chirurgia delle strutture anatomiche convesse come i seni sfenoidali. Presenta tre modalità di visualizzazione: CLARA, CHROMA e SPECTRA sia in 2D che in 3D. Per l'utilizzo di questo dispositivo è necessario un monitor 3D e appositi occhiali da visione[10].
VISIONSENSE III® (Visionsense®): Il sistema di visione Visionsense 3D consente un miglioramento della percezione della profondità e garantisce una visione della conformazione anatomica intraoperatoria molto realistica. Questo viene ottenuto attraverso un sistema di nuova generazione che si basa su un complesso algoritmo di processazione di immagine in grado di ricostruire una visione stereoscopica "ad occhio di insetto" grazie ad un singolo microchip montato sulla punta dell'endoscopio. La telecamera è collegata ad un'ottica del diametro di 4 mm con angolatura di visione di 0° o 30°. Durante la procedura chirurgica è possibile gestire un menù con diverse opzioni quali la variazione della dimensione dell'immagine sullo schermo, la luminosità, la possibilità di visualizzare l'immagine sia in 2D che in 3D. L'immagine è visualizzata su un monitor 3D stereoscopico LED con una risoluzione Full-HD e per essere apprezzata il team chirurgico deve indossare degli occhiali a polarizzazione passivi[11] (fig. 4).

TELECAMERE E MONITOR 4K

La tecnologia 4K è una nuova risoluzione video che è stata inizialmente utilizzata per la riproduzione cinematografica. Offre una risoluzione di 3840x2160, di quattro volte superiore rispetto ai sistemi esistenti HD 1080 e pertanto viene definita Ultra HD (fig. 5).



Fig. 4: Ottica Visionsense III (visone 3D)[11].

Utilizzando i monitor 4K è possibile apprezzare una notevolmente più ampia gamma di colori rispetto ai sistemi HD, avvicinandosi in tal modo alla gamma di colori percepibile dall'occhio umano (fig. 6).
È opportuno sottolineare che per i monitor 4K è consigliabile una minore distanza dallo schermo; ciò consente di apprezzare al meglio la risoluzione extra dei monitor 4K, i colori ed una migliore percezione della profondità dell'immagine (fig. 7).
In letteratura vi sono ad oggi due soli lavori sull'argomento. Maier e colleghi hanno analizzato l'utilizzo della 4K in medicina forense, concludendo che il valore aggiunto di tale tecnologia risulti nella possibilità di ottenere immagini con una qualità e un dettaglio maggiore anche dopo importanti ingrandimenti. Questo appare molto utile anche per analisi di materiali microscopici e avrebbe inoltre un'importante risvolto didattico[12] (fig. 8).
Woo ha utilizzato la tecnologia 4K in videolaringoscopia, affermando che le immagini acquisibili risultano più accurate e chiare e potenzialmente in grado di aiutare a formulare diagnosi più certe. Il limite attuale della 4K in ambito laringologico è rappresentato dal fatto che è utilizzabile solo con endoscopi rigidi, mentre non sono in commercio fibrolaringoscopi 4K. La stroboscopia rimane comunque l'esame di riferimento per la diagnostica in laringoscopia[13].
Le applicazioni future di questa interessante tecnologia saranno a nostro parere la combinazione con la tecnologia NBI e con l'endoscopia 3D.
VISERA 4K UHD (Sony Olympus Medical Solutions®): Consente la ripresa di immagini con risoluzione 4K (4096x2180 pixel) e Ultra HD con 3840x2160 pixel, permettendo la visualizzazione di immagini nitide e realistiche. Questa tecnologia consente l'impostazione di una scala cromatica che include circa un miliardo di colori e presenta un'ampiezza 64 volte maggiore rispetto alla tecnologia Full HD. Questo permette di effettuare una calibratura cromatica più precisa rendendo più facile l'identificazione delle strutture anatomiche intraoperatorie[14].

S-TECHNOLOGIES STORZ PROFESSIONAL IMAGE ENHANCEMENT SYSTEM MODALITIES USING THE ÍSPIES APP

Permette al chirurgo di valutare stati di differenti tessuti grazie a illuminazioni omogenee e alterazioni del contrasto esaltando la natura delle strutture anatomiche (arterie e vene) mediante le modalità Clara, Croma, Clara-Croma combinate o differenziando le tipologie tessutali Spectra A, Spectra B.
La letteratura riporta solo 4 lavori in merito alla specialità uro-ginecologica in riferimento alla diagnostica differenziale oncologica. I risultati mostrano un effettivo guadagno qualitativo delle immagini esaminate rispetto alla luce bianca. Sono necessari studi in merito per poter validare e standardizzare la metodica[15].

Fig. 5: Schematizzazione della differenza di risoluzione fra sistemi HD, Full HD e Ultra HD.

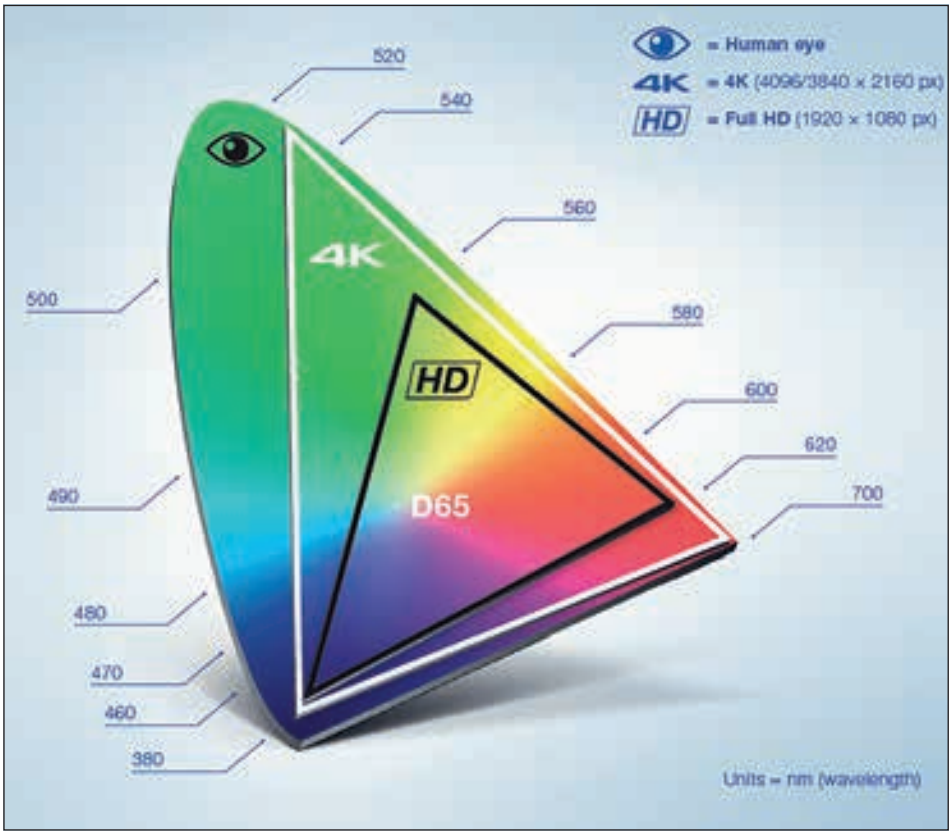

Fig. 6: Gamma di colori apprezzabile con i vari sistemi di visione (occhio umano, 4K, HD).

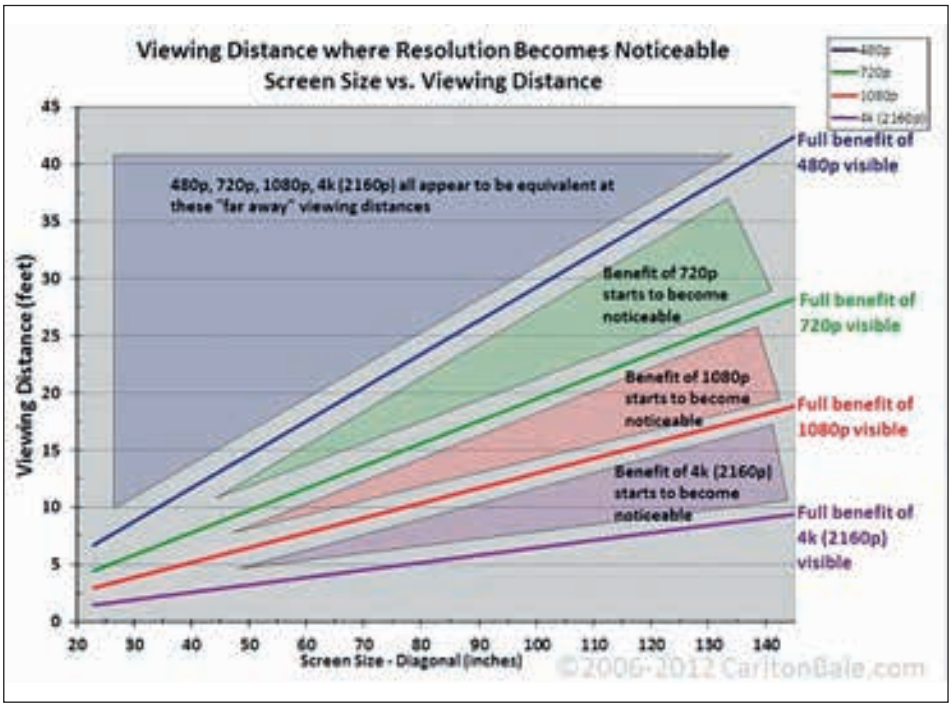

Fig. 7: Distanza per visione ottimale con tecnologia 4K.

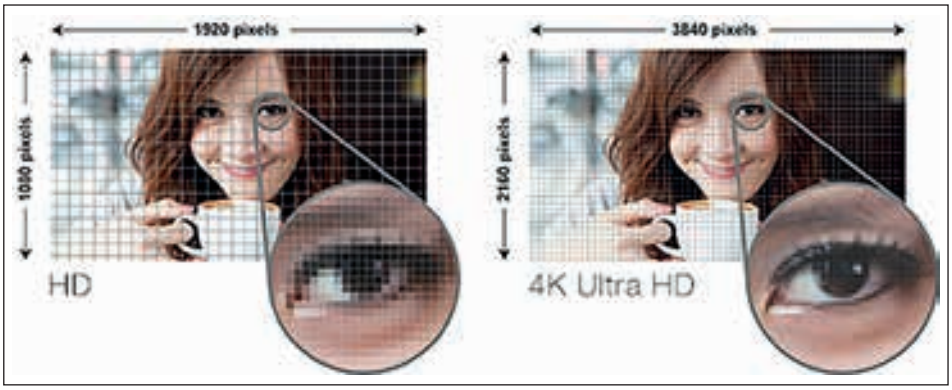

Fig. 8: Esempio differenza qualitativa di risoluzione ad alto ingrandimento con tecnologia 4K (Maier)[12].

IMMAGINI AUTOFLUORESCENZA (AF)

Con questa tecnica si ottengono delle immagini endoscopiche che permettono la differenziazione tra normali tessuti mucosi e tessuti con caratteristiche di malignità; questo avviene utilizzando il fenomeno della fotosensibilizzazione tipico dell'acido 5-aminolevulinico.

L'entità della risposta del fenomeno può essere valutata tramite l'indagine analitica spettroscopica oppure soggettivamente confrontando le immagini risultanti dal complesso videotelescopico.
Nella letteratura attuale alcuni autori si dedicano a studi di autofluorescenza a 2 fotoni eccitati; la ricerca vuole dimostrare la possibilità di riconoscere e quantificare la presenza di cellule eosinofile all'interno del secreto nasale, con metodica non invasiva, senza dover effettuare procedimenti di fissazione del materiale ma elaborando mediante e filtri e processori il segnale di autofluorescenza 700 µm rilevato con i comuni fibroscopi[16].

NARROW BAND IMAGING (NBI)

Questa metodica di endoscopia biologica è ormai nota da molti anni e da sempre dedicata allo screening e alla valutazione di comparazione con luce bianca nelle patologie precancerose e francamente neoplastiche dei distretti quali cavo orale, faringe e laringe[17,18].
La tecnologia NBI è ormai abbinata ai sistemi HDTV e questo permette di ottenere maggiore definizione, accuratezza e quindi sensibilità e specificità; è stato possibile ottenere questo riducendo la dimensione dei pixel rispetto allo standard tradizionale 576 e incrementando il loro numero a valori superiori ai 2 000 000.
La Tecnologia NBI si avvale di un filtro selettivo sulle lunghezze d'onda del verde e del blu (540-415 µm). L'immagine endoscopica viene processata e rielaborata così da ottenere un assorbimento dei valori verde-blu e una risultante RGB riflettente il rosso. L'immagine che ci si presenterà rispecchierà lo stato vascolare epiteliale in blu e uno strato sottomucoso in verde.
Alcuni autori hanno cercato di definirne un possibile utilizzo nel distretto nasale; dalla letteratura si evince un effettivo guadagno nella diagnosi del carcinoma rinofaringeo primitivo o di eventuali recidive dopo RT[19].
Certamente risulta un potenziale aiuto, secondo alcuni autori, per la valutazione ed il follow up delle lesioni vasculitiche come le granulomatosi e nelle teleangectasie emorragiche ereditarie[20,21].

FONTE LUMINOSA

Anche se l'esatta quantità di luce necessaria varia in base all'ottica utilizzata, al monitor associato e alla tecnica chirurgica (visione diretta dall'endoscopio o visione attraverso monitor), nella chirurgia endoscopica endonasale è sempre richiesta una sorgente luminosa ad alta potenza. Infatti l'emoglobina all'interno della cavità nasale assorbe una grande quantità di luce rendendo necessario l'utilizzo di una adeguata fonte di luce per poter visualizzare immagini in modo sufficientemente nitido.

Nel 1876 Nitze utilizzò per la prima volta la lampadina elettrica ad incandescenza come fonte luminosa per un endoscopio[22]. Nel 1960 Storz propose per la prima volta una fonte di luce fredda. Questa tecnologia permette tuttora di generare la luce all'esterno dell'endoscopio e trasmetterla alla punta dello strumento tramite un conduttore di luce a fibre ottiche, riducendo al minimo il calore generato dall'endoscopio ed evitando così danni termici ai tessuti circostanti[23].
Le sorgenti luminose produttrici di luce fredda attualmente utilizzate comprendono le lampade a LED (Light Emitting Diode) e le lampade allo Xenon che offrono numerosi vantaggi quali una maggior durata, una potenza maggiore (300 Watt), una luce chiara, un minor consumo di energia e una bassa produzione di calore[1].

MONITOR

Prima dell'avvento dei monitor la chirurgia endoscopica nasale veniva effettuata attraverso la visione diretta dall'endoscopio comportando un certo discomfort per il chirurgo, una difficile partecipazione all'atto chirurgico del personale di sala operatoria, una difficoltà nella raccolta della documentazione clinica e nel tutoraggio dei giovani chirurghi. L'avvento dei monitor ha permesso di migliorare nettamente queste condizioni, consentendo al chirurgo di ottenere una migliore posizione ergonomica, aumentando la consapevolezza e la partecipazione di tutto il personale di sala operatoria e rendendo possibile la raccolta di immagini e video dell'atto operatorio, assumendo così un ruolo determinante nel tutoraggio dei giovani chirurghi e determinando una semplificazione della learning curve.
Esistono diversi modelli di monitor che si differenziano principalmente per la risoluzione.
Full HD: ha come caratteristiche principali una risoluzione di 1920x1080 pari a 2073600 pixel, uno schermo in 16:9 (rispetto al 4:3) e un sistema a scansione progressiva con una frequenza di aggiornamento pari a 60 Hz.
Ultra HD: differisce dal sistema HD principalmente per il numero di pixel che risulta essere quasi il doppio (8294400 pixel, ossia 3840x2160), rendendo l'immagine più nitida e conferendo un effetto di profondità più realistico.
4K: si differenzia dall'Ultra HD per il numero di pixel orizzontali che risultano essere circa il 7% in più rispetto all'Ultra HD (4096x2160)
3D: permette una visione stereoscopica del campo chirurgico garantendo un miglior controllo della profondità. Gli schermi utilizzati possono essere HD (3D-HD) o SD (Standard Definition). Necessita dell'utilizzo di ottiche dedicate e occhiali appositi. Nella maggior parte dei sistemi disponibili in commercio è possibile virare agevolmente dalla visione 2D alla visione 3D durante l'intervento chirurgico.

Head Mounted Display 3D (SONY®): è un dispositivo composto da un display unito ad un elmetto che viene indossato direttamente dal chirurgo determinando una visione diretta binoculare. Le immagini vengono infatti trasmesse a due pannelli OLED (Organic Light Emitting Diode) indipendenti per mostrare due immagini separate, una per l'occhio sinistro e una per l'occhio destro di chi indossa il dispositivo. Questo consente di ottenere immagini stereoscopiche fluide, minimizzando l'effetto scia o crosstalk[24] (fig. 9).
La possibilità di accedere a monitor che garantiscono una risoluzione sempre maggiore associata ad una frequenza di aggiornamento alta e ad una ampia visione di schermo, ha permesso di ottenere immagini chirurgiche sempre più realistiche dal punto di vista del colore, della nitidezza, della profondità e del contrasto permettendo un atto chirurgico preciso e sicuro anche in quelle zone anatomiche considerate di difficile accesso (seni paranasali, base cranica, orbita…).

NAVIGATORE ELETTROMAGNETICO

Il recente sviluppo della chirurgia endoscopica endonasale (ESS) ha aperto la strada al trattamento di strutture complesse come l'orbita e il basicranio in aggiunta al trattamento delle patologie esclusive dei seni paranasali. Gli spazi angusti, le variazioni anatomiche di ciascun paziente e il sanguinamento intraoperatorio, sono solo alcuni dei fattori che limitano la capacità del chirurgo di localizzare adeguatamente lo strumento chirurgico all'interno delle cavità nasali[25]. L'utilizzo del neuronavigatore è un valido aiuto per il chirurgo nel riconoscimento intraoperatorio delle strutture anatomiche.
L'utilizzo delle tecniche navigate fu introdotto per la prima volta nel campo dell'Otorinolaringoiatria da Schlondorff nel 1988[26]. L'introduzione della neuronavigazione applicata alla chirurgia endoscopica endonasale ha

Fig. 9: Head mounted display 3D24 (https://sp.sony-europe.com/da/8781/81efd096f545860fa9a061f72fad679d.jpeg).

permesso un immenso sviluppo e progresso della tecnica chirurgica stessa. La combinazione di queste di queste due tecniche ha aperto l'opportunità di esplorare nuovi approcci chirurgici e proporre una chirurgia sempre meno invasiva[25].
I primi neuronavigatori utilizzavano un sistema ottico di riferimento, mediante il quale un sistema di registrazione esterno posto cranialmente al paziente eseguiva delle ricostruzioni ortogonali spaziali rilevando lo strumento chirurgico su una linea di visione diretta; tuttavia se la linea di visione veniva disturbata in qualsiasi momento dell'atto chirurgico, le immagini sullo schermo del navigatore venivano interrotte[27,28].
Recentemente i navigatori ottici sono stati soppiantati da quelli elettromagnetici che garantiscono una maggior precisione associata ad una miglior affidabilità (tab. 1).

	ELECTROMAGNETIC TRACKING SYSTEM	**OPTICAL TRACKING SYSTEM**
Registering probe	A registration probe is used which is an electro-magnetic sensor and it is completely integrated with the headset	Four Infra-red light-emitting diodes are used and the positions of these diodes are measured through an infra-red 3-D based localizer
Headset	A headset which has a navigation sensor is placed on the patient's head	A headset permitting attachment of reference frame with light-emitting diodes for optical tracking is placed on the patient's head
Registration	Surface registration protocol in which several anatomically distinct position on the patient's face are touched is used in Fiagon system, automatic registration is performed in Instatrak 3500 plus and Fusion System	Point merge protocol in which anatomical fiducial points are used for marking or surface merge protocol where contour mapping is used for marking are the registration protocols commonly used
Anatomical contours	Lateral canthi of both of eyes, base on the nasal philtrum are the typically used contours	Medial brows, nasal dorsum, tragi are typically used contours
Registration verification	Registration is verified by localizing known bony landmarks on the face where the skin is tightly adherent to the bone	Registration is verified by localizing known bony landmarks on the skull and in the nasal cavity
Instrument localization	Instrument can be localized within the triangular electromagnetic field at any point during the surgery and exact anatomical location can be verified	Interruption in the line of sight between the overhead digitizer, surgical instrument or the surgeon's operating hand could lead to disturbance in the anatomic location

Tab. 1: Differenze tra navigatore elettromagnetico e navigatore ottico[25].

Nel 1991 per la prima volta si è provato ad utilizzare un campo magnetico per il riconoscimento della posizione di strumenti chirurgici all'interno delle cavità nasali. I primi studi però mostravano una certa difficoltà nell'utilizzo di questa strumentazione su larga scala data la grande suscettibilità che il navigatore elettromagnetico aveva riguardo le interferenze elettromagnetiche che le strumentazioni di sala operatoria esercitavano sul sistema di ricezione[29]. Tale ostacolo fu risolto con l'impiego di generatori di campi magnetici a bassa intensità che non subiscono l'influsso di componenti metallici ed elettrici impiegati nelle sale operatorie standard.

Il sistema generalmente si avvale dell'utilizzo di monitor ad alta risoluzione, un sistema computerizzato di elaborazione dei dati con DVD attraverso il quale avviene la trasduzione dell'imaging radiologico, sia TC che RM del massiccio facciale, un magnete elettrico generatore di campo, placca fiduciaria di riferimento del massiccio, svariati probe per il riconoscimento dei punti di repere, il più delle volte aspiranti e navigati (fig. 10).

Fig. 10: Allestimento della sala operatoria con sistema di neuronavigazione elettromagnetico (immagine personale).

Le immagini DVD TC e RM vengono riprodotte su di un monitor e rese interattive mediante il riconoscimento di macropunti di repere anatomici del viso del paziente preimpostati, che possono differire tra di loro a seconda delle case produttrici. La calibrazione di questi punti è certamente il punto nodale dell'utilizzo del navigatore, pena l'inutilità della metodica per imprecisione; questa viene effettuata in un tempo preoperatorio, con campo sterile.
L'utilizzo del navigatore ha permesso di approcciare in modo più sicuro e più radicale tutti quei casi complessi o nei quali si ha un sovvertimento della normale anatomia, come nelle patologie diffuse dei seni paranasali (poliposi massive, sinusiti fungine, mucoceli), negli approcci estremi endonasali al seno frontale attraverso le senotomie di Draf e con alcuni accorgimenti anche nell'approccio esterno per via bicoronale, nella chirurgia di revisione, permettendo di distinguere i principali punti di repere spesso mascherati da esiti cicatriziali o da recidiva della patologia polipoide, nella chirurgia della base cranica (neoplasie ipofisarie, neoformazioni sellari e pre-sellari, neoplasie del clivus) e nelle patologie orbitarie (decompressione orbitaria, decompressione del nervo ottico)[30,31].

STRUMENTAZIONE CHIRURGICA

SINUS BALLOON

Per il trattamento della rinosinusite cronica la tendenza moderna è quella di ricercare metodiche chirurgiche minimamente invasive che permettano la preservazione delle strutture anatomiche e funzionali, garantendo comunque un buon risultato funzionale. Il Sinus Balloon è un presidio innovativo che negli ultimi anni ha rivoluzionato la chirurgia endoscopica. Dalla sua presentazione negli USA nel 2004 è diventato uno strumento apprezzato ed utilizzato in tutto il mondo grazie ad un sistema di dilatazione con palloncino abbinato ad una sofisticata tecnologia che permette la dilatazione degli osti dei seni paranasali tramite un accesso minimamente invasivo[32].
L'attrezzatura base è composta da una guida malleabile di acciaio inossidabile che presenta distalmente una punta smussa, cateteri che presentano una lunghezza e un'angolatura diversa in base al seno che vanno a sondare (frontale, mascellare, sfenoidale), un balloon e un sistema di gonfiaggio ad alta pressione. Il catetere viene posizionato endoscopicamente in prossimità dell'ostio del seno da trattare. Il filo guida viene fatto passare attraverso il catetere fino ad arrivare all'interno del seno permettendo il passaggio del ballon al di sopra della guida e il suo posizionamento a cavallo dell'ostio. Viene quindi gonfiato il balloon con soluzione fisiologica tramite un meccanismo che permette l'attuazione di un'alta pressione temporanea (almeno 12 atmosfere). Questo determina una compressione della mucosa circostante il balloon causando microfratture dell'osso adia-

cente. Lo scopo di questa tecnologia è di ristabilire il drenaggio naturale del seno con un approccio minimamente invasivo. I primi balloon richiedevano la conferma fluoroscopica del corretto posizionamento del catetere, esponendo il paziente ed il chirurgo a radiazioni ionizzanti. Le successive tecnologie hanno ovviato a questo problema collocando una fibra ottica sulla punta dello strumento, in modo da determinare tramite transilluminazione il corretto posizionamento del catetere[33]. Recentemente, sempre a questo scopo, è stato proposto un nuovo prodotto (**NuVent EM Balloon Sinus Dilation System** – Medtronic) che abbina l'utilizzo del balloon ad una tecnologia di navigazione a guida elettromagnetica, consentendo di verificare il posizionamento dello strumento in tempo reale su immagini tridimensionali pre-operatorie (TC e RMN)[34] (fig. 11).
La sinusoplastica con balloon è una procedura che può essere effettuata in modo esclusivo o con approccio combinato. È un intervento mini-invasivo, generalmente ben tollerato dal paziente e per questi motivi effettuabile anche in regime ambulatoriale.
In base alla nostra esperienza ed alla letteratura più recente le indicazioni all'utilizzo di questo device sono le cefalee rinogene da ingombro delle strutture del recesso frontale (pneumatizzazione agger, processo uncinato, megabulla, bulle etmoido-frontali) e nelle disventilazioni dello stesso che determinano uno stato flogistico del seno frontale. Non vediamo indicazione nelle rinosinusiti croniche.
È comunque un device che dovrebbe essere sempre a disposizione nel set endoscopico, perché in alcuni casi può facilitare il reperimento e il drenaggio del recesso e del seno frontale; purtroppo i costi elevati ne limitano enormemente questo impiego.

Fig. 11: NuVent EM Balloon Sinus Dilation System (Medtronic http://www.medtronic.com/us-en/healthcare-professionals/products/ear-nose-throat/balloon-sinus-dilation/nuvent-em-balloon-sinus-dilation-system/indications-safety-warnings.htm).

Microdebrider

È uno strumento motorizzato che permette di rimuovere i tessuti molli endonasali in modo atraumatico, preciso e pressoché esangue. È formato da un manipolo su cui si connettono due cannule concentriche a punta smussa: quella esterna è una guaina di protezione e presenta al suo estremo una finestra dalla quale emerge una lama a taglio rotante. Il manipolo risulta cavo e collegato ad un sistema di aspirazione ed irrigazione continua che determina l'aspirazione della mucosa tagliata e una continua pulizia del campo operatorio. La punta è orientabile e sono disponibili lame sia rette che curve, permettendo così di raggiungere zone altrimenti difficili da trattare. Il manipolo è collegato ad un motore centrale con velocità di rotazione da 3 000 a 12 000 giri/min associato ad un display che permette di modificare la velocità delle lame poste in punta. Il microdebrider trova la sua applicazione nel trattamento chirurgico delle poliposi massive in corso di FESS (utile anche negli interventi di revisione) e nella fase disostruttiva in corso di EOS (papilloma invertito, ITAC…).
Molto utili, specie negli approcci endonasali al seno frontale e mascellare, sono i debrider che montano lame angolate (da 30° a 70°) per la rimozione di polipi, preservando la mucosa e permettendo così l'attuazione di una chirurgia efficace e il meno traumatica possibile.
Indispensabili per questi approcci, oltre agli strumenti taglienti angolati, i debrider che montano frese angolate, diamantate e taglienti da 30° a 90°, partendo dallo Storz, che arriva a 12 000 giri, per arrivare a quelli più recenti (Medtronic e Olympus) che possono raggiungere una potenza di 30 000 giri, migliorando l'efficacia e diminuendo il traumatismo sull'osso.
Recentemente si è assistito all'introduzione di un debrider con coagulazione bipolare incorporata (PK Diego Powered Debrider System® – Olympus), utile per l'asportazione del tessuto adenoideo rinofaringeo[35] (fig. 12).

Cavitron

Il Cavitron Ultrasonic Surgical Aspirator (CUSA: Integra LifeSciences Corporation, NJ, USA) è un device generalmente utilizzato per resezioni epatiche in tumori gastrointestinali. I tessuti sono selettivamente frammentati dalla vibrazione ultrasonica della punta cava in titanio dello strumento. Qui un sistema di irrigazione ed aspirazione permette l'asportazione dei tessuti frammentati[36].
È un utile strumento nella chirurgia endoscopica del basicranio e dello spazio orbitario, in particolare nel debulking delle masse neoplastiche. Adatto nella selezione ed aggressione di tessuti ad alto contenuto d'acqua.
È costituito da un manipolo che permette un'attività bimanuale, il campo di lavoro è sostanzialmente esangue, non è necessaria coagulazione adiuvante[37].

Fig. 12: PK Diego Powered Debrider System® (http://medical.olympusamerica.com/products/debrider/diego%C2%AE-elite).

Emostatici sigillanti

Nella quotidianità della nostra attività chirurgica videoendoscopica, nel corso di interventi complessi, in distretti di pertinenza neurochirurgica ed in collaborazione con i suddetti specialisti, sentiamo la necessità dell'utilizzo di materiali che ci permettano di effettuare una emostasi senza dover necessariamente utilizzare device elettrocoagulatori, potenzialmente dannosi per le strutture che siamo in procinto di trattare.
Attualmente in commercio esistono diversi prodotti che permettono questa funzione, come schiume con matrice di gelatina suina riassorbibile sterile e trombina umana destinate all'impiego emostatico tramite applicazione sulla superficie sanguinante.
Il meccanismo di azione coinvolge la matrice che possiede proprietà emostatiche e funge da supporto meccanico per l'adesione e l'aggregazione delle piastrine, avvalendosi della cascata della coagulazione fisiologica del paziente. Si attiva la trombina endogena del paziente che converte il fibrinogeno in un coagulo di fibrina insolubile.
La matrice emostatica viene completamente assorbita in 4-6 settimane. Nella tabella 2 sono illustrati i principali dispositivi emostatici sigillanti descritti in letteratura[38,39,40,41].

Piezosurgery

Il tessuto osseo storicamente è stato sempre chirurgicamente approcciato o con strumenti manuali (scalpelli, bisturi…) o con strumenti motorizzati (trapani). Gli strumenti manuali sono difficili da manovrare soprattutto quando è richiesto un taglio preciso (in prossimità di vasi o nervi); gli strumenti motorizzati, oltre a non garantire un taglio preciso a livello della corticale ossea, generano calore a livello dei tessuti trattati alterando la

DISPOSITIVI MEDICI			
Emostatici	**Origine Animale**	Collagene *(struttura fibrillare organizzata a tripla elica)*	Antema *(equino)* Avitene *(bovino)* Condress *(equino)* Lyostipt *(bovino)* Tissufleece E *(equino)* Collatamp EG *(equino)* Gentafleece *(equino)*
		Gelatina *(depolimerizzazione del collagene)*	Cutanplast *(suino)* Equispon *(suino)* Floseal *(bovino)* Gelita tampone *(suino)* Gelitaspon *(suino)* Spongostan *(suino)* Surgiflo *(suino)*
	Origine vegetale	Cellulosa	Tabotamp Equicel Gelitacel
		Polisaccaridi	Arista AH
	Origine Minerale	Sostanze minerali inerti	Quick Clot
Sigillanti	**Origine semisintetica**	Glutaraldeide + Albumina bovina *Derivato animale*	Bioglue
		Zeina di mais *Derivato vegetale*	Ethibloc
	Origine sintetica	Cianoacrilato	Glubran 2 Omnex Histoacryl Internal
		Polimeri Polietilene Glicole (PEG)	Coseal Duraseal Pleuraseal Vascuseal
FARMACI			
Emostatici	**Origine umana**	Emoderivati Fibrina + Trombina umana + vari comp.	Artiss *(colla)* Beriplast P *(colla)* Evicel *(colla)* Quixil *(colla)* Tachosil *(falda)* Tisseel *(colla)* Tissucol *(colla)*

Tab. 2: Emostatici sigillanti.

guarigione dei tessuti stessi. Questi limiti hanno stimolato lo ricerca di uno strumento innovativo che permetta di tagliare l'osso senza causare necrosi dei tessuti non mineralizzati: la Piezosurgery[42].
Il potenziale piezoelettrico fu descritto per la prima volta nel 1880 dai fratelli Curie, quando notarono che certi tipi di ceramiche e cristalli, se attraversati da corrente elettrica, generavano un'oscillazione con frequenza d'onda tipiche degli ultrasuoni. Notarono anche che questa oscillazione, se applicata al tessuto osseo tramite uno strumento appuntito, produceva il fenomeno chiamato "cavitazione", ovvero il taglio meccanico selettivo di tessuti mineralizzati[43,44].
Lo studio della Piezosurgery subì un notevole sviluppo nel XX° secolo, soprattutto negli anni '80-'90, epoca in cui vennero effettuato studi istolo-

gici su modelli animali che rivelarono che le osteotomie effettuate con la tecnica della Piezosurgery garantivano una miglior guarigione dell'osso associata ad un minor trauma dei tessuti circostanti e ad un minor sanguinamento[45].
Lo strumento è composto da due manipoli collegati alla stessa unità. Questa unità è deputata alla produzione di energia da inviare ai manipoli stessi; contiene inoltre due pompe peristaltiche che permettono la continua irrigazione delle strutture ossee con soluzione fisiologica determinando il raffreddamento delle strutture trattate. La Piezosurgery utilizza le onde ultrasoniche a bassa frequenza (25-30 kHz) generate dall'effetto piezoelettrico. La potenza dello strumento può essere modulata fra 2,8 e 16 W, in base alla densità dell'osso da tagliare. Le micro vibrazioni prodotte dal piezoelettrico causano una vibrazione lineare della punta di taglio (da 60 a 210 μm). Esistono molteplici manipoli che differiscono per angolazione e grandezza della punta di taglio[42].
Negli ultimi 20 anni la Piezosurgery è stata ampiamente utilizzata in numerose procedure chirurgiche che includono l'otochirurgia, la chirurgia dell'orbita e la chirurgia orale e maxillo-facciale[46]. Recentemente si è assistito ad un notevole sviluppo di questa tecnologia applicata alla chirurgia endoscopica endonasale, trovando una sua applicazione nella terapia chirurgica delle neoplasie nasali benigne, come gli osteomi, e maligne (EOS), delle stenosi delle vie lacrimali (DCR), delle patologie flogistiche croniche (FESS e revisioni), nelle deformità della piramide nasale (rinoplastica).
In uno studio del 2009 sono stati analizzati i risultati ottenuti su 14 interventi di revisione di FESS utilizzando per la rimozione delle strutture ossee solamente la Piezosurgery, ottenendo ottimi risultati funzionali, senza complicanze e mostrando l'utilità di questa tecnologia nella rimozione di tessuto osseo da strutture delicate (orbita, parete laterale della lamina cribra, basicranio), preservando i tessuti molli adiacenti o sottostanti (periorbita, meningi…)[46].
In un altro studio del 2010 sono stati riportati i risultati ottenuti utilizzando la Piezosurgery nella rimozione di neoplasie nasali maligne con un approccio paralateronasale. È stata confermata la sicurezza della Piezosurgery nel management dei tessuti molli determinando la conservazione del mucoperiostio durante le osteotomie; il sanguinamento intraoperatorio è stato minimo permettendo un'ottima visione del campo durante tutto l'intervento chirurgico; all'esame istologico condotto sulle superfici di taglio dell'osso è stata rivelata una pulizia completa della superficie ossea, senza segni di necrosi e con la presenza di osteociti vitali di normale forma e dimensione[42].
Nella nostra esperienza la Piezosurgery trova grande utilità nella rimozione degli osteomi, permettendo la cavitazione e lo scollamento di queste lesioni dalle strutture circostanti e la loro rimozione senza causare traumatismo alle mucose limitrofe, limitando così fenomeni cicatriziali che

indurrebbero a sinechie ostruenti. Un'altra peculiarità della Piezosurgery è quella di effettuare tagli a livello dell'osso che mantengano vitali gli osteociti, permettendo una guarigione più fisiologica; questa caratteristica permette, negli approcci esterni al seno frontale, di non utilizzare dispositivi esogeni (viti, graff…) per la sintesi dello sportello osseo, ma di ricostruire il difetto solamente riposizionando l'osso e il pericranio sovrastante rendendo così l'intervento meno traumatico.

Bibliografia

1. Yao A, et al. Endoscopic nasal surgery – a surgical fashion or genuine progress? Entuk stud Undergrad Essay Prize, 2013.
2. Chandra RK, et al. Evolution of the endoscope and endoscopic sinus surgery. Otrolaryngol Clin of North America. 2009;42(5):747-52.
3. Storz: Karl Storz Endoskope. Ear Nose, Throat. Website. https://www.karlstorz.com/cps/rde/xbcr/karlstorz_assets/ASSETS/3456318.pdf
4. Felisati G, et al. Endoscopic expanded endonasal approach: preliminary experience with the new 3D endoscope. Acta Ital. 2013;33:102-106.
5. Becker H, et al. 3D video techniques in endoscopic surgery. Endosc Surg Allied Technol. 1993;1(1):40-46.
6. Barkhoudarian G, et al. Evaluation of the 3-Dimensional Endoscope in Transsphenoidal Surgery - Operative neurosurgery,2013;1(1):74-79.
7. Ogino-Nishimura E, et al. Efficacy of three-dimensional endoscopy in endonasal surgery. Auris, nasus, larynx. 2015;42(3):203-207.
8. Zaidi HA, et al. Efficacy of three-dimensional endoscopy for ventral skull base pathology: a systematic review of the literature. World Neurosurg. 2016;86:419-31.
9. Bolzoni AV, et al. A 3-dimensional transnasal endoscopic journey through the paranasal sinuses and adjacent skull base: a practical and surgery-oriented perspective. Neurosurgery. 2014 Mar;10 Suppl 1:116-20.
10. Storz: Karl Storz Endoskope. Ear Nose, Throat. Website. https://www.karlstorz.com/cps/rde/xbcr/karlstorz_assets/ASSETS/214215.pdf
11. Visionsense III. Website. www.visionsense.com.
12. Maier H, et al. Capturing and displaying microscopic images used in medical diagnostics and forensic science using 4K video resolution – an application in higher education. J Microsc. 2015;260(2):175-9.
13. Woo P. 4K Video-Laryngoscopy and Video-Stroboscopy: preliminary finding. Ann Otol Rhinol Laryngol. 2016;125(1):77-81.
14. Olympus. Website: https://www.olympus-europa.com/s/4k/en.
15. Kamphuis GM, et al. Comparing image perception of bladder tumors in four different Storz professional image enhancement system modalities using the íSPIES App. J ndourol. 2016;30(5):602-608.
16. Nastaran S, et al. Identification of nasal eosinophils using two-photon excited fluorescence. Ann Allergy Asthma Immunol. 2011; 106(5):394–400.
17. Lin YC, et al. Narrow-band imaging for detecting early recurrent nasopharyngeal carcinoma. Head Neck. 2011;33(4):591-594.
18. Wang WH, et al. Nasopharyngeal carcinoma detected by narrow-band imaging endoscopy. Oral Oncol. 2011;47(8):736-741.
19. Ho CY, et al. Comparison of narrow-band imaging and conventional nasopharyngoscopy for the screening of unaffected members of families with nasopharyngeal carcinoma. Eur Arch Otorhinolaryngol. 2013;270(9):2515-2520.
20. Pagella F, et al. Narrow-band imaging in the endoscopic evaluation of hereditary hemorrhagic telangiectasia patients. Laryngoscope. 2013;123(12):2967-2968.
21. Trimarchi M, et al. Nasal mucosa narrow band imaging in granulomatosis with polyangiitis (Wegener granulomatosis): a preliminary study. Am J Rhinol Allergy. 2015;29(3):170-174.

22. Mouton WG, et al. Looking to the advent of modern endoscopy: 150th birthday of Maximilian Nitze. World Jour of Surg. 1998;22(12):1256-8.
23. Storz: Karl Storz Endoskope. Ear Nose, Throat. Website: http://www.karlstorz.com/bg/it/light-sources.htm. Last Accessed: 2016 May 10.
24. Sony. Website. http://www.sony.it/pro/article/medical-3d-head-mounted-display. Last Accessed: 2016 April 24.
25. Stammberger HR, et al. A note on the technical aspects and evaluation of the role of navigation system in endoscopic endonasal surgeries. Indian J Otolaryngol Head Neck Surg. 2014;(66):307-313.
26. Schlondorff G. A new imaging method for intraoperative therapy control in skull-base surgery. Neurosurg Rev. 1988;11(3-4):245-247.
27. Lasio G, et al. Image-guided endoscopic transnasal removal of recurrent pituitary adenomas. Neurosurgery. 2002;51(1):132-137.
28. Olson G, et al. Image-guided funcrtional endoscopic sinus surgery. Otolaryngol Head Neck Surg. 2000;123(3):188-194.
29. Kato A, et al. A frameless, armless navigational system for computer-assisted neurosurgery. Technical note. J Neurosurg. 1991; 74:845–849.
30. Tabaee, et al. Qaulity of life and complications following image-guided endoscopic sinus surgery. Otolaryngol Haed Neck Surg. 2006;135(1):76-80.
31. Al-Swiahb JN, et al. Computer-aided endoscopic sinus surgery: a retrospective comparative study. Ann Saudi Med. 2010;30(2):149-152.
32. Raghunandhan S, et al. Efficacy & outcomes of balloon sinuplasty in chronic rhinosinusitis: a prospective study. Indian J Otolaryngol Head Neck Surg. 2013;65(2):314-319.
33. Ahmed J, et al. Functional endoscopic balloon dilation of sinus ostia for chronic rhinosinusitis. Review. Cochrane Library, database of systematic reviews. 2011;7:1-16.
34. Medtronic. Website. http://www.medtronic.com/us-en/healthcare-professionals/products/ear-nose-throat/balloon-sinus-dilation/nuvent-em-balloon-sinus-dilation-system.html. Last Accessed: 2016 May 22.
35. Olympus Medical and Surgical Website. http://medical.olympusamerica.com/products/pk-diego-powered-dissector-system.
36. Marino DJ, et al. Severe hyperthermia, hypernatremia, and early postoperative death after transethmoidal cavitron ultrasonic surgical aspirator (CUSA)-assisted diencephalic mass removal in 4 dogs and 2 cats. Vet Surg. 2014;43(7):888-894.
37. Edward J, et al. Cavitron ultrasonic surgical aspirator-assisted resection of combined orbital and intracranial tumors. Orbit. 2014;33(3):234-235.
38. Woodworth B, et al. A gelatin-thrombin matrix for hemostasis after endoscopic sinus surgery. American Journal of Otolaryngology, Head and Neck Medicine and Surgery. 2009;30:49-53.
39. Singleton R, et al. Iatrogenic cerebral venous sinus occlusion with flowable topical hemostatic matrix. J Neurosurg. 2011;115(3):576-583
40. Cho KS, et al. The efficacy of cutanplast nasal packing after endoscopic sinus surgery: a prospective, randomized, controlled trial. Laryngoscope. 2013;123(3):564-568.
41. Bradford A, et al. A gelatin- thrombin matrix for hemostasis after endoscopic sinus surgery. Am J Otolaryngol. 2009;30(1):49-53.
42. Salami A, et al. A new method for osteotomies in oncologic nasal surgery: Piezosurgery. Am J of Otolaryngology, Head and Neck Med and Surg. 2010; 31:150-153.

43. Aro H, et al. Ultrasonic device in bone cutting. A histological and scanning electon microscopical study. Acta Ortop Scand. 1981; 52:5-10.
44. Horton JE, et al. The healing of surgical defects in alveolar bone produced with ultrasonic instrumentation, chisel and rotary bur. Oral Surg Oral Med Oral Pathol. 1975;38:536-546.
45. Mancini G, et al. Application of piezoelectric device in endoscopic sinus surgery. The Juorn of Craniofacial Surg. 2012;23(6):1736-1740.
46. Bolger WE, et al. Piezoelectric surgical device in endoscopic sinus surgery: an initial clinical experience. Ann of Otol Rhinol Laryngol. 2009;118(9):621-624.

DISFUNZIONI TUBARICHE NELLE PATOLOGIE RINOSINUSALI: IMPLICAZIONI E TRATTAMENTO

M. Bonali, M. Fermi, L. Presutti

INTRODUZIONE

La patologia da disfunzione tubarica rappresenta un argomento complesso in quanto si sviluppa a livello di una struttura che rappresenta un crocevia anatomo-funzionale importante delle VADS. La stretta relazione che la tuba contrae con naso e seni paranasali, l'orecchio medio e le prime vie aeree giustifica un'attenta valutazione di queste regioni in presenza di patologia. Infatti queste sedi, oltre ad essere anatomicamente interconnesse, condividono dal punto di vista istologico, microbiologico e funzionale molte caratteristiche.
Ne deriva che per una corretta presa in carico di queste problematiche e per impostare un trattamento idoneo e mirato, sia necessario un accurato inquadramento clinico-diagnostico al fine di identificare la reale eziopatogenesi del singolo caso in esame.

ANATOMIA E FISIOLOGIA

La tuba d'Eustachio (ET) è una struttura a forma di clessidra che connette il rinofaringe all'area protimpanica dell'orecchio medio, il cui scheletro è formato da cartilagine nei 2/3 infero-mediali e da osso nel 1/3 supero-laterale.
In particolare la porzione ossea giace nel contesto della piramide del temporale, originando a livello del protimpano per terminare con un restringimento, l'istmo, il punto più stretto del condotto. Qui si continua con la porzione cartilaginea che decorre adesa al solco sfenoidale, lateralmente all'arteria carotide interna (ICA), dalla quale è separata da un sottile lamina ossea, in alcuni casi deiscente.
La ICA entra all'interno della fossa cranica media attraverso il canale carotico (*segmento verticale dell'ICA*), situato nel contesto della piramide dell'osso temporale, per poi piegare anteriormente (*ginocchio posteriore dell'ICA*) a livello della coclea. Successivamente l'arteria (*segmento orizzontale dell'ICA*) decorre antero-medialmente verso il forame lacero,

a livello del quale piega nuovamente verso l'alto (*ginocchio anteriore dell'ICA*) per continuarsi come ICA paraclivale[1].
Lungo il suo decorso, la porzione cartilaginea della tuba entra in rapporto con lo spazio parafaringeo retrostiloideo, nel quale giacciono diverse strutture vitali: l'ICA, la vena giugulare interna e i nervi cranici IX, X, XI, XII ed il simpatico cervicale. Infine essa sbocca nella parete laterale del rinofaringe, posteriormente al turbinato nasale inferiore ed anteriormente al recesso di Rosenmüller, con due labbri, uno anteriore, che continua nella piega salpingopalatina, ed uno posteriore più rilevato, detto *torus tubarius*, che prosegue nella piega salpingofaringea (fig. 1).
Sebbene la ET sia tradizionalmente divisa in porzione cartilaginea ed ossea, dal punto di vista chirurgico questa classificazione non è sufficiente. Considerando le strutture anatomiche con le quali entra in contatto, la ET cartilaginea può essere ulteriormente suddivisa in 4 segmenti con successione postero-anteriore: petroso, del forame lacero, pterigoideo e rinofaringeo. Il segmento petroso giace nel solco della ET, situato tra la rocca petrosa del temporale e l'osso sfenoide; il segmento del forame lacero decorre su un piano leggermente inferiore ed aderisce alla porzione fibrocartilaginea del forame stesso; la porzione pterigoidea decorre nella fossa scafoidea dello sfenoide tra le basi dei processi pterigoidei; la parte rinofaringea contribuisce alla formazione della parete laterale del rinofaringe[1] (fig. 2).

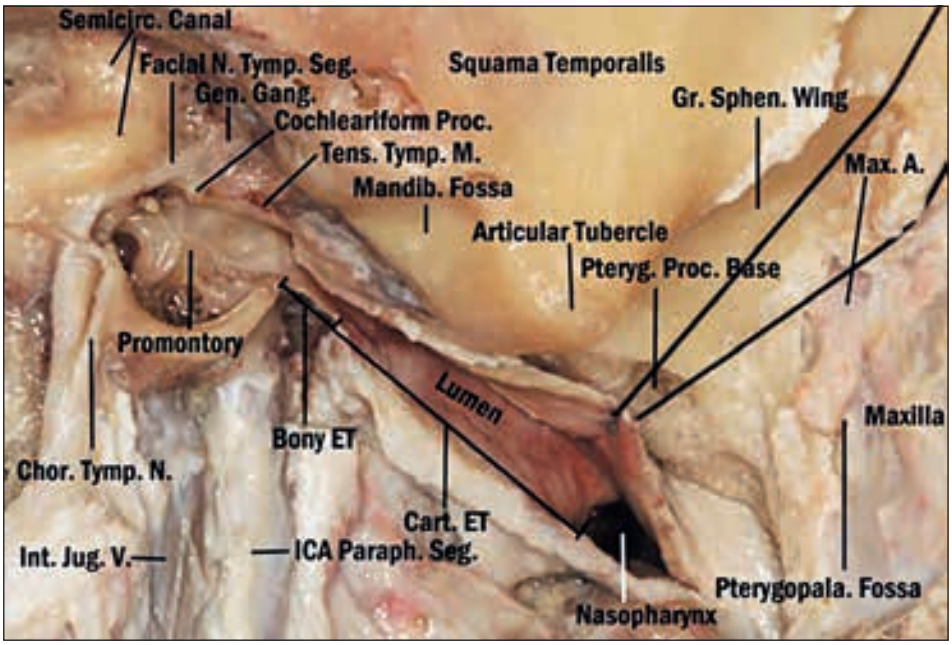

Fig. 1: Lato destro, dissezione anatomica microscopica; visione laterale della tuba d'Eustachio nel suo decorso dalla cassa timpanica al rinofaringe (da: Liu, 2014)[1].

In letteratura è evidenziato come la porzione più mediale della ET sia sede della maggior parte dei processi ostruttivi, anche se in alcuni casi, come ad esempio in pazienti con otiti croniche, può essere interessata prevalentemente la porzione protimpanica e ossea[2].
Nei bambini la ET ha un decorso più breve (21 mm vs 37 mm) ed orizzontale, una componente cartilaginea più collassabile (*floppy*) ed adenoidi più grandi rispetto agli adulti, con conseguente riduzione del lume tubarico, il che provoca maggior rischio di ostruzione e di reflusso di secrezioni rinofaringee in cassa timpanica[3].
Tipicamente alla tuba d'Eustachio sono riconosciuti i seguenti ruoli:

- garantire un'adeguata ventilazione all'orecchio medio ed equilibrare le pressioni a livello della membrana timpanica;
- proteggere l'orecchio medio dalle infezioni e dal reflusso di secrezioni presenti in rinofaringe;
- clearance delle secrezioni presenti in cassa timpanica.

Una qualunque alterazione dei seguenti meccanismi può determinare lo sviluppo di un'otite media sieromucosa (OMS).
La porzione ossea è tipicamente pervia, mentre quella cartilaginea si apre e chiude dinamicamente in risposta a variazioni di pressione ed all'azione di un complesso di strutture muscolari che vi si inseriscono. Il *tensor veli palatini* (TVP), muscolo che origina a livello della fossa scafoidea e della

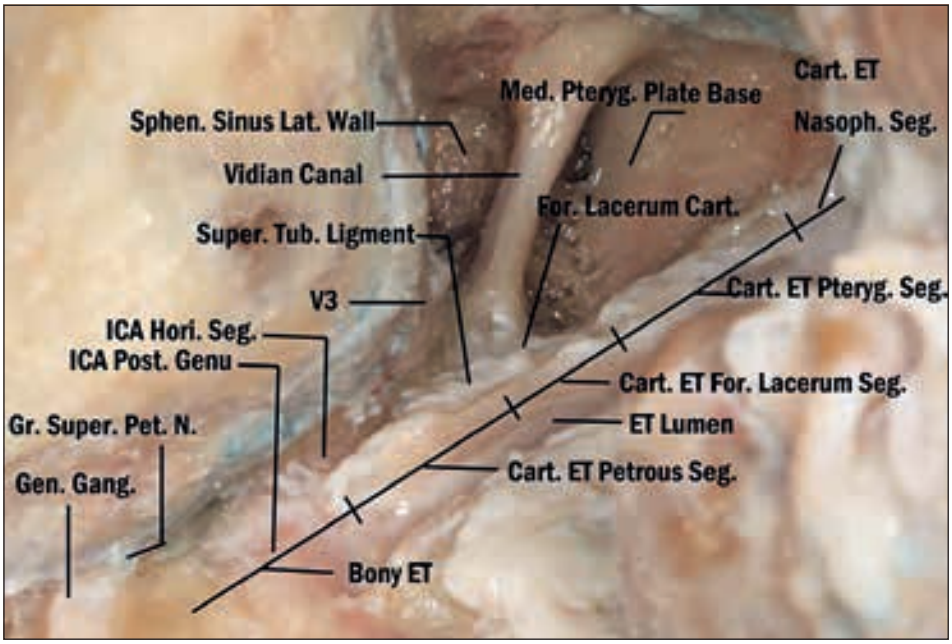

Fig. 2: Lato destro, dissezione anatomica microscopica; rapporti della tuba d'Eustachio con l'arteria carotide interna e divisione della tuba in segmenti (da: Liu, 2014)[1].

spina sfenoidale e che decorre parallelamente all'ET per inserirsi a livello del suo labbro laterale, è considerato il principale responsabile della dilatazione della tuba[4], coadiuvato dal *levator veli palatini* (LVP), muscolo che origina sia a livello della porzione ossea anteriore al canale carotico che della lamina mediale dell'ET per portarsi fino alla superficie dorsale del palato molle. I muscoli *tensor tympani* e *salpingopharyngeus* completano il gruppo insieme ai muscoli pterigoidei mediale e laterali, i quali sembrano implicati nella modifica della convessità dell'ET anterolaterale necessaria perché il TVP lavori a pieno regime[5].
In condizioni normali il lume si apre principalmente quando l'inserzione del TVP tira lateralmente la parete della tuba durante la deglutizione o lo sbadiglio. La chiusura invece è un atto prevalentemente passivo che avviene per retrazione elastica della cartilagine, per turgidità del tessuto ed in parte per tensione del muscolo salpingofaringeo.

EZIOPATOGENESI

Le disfunzioni tubariche possono essere separate in due grandi classi:
- deficit di dilatazione,
- pervietà cronica.

Tra le cause di ostruzione, oltre alle masse comprimenti la regione tubarica o occludenti l'ostio tubarico (es. neoplasie rinofaringee, adenoidi ipertrofiche, colesteatomi, etc.), possono essere implicate tutte le forme di infiammazione e/o infezione del distretto nasofaringeo, quali ad esempio l'allergia e le rinosinusiti[3].
In particolare, l'OMS e le rinosinusiti hanno molte caratteristiche in comune. Da un punto di vista strettamente anatomico, le mucose di orecchio medio, seni paranasali ed ET sono formate da un epitelio cilindrico pseudostratificato. Inoltre le mucose dell'orecchio medio e dei seni paranasali contengono cellule caliciformi secernenti mucina, in entrambi i casi drenata attraverso osti o canali naturali: la ET e l'infundibolo.
Considerando l'eziopatogenesi dell'OMS e delle rinosinusiti, in entrambi i casi è una disventilazione dovuta rispettivamente ad ostruzione della tuba o del COM/recesso sfenoetmoidale a provocare un accumulo e ristagno delle secrezioni al loro interno.
Infine anche a livello microbiologico sono state osservate concordanze nei patogeni più spesso implicati negli episodi otitici e nelle rinosinusiti (es. H. Influenzae, S. Pneumoniae, Prevotella sp., Peptostreptococcus sp.), il che suggeriva che un trattamento antibiotico mirato univoco potesse risolvere entrambi i quadri contemporaneamente[6,7].
In ogni caso, così come per l'associazione tra OMS e disfunzione tubarica cronica, anche l'associazione tra OMS e patologie rinosinusali infiammatorie croniche è stata dimostrata[6,8–11].

In particolare sembra che non sia tanto il meccanismo ostruttivo ad essere responsabile della disfunzione tubarica e conseguente OMS, quanto il processo infiammatorio-infettivo sottostante che risulta inoltre maggiormente impattante rispetto al meccanismo infiammatorio-immunologico dell'allergia. Infatti recentemente Bakhshaee et al. hanno evidenziato come esista una correlazione significativa tra rinosinusite polipoide e disfunzione tubarica ed al contempo manchi in presenza di patologia semplice ostruttiva nasale (es. deviazione settale, sperone/cresta settale, ecc.) attraverso la valutazione della sintomatologia soggettiva dei pazienti arruolati nello studio, di parametri audiometrici e di parametri obiettivi (otoscopia, valutazione delle secrezioni nasali e test di funzionalità tubarica)[12].
I risultati di diversi studi evidenziano inoltre come la relazione tra disfunzione tubarica e sinusite cronica sia meno importante con il passare degli anni. Tale reperto potrebbe essere spiegato dal progressivo sviluppo anatomico della via aerea superiore e del massiccio facciale con aumento dell'efficacia della ventilazione rinosinusale e dell'orecchio medio, nonché un migliorato drenaggio delle secrezioni[11].
Resta comunque il fatto che, in pazienti adulti con sintomi/segni da disfunzione tubarica e/o da OMS, una valutazione della regione rinosinusale sia mandatoria al fine di escludere patologie organiche o meno dal cui trattamento dipende la correzione dei disturbi del paziente.
Le disfunzioni tubariche da pervietà cronica, per quanto spesso sintomatiche, sono più frequentemente benigne e si associano meno frequentemente ad un coinvolgimento flogistico dell'orecchio medio. Tra i possibili fattori concausali ricordiamo: la perdita importante di peso, tipicamente associata a patologie infiammatorie croniche o da malassorbimento, l'allergia ed il reflusso laringofaringeo, che a lungo termine possono essere responsabili di un'atrofia della mucosa tubarica, patologie muscolari responsabili di atrofia muscolare (es. sclerosi multipla, ictus ed altre) e la presenza di processi cicatriziali a livello della mucosa tubarica, che possono dipendere da precedenti procedure diagnostiche/terapeutiche, infiammazione o radiazioni.

DIAGNOSTICA

La diagnostica delle disfunzioni tubariche si basa su un approccio in prima istanza clinico. Infatti è molto importante l'esecuzione di un'approfondita anamnesi e di un accurato esame obiettivo. Il secondo step diagnostico si basa sull'endoscopia nasale per esplorare le regioni anatomiche potenzialmente implicate alla ricerca di cause infiammatorie o ostruttive e sull'audiometria per indagare l'entità delle conseguenze funzionali del deficit tubarico (timpanometria, audiometria tonale).
Sulla base della clinica poi possono essere eseguiti ulteriori test di approfondimento, come i test allergici in presenza di un sospetto diagnostico.

L'imaging, tramite TC e RM con mezzo di contrasto, è una ulteriore metodica diagnostica utile per lo studio di processi infiammatori, espansivi ostruenti o che determinino compressione ab estrinseco sulla tuba (fig. 3).

Deficit dilatativo

Il sintomo predominante è generalmente la fullness auricolare, di solito associato a ipoacusia. I possibili quadri patologici associati a questa condizione sono otiti ricorrenti, retrazioni timpaniche o anche lo sviluppo di colesteatomi. La sintomatologia in genere si modifica con i cambiamenti di pressione barometrica ed altitudine. La diagnosi differenziale si pone con altre condizioni di fullness auricolare senza associata ipoacusia, otiti o difficoltà nei cambiamenti di pressione barometrica, come patologie dell'articolazione temporo-mandibolare (ATM), idrope cocleare, aumento della pressione intracranica e deiscenza del canale semicircolare superiore[13].

La valutazione clinica si avvale di otoscopia per valutare quadri di disventilazione timpanica e loro possibili complicanze ed endoscopia delle vie aeree superiori per escludere quadri infiammatori o di tipo granulomatoso[14].

Durante la deglutizione e la fonazione (lettere "k" o "h" per ottenere un'elevazione del muscolo LVP) è possibile ottimizzare la visione dell'ostio tubarico indirizzando l'ottica lungo l'asse longitudinale della tuba a 45° superiormente e lateralmente rispetto al pavimento nasale.

Lo studio del lume e dell'ostio della tuba è inoltre importante per evidenziare l'eventuale presenza di infiammazione mucosa, ipertrofia, iperemia ed eccessive secrezioni, segni di deficit di dilatazione.

Fig. 3: Valutazione radiologica tramite TC e RM di voluminoso angiofibroma del rinofaringe.

Deficit da pervietà cronica
I sintomi più frequenti in questo caso sono l'autofonia e la fullness auricolare. L'anamnesi è volta ad indagare possibili fattori causali quali recente calo di peso, patologie reumatologiche, stress ed utilizzo di contraccettivi orali.
L'otoscopia in pazienti con sintomi attivi consente di apprezzare una escursione patognomonica mediale e laterale della membrana timpanica durante la respirazione nasale ipsilaterale, mantenendo chiusa la narice controlaterale.
All'esplorazione endoscopica i pazienti con tuba beante presentano un difetto a livello della parete anterolaterale con insufficiente chiusura del lume.
Infine la timpanometria è il test più sensibile e mostra fluttuazioni nella compliance timpanica durante la respirazione nasale monolaterale, se il paziente è sintomatico[13].

Approfondimento diagnostico
L'analisi della funzionalità della ET tramite video-endoscopia in slow-motion è stata ben descritta dal gruppo di Poe[15]. Gli autori di questo studio hanno analizzato in endoscopia la porzione faringea della tuba di 34 pazienti, divisi in due gruppi sulla base di presenza o assenza anamnestica di disfunzione tubarica. Tramite un'analisi video dei movimenti di apertura tubarica, sono stati valutati i 4 principali step sequenziali dinamici di una tuba normale, ovvero:

1. elevazione palatale con conseguente rotazione della lamina cartilaginea mediale;
2. escursione laterale della parete faringea laterale;
3. dilatazione del lume ad opera del muscolo TVP;
4. apertura della valvola tubarica a livello dell'istmo.

Sono poi stati valutati i segni patologici presenti nei pazienti con tuba disfunzionale. Diffuso risultava il ridotto o non coordinato movimento dei muscoli tubarici. Tra gli altri reperti obiettivi rilevati vi erano edema infiammatorio, ipertrofia mucosa e polipi.
Tra le cause di disfunzione tubarica di tipo ostruttivo, l'edema infiammatorio della mucosa sembra essere la condizione più frequente. Esso può essere determinata da eziologie multiple come il reflusso laringofaringeo, l'allergia, l'esposizione ad agenti irritanti, ecc[14].
Kivekäs et al.[16] hanno recentemente descritto una scala di valutazione endoscopica del grado di infiammazione della mucosa tubarica da utilizzare come strumento di approfondimento diagnostico con ricadute sull'approccio terapeutico e sull'outcome post-trattamento.
Nello studio delle patologie da disfunzione tubarica la TC ha un ruolo ormai comprovato. Essa permette un'efficace valutazione del complesso nasoseni paranasali ed identifica eventuali patologie organiche determinanti l'ostruzione dell'ostio tubarico o la compressione della tuba ab estrinseco.

Un altro interessante sviluppo della TC è la visualizzazione del lume tubarico cartilagineo durante la manovra di Valsalva[17] (fig. 4). Analizzando pazienti senza disturbi da disfunzionalità tubarica, l'utilizzo di tale manovra consente di apprezzare in maniera molto chiara il lume tubarico cartilagineo nella maggior parte dei casi. Questa tecnica potrebbe quindi risultare un buon approfondimento diagnostico alla ricerca di patologie disfunzionali in pazienti con sintomi ostruttivi.
Anche la RMN funzionale con studio della ET può aggiungere dati importanti in ambito diagnostico. Infatti l'analisi della correlazione tra pazienti con disfunzione tubarica clinicamente provata e i reperti patologici rilevati in risonanza magnetica[18] ha mostrato come l'esecuzione della manovra di Valsalva durante l'effettuazione dell'esame dia un contributo fondamentale per la valutazione sia della dilatazione tubarica (fig. 5), sia delle possibili condizioni patologiche locali associate, come l'edema mucoso e l'infiammazione naso-sinusale o la presenza di lesioni ostruenti o comprimenti la tuba (es. carcinoma rinofaringeo).

TRATTAMENTO

Il trattamento delle disfunzioni da deficit dilatatorio della ET si basa, ove possibile, sulla risoluzione della causa sottostante. In particolare, il trattamento medico di condizioni quali, ad esempio, allergia, reflusso laringofaringeo e rinosinusiti può essere risolutivo, in quanto presenti come principali determinanti dell'edema mucoso dell'ET.
In alternativa, diverse sono le opzioni chirurgiche oggi disponibili, tra le quali spiccano le più nuove tecniche che prevedono la diretta dilatazione della tuba.

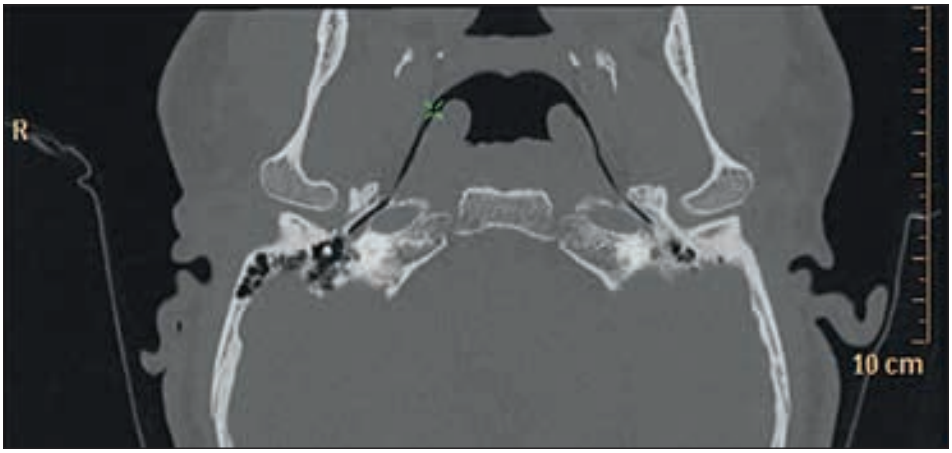

Fig. 4: Valsalva TC in proiezione assiale con visualizzazione del lume dell'ET nella sua interezza (da: Tarabichi, 2014)[17].

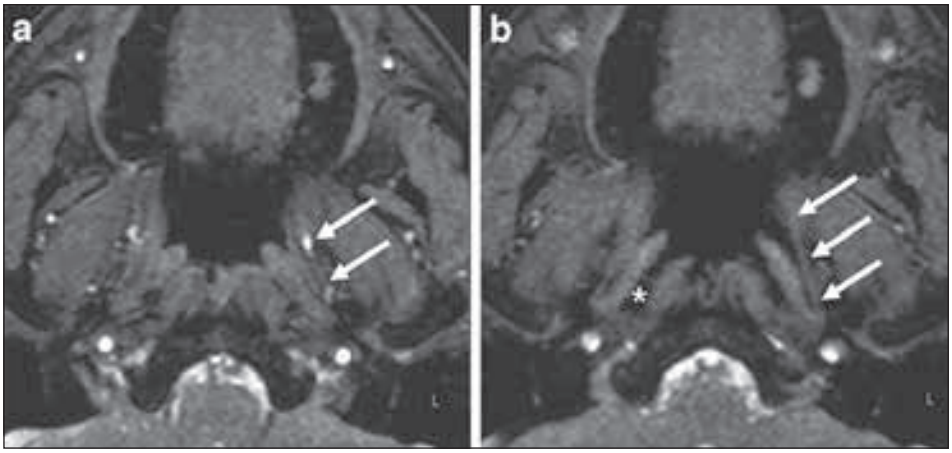

Fig. 5: RM in sequenza TFE-SPIR con visualizzazione della ET in posizione neutrale (a) e durante manovra di Valsalva (b) (da: Lukens, 2012)[18].

Il posizionamento di drenaggi transtimpanici può equalizzare le pressioni a livello dell'orecchio medio e ridurre la retrazione della membrana timpanica, l'atelettasia e/o l'effusione. L'uso di questi dispositivi però è stato associato con un'aumentata incidenza di patologie dell'orecchio medio, quali infezioni, presenza di crostosità residue, perforazioni della MT e/o colesteatomi.
L'adenoidectomia invece può essere considerata in pazienti con ipertrofia adenoidea documentata che può contribuire alla flogosi tubarica ed interferire con l'idonea dilatazione della stessa[19,20].
La *laser eustachian tuboplasty* (LETP), proposta nel 2007 da Poe DS et al.[21–23], è una delle prime tecniche chirurgiche sulla ET utilizzate e consiste nella resezione di mucosa e sottomucosa associata, se necessario, anche all'assottigliamento della cartilagine sottostante con creazione di un difetto cuneiforme a livello della superficie intraluminale posteromediale del labbro posteriore, dove i tessuti molli sono più abbondanti (fig. 6). Importante è evitare il coinvolgimento del labbro anteriore e l'estensione per oltre 1/3 della circonferenza del lume, in quanto accrescerebbe il rischio di sinechie post-operatorie, responsabili di riesacerbazione del quadro disfunzionale.
Va però sottolineato che, visto il piccolo diametro dell'ET, c'è il rischio di intaccare la mucosa del labbro anteriore e la vicinanza dell'ICA rendono insidioso l'intervento. Pertanto un'approfondita conoscenza dell'anatomia e un'idonea pratica settoria sono mandatorie prima di approcciare questo tipo di chirurgia.
La *balloon dilatation eustachian tuboplasty* (BET), proposta nel 2010 da Poe DS et al.[24-26], consiste nella dilatazione transnasale della tuba attraverso microendoscopio modificato con canale operatorio retto per il catetere con balloon e canale per aspirazione (fig. 7). Il balloon viene inserito delicatamente nell'ostio tubarico fino a raggiungere un'area di resistenza,

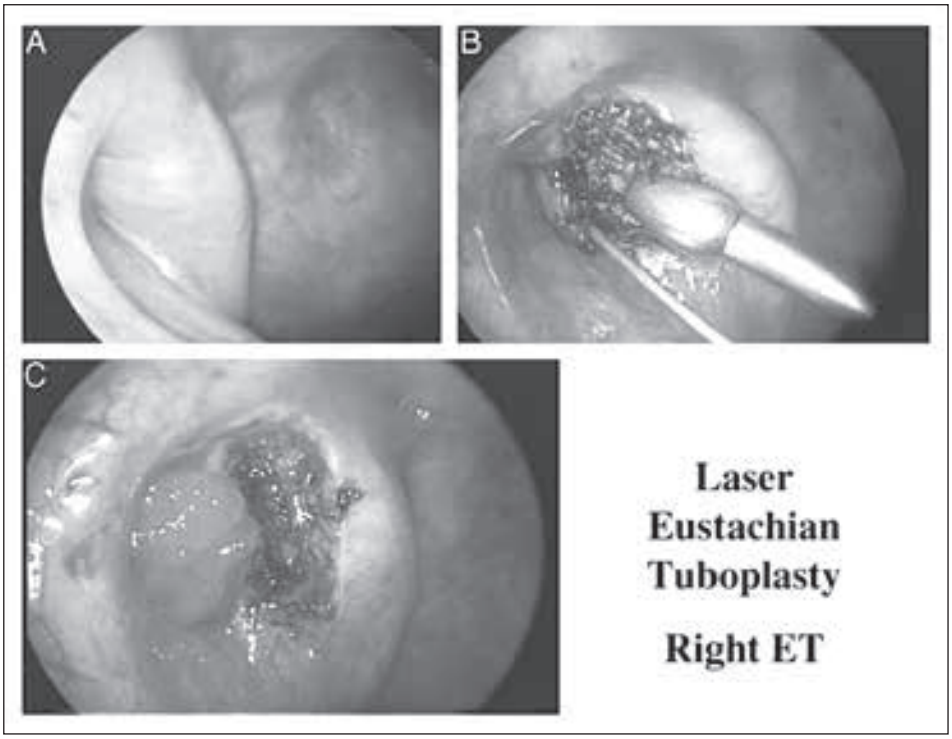

Fig. 6: LETP (A) visualizzazione intraoperatoria della ET a livello rinofaringeo con ottica 0° introdotta attraverso la fossa nasale omolaterale che mostra un'ipertrofia mucosa del *torus tubarius*; (B) visualizzazione con ottica 30° della vaporizzazione laser di mucosa e sottomucosa esposte grazie alla rotazione mediale del labbro posteriore della tuba con aspiratore; (C) visualizzazione con ottica 30° del risultato finale con apposizione di MeroGel® (da: Poe, 2007)[23].

l'istmo tubarico, dove l'ET contrae rapporti con l'ICA e continua con la porzione ossea protimpanica. Una volta raggiunta la posizione corretta, il balloon viene gonfiato a 12 atm e lasciato in sede per circa 2 minuti[13].
L'avanzamento forzato del catetere e/o la dilatazione della parte ossea dell'ET dovrebbero essere evitate per il potenziale coinvolgimento dell'ICA che decorre in prossimità della porzione ossea dell'ET nel solco sfenoidale, separata da una sottile lamina ossea che in alcuni casi può mancare. Una valutazione tramite imaging del canale carotico può essere effettuata per oggettivare l'eventuale deiscenza che renderebbe questa procedura molto più rischiosa per la possibilità di inserimento del catetere nel canale stesso.
Al fine di valutare l'efficacia del trattamento è stato costituito uno score, il *tube score*, che includesse i sintomi e i reperti della manometria tubarica. Tale score andava da 0 a 10 ed un incremento post-operatorio di 2 unità indicava un miglioramento significativo.

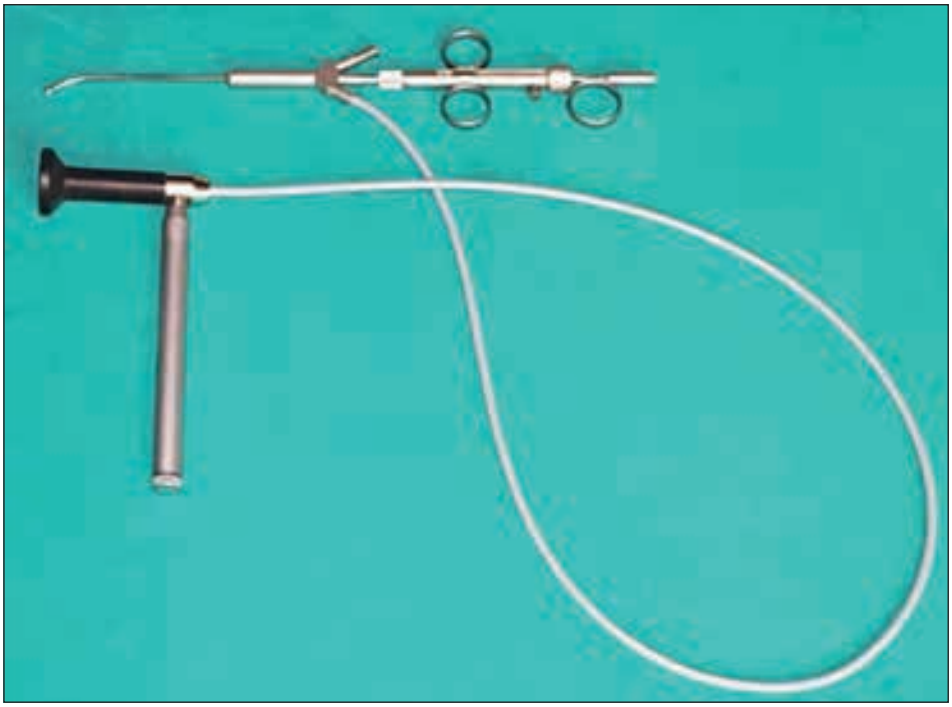

Fig. 7: Microendoscopio modificato con canale operativo retto per il catetere balloon e canale dedicato all'aspirazione; il cavo luce è collegato all'ottica (da: Ockermann, 2010)[24].

Con questo approccio chirurgico a 2, 12 e 24 mesi si osservano e mantengono importanti benefici sulla sintomatologia soggettiva e sul tube score[13].
La *microdebrider eustachian tuboplasty* (MET) è un'altra opzione e può essere efficacemente combinata con adenoidectomia o FESS. L'obiettivo di tale procedura è la rimozione della mucosa e sottomucosa irreversibilmente danneggiate a livello del versante luminale posteromediale del labbro posteriore dell'ET per favorire la ricrescita di tessuto sano più sottile con conseguente dilatazione del lume e miglioramento dell'efficienza del TVP[27].
Anche in questo approccio la rimozione tissutale comincia dal versante rinofaringeo del labbro posteriore per estendersi a livello della valvola mucosa, dove la parete posteromediale e anterolaterale entrano in contatto, evitando di coinvolgere a questo livello la sottomucosa per prevenire la formazione di sinechie. Il contatto con la parete anterolaterale e l'ICA va evitato.
Per quanto riguarda le disfunzioni tubariche da pervietà cronica, tuttora non vi è una standardizzazione.
Una serie di trattamenti non chirurgici sono stati descritti senza però avere risultati permanenti. Tra questi citiamo ad esempio l'iniezione di estrogeni e l'insufflazione di polvere di acido salicilico/borico con l'obiettivo di irri-

tare la mucosa favorendo l'edemizzazione della stessa e l'aumento delle secrezioni, riducendo conseguentemente il lume tubarico[28].
Analogamente diverse procedure chirurgiche sono state proposte ed i risultati sono molto variabili.
Esse includono il posizionamento di drenaggi transtimpanici, i quali sono in grado di ridurre la sensazione di fullness auricolare e le escursioni della membrana timpanica, ma non l'autofonia; la cauterizzazione dell'ostio e/o del lume tubarico, l'innesto di grasso autologo, la trasposizione del TVP, la legatura endoscopica dell'ET, la *patulous ET reconstruction* (PETR) con cartilagine autologa o derma acellulare umano e più recentemente l'iniezione di materiali di vario tipo (es. TEFLON, grasso autologo, idrossiapatite di calcio ed altri – fig. 8)[29].
Vista la centralità della ET a livello del basicranio anteriore e delle prime vie aeree, in caso di patologia compressiva derivante dalle strutture viciniori, diversi approcci chirurgici si possono ipotizzare, variabili a seconda del target anatomico e del tipo di intervento che si deve attuare.
Da sempre questa regione ha rappresentato il terreno di confine tra l'otorinolaringoiatria e la neurochirurgia. In passato, grazie alla collaborazione di specialisti afferenti a queste branche, sono stati sviluppati diversi approcci invasivi transcranici/transfacciali per raggiungere la patologia a quasi ogni livello. Tuttavia questi avevano un tasso di complicanze relativamente elevato come ad esempio retrazioni cerebrali, lesioni neurovascolari ed importante deturpamento estetico.
Recentemente con l'avvento dell'endoscopia e di tecnologie sempre più all'avanguardia, la collaborazione tra queste due branche chirurgiche ha portato allo sviluppo di approcci caratterizzati da un accesso minimamente invasivo per il trattamento esteso di patologie del basicranio (fig. 9, tab. 1)[30].
Sono stati quindi identificati diversi corridoi chirurgici con relativi approcci per il trattamento di patologie localizzate in prossimità di molteplici target anatomici. La conoscenza di tali vie di accesso e la padronanza della tecnica endoscopica hanno reso possibile il controllo terapeutico radicale della patologia situata in vicinanza dell'ET.

Fig. 8: Visualizzazione endoscopica dell'ostio tubarico destro. (A) Situazione anatomica preoperatoria con ET atrofica e beante. (B) Siti di iniezione dell'idrossiapatite di calcio a ore 3, 9 e 12 (frecce bianche). (C) Situazione anatomica intraoperatoria dopo iniezione di 2 cc di idrossiapatite di calcio a livello del torus tubarius (da: Vaezeafshar, 2013)[29].

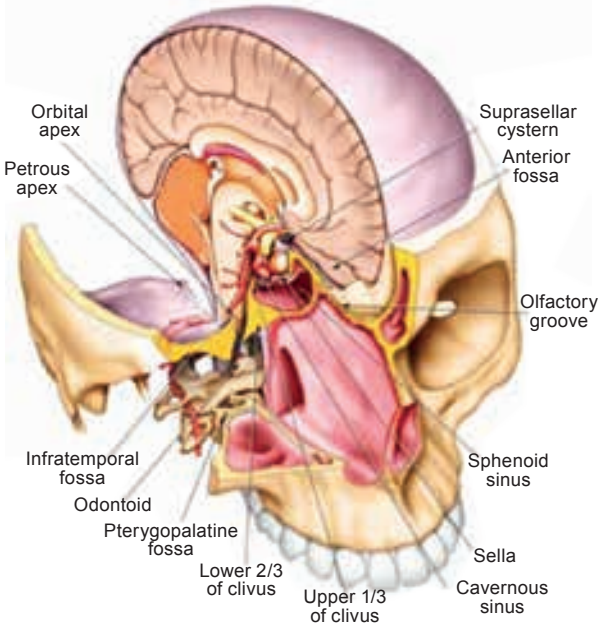

Fig. 9: Target anatomici raggiungibili attraverso approcci endonasali endoscopici al basicranio (da: Schwartz, 2007)[30].

Corridoio	Approccio	Target
Trans – nasale	Trans – cribriforme Trans – clivale Trans – odontoideo	Bulbo olfattivo 2/3 inferiori del clivus Giunzione atlanto – odontoidea
Trans – sfenoidale	Trans – sellare Trans – tuberculum Trans – clivale Trans – cavernoso	Sella turcica Cisterna soprasellare 1/3 superiore del clivus Seno cavernoso mediale
Trans – etmoidale	Trans – fovea ethmoidalis Trans – orbitario Trans – sfenoidale	Fossa cranica anteriore Seno cavernoso Apice orbita
Trans – mascellare	Trans – pterigoideo	Fossa pterigopalatina Fossa infratemporale Cavo di Meckel Apice della rocca petrosa Seno sfenoidale laterale Seno cavernoso laterale

Tab. 1: Corridoi, approcci e target anatomici in chirurgia endoscopica del basicranio (da: Schwartz, 2007)[30].

FOCUS ON: INSIDIE DIAGNOSTICHE ED ESPERIENZA PERSONALE

1. Possibili insidie di un'otite siero-mucosa
   - Paziente di sesso femminile; 38 anni.
   - Pregressa asportazione di meningioma petro-clivale sinistro presso altra sede. Recente riscontro di recidiva di meningioma senza evidenti segni di compressione.
   - Comparsa di otite sieromucosa sinistra con obiettività di versamento endotimpanico sinistro di colore giallastro, non pulsante e membrana timpanica non mobile alla manovra di Valsalva.
   - Valutata RMN che, oltre ad evidenziare la nota recidiva di malattia, mostrava la presenza di materiale infiammatorio a carico del seno mascellare sinistro (fig. 10).
   - Eseguita TC massiccio facciale che metteva in evidenza opacamento del seno mascellare di sinistra con presenza di elemento incluso iperdenso (fig. 11).
2. COMPRESSIONE TUBARICA AB ESTRINSECO
   - ANOMALIA VASCOLARE (ARTERIA CAROTIDE INTERNA) (fig. 12)
     Trattamento: eseguita timpanotomia esplorativa endoscopica sinistra con riscontro di secrezioni dense-collose in cassa timpanica e con ottica 45° pulsazione a livello della regione peritubarica in corrispondenza del canale carotico nel suo tratto iniziale orizzontale che appariva deiscente. Posizionato drenaggio transtimpanico a T. Paziente in follow-up clinico-radiologico.

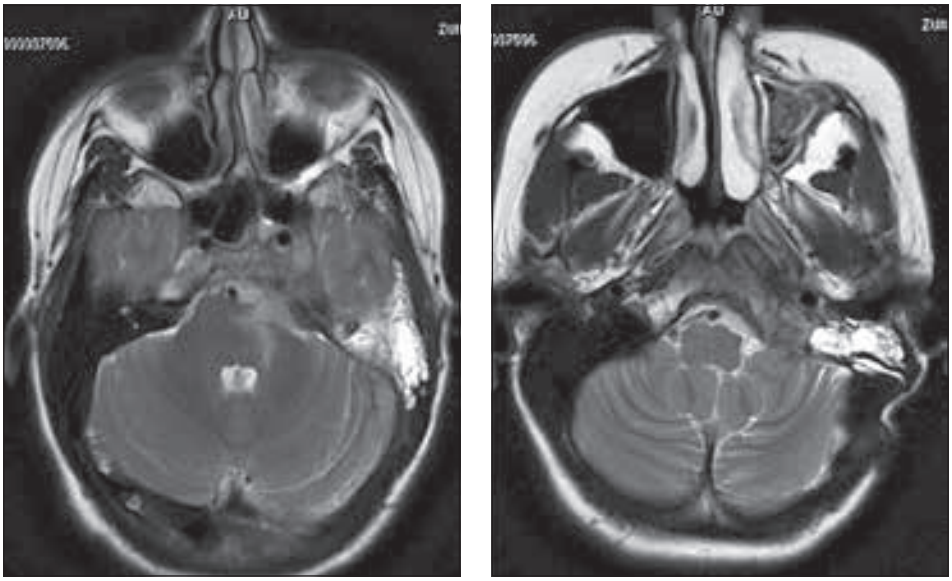

Fig. 10

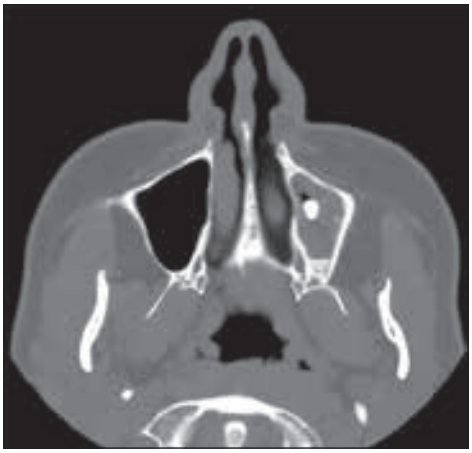

Fig. 11

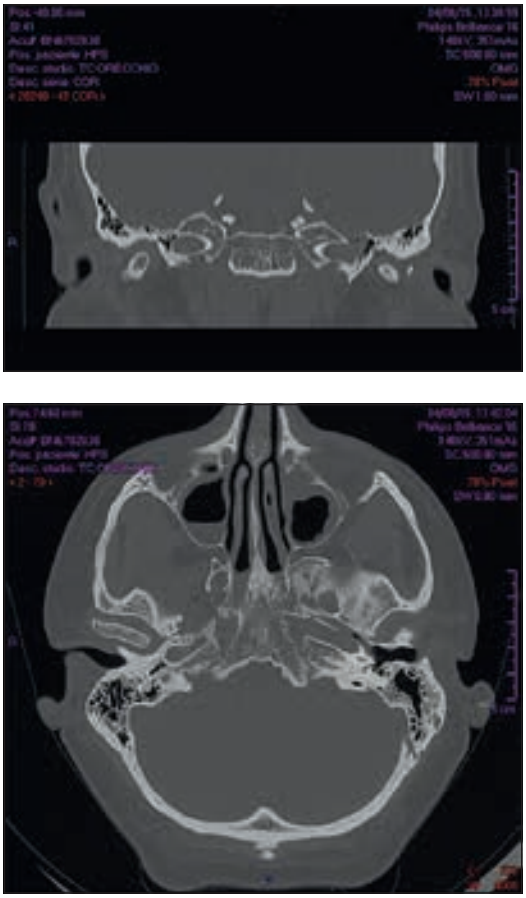

Fig. 12

- MASSA REGIONE INFRATEMPORALE (fig. 13)
  Trattamento: eseguita biopsia della massa con approccio trans-pterigoideo destro; esame istologico compatibile con frammenti di muscolo scheletrico con aree di fibrosi inglobante frustoli di tessuto osseo.
  Paziente in follow-up clinico-radiologico.
- GRANULOMA COLESTERINICO APICE ROCCA (fig. 14)
  Trattamento: exeresi del granuloma colesterinico per via endo-nasale endoscopica con approccio trans-sfenoidale.

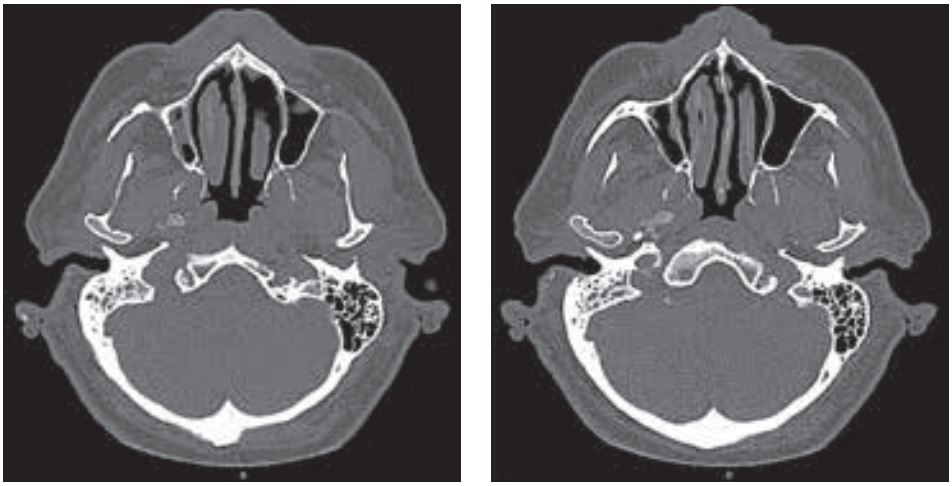

Fig. 13

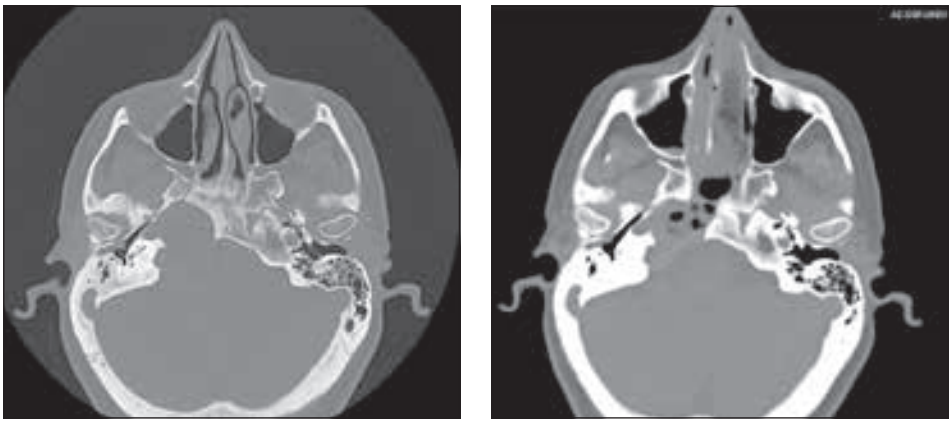

Fig. 14

Bibliografia

1. Liu J, Pinheiro-Neto CD, Fernandez-Miranda JC, et al. Eustachian tube and internal carotid artery in skull base surgery: an anatomical study: ET and ICA in Skull Base Surgery. The Laryngoscope. 2014;124:2655–64.
2. Tarabichi M, Najmi M. Site of eustachian tube obstruction in chronic ear disease: Site of Eustachian Tube Obstruction. The Laryngoscope. 2015;125:2572–5.
3. Bluestone CD. Studies in Otitis Media: Children's Hospital Of Pittsburgh – University of Pittsburgh Progress Report – 2004. The Laryngoscope. 2004;114:1–26.
4. Takasaki K, Sando I, Balaban CD, Miura M. Functional anatomy of the tensor veli palatini muscle and Ostmann's fatty tissue. Ann Otol Rhinol Laryngol. 2002;111:1045–9.
5. McDonald MH, Hoffman MR, Gentry LR, Jiang JJ. New insights into mechanism of Eustachian tube ventilation based on cine computed tomography images. Eur Arch Otorhinolaryngol. 2012;269:1901–7.
6. Mills RP, Irani BS, Vaughan-Jones RJ, Padgham ND. Maxillary sinusitis in children with otitis media with effusion. J Laryngol Otol. 1994;108:842–844.
7. Hong CK, Park DC, Kim SW, Cha CI, Cha S-H, Yeo SG. Effect of paranasal sinusitis on the development of otitis media with effusion: Influence of Eustachian tube function and adenoid immunity. Int J Pediatr Otorhinolaryngol. 2008;72:1609–18.
8. Hong CK, Park DC, Kim SW, Cha CI, Cha S-H, Yeo SG. Effect of paranasal sinusitis on the development of otitis media with effusion: influence of Eustachian tube function and adenoid immunity. Int J Pediatr Otorhinolaryngol. 2008;72:1609–18.
9. Grote JJ, Kuijpers W. Middle ear effusion and sinusitis. J Laryngol Otol. 1980;94:177–183.
10. Finkelstein Y, Talmi YP, Rubel Y, Bar-Ziv J, Zohar Y. Otitis media with effusion as a presenting symptom of chronic sinusitis. J Laryngol Otol. 1989;103:827–832.
11. Leo G, Piacentini E, Incorvaia C, Consonni D. Sinusitis and Eustachian tube dysfunction in children. Pediatr Allergy Immunol. 2007;18:35–9.
12. Bakhshaee M, Ardakani HP, Ghazizadeh AH, Movahed R, Jarahi L, Rajati M. Middle ear function in sinonasal polyposis. Eur Arch Otorhinolaryngol 2015; published online Oct 31. DOI:10.1007/s00405-015-3812-5.
13. Adil E, Poe D. What is the full range of medical and surgical treatments available for patients with Eustachian tube dysfunction? Curr Opin Otolaryngol Head Neck Surg. 2014;22:8–15.
14. Seibert JW, Danner CJ. Eustachian tube function and the middle ear. Otolaryngol Clin North Am. 2006;39:1221–35.
15. Poe DS, Pyykkö I, Valtonen H, Silvola J. Analysis of eustachian tube function by video endoscopy. Otol Neurotol. 2000;21:602–607.
16. Kivekäs I, Pöyhönen L, Aarnisalo A, Rautiainen M, Poe D. Eustachian tube mucosal inflammation scale validation based on digital video images. Otol Neurotol. 2015;36:1748–52.
17. Tarabichi M, Najmi M. Visualization of the eustachian tube lumen with Valsalva computed tomography: Valsalva Computed Tomography. The Laryngoscope. 2015;125:724–9.
18. Lükens A, DiMartino E, Günther RW, Krombach GA. Functional MR imaging of the Eustachian tube in patients with clinically proven dysfunction: correlation with lesions detected on MR images. Eur Radiol. 2012;22:533–8.
19. Nguyen LHP, Manoukian JJ, Yoskovitch A, Al-Sebeih KH. Adenoidectomy: selection criteria for surgical cases of otitis media. The Laryngoscope. 2004;114:863–6.

20. Gates GA. Adenoidectomy for otitis media with effusion. Ann Otol Rhinol Laryngol Suppl. 1994;163:54–8.
21. Kujawski OB, Poe DS. Laser eustachian tuboplasty. Otol Neurotol Off Publ Am Otol Soc Am Neurotol Soc Eur Acad Otol Neurotol. 2004;25:1–8.
22. Poe DS, Metson RB, Kujawski O. Laser eustachian tuboplasty: a preliminary report. The Laryngoscope. 2003;113:583–91.
23. Poe DS, Grimmer JF, Metson R. Laser Eustachian Tuboplasty: two-year results. The Laryngoscope. 2007;117:231–7.
24. Ockermann T, Reineke U, Upile T, Ebmeyer J, Sudhoff HH. Balloon dilatation eustachian tuboplasty: a clinical study. The Laryngoscope. 2010;120:1411–6.
25. Poe DS, Hanna BMN. Balloon dilation of the cartilaginous portion of the eustachian tube: initial safety and feasibility analysis in a cadaver model. Am J Otolaryngol. 2011;32:115–23.
26. Poe DS, Silvola J, Pyykko I. Balloon Dilation of the Cartilaginous Eustachian Tube. Otolaryngol Head Neck Surg. 2011;144:563–9.
27. Metson R, Pletcher SD, Poe DS. Microdebrider eustachian tuboplasty: a preliminary report. Otolaryngol Head Neck Surg. 2007;136:422–7.
28. Dyer RK, McElveen JT. The patulous eustachian tube: management options. Otolaryngol Head Neck Surg. 1991;105:832–5.
29. Vaezeafshar R, Turner JH, Li G, Hwang PH. Endoscopic hydroxyapatite augmentation for patulous eustachian tube: hydroxyapatite augmentation for patulous eustachian Tube. The Laryngoscope. 2014;124:62–6.
30. Schwartz TH, Fraser JF, Brown S, Tabaee A, Kacker A, Anand VK. Endoscopic cranial base surgery: classification of operative approaches. Neurosurgery. 2008;62:991–1005.

SILENT SINUS SYNDROME

P. Farneti, G. Farneti, A. Parmeggiani

INTRODUZIONE

La definizione di silent sinus syndrome (SSS) fu coniata per la prima volta nel 1994 da Soparkar[1] per un quadro clinico caratterizzato da: enoftalmo, ipoglobo, in assenza di altri sintomi, non associato a precedenti traumi o chirurgia con omolaterale ipoplasia del seno mascellare e riassorbimento del pavimento dell'orbita.
Solo dopo questo inquadramento della sindrome le segnalazioni bibliografiche sono diventate progressivamente più numerose, anche se disperse in riviste di varie specialità: oculistiche, otorinolaringoiatriche, maxillo-facciali, radiologiche. Ciò ha portato negli anni a una più precisa definizione degli aspetti non ancora risolti di questa sindrome.
Blackwell[2] per primo nel 1993 ha proposto di trattare pazienti affetti da atelettasia cronica del seno mascellare (CMA) e asimmetria facciale con tecnica endoscopica nasale per allargare l'ostio naturale e ristabilire la pervietà e la normale ventilazione del seno. Proponeva inoltre di eseguire una seconda procedura chirurgica per la correzione di un eventuale residuo di depressione orbitaria e/o malare solo se il paziente lo considerava esteticamente e funzionalmente necessario.
Presentiamo l'ampia casistica di 2 centri (Unità di Otorinolaringoiatria, Azienda Ospedaliero Universitaria Ospedale Sant'Orsola-Malpighi di Bologna e Unità di Otorinolaringoiatria Metropolitana AUSL Bologna, Ospedale Bellaria, Bologna), soffermandoci in particolare sul trattamento chirurgico e su alcuni casi pediatrici.

MATERIALI E METODI

È stato eseguito uno studio retrospettivo di tutti i pazienti diagnosticati e trattati per una silent sinus syndrome dal luglio 2001 al maggio 2015 presso la Clinica ORL di Bologna e l'Unità di Otorinolaringoiatria Metropolitana, AUSL di Bologna.
Tutti i pazienti sono stati sottoposti a esame endoscopico presso gli ambulatori dedicati con registrazione e archiviazione delle immagini endoscopiche pre e post operatorie delle immagini radiologiche e dei referti di laboratorio.

Tutti i pazienti sono stati inoltre sottoposti a uno studio radiologico con tomografia computerizzata (TC) e/o risonanza magnetica (RM).
Sono stati inclusi nello studio i pazienti che presentavano un enoftalmo spontaneo e/o ipoglobo, associato a un opacamento del seno mascellare e un tipico abbassamento del pavimento orbitario. Non dovevano essere presenti precedenti traumi, interventi chirurgici, cause acquisite di enoftalmo, deformità congenite facciali o patologie sinusali maggiori negli ultimi sei mesi.
Sono stati inclusi nello studio anche pazienti che presentavano una evidenza di precoci segni radiologici e chirurgici di pressione negativa nel seno mascellare, che Wise[3] considera "uno stadio precoce di SSS, prima della comparsa clinica dei sintomi orbitari". Queste caratteristiche includono la lateralizzazione del processo uncinato, l'atelettasia o retrazione delle pareti del seno mascellare in assenza di enoftalmo clinicamente evidente.
Tutti i pazienti sono stati sottoposti a chirurgia endoscopica funzionale dei seni paranasali (FESS) per ristabilire il fisiologico drenaggio e ventilazione del seno mascellare. In tutti i casi è stata eseguita una delicata medializzazione del turbinato medio, nei casi pediatrici una parziale resezione della porzione inferiore e/o anteriore del turbinato medio e una meatotomia media con aspirazione dal seno mascellare di secrezioni mucoidi dense. In 2 casi pediatrici si è eseguita contemporaneamente una adenoidectomia endoscopica con debrider per ipertrofia adenoidea, in 1 caso una adenotonsillectomia per ipertrofia adenotonsillare e in un caso una correzione settale per marcata deviazione settale. Non è mai stata eseguita contemporaneamente alla FESS la ricostruzione del pavimento orbitario, né è stato necessario compierla in seguito.

RISULTATI

Dal luglio 2001 al maggio 2015 sono stati diagnosticati e trattati 22 casi di SSS di cui 6 pediatrici ed uno bilaterale.
I sei pazienti pediatrici erano rispettivamente 5 (83,3%) maschi e una femmina (16,7%) con età media di 10 anni (range 7-14).
In tre casi il seno interessato era il destro (50%) e nei restanti tre il sinistro (50%). In 4 casi il paziente era stato inviato alla neuropsichiatria infantile per accertamenti relativi agli episodi di cefalea (tab. 1; fig. 1-6).
Tra i 16 casi di pazienti adulti 10 erano maschi (62,5%) e 6 femmine (37,5%) con età media di 40 anni (range 25-56). In 4 casi (25%) il seno interessato era il sinistro, in 11 (68,75%) il destro e un paziente presentava una forma bilaterale (6,25%) con esordio prima a sinistra e successivamente a destra (tab. 2; fig. 7).

Tabella dei casi di SSS								
Pz	**Sesso**	**Sintomi**	**Lato**	**Età**	**Presenting service**	**Patologie associate**	**Terapia**	**F. Up (m)**
1	M	Enoftalmo, cefalea, ipoglobo	L	7	Neuropediatria	Idrocefalo	FESS	18
2	M	Cefalea, ipoglobo, ostruzione	R	8	Neuropediatria	Neutropenia Tonsillite cronica	FESS AT	135
3	M	Ipoglobo, ostruzione	L	9	ORL	Deviazione settale Ipoacusia neurosensoriale	FESS, A, S	47
4	M	Enoftalmo, cefalea, ipoglobo, diplopia	L	10	Neuropediatria	Ipertrofia adenoidea	FESS A	109
5	M	Cefalea, diplopia, ipoglobo	R	11	Neuropediatria	Allergia acari e pollini	FESS	45
6	F	Enoftalmo, cefalea	R	14	ORL	Tonsilliti	FESS	72

Tab. 1: Caratteristiche cliniche dei 6 casi pediatrici. Enoftalmo in tutti casi di grado lieve (1 mm). FESS = resezione parziale della testa del turbinato medio, uncinectomia, meatotomia media, aspirazione di secrezioni mucoidi dense; M = maschio; F = femmina; DX = destra; SN = sinistra; A = adenoidectomia con debrider; AT = adenotonsillectomia. S = settoplastica; m = mesi.

DISCUSSIONE

Meccanismo patogenetico

Il ruolo che il processo uncinato può giocare nel meccanismo patogenetico della SSS è stato ipotizzato da Kass[4] che sosteneva come un deficiente attacco posteriore del processo uncinato possa provocare un meccanismo valvolare occlusivo dell'ostio naturale con riassorbimento dei gas, formazione di pressione negativa e accumulo di fluidi nel seno mascellare. Anche Hazan[5] sostiene che un processo uncinato con una struttura fine può diventare mobilizzabile poiché incompletamente fissato con il suo bordo libero privo di attacchi e può provocare il bloccaggio del complesso ostio-meatale e la successiva atelettasia del seno. Le stesse ipotesi patogenetiche sono state riprese in seguito da Illner[6].

Pz	Sesso	Sintomi	Lato	Età	Patologie associate	Trattamento	F.up (m)
1	M	Enoftalmo	DX	33	Pregressa settoplastica	Settoplastica e plastica TM	3
2	M	Enoftalmo, ipoglobo, ostruzione nasale	DX	36	-	Settoplastica	71
3	M	Diplopia, enoftalmo, cefalea	DX	39	Pregressa settoplastica	-	5
4	M	Emicrania sn	DX	41	-	-	111
5	F	Enoftalmo, ipoglobo, cefalea	DX	43	Pregressa settoplastica	Senotomia frontale e plastica TM	43
6	M	Ostruzione nasale	DX	44	-	settoplastica	47
7	F	Enoftalmo, ipoglobo	DX	47	-	-	2
8	M	Diplopia, enoftalmo	DX	45	Vertigini	Plastica TM	94
9	F	Cefalea, enoftalmo, ipoglobo, ostruzione nasale	SN	53	-	Senotomia frontale	18
10	F	Enoftalmo, ipoglobo	SN	56	Protesi orto-dontica a sn	Conca bullosa	20
11	F	Diplopia, enoftalmo, ipoglobo, cefalea, ostruzione nasale	DX	26	-	Settoplastica	8
12	F	Diplopia, enoftalmo, ipoglobo	SN	27	-	-	10
13	M	Diplopia, enoftalmo, ipoglobo	DX	48	-	-	120
14	M	Diplopia, ipoglobo, enoftalmo	DX	38	-	-	120
15	M	Enoftalmo, ipoglobo, ostruzione nasale	SN	25		-	8
16	M	Enoftalmo, Ipoglobo	BIL	45	-	Conca Bullosa	84

Tab. 2: Caratteristiche cliniche dei 16 casi adulti. M = maschio; F = femmina; DX = destra; SN = sinistra; BIL = bilaterale; m = mesi.

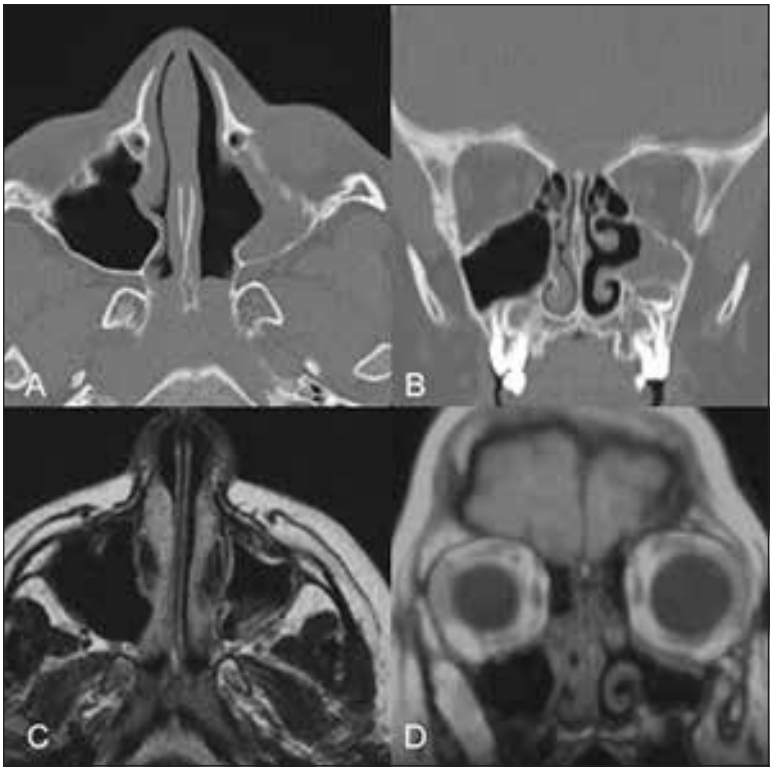

Fig. 1: Paziente pediatrico numero 1 (tab. 1). Età 7 anni, SSS del seno mascellare sinistro. A) TC assiale preoperatoria; B) TC coronale preoperatoria; C) RM assiale post-operatoria dopo 18 mesi; D) RM coronale post-operatoria dopo 18 mesi.

Bossolesi[7] nel 2008 ipotizza che un processo uncinato largo e poco consistente, strettamente aderente alla parete laterale possa provocare un meccanismo valvolare con flusso a senso unico verso l'esterno responsabile della atelettasia del seno mascellare. Questo fenomeno può essere provocato o facilitato da atti respiratori che producono una pressione negativa nei seni paranasali. Alcune alterazioni anatomiche, quali deviazioni del setto, conche bullose, o lateralizzazione del turbinato medio possono rappresentare dei fattori favorenti il meccanismo patogenetico della SSS[8,9].

Studio radiologico

Sia la TC che la RM sono in grado di consentire nel sospetto clinico di SSS la diagnosi di certezza. La TC resta tuttavia l'esame da preferire[7,9,10] in quanto mostra più facilmente gli elementi essenziali per la diagnosi[9]: la opacizzazione e diminuzione di volume del seno mascellare affetto, l'aumento di volume della cavità orbitaria omolaterale per abbassamento del pavimento orbitario, la lateralizzazione del processo uncinato con espansione del meato medio, l'eventuale concomitanza con deviazioni settali o

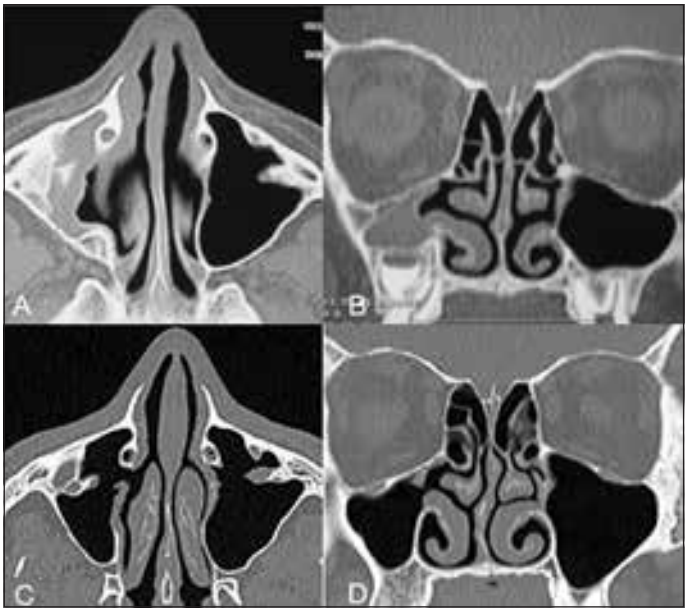

Fig. 2: Paziente pediatrico numero 2 (tab. 1). Età 8 anni, SSS del seno mascellare destro. A) TC assiale preoperatoria; B) TC coronale preoperatoria; C) TC assiale post-operatoria dopo 11 anni; D) TC coronale post-operatoria dopo 11 anni.

Fig. 3: Paziente pediatrico numero 3 (tab. 1). Età 9 anni, SSS del seno mascellare sinistro. A) TC assiale preoperatoria; B) TC Coronale preoperatoria; C) TC assiale post-operatoria dopo 4 anni; D) TC coronale post-operatoria dopo 4 anni.

Fig. 4: Paziente pediatrico numero 5 (tab. 1). Età 10 anni, SSS del seno mascellare sinistro. A) TC assiale preoperatoria; B) TC coronale preoperatoria; C) Controllo endoscopico post-operatorio dopo 9 anni.

Fig. 5: Paziente pediatrico numero 5 (tab. 1). Età 11 anni, SSS del seno mascellare destro. A) TC assiale preoperatoria; B) TC coronale preoperatoria; C) TC assiale post-operatoria dopo 4 anni; D) TC coronale post-operatoria.

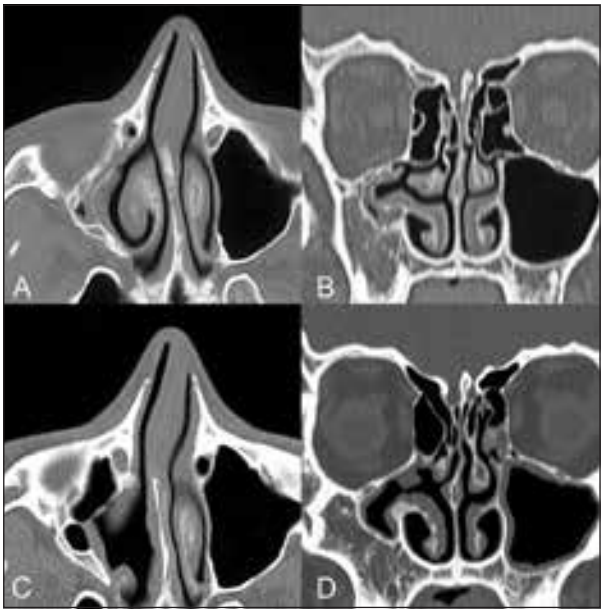

Fig. 6: Paziente pediatrico numero 6 (tab. 1). Età 14 anni, SSS del seno mascellare destro. A) TC assiale preoperatoria; B) TC coronale preoperatoria; C) TC assiale post-operatoria dopo mesi; D) TC coronale post-operatoria dopo 6 anni.

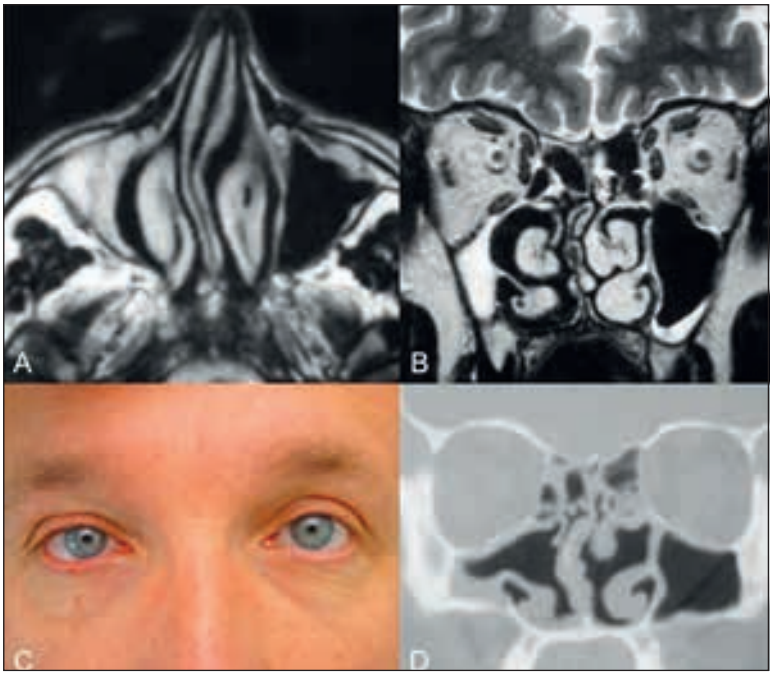

Fig. 7: Caso numero 8 (tab. 2), maschio, 45 anni, affetto da SSS del seno mascellare destro. A) RM pre-operatoria; B) RM coronale preoperatoria; C) Evidenza dell'enoftalmo destro pre-operatorio; D) TC coronale post-operatoria che evidenzia la corretta riventilazione del seno dopo 4 anni.

conche bullose. La TC è inoltre la metodica più indicata per la valutazione di assottigliamenti o demineralizzazioni delle pareti ossee del seno o le meno frequenti modificazioni sclerotiche[9].
La RM, che non è obbligatoria nel completamento diagnostico, può permettere di evidenziare con precisione la dislocazione nel seno mascellare del grasso orbitario e l'eventuale coinvolgimento dei muscoli estrinseci oculari[7,9]. In alcuni casi pediatrici abbiamo preferito la RM alla TC, specie nei controlli postoperatori per ridurre l'esposizione a radiazioni.

Trattamento chirurgico

La FESS rappresenta il trattamento elettivo per la riventilazione del seno mascellare opacizzato e per il ripristino delle normali funzioni sinusali[7,11]. La presenza di alterazioni anatomiche indotte dalla patologia (atelettasia dell'infundibolo e soprattutto retrazione e lateralizzazione del processo uncinato e l'espansione del contenuto orbitario nel seno mascellare) impongono particolari accortezze nell'eseguire l'intervento chirurgico[10].
È consigliabile eseguire un'uncinectomia completa e un'ampia antrostomia mascellare. La tradizionale tecnica di uncinectomia antero-posteriore con l'utilizzo di sickle knife per incidere il processo uncinato nella sua inser-

zione all'osso lacrimale è sconsigliata nella SSS per il rischio di penetrare nel contenuto orbitario[12]. È consigliabile iniziare la procedura con un'attenta medializzazione del processo uncinato lateralizzato con blunt hooks (uncino smusso)[10]. Si esegue in seguito una antrostomia media per via retrograda, utilizzando strumenti endoscopici pediatrici (paediatric backbite forceps)[7,13] (fig. 8). Guillen[14] consiglia l'uso di un sistema d'immagine guidata per ridurre il rischio di complicanze; noi nella nostra esperienza non abbiamo ritenuto necessario ricorrere a questo strumento.
Recentemente è stato proposto[15] il trattamento della SSS con la "balloon sinuplasty technique"; lo stesso autore ne evidenzia i rischi rappresentati da diplopia transitoria post-operatoria o la possibilità che il processo uncinato non mantenga la forma rimodellata, a cui vanno aggiunti a nostro avviso i costi elevati e il rischio di danneggiamento orbitario.
Molto diverse sono invece le opinioni su come e quando eseguire la riparazione del pavimento orbitario. Alcuni autori[7,14,16,17,18] consigliano di effettuarla contemporaneamente alla FESS in presenza di una accentuata sintomatologia oculare (enoftalmo, ipoglobo, diplopia) o di significative alterazioni estetiche.
Altri autori[5,6,8,10,11,13,19] consigliano un periodo di attesa di qualche mese per valutare in che misura la meatotomia e la conseguente riespansione del seno consentano un miglioramento dell'enoftalmo e dei difetti estetici. Blackwell[2] consiglia un secondo intervento per l'eventuale residuo di depressione orbitaria o malare solo se il paziente lo considera esteticamente o funzionalmente necessario.
A favore di una ricostruzione orbitaria contemporanea alla meatotomia media endoscopica depongono: il basso tasso di complicanze di questo intervento[7], la possibilità di evitare una seconda anestesia ed ospedalizzazione[17,18], il basso rischio di infezioni per la frequente negatività culturale del contenuto sinusale[16,20]; inoltre con una ricostruzione del pavimento orbitario con incisione sub ciliare viene mantenuta l'integrità della parete sinusale senza creare comunicazioni fra il seno e l'orbita[20].

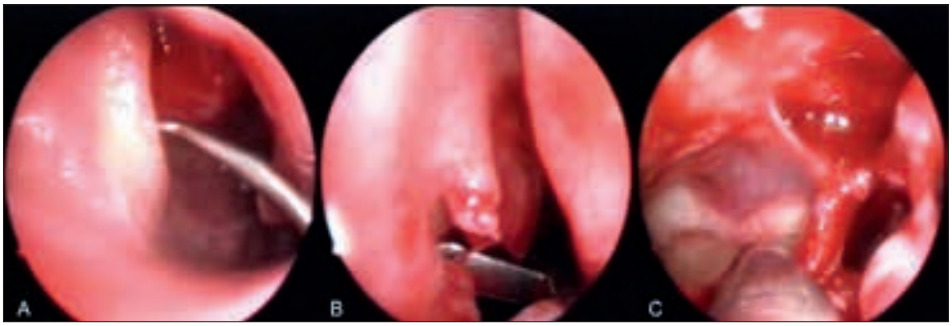

Fig. 8: STEP dell'intervento endoscopico per la riventilazione del seno mascellare destro affetto da SSS. A) Eversione con specillo del processo uncinato; B) Uncinectomia per via retrograda; C) Aspirazione di secrezioni endomascellari mucose dense.

Un trattamento conservativo con l'esecuzione inizialmente solo della meatotomia media è supportato dalle seguenti argomentazioni:

a. L'eliminazione della pressione negativa nel seno porta può portare a una riposizione del globo oculare e a una riformazione del pavimento orbitario da parte del periostio intatto[21] con risoluzione o miglioramento dell'enoftalmo[8,10,12] in alcuni casi anche con enoftalmi di 3-4 mm[19] o associati a diplopia[11]. A sostegno di un trattamento conservativo vi è anche l'unica osservazione documentata[21] di una spontanea risoluzione dell'enoftalmo con un pavimento orbitario ritornato ben ossificato e risalito nella sua originaria posizione ed un conseguente aumento di volume del seno macellare.
b. La riparazione del pavimento orbitario può portare a rare ma possibili gravi complicanze: diplopia, o ematoma orbitario, fallita correzione dell'enoftalmo, infezioni, sanguinamento[19], distopia verticale oculare[22].

Concordiamo comunque con Behbehani[17] sul fatto che al paziente dovrebbe essere richiesto un appropriato consenso dopo che gli sono state spiegate le due possibilità con i relativi vantaggi e svantaggi.
I recenti orientamenti bibliografici[8], i casi presentati e quelli in precedenza da noi pubblicati[11] ci portano a scegliere in prima istanza l'esecuzione della sola meatotomia media endoscopica. La riventilazione del seno mascellare ha portato nei casi da noi trattati a una progressiva parziale o totale risoluzione sia dell'enoftalmo, che del difetto estetico. In alcuni casi abbiamo documentato con TC post-operatorie un aumento volumetrico del seno mascellare ed una riparazione spontanea del pavimento orbitario per deposizione ossea.

SSS pediatrici

La SSS può manifestarsi anche in età pediatrica, dove assume caratteristiche cliniche particolari e richiede in alcuni casi trattamenti diversi rispetto all'adulto.
Rare sono le segnalazioni bibliografiche di questa patologia in età pediatrica.
Contemporaneamente al lavoro di Soparkar[1], che codificò la SSS, Wedd[23] nel 1994 segnala 4 casi pediatrici che hanno molti elementi in comune con la SSS in quanto sono caratterizzati da un quadro patologico che coinvolge un solo seno mascellare ipoplasico, totalmente occupato da secrezioni mucoidi, con il processo uncinato lateralizzato, aumento verticale di dimensione dell'orbita e clinicamente ipoglobo ed in un caso enoftalmo.
Hazan[5] nel 1998 riporta un caso di un bimbo di 13 anni e sottolinea l'importanza di trattare precocemente la patologia ostiale anche nei casi con abbassamento del pavimento orbitario senza enoftalmo visibile e quantificabile per evitare la comparsa di più gravi complicanze orbitarie.
Kass nel 1998[4] e nel 1999[24] presenta un caso pediatrico di atelettasia cronica di un seno mascellare trattato con meatotomia media endosco-

pica per ristabilire la ventilazione del seno senza ottenere un significativo miglioramento del tasso di crescita del seno ipoplasico.
Nel 2003 Yip[25] riporta un caso di SSS in una bimba di 9 anni che si presentava clinicamente con diplopia, ipoglobo ed enoftalmo e documenta come la SSS possa verificarsi anche in età pediatrica in un seno non completamente sviluppato e debba comunque essere differenziata dalla ipoplasia del seno mascellare. Esegue inoltre una ricostruzione del pavimento orbitario con un impianto sintetico sottoperiostale[25].
Un caso pediatrico di 11 anni è riportato da Wise[3] nel 2007 con un seno mascellare opacizzato e diminuito di volume, il processo uncinato lateralizzato, senza aumento di volume dell'orbita ed enoftalmo, che considera come uno stadio precoce della SSS prima delle manifestazioni cliniche dei sintomi oculari.
Babar-Craig[8] nel 2011 presenta una serie di 16 casi di SSS, di cui uno di 14 anni, trattati in prima istanza con FESS e con ricostruzione orbitaria solo se a distanza di 6 mesi dall'intervento chirurgico persisteva un enoftalmo o un ipoglobo clinicamente significativo e sintomatico.
Nel 2014 Chang[26] riporta un caso pediatrico di 7 anni con spontaneo miglioramento delle dimensioni del seno mascellare e di conseguenza della asimmetria facciale dopo trattamento chirurgico con meatotomia endoscopica.
Già nel 1977 Kass[27] segnalò come la CMA poteva insorgere durante l'infanzia con possibilità di restare stabile o in condizioni subcliniche per mesi o anni.
Spesso la distinzione fra queste SSS e CMA in età pediatrica è resa difficile dall'alta frequenza nei primi anni di vita di ricorrenti infiammazioni delle prime vie aeree che possono rendere più difficile la diagnosi di SSS o di CMA.
Nella nostra esperienza che si avvale di 6 casi clinici è interessante notare come 4 dei 6 pazienti provenivano dalla neurologia pediatrica dove effettuavano accertamenti diagnostici in Day Hospital per un sintomo di esordio rappresentato dalla cefalea. Anche il caso pediatrico di SSS descritto da Chang[26] fu diagnosticato tramite una RM effettuata per cefalea. La cefalea era presente anche nei casi clinici pediatrici descritti da Weed[23]. Questo sintomo è molto più raro nelle SSS dei pazienti adulti[3].
In età pediatrica la sintomatologia è spesso più sfumata: l'enoftalmo è spesso lieve e per questo motivo difficile da diagnosticare; in un solo caso pediatrico in letteratura è stata riscontrata un'asimmetria facciale[26]. Il caso descritto da Wise[3] è considerato uno stadio precoce della SSS, caratterizzato da una atelettasia del seno mascellare con lateralizzazione del processo uncinato, lieve o assente aumento volumetrico dell'orbita e senza enoftalmo clinicamente evidente. Anche in 3 dei nostri casi pediatrici l'enoftalmo non era clinicamente evidente.
In età pediatrica deve essere posta particolare attenzione nella chirurgia endoscopica diretta al complesso osteomeatale per la ristrettezza degli

spazi anatomici e per evitare la grave complicanza descritta da Levine[28] nel 2000 rappresentata da una involuzione del seno mascellare, secondaria a sinechie fra il turbinato medio e la parete laterale del naso con ostruzione dell'ostio del seno. Levine[28] di conseguenza suggerisce in età pediatrica un approccio chirurgico conservativo, che minimizzi la presenza di superfici opposte cruentate consigliando inoltre di mantenere il supporto del turbinato medio e, per facilitare il mantenimento della pervietà dell'ostio del seno, di effettuare una parziale e giudiziosa resezione del turbinato stesso.
In quasi tutti i nostri casi è stata eseguita una turbinoplastica con resezione parziale e moderata della testa del turbinato medio e una delicata medializzazione per prevenire, come suggerisce Babar-Craig[8], l'occlusione dell'ostio naturale del seno.
La TC rappresenta lo studio radiografico essenziale per la SSS[10], tuttavia in età pediatrica a volte si preferisce la RM per limitare l'esposizione a radiazioni.

SSS bilaterale
Tutti i casi descritti fino al 2012 erano monolaterali. Nel 2012 sono stati riportati in letteratura gli unici 2 casi di SSS bilaterale. Nel caso di Such[29] la bilateralità fu diagnosticata contemporaneamente, mentre nel caso di Ferri[30] la seconda localizzazione comparve dopo il trattamento chirurgico del primo seno mascellare affetto da SSS.
Il caso che presentiamo (fig. 9) è molto simile nei modi di presentazione clinica a quello pubblicato da Ferri: la seconda localizzazione compare circa 3 anni dopo la prima e con le stesse manifestazioni cliniche e radiologiche. È stata eseguita solo una meatotomia media endoscopica con plastica del turbinato medio per la presenza di una conca bullosa bilaterale ottenendo bilateralmente una scomparsa della sintomatologia clinica. I controlli TC postoperatori documentano la riventilazione e riespansione dei seni mascellari e la scomparsa dell'ipoglobo**.**
La presenza di alterazioni anatomiche che possono favorire la lateralizzazione e l'indebolimento del PU, rappresentate nel nostro caso da una voluminosa conca bullosa bilaterale, eventualmente associate, come ipotizza Bossolesi[7], a fisiologici atti respiratori che producono una pressione negativa nel seno, potrebbero spiegare la bilateralità della SSS.

CONCLUSIONI

In accordo con Gaudino[9] pensiamo che la SSS sia una sindrome relativamente rara, ma sicuramente sottostimata, poiché poco conosciuta dagli specialisti otorinolaringoiatri, ma anche radiologi, oculisti e maxillofacciali come possibile causa di enoftalmo, ipoglobo ed asimmetria facciale.

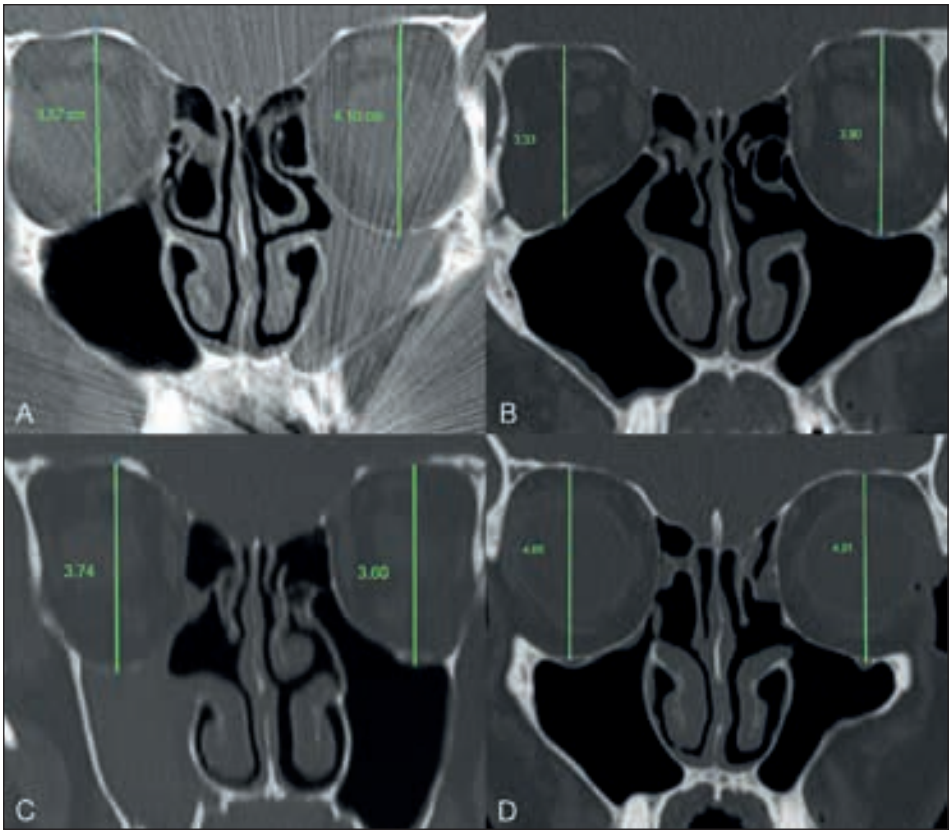

Fig. 9: SSS Bilaterale: nelle varie sequenze in sezione coronale sono state evidenziate le variazioni delle dimensioni verticali dell'orbita. A) TC preoperatoria che mostra una completa opacizzazione con diminuzione del volume del seno mascellare sin, una retrazione laterale del processo uncinato, abbassamento dell'orbita sinistra ed una ampia conca bullosa bilaterale. B) TC postoperatoria dopo 10 mesi che mostra gli esiti stabilizzati dell'intervento di meatotomia endoscopica sinistra con riventilazione del seno e innalzamento dell'orbita sinistra; a destra iniziale lateralizzazione del processo uncinato con seno mascellare ben ventilato. C) Dopo più di 3 anni dal primo intervento comparsa di completa opacizzazione del seno mascellare destro, abbassamento dell'orbita, marcata lateralizzazione del processo uncinato e della parete mediale del seno mascellare. D) A distanza di 3 anni dal secondo intervento si evidenzia la completa riventilazione dei seni mascellari, la simmetria dei bulbi oculari con riposizione ossea nelle pareti dei seni mascellari precedentemente demineralizzati.

In età pediatrica sono solo 10 i casi riportati in bibliografia e assume spesso caratteristiche diverse dall'adulto: i sintomi oculari sono spesso più sfumati, si associa spesso a cefalea e richiede un trattamento chirurgico particolarmente attento. Rarissime sono le forme bilaterali: solo 3 con il caso da noi presentato.

Bibliografia

1. Soparkar CN, Patrinely JR, Cuaycong MJ, Dailey RA, Kersten RC, Rubin PA, Linberg JV, Howard GR, Donovan DT, Matoba AY, et al. The silent sinus syndrome. A cause of spontaneous enophthalmos. Ophthalmology. 1994 Apr;101(4):772-8.
2. Blackwell KE, Goldberg RA, Calcaterra TC. Atelectasis of the maxillary sinus with enophthalmos and midface depression. Ann Otol Rhinol Laryngol. 1993;102(6):429-32.
3. Wise SK, Wojno TH, Del Gaudiojm. Silent sinus syndrome: lack of orbital findings presentation. Am J Rhinol. 2007;21(4):489-494.
4. Kass ES, Salman S, Montgomery WW. Chronic maxillary atelectasis in a child. Ann Otol Rhinol Laryngol. 1998;107(7):623-625.
5. Hazan A, Le Roy A, Chevalier E, Benzaken J, Waisberg A, Cymbalista M, Adotti F, Peytral C. Atelectasis of the maxillary sinus. Analysis of progression stages. A propos of 4 cases. Ann Otolaryngol Chir Cervicofac. 1998;115 (6):367-372.
6. Illner A, Davidson HC, Harnsberger HR, Hoffman J. The silent sinus syndrome: clinical and radiographic findings. AJR Am J Roentgenol. 2002;178(2):503-506.
7. Bossolesi P, Autelitano L, Brusati R, Castelnuovo P. The silent sinus syndrome: diagnosis and surgical treatment. Rhinology. 2008;46(4):308-316.
8. Babar-Craig H, Kayhanian H, De Silva DJ, Rose GE, Lund VJ. Spontaneous silent sinus syndrome (imploding antrum syndrome): case series of 16 patients. Rhinology. 2011;49(3):315-317.
9. Gaudino GM, Di Lella F, Piludu F, Martucci M, Schiarelli C, Africa E, Salvolini I, Colosimo C. CT and MRI diagnosis of silent sinus syndrome. Radiol Med. 2013;118:265-275.
10. Virgin F, Ling FT, Kountakis SE. Radiology and endoscopic findings of silent maxillary sinus atelectasis and enophthalmos. Am J Otolaryngol. 2008;29(3):167-170.
11. Sciarretta V, Pasquini E, Tesei F, Modugno GC, Farneti G. Endoscopic sinus surgery for the treatment of maxillary sinus atelectasis and silent sinus syndrome. J Otolaryngol. 2006 Feb;35(1):60-64.
12. Sivasubramaniam R, Sacks R, Thornton M. Silent sinus syndrome: dynamic changes in the position of the orbital floor after restoration of normal sinus pressure. J Laryngol Otol. 2011;125(12):1239-1243.
13. Yousuf K, Velázquez-Villaseñor L, Witterick I. Silent sinus syndrome: case series and literature review. J Otolaryngol Head Neck Surg. 2009;38(5):e110-113.
14. Guillen DE, Pinargote PM, Guarderas JC The silent sinus syndrome: protean manifestations of a rare upper respiratory disorder revisited. Clin Mol Allergy. 2013 9;11(1):1-5.
15. Kilty SJ Maxillary sinus atelectasis (silent sinus syndrome): treatment with balloon sinuplasty. J Laryngol Otol. 2014;128(2):189-191.
16. Sesenna E, Oretti G, Anghinoni ML, Ferri A. Simultaneous management of the enophthalmos and sinus pathology in silent sinus syndrome: a report of three cases. J Craniomaxillofac Surg. 2010;38(6):469-472.
17. Behbehani R, Vacareza N, Bilyk JR, Rubin PA, Pribitkin EA. Simultaneous endoscopic antrostomy and orbital reconstruction in silent sinus syndrome. Orbit. 2006;25(2):97-101.
18. Cardesín A, Escamilla Y, Romera M, Molina JA. Single surgical step for endoscopic surgery and orbital reconstruction of a silent sinus syndrome. Acta Otorrinolaringol Esp. 2013;64(4):297-299.

19. Thomas RD, Graham SM, Carter KD, Nerad JA. Management of the orbital floor in silent sinus syndrome. Am J Rhinol. 2003;17(2):97-100.
20. Ferri A, Ferri T, Sesenna E. Bilateral silent sinus syndrome: case report and surgical solution. J Oral Maxillofac Surg. 2012 J;70(1):e103-6.
21. Raghavan U, Downes R, Jones N. Spontaneous resolution of eyeball displacement caused by maxillary sinusitis. Br J Ophthalmol. 2001;5:118.
22. Ando A, Cruz AA. Management of enophthalmos and superior sulcus deformity induced by the silent sinus syndrome. Aesthetic Plast Surg. 2005;29(2):74-77.
23. Weed DT, Randolph R, Cole MD. Maxillary sinus hypoplasia and vertical dystopia of the orbit. Laryngoscope. 1994;104:758-762.
24. Kass ES, Salman S. Development changes in the antrum of a child with chronic maxillary atelectasis. Ann Otol Rhinol Laryngol. 1999:108:1091-1094.
25. Yip CC, McCulley TJ, Kersten RC, Tami TA, Kulwin DR. Silent sinus syndrome as a cause of diplopia in a child. J Pediatr Ophthalmol Strabismus. 2003;40(5):309-311.
26. Chang DT, Truong MT. A child with silent sinus syndrome and spontaneous improvement after sinus surgery. Int J Pediatr Otorhinolaryngol. 2014;78(11):1993-1995.
27. Kass ES, Salman S, Peter AD, Weber AL, Montgomery WW. Chronic maxillary atelectasis. Ann Otol Rhinol Laryngol. 1997;106:109-116.
28. Levine SB, Mitra S. Maxillary sinus involution after endoscopic sinus surgery in a child: a case report. Am J Rhinol. 2000;14(1):7-11.
29. Suh JD, Ramakrishnan V, Lee JY, Chiu AG. Bilateral silent sinus syndrome. Ear Nose Throat J. 2012;91(12):19-21.
30. Ferri A, Ferri T, Sesenna E. Bilateral silent sinus syndrome: case report and surgical solution. J Oral Maxillofac Surg. 2012;70(1):103-106.

CHIRURGIA ESTETICA NASALE E FESS INDICAZIONI E LIMITI

I. Tasca, G. Ceroni Compadretti

La rinoplastica è una delle procedure estetiche oggi più comunemente eseguite. Nella pratica clinica esistono condizioni molto frequenti in cui pazienti che presentano problematiche estetiche lamentano anche ostruzione nasale o una sintomatologia sinusitica. Allo stesso tempo pazienti con difficoltà respiratoria nasale da problemi ostruttivi possono manifestare il desiderio di migliorare l'aspetto esterno del naso.
In tali situazioni si viene a delineare la necessità di potere offrire al paziente soluzioni chirurgiche combinate con un risparmio di tempo e di costi, biologici ed economici, sia per il paziente che per le strutture che se ne fanno carico[1]. Tuttavia, mentre l'ostruzione nasale da deformità del setto è stata sempre trattata contemporaneamente alla procedura estetica, il riscontro di una rinosinusite cronica è stato spesso la causa di un rinvio della rinoplastica fino alla completa risoluzione dei sintomi infiammatori[2]. Il motivo fondamentale per ritardare la rinoplastica era il riscontro di secrezioni purulente e materiale micotico in corso di chirurgia dei seni paranasali[3]. Il potenziale rischio di contaminazione del campo chirurgico e la diffusione dell'infezione dai siti infetti nelle aree adiacenti venivano infatti considerati come una seria minaccia per l'esito favorevole della procedura estetica. Inoltre l'associazione della chirurgia dei seni paranasali con la rinoplastica avrebbe potuto teoricamente aumentare la possibilità di complicanze, quali emorragie, ematomi, edemi prolungati, con un generale ritardo nei tempi di recupero rispetto ad una procedura elettiva o con effetti negativi sul risultato estetico[2].
Pertanto, in passato, per i pazienti con problematiche estetiche del naso che soffrivano anche di malattie infiammatorie nasali, il chirurgo era solito suddividere il trattamento in due stadi: dapprima la gestione delle alterazioni infiammatorie e poi la rinoplastica, una volta completamente risolta la patologia flogistica. Accadeva poi che, siccome il primo intervento era spesso traumatico e doloroso con pesanti tamponamenti lasciati in sede per diversi giorni, il paziente spesso rifiutava la procedura estetica desiderata[3].
Con l'avvento delle tecniche endoscopiche si vide che alcuni delle potenziali complicanze della rinoplastica tra cui epistassi, infezioni, ecchimosi, perforazione settale e, più raramente, la sindrome da shock tossico e le infezioni intracraniche[4], si sovrapponevano con quelle della FESS. La

chirurgia endoscopica rinosinusale, in mani esperte, presenta un basso tasso di complicanze pari allo 0,69-2%[5-7]. Le complicanze maggiori, come la rinoliquorrea o i disturbi visivi, sono a meno dell'1%[8]. I tassi di complicanza della rinoplastica sono altrettanto bassi, e la maggior parte dei chirurghi riporta complicanze del 5-15%[9].
Il problema fondamentale era verificare se la combinazione dei due interventi avrebbe determinato un aumento delle complicanze relative alle singole procedure. La prima segnalazione in letteratura di associazione della rinoplastica con la FESS è stata descritta da Shemen e Matarasso nel 1991[10]. Successivamente diversi studi retrospettivi hanno studiato gli effetti della combinazione tra FESS e rinoplastica, confrontando il tasso di complicanze nell'associare le due procedure[11-17]. Essi hanno rilevato che le percentuali di complicanza della FESS associata alla rinoplastica erano paragonabili a quelle riportate dalle procedure eseguite singolarmente, dimostrando in tal modo le generali condizioni di sicurezza ed efficacia nella combinazione delle due procedure. Inoltre i rischi teorici di difficoltà di localizzare la posizione del sanguinamento a causa delle diverse possibili sedi emorragiche nelle diverse procedure, il mascheramento delle complicanze peri-orbitarie, l'impossibilità di ripulire in modo appropriato le cavità nasali dopo l'intervento, non apparivano aumentate in modo significativo[18]. Una rara complicanza è stata descritta da Friedman, che ha notato il crollo mediale della parete laterale del naso conseguente alla resezione delle cellule dell'Agger nasi in aggiunta alle osteotomie laterale e mediali[4].
Tuttavia tali studi retrospettivi, in cui peraltro mancano gruppi di controllo, hanno studiato principalmente il livello di sicurezza della rinoplastica combinata con la chirurgia dei seni paranasali, misurando il tasso di complicanza delle procedure combinate come unico risultato atteso. Concentrandosi esclusivamente sull'aspetto della sicurezza non hanno invece analizzato l'efficacia delle procedure combinate. Essi, inoltre, non hanno analizzato tutti gli aspetti che spesso si accompagnano ad una chirurgia effettuata sul viso; tra cui, sicuramente di un certo rilievo, l'edema e le ecchimosi post-operatorie, che possono influenzare il processo di guarigione e i risultati estetici. La maggior parte di questi studi non ha neanche descritto esattamente quali tempi sono stati inclusi per quanto riguarda la rinosettoplastica o la turbinoplastica; la terapia post-operatoria non è sempre stata riportata, mentre la gravità della sinusite e quindi l'estensione della FESS sono state descritte solo per quanto riguarda gli eventi avversi riscontrati. Si tratta per lo più di studi effettuati con casistiche di rinosettoplastica per via endonasale. Lee et al.[19] hanno analizzato le complicanze delle FESS combinata con la rinosettoplastica aperta concludendo che si tratta di una procedura sicura con un rischio lievemente aumentato di cellulite e per tale motivo ha consigliato abbondanti lavaggi intraoperatori e l'antibioticoterapia post-operatoria. L'aumento del dolore e quindi l'incremento nell'utilizzo degli analgesici sono altri importanti fat-

tori che sarebbe necessario analizzare, così come la soddisfazione del paziente che dovrebbe essere misurata prima di arrivare alla conclusione che la combinazione delle due procedure è sicura ed efficace.
Tutte le pubblicazioni analizzate hanno suggerito di eseguire il tempo endoscopico prima della rinosettoplastica, perché ciò consente al chirurgo di procedere ad una chirurgia elettiva in caso di necessità. Ove necessario, la FESS può essere preceduta dalla settoplastica allo scopo di migliorare l'accesso ai seni paranasali. La maggioranza degli autori conviene sul fatto di non associare le due chirurgie in caso di grave sinusite, che rappresenta pertanto una controindicazione relativa. Infatti le infezioni acute e la patologia micotica aumentano la morbilità come risultato di un intervento chirurgico necessariamente più esteso e di un tempo operatorio prolungato, di un aumento dell'edema e del sanguinamento intraoperatorio. Anche la sinusite cronica frontale viene esclusa da un programma di trattamento combinato, perché si ritiene che l'osteotomia laterale possa alterare la pervietà del recesso frontale. Altri casi di esclusione riguardano le rinoplastiche complesse e le procedure aggiuntive che allungano il tempo operatorio, come la blefaroplastica o il ringiovanimento del viso. Controindicazioni assolute alla chirurgia combinata sono costituite invece dalla fibrosi cistica e dalla discinesia ciliare[2], nonché da alcune patologie sistemiche quali l'ipertensione non controllata, l'asma, il diabete mellito e le immunodeficienze[15].
In conclusione non si trovano al momento in letteratura studi randomizzati e controllati che analizzino i risultati della FESS associata alla rinosettoplastica con i risultati delle singole procedure e non vi sono neppure studi prospettici. Si tratta di studi retrospettivi o di case report di livello 4 con un grado di evidenza di tipo C. Questo basso livello di evidenza della letteratura dimostra l'intrinseca debolezza nel tentare di formulare linee guida o di trarre conclusioni certe e suggerisce la necessità di studi futuri sull'argomento. Le indicazioni operative desunte da questa analisi della letteratura dovrebbero quindi, per il momento, essere poste sotto diretto giudizio del clinico il quale si riserverà di valutare ogni caso singolarmente.

CASO CLINICO

Riportiamo il caso di una giovane donna, di anni 18, giunta alla nostra osservazione per una stenosi respiratoria nasale più evidente a destra ed in peggioramento da alcuni anni. Associata alla sintomatologia ostruttiva, la paziente lamentava anche uno scarso apprezzamento per la forma del suo naso ed esprimeva il desiderio di correggerlo mediante la chirurgia estetica. Inoltre la paziente riportava un problema di ipersecrezione nasale soprattutto nei mesi invernali, con episodi ricorrenti di rinite a lenta risoluzione, in assenza di precedenti allergici. La rinoscopia anteriore metteva in evidenza una deviazione destro convessa del setto

nasale con stenosi valvolare di tipo strutturale, mentre l'aspetto esterno del naso presentava una deviazione della piramide nasale verso sinistra ed un gibbo osteo-cartilagineo (fig. 1). L'endoscopia nasale rivelava la presenza di secrezioni purulente a livello del meato medio bilateralmente. La paziente veniva pertanto sottoposta ad accertamento radiologico mediante TC del massiccio facciale senza mdc, che dimostrava un coinvolgimento infiammatorio pansinusale (fig. 2,3). La paziente è stata quindi sottoposta ad intervento combinato di correzione funzionale del setto e della piramide nasale e di chirurgia endoscopica dei seni para-

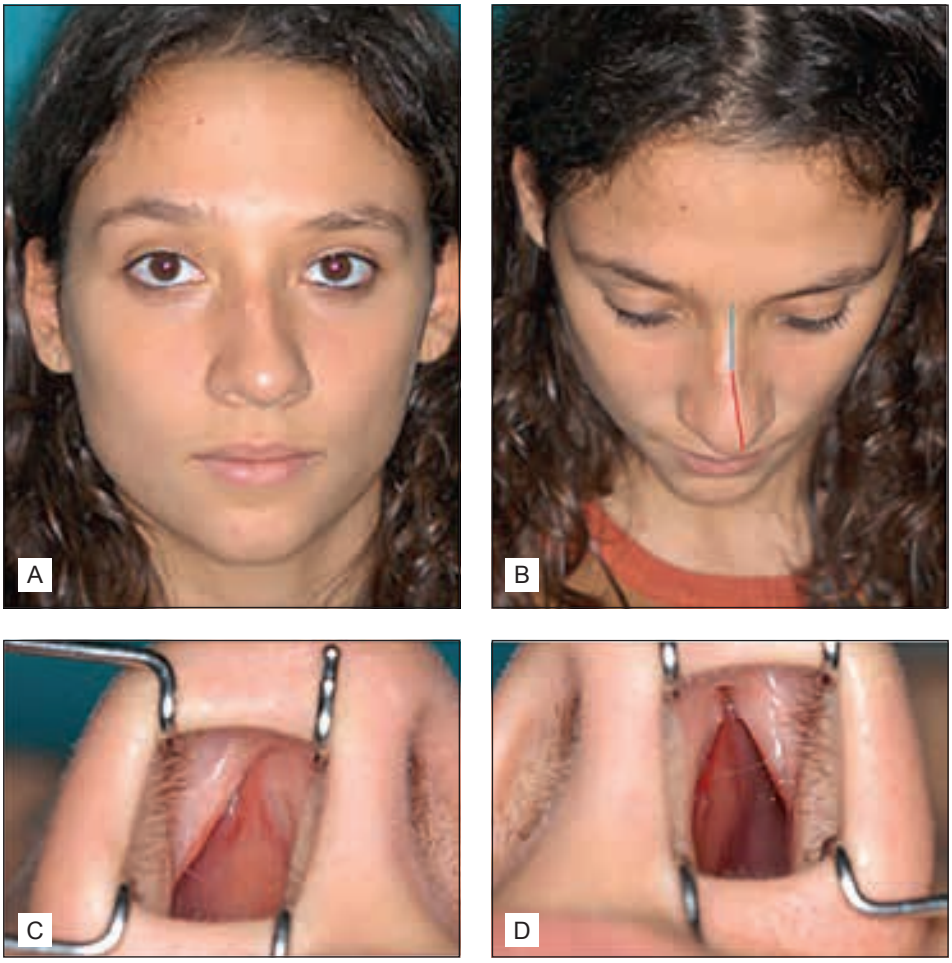

Fig. 1: A: Frontal view preoperatoria. B: Helicopter view preoperatoria: si apprezza la deviazione della piramide nasale verso sinistra. C: Right inside view: si rileva una deviazione del setto cartilagineo con impatto sulla valvola nasale. D: Left inside view: la fossa nasale sinistra risulta pervia per lo spostamento della cartilagine quadrangolare verso il lato controlaterale.

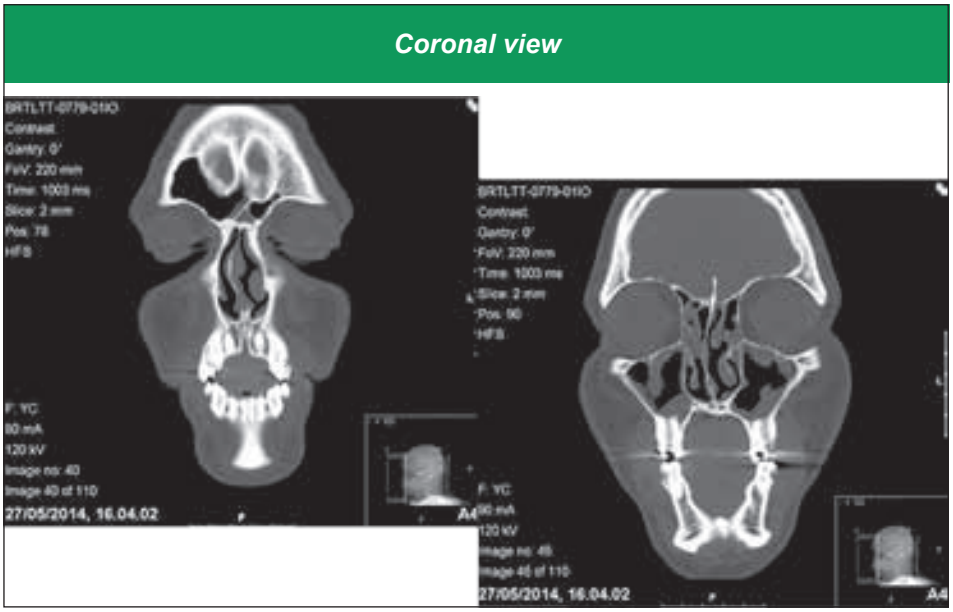

Fig. 2: HRCT Coronal view: si apprezza una deviazione osteo-cartilaginea del setto nasale a destra e una iperdensità diffusa a cornice a livello etmoido-mascellare.

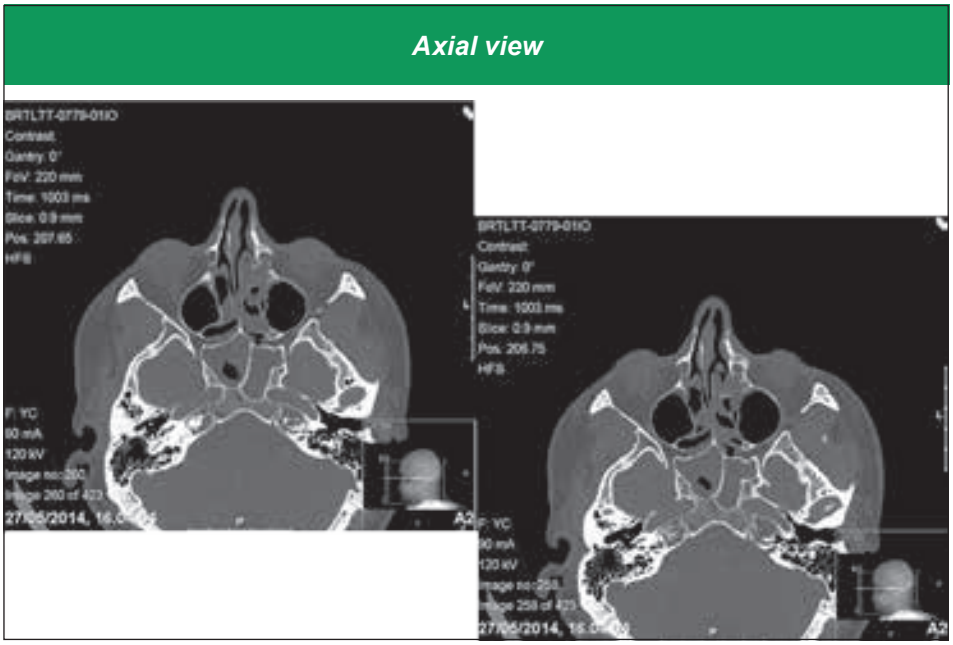

Fig. 3: HRCT Axial view: si nota come la deviazione settale interessi sia la parte cartilaginea che ossea, mentre il processo infiammatorio sinusale si estende ai distretti posteriori con il coinvolgimento del seno sfenoidale che risulta particolarmente ben rappresentato.

nasali per rinosinusite cronica senza polipi. In particolare, l'intervento ha previsto un tempo settale in cui la correzione è avvenuta per via endonasale con la tecnica di rimozione-riposizione del setto. Il tempo endoscopico ha previsto una uncinectomia parziale inferiore, seguita da antrostomia media. Si è proceduto quindi alla etmoidectomia antero-posteriore e alla sfenoidotomia. La correzione esterna del naso è stata ottenuta sempre per via endonasale: attraverso l'incisione intracartilaginea si è proceduto alla resezione del margine cefalico delle cartilagini alari e successivamente alla gibbotomia. La chiusura del tetto aperto è avvenuta mediante medializzazione delle ossa nasali dopo osteotomie basali e paramediane intrasettali. La paziente è stata sottoposta a doppio tamponamento mediante Merocel® posizionato a livello del meato medio e Lyofoam® a livello della fossa nasale. Il decorso postoperatorio è stato regolare. Non vi sono state complicanze intra e post-operatorie e la paziente è stata dimessa in seconda giornata dopo lo stamponamento nasale con terapia antibiotica per os.
A distanza di 1 anno la paziente si trova in buone condizioni cliniche, riferisce una buona respirazione nasale e piena soddisfazione per l'aspetto esterno del naso (fig. 4-8). Viene seguita regolarmente presso i nostri ambulatori per i controlli periodici inerenti al problema rinosinusale.

Fig. 4: Frontal view: si può notare come la correzione sia del setto in toto che della piramide nasale abbia determinato una normalizzazione dell'asse del naso.

Fig. 5: Helicopter view: ancora più evidente la normalizzazione dell'asse piramidale.

Fig. 6: Lateral right view: si può apprezzare una regolarizzazione del dorso del naso dopo l'intervento.

Fig. 7: Lateral left view: si nota una regolarizzazione del dorso del naso dopo l'intervento.

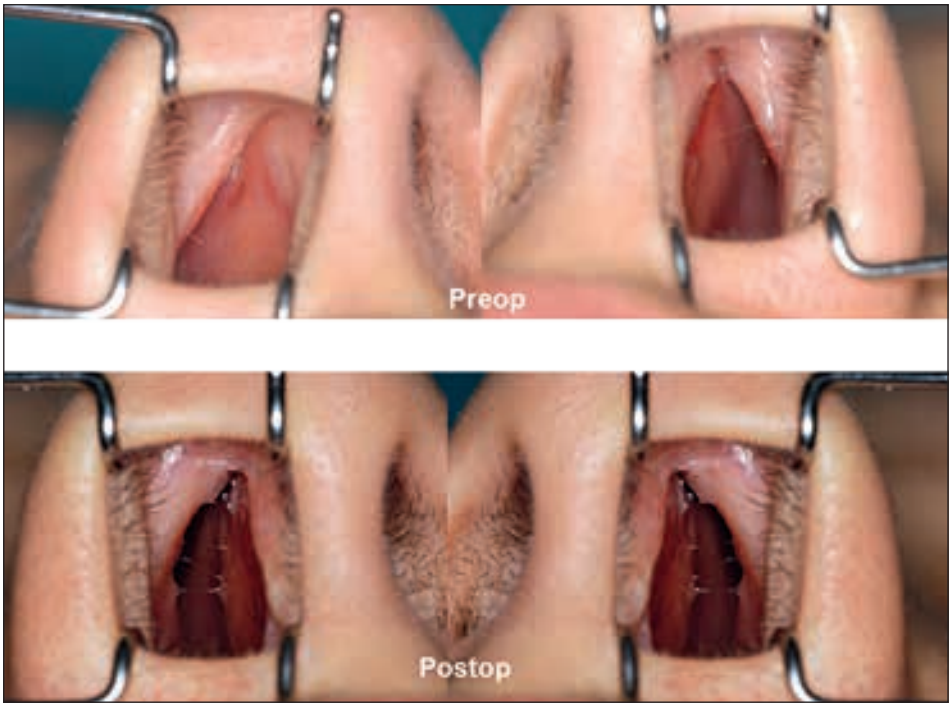

Fig. 8: Inside view: si può notare una normale permeabilità nasale sia a destra che a sinistra dopo l'intervento ed in particolare l'apertura dell'angolo valvolare a destra.

Bibliografia

1. Murrel GL. Rhinoplasty and functional endoscopic sinus surgery. Plast Surg Int. 2011;2011:473481.
2. McGraw-Wall B, MacGregor AR. Concurrent functional endoscopic sinus surgery and rhinoplasty: pros. Facial Plast Surg Clin North Am. 2004;12:425–9.
3. Toffel PH. Simultaneous secure endoscopic sinus surgery and rhinoplasty. Ear Nose Throat J. 1994;73:554–73.
4. Friedman WH. Endorhinoplasty: simultaneous rhinoplasty and endoscopic ethmoidectomy. Facial Plast Surg Clin North Am. 1999;7:357–61.
5. Levine HL, May M. Endoscopic Sinus Surgery. New York: Thieme Publishers; 1993.
6. Sharp HR, Crutchfield L, Rowe-Jones JM, Mitchell DB. Major complications and consent prior to endoscopic sinus surgery. Clin Otolaryngol. 2001;26:33–8.
7. Terris MH, Davidson TM. Review of published results for endoscopic sinus surgery. Ear Nose Throat J. 1994;73:575–80.
8. Kinsella JB, Calhoun KH, Bradfield JJ, Hokanson JA, Bailey BJ. Complications of endoscopic sinus surgery in a residency training program. Laryngoscope. 1995;105:1029–1032.
9. Mazzola RF, Felisati G. Rhinoplasty and endoscopic sinus surgery for functional and inflammatory nasal/sinus disorders. Plast Reconstr Surg. 2005;115:705–10.
10. Shemen LJ, Matarasso A. Combined endoscopic sinus surgery and aesthetic rhinoplasty: a pilot study. Am J Rhinol. 1991;5:131–6.
11. Rizk SS, Edelstein DR, Matarasso A. Concurrent functional endoscopic sinus surgery and rhinoplasty. Annals of Plastic Surgery. 1997;38:323–329.
12. Millman B, Smith R. The potential pitfalls of concurrent rhinoplasty and endoscopic sinus surgery. Laryngoscope. 2002;112:1193–6.
13. Kircher ML, Dutton JM. Concurrent endoscopic sinus surgery and rhinoplasty. Am J Rhinol. 2006;20:485–488.
14. Marcus B, Patel Z, Busquets J, et al. The utility of concurrent rhinoplasty and sinus surgery: a 2-team approach. Arch Facial Plast Surg. 2006;8:260–262.
15. Inanli S, SariM, Yazici MZ. The results of concurrent functional endoscopic sinus surgery and rhinoplasty. J Craniofac Surg. 2008;19:701–704.
16. Sclafani AP, Schaefer SD. Triological thesis: concurrent endoscopic sinus surgery and cosmetic rhinoplasty: rationale, risks, rewards, and reality. Laryngoscope. 2009;119:778–791.
17. Fakhri S, Citardi MJ. Considerations against concurrent functional endoscopic sinus surgery and rhinoplasty. Facial Plast Surg Clin North Am. 2004;12:431–4.
18. Patel ZM, Setzen M, Sclafani AP, Del Gaudio JM. Concurrent functional endoscopic sinus surgery and septorhinoplasty: using evidence to make clinical decisions. Int Forum Allergy Rhinol. 2013;3:488–492.
19. Lee JH, Sherris DA, Moore EJ. Combined open septorhinoplasty and functional endoscopic sinus surgery. Otolaryngol Head Neck Surg. 2005;133:436–40.

PATOLOGIA RINOSINUSALE IN ETÀ PEDIATRICA: INDICAZIONI ALLA CHIRURGIA ENDOSCOPICA

G. C. De Vincentiis, M. L. Panatta,
R. Roma, G. Marini, E. Sitzia

L'evoluzione tecnologica che negli ultimi quarant'anni ha coinvolto il mondo degli audiovisivi e quello informatico ha reso possibile, in ambito medico, lo sviluppo e la diffusione della chirurgia endoscopica rinosinusale: una metodologia chirurgica che trova fondamento in una ben precisa filosofia terapeutica, finalizzata al ripristino della funzione attraverso la conservazione più ampia possibile delle strutture anatomiche a quella funzione predisposte.

FESS E PESS…

Fu Kennedy a coniare l'acronimo FESS (Functional Endoscopic Sinus Surgery) per definire questo tipo di chirurgia che, inizialmente dedicato alla risoluzione delle rinosinusiti refrattarie al trattamento medico, si pone come obiettivo la restaurazione della funzione del distretto rino-sinusale mediante l'asportazione di porzioni limitate delle strutture anatomiche coinvolte nella patogenesi delle flogosi dei seni paranasali[3].
Il vantaggio di poter accedere con gli endoscopi alle aree chiave per il funzionamento della clearance muco-ciliare, consentendo di individuare e correggere, nelle cosiddette *precamere etmoidali*, le alterazioni anatomiche che favoriscono le flogosi dei seni paranasali "maggiori", rende facilmente comprensibile come una simile "filosofia chirurgica" si adatti perfettamente soprattutto all'età pediatrica, in considerazione della necessità di preservare quanto più possibile strutture anatomiche in fase di accrescimento.
Questa considerazione ha portato alcuni Autori a coniare, mutuandolo dall'originale, l'acronimo PESS (Paediatric Endoscopic Sinus Surgery), dove la prima lettera non solo indica l'età pediatrica cui la chirurgia è dedicata, ma enfatizza la necessità di una attenzione ancora più vigile, nella fascia di età da noi considerata, verso la conservazione delle strutture anatomiche interessate dai processi patologici, così da non compromettere in alcun modo l'armonia dello sviluppo cranio-facciale.

INDICAZIONI ALLA CHIRURGIA ENDOSCOPICA IN ETÀ PEDIATRICA

Nel Settembre del 1996 il Consensus Meeting di Bruxelles ha definito le linee guida per la chirurgia endoscopica in età pediatrica, prevedendo "*indicazioni assolute"* ed "*indicazioni possibili"*.
Rappresentano *indicazioni assolute:*

1. fibrosi cistica con ostruzione massiva del naso e poliposi massiva,
2. polipo antro-coanale (fig. 1),
3. mucocele o mucopiocele,
4. complicazioni intracraniche,
5. ascesso orbitario (fig. 2),
6. lesioni traumatiche al canale ottico,
7. dacriocistoriniti condizionate da sinusiti resistenti a terapie mediche,
8. sinusiti fungine,
9. meningoencefaloceli,
10. neoplasie, inclusi gli angiofibromi rinofaringei.

Le Rinosinusiti croniche, in quel contesto, vennero considerate solo come *possibile indicazione* al trattamento chirurgico endoscopico, nel caso in cui risultino refrattarie al corretto trattamento medico conservativo[4].
Le indicazioni, assolute e relative, assegnate alla chirurgia endoscopica rinosinusale nel documento finale del Consensus, cui partecipò un panel internazionale di Otorinolaringoiatri pediatri, di pediatri e di infettivologi, furono certamente condizionate dal tema cui il Consensus Meeting era dedicato, rivolto essenzialmente alla terapia dei processi flogistici dei seni paranasali: l'evoluzione delle tecniche chirurgiche, l'introduzione di nuove metodiche ed una più ampia visione d'insieme dei processi patologici a carico del distretto rinosinusale in età pediatrica suggeriscono di aggiungere, a quelle lontane, nuove e diverse indicazioni, che prenderemo brevemente in esame nel nostro capitolo, iniziando dai processi malformativi più comuni, che nel documento di Bruxelles non compaiono affatto.

MALFORMAZIONI CONGENITE

Nell'ambito delle malformazioni congenite, quelle correlate ad una *patologia disrafica della linea mediana* sono tra le condizioni malformative che più hanno tratto beneficio, per il loro trattamento, dallo sviluppo delle tecniche di chirurgia endoscopica, mentre la disponibilità di raffinate indagini radiologiche consente oggi di superare le grandi difficoltà di interpretazione diagnostica che un tempo proponevano ad un osservatore poco attento.
L'*encefalomeningocele*, il *glioma*, le *cisti dermoidi* e le *fistole del dorso del naso* derivano da un difetto embriogenetico comune: la mancata obliterazione del *foramen coecum* intorno alla terza settimana di vita fetale,

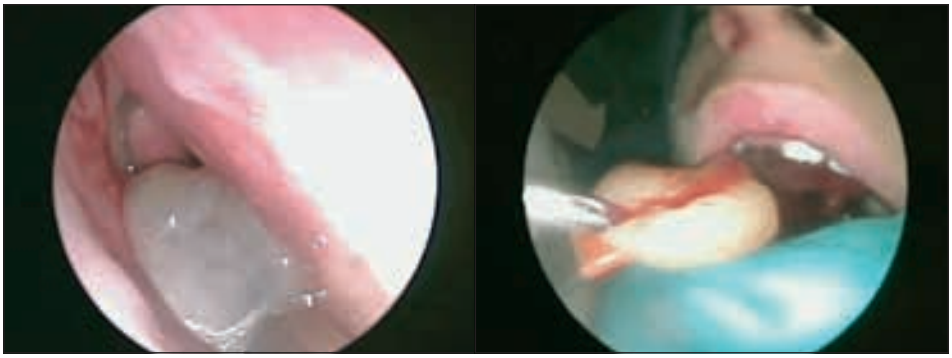

Fig. 1: Polipo antro-coanale.

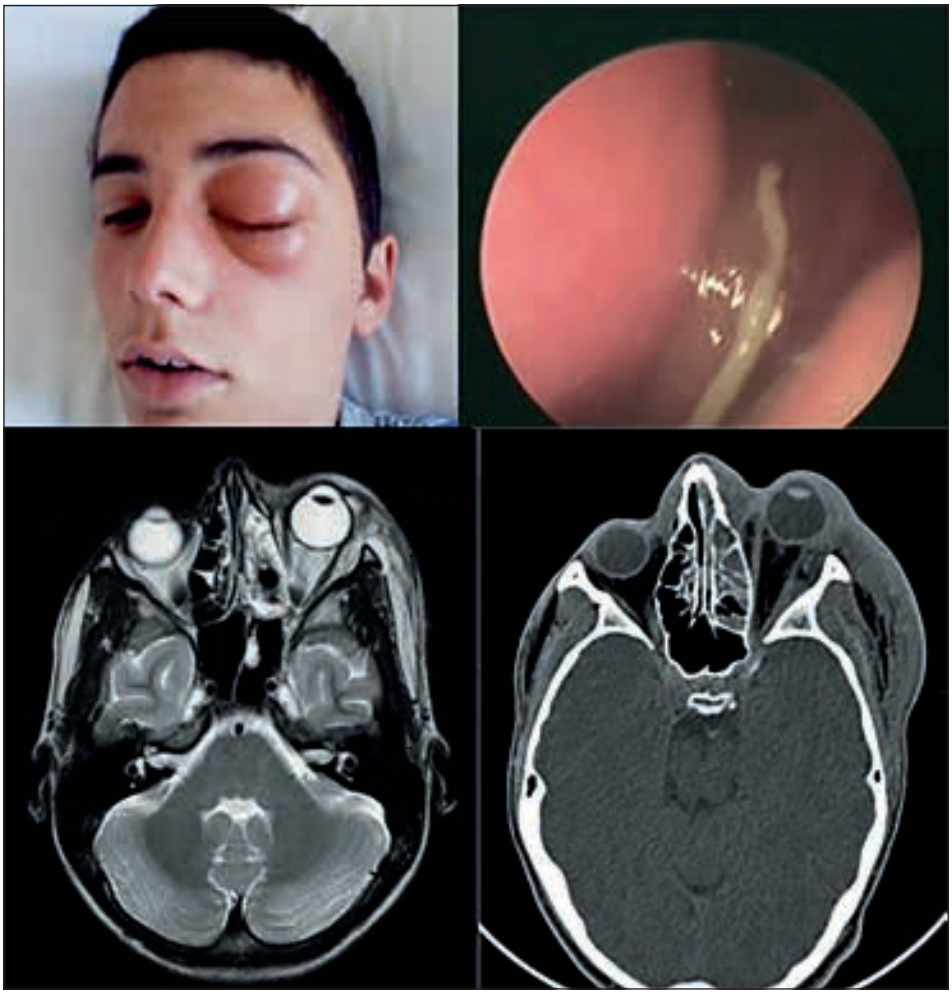

Fig. 2: Ascesso orbitario in sinusite etmoido-mascellare.

quando normalmente avviene la chiusura del neuroporo anteriore (fig. 3). Attraverso tale breccia ossea si può verificare l'erniazione di tessuto cerebrale, con formazione di un encefalomeningocele – quando la formazione neurogena, direttamente connessa con il lobo frontale e con gli spazi subaracnoidei, contiene nel suo interno liquor – oppure di un glioma, qualora la massa, composta esclusivamente di tessuto gliale, abbia perduto il rapporto diretto con il SNC e con gli spazi suddetti, mantenendo una semplice connessione fibrosa con la dura.
Le lesioni della regione etmoidale posteriore possono essere correlate ad un difetto di fusione dei nuclei di ossificazione del seno sfenoidale, con conseguente erniazione delle meningi, con o senza tessuto cerebrale, così come possono essere condizionate dalla persistenza del canale craniofaringeo transfenoidale di Sternberg o dalla presenza di deiscenze del pavimento della fossa cranica media.
L'eziopatogenesi delle *cisti* e delle *fistole dermoidi* del naso si basa sulla mancata obliterazione del fonticulus nasofrontalis e del foramen coecum.
Nella tabella 1 sono sintetizzate le caratteristiche che definiscono il quadro clinico delle diverse condizioni patologiche, consentendo di indirizzare correttamente il sospetto diagnostico differenziale.
L'*encefalomeningocele* si presenta come una massa bluastra, di consistenza molle, comprimibile e transilluminabile; può percepirsi una pulsazione sincrona con il polso e, a differenza di quanto avviene nel glioma, le sue dimensioni si modificano con le variazioni della pressione endocranica, aumentando durante il pianto o con la compressione della vena giugulare (segno di Furstenberg). Nella localizzazione esclusivamente endonasale il quadro clinico è più sfumato e può portare ad errori di interpretazione diagnostica: necessario sempre l'approfondimento mediante TC ed RMN, al fine di identificare le caratteristiche della massa, la sua connessione con il SNC e le dimensioni del difetto osseo, mentre assolutamente da proscrivere sono le prese bioptiche e la puntura esplorativa.
Le dimensioni e la sede della lesione condizionano il tipo di accesso chirurgico: nelle più frequenti localizzazioni a livello del terzo anteriore della

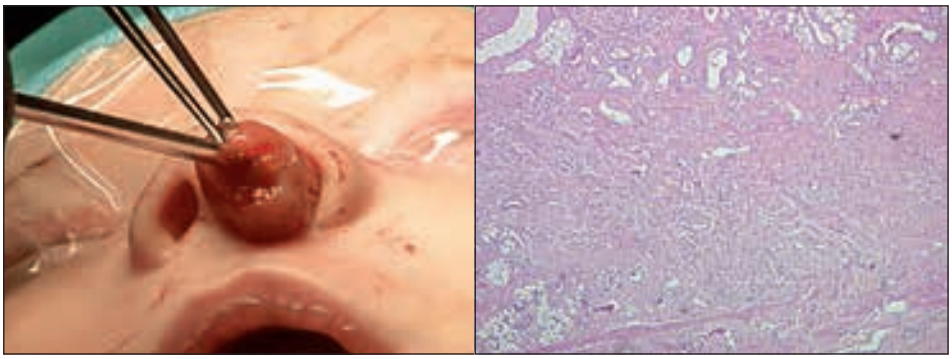

Fig. 3: Glioma: rilievo macroscopico ed istologico.

Diagnosi differenziale tra encefalocele, glioma e dermoidi nasali			
	Encefalocele	**Glioma**	**Dermoide**
Età	Neonato, bambino	Neonato, bambino	Bambino, adulto (raro)
Localizzazione	Intra ed extra-nasale	Intra ed extra-nasale	Intra ed extra-nasale
Caratteristiche	Soffice, comprimibile	Solido, non comprimibile, grigio-blu	Solido, presenza di follicoli piliferi
Pulsatilità	Presente	Assente	Assente
Transilluminazione	Si	No	No
Fistola liquorale	Si	Rara	Rara
Test di Furstenberg	Positivo	Negativo	Negativo
Storia clinica	Meningiti		Infezioni locali

Tab. 1

fessura olfattiva è sufficiente un approccio endonasale diretto per via parasettale, previo “sacrificio” del turbinato medio, che consente una più ampia dimensione del campo operatorio e fornisce materiale per l’innesto riparativo mucoperiosteo; ma può essere necessaria una etmoidectomia anteriore e posteriore qualora lo richieda la necessità di identificazione della sede del difetto osseo.
Nei meningoceli di minori dimensioni la cauterizzazione mediante pinza bipolare di Dessì è sufficiente a determinare la retrazione della massa; nelle formazioni più voluminose è necessaria la riparazione del difetto osseo tramite innesti di materiale autologo (mucopericondrio prelevato dal setto o mucoperiostio dal turbinato medio): attenzione va rivolta ad applicare l’innesto con il periostio rivolto verso la base cranica e la superficie rivestita da mucosa verso la fossa nasale, così da permettere l’attecchimento dell’innesto stesso; altrettanto importante è l’esposizione della zona del difetto osseo, la cui superficie deve essere attentamente demucosizzata e disepitelizzata.
Più conservativo ancora l’approccio chirurgico ai gliomi, semplici eterotopie di tessuto gliale, senza connessione con gli spazi endocranici; nella localizzazione intranasale l’impianto più frequente è sulla lamina cribrosa,

ma non è eccezionale localizzarlo sulla parete laterale del naso, a livello del turbinato medio o superiore. La massa non ha pulsazioni, non presenta il segno di Furstenberg ed è generalmente responsabile di un'accentuata deviazione del setto nasale. Come nei meningoceli, la diagnosi si avvale di TC ed RMN, che mostrano i dettagli della massa e consentono di escludere eventuali estensioni endocraniche (a volte presente un sottile residuo fibroso). Trattandosi di una lesione benigna, senza possibilità di degenerazione maligna e con scarsa tendenza alla recidiva, vi è un generale accordo sull'esclusione di tecniche demolitive, preferendo un approccio chirurgico funzionale che eviti deformità a carico dello scheletro facciale. L'utilizzo del debrider sotto controllo delle ottiche a diversa angolazione permette un agevole *debulking* della massa, senza ledere le sottostanti strutture ossee e cartilaginee; gli eventuali residui della neoformazione gliale non presentano, nella nostra personale esperienza, alcuna tendenza ad un incremento volumetrico, anche a distanza di molti anni dall'intervento chirurgico.
La tecnica endoscopica mininvasiva trova applicazione anche nella terapia chirurgica di tutte quelle neoformazioni benigne che un tempo avrebbero imposto ampia demolizione di strutture in fase di sviluppo, come gli o*steomi*, la *displasia fibrosa*, il *fibroma ossificante*:, la disponibilità di una strumentazione sempre più raffinata e dedicata all'età pediatrica e la comprovata efficacia della tecnica di asportazione "piece-meal" permettono di "scomporre" questi tumori ed asportarli nel rispetto più ampio possibile delle strutture circostanti, mantenendo una prognosi favorevole e riducendo morbilità post-operatoria e tempi di ospedalizzazione.

ATRESIA COANALE

Malformazione relativamente rara, il cui meccanismo patogenetico è ancora oggetto di differenti interpretazioni: alla persistenza della membrana bucco-faringea dell'intestino primitivo ed al mancato riassorbimento della membrana naso-buccale di Hochstetter, che rappresentano le teorie più consolidate, si è aggiunta recentemente quella ormai più condivisa di una anomala migrazione di elementi mesodermici conseguente a fattori teratogeni locali[5].
Nelle più rare forme bilaterali, la condizione di distress respiratorio configura una emergenza medica prima ancora che chirurgica: la condizione di "*respiratore nasale obbligato"* che il neonato presenta nei primi sei mesi di vita rende ragione del fenomeno della *cianosi paradossa* caratteristica di questa malformazione nasale, dove il pianto impone una respirazione orale sconosciuta al piccolo paziente, ma in grado di risolvere, sia pure per pochi attimi, la condizione di difficoltà respiratoria e la cianosi correlata.
L'endoscopia nasale conferma il sospetto diagnostico di atresia coanale e ci fornisce informazioni sulle caratteristiche delle fosse nasali; la TC

consente di conoscere i dettagli della regione atresica, lo spessore e la natura della placca, la deformazione a delta del vomere e la medializzazione delle ali dello sfenoide, escludendo o confermando la presenza di altre malformazioni a carico della base cranica.
La chirurgia tradizionale prevedeva nelle forme bilaterali l'abbattimento delle placche di atresia non appena le condizioni del piccolo paziente, spesso prematuro, lo avessero consentito, attraverso l'uso di sgorbie delicate, senza controllo visivo e con l'accortezza di posizionare un dito in rinofaringe per evitare i gravi danni che la progressione della sgorbia oltre la placca atresica potevano condizionare; la persistenza della pervietà coanale così ottenuta veniva affidata al posizionamento di stent di materiale non reattivo. Nelle forme unilaterali, l'assenza di una condizione di necessità assistenziale, correlata ad un respiro relativamente corretto, consigliava di intervenire dopo i cinque anni di età, quando la via di accesso transpalatale potesse condizionare meno negativamente lo sviluppo del palato osseo del bambino.
L'avvento delle tecniche endoscopiche ha completamente rivoluzionato la chirurgia dell'atresia coanale, anche se Pasquini sottolinea come la rarità della malformazione e la dispersione della casistica non permetta di arrivare ad una standardizzazione delle tecniche chirurgiche né ad uniformare l'orientamento sull'applicazione o meno degli stent e sulla durata del loro posizionamento. Sempre ammesso, ovviamente, che una condizione malformativa, per sua stessa definizione così poco prevedibile nella sua espressione anatomo-clinica, possa consentire un orientamento univoco e standardizzato.
Tuttavia, la ricchezza della casistica di atresie coanali che trova assistenza presso i reparti di Terapia Intensiva dell'Ospedale Pediatrico del Bambino Gesù, e che viene trattata chirurgicamente presso l'UOC di Otorinolaringoiatria, ci ha consentito di standardizzare, sulla base di una vasta esperienza personale, un protocollo di trattamento in grado di assicurare il successo terapeutico in una alta percentuali di casi, con le eccezioni correlate ad una condizione malformativa spesso associata a quadri sindromici di estrema complessità. Dal Giugno 2011 al Giugno 2016, sono stati sottoposti ad intervento chirurgico per atresia coanale 45 pazienti, dei quali 17 affetti da forma bilaterale e 28 da atresia monolaterale. Dei 17 casi affetti da atresia bilaterale, 10 presentavano sindromi in associazione (Sindrome di Down, Sindrome di Franceschetti, CHARGE, un paziente con Osteopetrosi, delezione del cromosoma 9 ed un paziente con Sindrome di Rapp-Hodkging); mentre solo 6 dei pazienti con atresia monolaterale si inserivano in un contesto di quadri malformativi più complessi.
Tutti i pazienti sono stati operati con tecnica endoscopica, in anestesia generale con assistenza ventilatoria; le forme bilaterali non appena stabilizzate le condizioni cliniche in Terapia Intensiva Neonatale (generalmente dopo sette giorni dalla nascita); nelle forme unilaterali, quando diagnosticate alla nascita e se le condizioni respiratorie lo consentivano, abbiamo

preferito attendere i due – tre anni di età per rendere meno invasivo l'iter diagnostico e chirurgico.
L'utilizzo di ottiche a 0°, di 2,7 o 4 mm di diametro, enfatizza la visione del campo operatorio, e permette, con l'aiuto di laser a diodi e di strumentazione a freddo dedicata, di definire lembi mucosi a cerniera anteriore, così da scoprire la superficie della placca atresica e del III posteriore del vomere; la rimozione della placca è affidata all'uso di microdrill, mentre la porzione posteriore del vomere, se necessario, può essere rimossa con pinze ossivore a morso retrogrado di dimensioni adeguate; la regolarizzazione delle neocoane così realizzate è confermata dall'utilizzo di cateteri dotati di balloon, di dimensioni variabili da 7 a 14 mm in relazione all'età del paziente, applicati in ciascuna fossa nasale per la durata di circa 20 secondi dopo essere stati gonfiati con soluzione salina fino al raggiungimento di 12 atmosfere; per evitare il depiazzamento del setto nasale che questa manovra inevitabilmente condizionerebbe, si ha cura di posizionare nella fossa nasale controlaterale un dilatatore di Hegar di calibro idoneo. Nessun paziente è stato sottoposto a stenting e nessun tamponamento si è reso necessario per controllare eventuali manifestazioni emorragiche. A distanza di 7 e di 21 giorni è programmato un controllo endoscopico in narcosi, per la rimozione del tessuto di granulazione eventualmente presente e per ottenere, mediante nuova applicazione di balloon, la stabilizzazione della pervietà coanale.
Spesso ignorata, quasi sempre confusa con l'atresia delle coane e conseguenzialmente sottoposta ad un errato trattamento chirurgico, la *Sindrome dell'incisivo solitario mediano mascellare centrale (SMMCI*) è una condizione complessa, che comprende difetti multipli, correlati ad un alterato sviluppo della linea mediana, e condizionati da fattori non noti, che agiscono durante la vita intrauterina tra il 35-38° giorno. La sua prevalenza è stimata intorno a 1/50 000 nati vivi. La presenza del dente della SMMCI può essere la spia di altre anomalie associate, come ritardo mentale, cardiopatie congenite, schisi labiale o palatina, microcefalia, agenesia renale, compresa l'oloprosencefalia (HPE), per cui è indispensabile, posto il sospetto clinico, l'esecuzione di approfondimento diagnostico mediante RM e test genetici.
Spesso si associa a difetti congeniti del naso, come stenosi del terzo medio delle fosse nasali o stenosi dell'apertura piriforme, ma più spesso ancora sono presenti in entrambe le fosse nasali ponti mesenchimali che uniscono e quasi "fondono" assieme il setto alle pareti laterali delle fosse nasali; tali ponti mesenchimali vengono quasi sempre confusi con sinechie cicatriziali, esito di pregressi interventi per atresia coanale: la presenza dell'incisivo unico ci deve orientare correttamente, suggerendoci che sia il primo intervento sull'atresia sia la revisione sugli esiti cicatriziali erano frutto di una errata interpretazione diagnostica, e che la prospettiva di una correzione funzionale della deviazione del setto, spesso presente, è da porre con estrema attenzione, perché nel quadro sindromico è previ-

sta l'agenesia o la estrema debolezza della cartilagine quadrangolare, per cui può essere conveniente, al fine di ottenere un miglioramento respiratorio, limitarsi alla interruzione dei ponti mesenchimali mediante l'uso del laser a diodi e l'apposizione di lamine di silastic.

POLIPOSI RINO-SINUSALE

Meno frequente rispetto all'età adulta, il riscontro di una poliposi nasale in età pediatrica deve suggerire la correlazione con una condizione sistemica in grado di sostenere il processo flogistico cronico a livello rinosinusale (fibrosi cistica, discinesia ciliare, sindrome di Kartagener): ne deriva, quindi, in presenza di una poliposi bilaterale delle fosse nasali, l'assoluta necessità di un approccio interdisciplinare, che preveda il coinvolgimento di più competenze: allergologo, broncopneumologo, genetista. Sarà così possibile ottenere un accurato inquadramento clinico della patologia, consentendo il supporto di un adeguato ed imprescindibile trattamento medico alla chirurgia mininvasiva dei seni paranasali, il cui significato è essenzialmente sintomatico; la sua finalità non è infatti la risoluzione della condizione patologica di base, ma il ristabilimento di una corretta respirazione nasale attraverso la rimozione più completa possibile delle formazioni polipoidi, così da garantire, sia pure temporaneamente, il ripristino di una normale funzione olfattiva e del meccanismo di ventilazione e drenaggio dei seni paranasali, attraverso la regolarizzazione della pervietà degli osti.
Ancora oggi, in assenza di un inquadramento eziopatogenetico certo, possiamo fare riferimento alla classificazione proposta da Stammberger, che suddivide le poliposi nasali in cinque gruppi:

- gruppo I: polipo antro-coanale;
- gruppo II: polipo isolato sfeno-coanale o etmoido-coanale;
- gruppo III: poliposi nasale associata a rinosinusite cronica, senza eosinofilia;
- gruppo IV: poliposi nasale associata a NARES;
- gruppo V: poliposi nasale associata a malattie sistemiche (FC; discinesia ciliare; sindrome di Kartagener).

In età pediatrica il polipo antro-coanale e le poliposi del Gruppo V sono quelle di più frequente riscontro; più raro diagnosticare poliposi correlate a ipereosinofilia; eccezionale la diagnosi di polipi sfeno-etmoidali isolati.
Endoscopia nasale e TC senza contrasto supportano il sospetto clinico di *polipo antro-coanale,* e permettono di porre diagnosi differenziale con patologie di eccezionale riscontro nella fascia di età da noi considerata, come papillomi invertiti o neuroestesioblastomi[6].
La sua eziopatogenesi è ancora incerta, anche se studi recenti la correlano ad un'alta densità di marker linfatici[7]; rappresenta una percentuale delle poliposi infantili (33%) molto alta, se correlata a quella dell'età adulta (4-6%)[8].

L'asportazione chirurgica per via endoscopica è la terapia di scelta, e prevede un ampliamento dell'ostio accessorio che viene collegato con ossivore a morso retrogrado all'ostio naturale, così da permettere la rimozione completa della componente cistica della formazione polipoide; la visualizzazione del seno con ottiche a 45° e l'utilizzo di aspiratori angolati e pinze dedicate consentono in genere una accurata asportazione della base di impianto del polipo, che può essere localizzata a livello della parete laterale o posteriore del seno stesso; nella nostra esperienza, tuttavia, non è infrequente un impianto a livello della parete anteriore, che rende meno agevole la sua asportazione, e più facile l'evenienza di recidive. A tal fine, alcuni propongono un doppio accesso combinato, attraverso il meato medio e la fossa canina; in età pediatrica, per la presenza di gemme dentarie, è stata proposta da Presutti, in alternativa alla fossa canina, l'apertura di una finestra nel meato inferiore.
È nostra convinzione, comunque, che in età pediatrica sia giusto prediligere la minore invasività chirurgica possibile, anche a spese di una potenziale, minore radicalità.
Per quel che riguarda le *poliposi nasali appartenenti al V gruppo*, correlate quindi a patologie sistemiche quali la FC e la discinesia ciliare, ne parleremo nel capitolo più ampio della indicazione chirurgica alle rinosinusiti croniche, dove faremo un breve accenno anche alle più rare patologie fungine in pazienti immunocompromessi.
Le modificazioni patologiche della clearance muco-ciliare, caratterizzate da maggiore viscosità del secreto – come nella fibrosi cistica – o da alterazioni della motilità ciliare – come nella discinesia ciliare – possono condizionare l'insorgenza di *mucoceli*, molto più rari in età pediatrica rispetto all'età adulta, generalmente spontanei, prevalentemente a carico dell'etmoide anteriore o del seno sfenoidale; molto più rara, nella nostra esperienza, la localizzazione al frontale od al mascellare, e generalmente conseguente, in quest'ultimo caso, a pregressi interventi di chirurgia endoscopica per FC[9].
L'esatta conoscenza del seno coinvolto tramite TC senza contrasto permette di programmare l'ampliamento chirurgico dell'ostio sinusale ed il drenaggio della raccolta mucosa.
Nei soli due casi di mucocele del seno frontale, occorsi alla nostra osservazione e comparsi in pazienti di 8 e 9 anni affetti da una condizione di FC ad espressione incompleta, abbiamo utilizzato la tecnica della *balloon dilatation con lumix*, per una migliore localizzazione dell'ostio e per la minore traumaticità.

TRATTAMENTO CHIRURGICO DELLE RINOSINUSITI CRONICHE IN ETÀ PEDIATRICA

Secondo il *National Center for Disease Statistic* la rinosinusite cronica rappresenta una delle patologie più frequenti, se non la più frequente,

negli Stati Uniti d'America, tanto che Ray, già venti anni fa, stimava il costo delle terapie per la rinosinusite cronica negli USA pari a 5,8 bilioni di dollari, il 31% dei quali (1,8 bilioni) per cure somministrate a pazienti di età inferiore ai 12 anni[10,11].
In età pediatrica la maggiore incidenza delle infezioni a carico delle alte vie respiratorie (URI) ed il ruolo significativo giocato dalle vegetazioni adenoidee nel determinare una condizione di disventilazione ed un ristagno di biofilm batterici condizionano una più facile ostruzione degli osti sinusali, di più piccole dimensioni rispetto all'età adulta, e giustificano la maggior frequenza dei rilievi patologici a carico dei seni nell'età da noi considerata.
Nei bambini al di sotto dei sei anni, inoltre, vi è più frequentemente un interessamento bilaterale ed una flogosi più severa dei seni paranasali, per il ruolo giocato dalla immaturità immunitaria.
Davanti ad una rinosinusite cronica o ricorrente in età pediatrica dobbiamo sempre considerare i fattori sistemici che possono sottendere questa patologia, come l'*allergia*, i *disordini immunitari*, la *fibrosi cistica*, la *discinesia ciliare primaria*.
Candidati alla Chirurgia endoscopica dei seni paranasali sono i bambini che presentino segni e sintomi di rinosinusite cronica e che non rispondano a terapie mediche adeguate, ovvero alla *"massima terapia conservativa"*[12].
Sebbene la RSC (Rinosinusite Cronica) rappresenti una indicazione alla PESS, la chirurgia è richiesta in poche e ben definite circostanze: altre procedure e trattamenti che tengano in considerazione l'età, i fattori predisponenti, e le comorbidità possono essere d'aiuto prima di ricorrere alla soluzione chirurgica. Così come nel glue-ear, la rinosinusite cronica può andare incontro ad una risoluzione spontanea quando il bambino raggiunge i sette-otto anni, con la progressiva maturazione del sistema immunitario.
La PESS rappresenta, quindi, l'ultima risorsa nel trattamento delle rinosinusiti, e va presa in considerazione dopo che tutte le altre opzioni terapeutiche sono state esaurite, tra cui una terapia medica massiva, che preveda l'utilizzo di antibiotici per 10-14 giorni per via orale ed eventualmente – nella persistenza dei sintomi – per via endovenosa, il controllo delle comorbidità, il trattamento dei fattori predisponenti, ed una eventuale adenoidectomia, la cui opportunità sarà discussa più avanti.
Pur non esistendo linee guida universalmente accettate sul trattamento chirurgico delle rinosinusiti croniche, la maggior parte degli Otorinolaringoiatri che si occupano di patologia pediatrica ritiene che le forme complicate rappresentino certamente indicazione alla chirurgia endoscopica.
Allo stesso modo bambini che presentano condizioni sistemiche come FC, immunodeficienze, infezioni fungine o neoplasie possono presentare sinusiti che impongono il ricorso a terapia chirurgica.
Possiamo così distinguere le indicazioni assolute da quelle che la maggior parte degli Autori ritiene indicazioni relative alla terapia chirurgica.

La tecnica chirurgica è sostanzialmente analoga a quella utilizzata nell'adulto: la PESS, tuttavia, richiede carattere di estrema attenzione alla conservazione delle strutture anatomiche, e presenta caratteristiche differenti nell'indicazione, nelle misure preoperatorie, nel tipo di anestesia e nel trattamento post-operatorio.
Premessa essenziale al trattamento chirurgico è rappresentata dalla perfetta conoscenza delle condizioni anatomo-patologiche dei seni paranasali ottenuta attraverso immagini T.C. che consentono lo studio dei seni in proiezione assiale, coronale e sagittale. Queste immagini, inoltre, se correlate ad un sistema computerizzato di navigazione (CANS), permettono di raggiungere con elevata precisione e relativa sicurezza zone di difficile accesso chirurgico, come il basicranio anteriore.
Anche uno studio *3D cone beam*, se ben condotto e con idonea strumentazione, può fornire immagini dettagliate, con esposizione nettamente inferiore alle radiazioni: il ricorso a questo tipo di indagine è da preferire in caso di necessità di frequenti controlli radiologici.
Una *chirurgia "di minima",* limitata all'apertura dell'etmoide anteriore (spesso rappresentata dalla sola bulla etmoidalis) ed al confezionamento di una meatotomia media, è generalmente idonea alla risoluzione della maggior parte delle rinosinusiti ricorrenti. Se necessario, si può estendere la chirurgia all'etmoide posteriore ed al seno sfenoidale, che può essere sede, soprattutto nella seconda infanzia, di mucoceli, micetomi o neoplasie[13].
La terapia post-operatoria prevede l'uso di antibiotici per via orale, decongestionanti nasali e steroidi topici.
Nel bambino è necessario prevedere un controllo in anestesia a distanza di due settimane dall'intervento, così da poter rimuovere la fibrina e le incrostazioni che favorirebbero la formazione di sinechie, esponendo il paziente alla ricorrenza delle flogosi.
L'adenoidectomia rappresenta un'opportunità nel trattamento delle rinosinusiti croniche, anche se non è ancora ben definito né il ruolo delle adenoidi nella genesi e nella cronicizzazione delle rinosinusiti, né le percentuali di successo nella loro risoluzione correlate alla asportazione del tessuto linfatico rinofaringeo[14,15].
L'adenoidectomia rimuove una causa di ostruzione meccanica, con conseguente ristagno di catarro e difficoltoso drenaggio dei seni paranasali, ed una condizione di persistenza di flogosi a causa dei biofilm batterici. Uno dei primi studi sul ruolo dell'adenoidectomia nella terapia delle rinosinusiti croniche fu pubblicato da Rosenfield, che raccomandava un protocollo terapeutico che prevedesse differenti "step" nel trattamento di questa condizione patologica: al primo gradino, rappresentato da una terapia medica adeguata, l'Autore fa seguire il ricorso all'adenoidectomia, seguita dalla ESS come ultimo step cui appellarsi, con una media di successo del 32%, 70% ed 89% rispettivamente.
Ramadan riporta dati differenti, dimostrando che il 77% dei bambini sottoposti a ESS vanno incontro ad una risoluzione sintomatologica, in con-

fronto ad una percentuale minore (47%) dei pazienti sottoposti alla sola adenoidectomia.
Per la maggior parte degli Autori che hanno studiato l'argomento, l'adenoidectomia permette la risoluzione della RSC nel 50% dei casi, e va presa in considerazione inizialmente nei bambini di età inferiore ai sei anni, con rilievi modesti alla TC, non affetti da asma, che non abbiano risolto la condizione patologica con la terapia medica adeguata (cosiddetta "*massima terapia medica*").
In quest'ottica, molto interesse è oggi rivolto alla possibilità di prevenire processi flogistici cronici a carico del rinofaringe e dei seni paranasali mediante il ricorso ad una terapia di competizione batterica (*terapia probiotica*), somministrando germi benigni in grado di colonizzare rino ed orofaringe dell'uomo e di contrastare i germi patogeni, per competizione e attraverso la produzione di citochine. I primi studi comparsi in letteratura ed i risultati di recenti ricerche condotte dalla UOC di ORL del nostro Ospedale, attualmente in fase di pubblicazione, sono confortanti nell'ottica di stimolare l'immunità mucosale e sistemica, ridurre l'uso degli antibiotici e consentire una maggiore qualità di vita ai piccoli pazienti.
La fibrosi cistica rappresenta un capitolo a parte, condizionando una flogosi dei seni paranasali in una percentuale altissima di casi: ogni qual volta si riscontri in un bambino una poliposi nasale bilaterale, la F.C. va sospettata ed il paziente indirizzato verso una definizione genetica della patologia.
La T.C. mostra generalmente un opacamento massivo dei seni mascellari ed etmoidali, con ipopneumatizzazione del frontale e dello sfenoide; la parete laterale delle fosse nasali è medializzata (cosiddetto *bulging* della parete media del seno mascellare), con decalcificazione del processo uncinato.
L'indicazione alla chirurgia endoscopica[9,16] nella fibrosi cistica è duplice: la prima è rappresentata dalla necessità di asportare le formazioni polipoidi che nella maggior parte di questi pazienti occupano massivamente le fosse nasali, ripristinando la pervietà nasale.
La seconda indicazione nasce dall'osservazione che i seni paranasali, e in particolar modo i seni mascellari, impegnati da un processo flogistico cronico, possono rappresentare nella FC una sorta di *reservoir* di germi che, in ambiente reso anaerobio dalla condizione di persistente ostruzione, maturano resistenze verso molteplici antibiotici (germi *multi drug resistance*), e condizionano un aggravamento della condizione polmonare attraverso un meccanismo di inalazione cronica.
Conferma a questa ipotesi il rilievo dello stesso tipo di germi (per lo più *Pseudomonas aeruginosa* e *S. aureus)* nel secreto nasale e nel liquido ottenuto dai bronchi attraverso il Lavaggio Bronco-Alveolare (BAL).
La bonifica chirurgica dei seni mascellari è in grado di consentire un immediato miglioramento delle condizioni a carico delle alte e delle basse vie aeree, con un netto innalzamento della Fev1.

Più limitato, in età pediatrica, il ricorso alla *balloon dilatation* nel trattamento delle rinosinusiti croniche, metodica che trova più ampia applicazione nella chirurgia della atresia coanale e delle stenosi laringo-tracheali; può trarne giovamento, come precedentemente detto, il drenaggio del seno frontale, quando necessario (fig. 4).
La ricorrenza della rinosinusite può rappresentare il biglietto da visita di una *immunodeficienza comune variabile;* gli anglosassoni hanno coniato un acronimo (*SPUR*: *severe, persistent, unusual, recurrent*) per indicare le caratteristiche che deve possedere un determinato processo patologico per indurci a sospettare un difetto del sistema immunocompetente e ad indirizzare il paziente ad approfondimento specialistico.
Capitolo a parte è rappresentato dalle *infezioni micotiche invasive* che insorgono in bambini immunosoppressi perché sottoposti a trapianto d'organo o perché affetti da patologie oncoematologiche.
La fase di profonda neutropenia che segue il trapianto favorisce la crescita locale delle ife fungine, in assenza della funzione fagocitica dei neutrofili: l'isolamento inverso dei pazienti con camere a flusso laminare o a pressione positiva ed i sistemi di filtraggio dell'aria (filtri HEPA) rappresentano l'unico mezzo realmente efficace nella prevenzione dell'aspergillosi, perché allo stato attuale non esistono schemi di profilassi antifungina efficaci nei pazienti con leucemia acuta sottoposti a che-

Fig. 4: Dilatazione con balloon dell'accesso al seno frontale.

mioterapia di induzione, mentre il fluconazolo in profilassi al dosaggio di 400 mg/die si è dimostrato utile nei pazienti sottoposti a trapianto di midollo osseo.
La diagnosi precoce è di fondamentale importanza per evitare le complicanze legate all'invasione orbitaria ed intracranica (fig. 5), ma i sintomi iniziali sono relativamente aspecifici: algie facciali intense, soprattutto, algie retroorbitarie e congestione nasale devono indurre ad effettuare un esame endoscopico nasale, che consente il rilievo di un pallore tipico della mucosa, associato ad escare di colore bruno-nerastro, conseguenti alla necrosi per ischemia dei tessuti.
In particolare nella *mucormicosi* (fig. 6-7) lo spiccato tropismo per i vasi sanguigni condiziona una disseminazione ematogena per angioinvasività del fungo, con esito in trombosi vascolari, infarcimento e necrosi dei tessuti circostanti.[17]
La TC documenta l'estensione del processo patologico e la necrosi dei tessuti; la certezza diagnostica è demandata alla biopsia, preceduta da una trasfusione preoperatoria. Ai fini prognostici non sono più ritenute necessarie le ampie demolizioni tessutali raccomandate in passato, ma è essenziale la tempestività dell'intervento chirurgico, che consente la rimozione del tessuto necrotico, la diminuzione della carica fungina e la riventilazione dei seni: la terapia antimicotica sistemica e locale con Amfotericina B accompagnerà il paziente fino alla scomparsa della fase di neutropenia, cui è demandata la possibilità di una reale guarigione[18].

CONCLUSIONI

L'evoluzione tecnologica degli ultimi anni ha reso possibile, in ambito medico, lo sviluppo della chirurgia endoscopica rinosinusale, la cui "filosofia", volta alla rimozione delle condizioni predisponenti la patologia dei

Fig. 5: Cellulite orbitaria da sinusite etmoido-mascellare.

Fig. 6: Mucor micosi in pazienti con LLA.

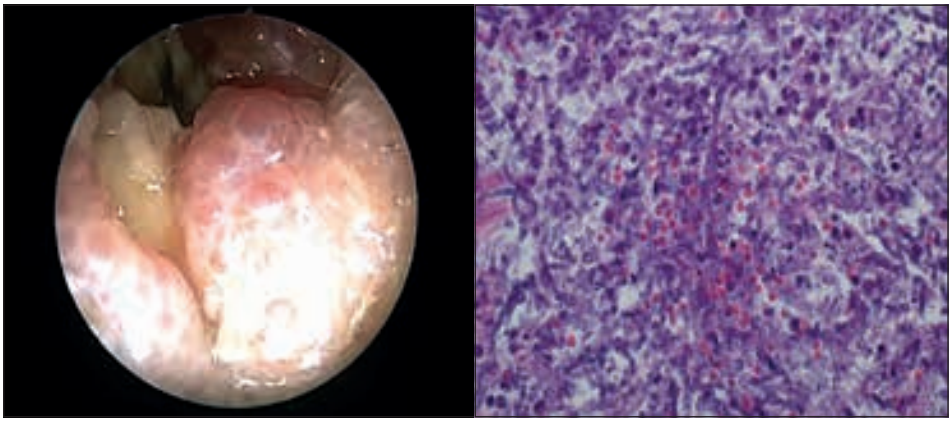

Fig. 7: Mucor micosi: rilievo endoscopico ed istologico.

seni paranasali nel rispetto delle strutture, si adatta perfettamente all'età pediatrica, in considerazione della necessità di preservare strutture anatomiche in fase di accrescimento.
Nel 1998 il Consensus Meeting di Bruxelles ha definito le linee guida per la chirurgia endoscopica in età pediatrica, distinguendo *indicazioni assolute* ed *indicazioni possibili*.
Molte patologie malformative e tutte le neoformazioni benigne rinosinusali trovano nella chirurgia endoscopica la loro soluzione.
Anche le rinosinusiti croniche, se refrattarie al trattamento medico conservativo, rappresentano una *possibile indicazione* al trattamento chirurgico.
Va tenuto in considerazione, tuttavia, che alla base della ricorrenza delle flogosi rinosinusali vi sono condizioni predisponenti che vanno sempre indagate ed adeguatamente trattate, come le allergie, i difetti di immunocompetenza, la FC, la sindrome delle ciglia immobili.
La maggior parte dei pazienti risponde ad una terapia medica adeguata.

La terapia chirurgica rappresenta l'ultima scelta terapeutica, quando trattamenti conservativi non abbiano avuto successo; in questi casi, la chirurgia endoscopica rappresenta il trattamento di scelta, ed in letteratura c'è ampia concordanza sulla elevata percentuale di successo e sulla bassa morbidità di tale tecnica.

Bibliografia

1. Younis RT. Pediatric Endoscopic Sinus Surgery. Edited by Balcany TJ, Gross C, Lee KJ. New York-London: CRC press; 2005.
2. Younis RT. Pediatric Endoscopic sinus surgery. In. Pediatric Sinusitis and sinus surgery. Youris, Ed. Taylor and Francis; 2006. p. 168-187.
3. Kennedy DW. Functional Endoscopic Sinus Surgery Technique. Arch Otolaryngol. 1985;111:6433-649.
4. Clement P. Rhinosinusitis in children. In: Graham JM. Pediatric ENT. Ed. Springer; 2007. p. 307-27.
5. Hengerer AS, Strome M. Choanal atresia: a new embriologic theory and its influence on surgical management. Laryngoscope. 1982;92:913-21.
6. Lee DH, et al. Difference of antro-choanal polyp between children and adults. Int Journal of Pediaric Otorhinolaryngol. 2016;84:143-146.
7. Mostafa HS. Lymphatic obstruction: a novel etiologic factor in the formation of antrochoanal polyps. Annals of Otology, Rhinology and Laryngology. 2014;123(6):381-386.
8. Chaiyasate S. et a. Antrochoanal polyps: how long should follow-up be after surgery? Int Journal of Otolaringol. 2015;article ID 297417:5.
9. Macdonald K, et al. Endoscopic sinus surgery in patients with cystic fibrosis: a systematic review and meta-analysis of pulmonary function. Rhinology. 2012 Dec;50(4):360-9.
10. Ramadan HH. Surgical management of chronic sinusitis in children. Laryngoscope. 2004;114:2103-2109.
11. Ward ER, et al. Clinical practice guideline for diagnosis and management of acute bacterial sinusitis in children aged 1 to 8 years. Pediatrics. 2013;132(1):e263-e280.
12. De Vincentiis GC, et al. Approccio chirurgico alle rinosinusiti croniche in età pediatrica. Pneumologia Pediatrica. 2014;14(53):5–12.
13. Clement PA. Pediatric endoscopic sinus surgery – does it have a future? Int Journal of Pediatric Otolaryngol. 2003;6751:5209-5211.
14. Ramadan HH. Adenoidectomy vs endoscopic sinus surgery for the treatment of pediatric sinusitis. Arch Otolaringol Head and Neck Surg. 1999;125:1208-1211.
15. Ramadan HH. Role of tonsils and adenoids in pediatric sinusitis. Pediatric sinusitis and sinus surgery. New York-London: CRC press, 2005. p. 217-223.
16. Albritton F. Endoscopic Sinus Surgery in Patients with Cystic Fibrosis: an analysis of complications. Am Journal of Rhinology. 2000 Nov;14(6):379-385.
17. Gutierrez-Delgado E, et al, Chronic rhino-orbito-cerebral mucormycosis: a case report and review of the literature. Annals of Medicine and Surgery. 2016;6:87-91.
18. Binder U. Mucormycosis – from the pathogens to the disease. Clinical Microbiology and Infections. 2014 June;20(Suppl 6).

MICOSI INVASIVE NASO-SINUSALI

I. J. Fernandez, P. Farneti,
F. Crocetta, E. Pasquini, V. Sciarretta

INTRODUZIONE

Le infezioni fungine invasive delle fosse nasali (IFS) e dei seni paranasali rappresentano un gruppo di patologie rare che affliggono più frequentemente pazienti immunodepressi o diabetici, dalla elevata mortalità. Le IFS furono per la prima volta inquadrate nosologicamente da Hora e Houston nel 1965[1], che le distinsero per il loro comportamento clinico in una forma simile ad una neoplasia maligna, caratterizzata da erosione delle strutture ossee ed invasione dei tessuti molli adiacenti, ed in una forma non invasiva, con un comportamento clinico simile alle rinosinusiti batteriche croniche. Nel 1980 McGill et al.[2] introdussero una seconda forma di IFS, evidenziabile nei pazienti immunodepressi, denominata rinosinusite fungina invasiva fulminante, distinguibile dalle altre forme di rinosinusite micotica invasiva per un decorso maligno rapidamente progressivo. Nel 1997 DeShazo et al.[3] proposero infine la classificazione delle forme invasive attualmente condivisa, basata sul decorso clinico, sullo stato immunitario dell'ospite e sull'agente patogeno, distinguendo tra le forme "Invasiva acuta" (fulminante), "invasiva granulomatosa" ed "invasiva cronica". La prima è caratterizzata da un decorso clinico molto rapido (inferiore alle 4 settimane) e coinvolge generalmente pazienti immunodepressi o diabetici, caratterizzabile istopatologicamente per una invasione vascolare da parte delle ife fungine con associata vasculite, trombosi, emorragia, necrosi tissutale ischemica ed infiltrati di neutrofili. La necrosi tissutale frequentemente appare presentare un'importante colonizzazione micotica ed una scarsa reazione infiammatoria, al punto da essere denominata da alcuni autori "sinusite acuta necrotizzante fungina". Gli agenti eziologici più frequenti in questa forma sono funghi appartenenti ad Aspergillus sp. oppure al genere degli Zigomiceti. La forma "granulomatosa invasiva" è descritta con un decorso più lento (> 12 settimane), caratterizzata clinicamente da masse con progressivo aumento di volume a livello della guancia, orbita, naso e seni in pazienti immunocompetenti. Dal punto di vista istopatologico questa forma dimostra una risposta granulomatosa con associata fibrosi, o più infrequentemente un granuloma non necrotizzante con cellule giganti di Langherans o reazione da corpo estraneo, con vasculite, proliferazione

vascolare e fibrosi perivascolare. Il riscontro di ife fungine nel tessuto patologico è invece solitamente di entità esigua. Il patogeno isolato nella quasi totalità dei casi descritti è l'Aspergillus Flavus con una distribuzione geografica prevalente nel Sudan, India, Pakistan ed Arabia Saudita. Infine la forma "invasiva cronica" si caratterizza per un decorso lento ma progressivo (> 12 settimane), coinvolgente più frequentemente i seni etmoidali o sfenoidali. Dal punto di vista istopatologico si discosta dalla forma granulomatosa per la presenza di un importante infiltrato con accumulo di ife fungine, per una reazione infiammatoria modesta e presenza occasionale di angioinvasione. L'agente patogeno più frequentemente isolato in queste forme è l'Aspergillus Fumigatus ed i pazienti colpiti risultano per lo più immunocompromessi (AIDS, diabete mellito, terapia corticosteroidea cronica).

EPIDEMIOLOGIA

Tutte le forme di IFS appaiono manifestazioni rare, tanto che la precisa incidenza della patologia nella popolazione generale risulta ancora oggi scarsamente definita. Tuttavia, tra le 3 forme di IFS descritte, quella acuta invasiva appare essere quella relativamente più frequente nelle casistiche della letteratura occidentale (fino al 90% delle forme invasive[4]. Alcuni studi hanno analizzato l'incidenza di questa forma di IFS in particolare, all'interno di popolazioni a rischio. Ad esempio, nei pazienti ematologici ospedalizzati la IFS acuta invasiva dimostra un'incidenza annuale compresa tra l'1,7% ed il 2,6% dei casi[5,6]. I maggiori studi monocentrici statunitensi[4,8] hanno quantificato che le forme invasive rappresentano dal 2,1% all'8% di tutte le rinosinusiti micotiche. Al contrario in studi di diversa provenienza geografica, come quelli indiani, la prevalenza delle forme invasive appare notevolmente più elevata, raggiungendo dal 24%[9] al 36%[10] delle forme di sinusite micotica nel complesso. Inoltre nelle serie di autori indiani anche la distribuzione delle 3 forme di IFS appare differente. Per Das et al. la prevalenza è del 17% per la forma acuta invasiva, dell'1% per la forma cronica invasiva e del 17% per la forma invasiva granulomatosa. In particolare quest'ultima forma è riportata addirittura con una prevalenza del 30% delle rinosinusiti micotiche in altre serie in India[10]. Questa diversa epidemiologia è tuttora poco spiegata, ma potrebbe essere messa in relazione a fattori climatici e socio-economici che possono rispecchiare una differente modalità di esposizione alle spore micotiche nelle diverse aree geografiche. Tuttavia non può essere esclusa una certa variabilità nella terminologia e definizione di patologia, oltre a dovere tenere in conto l'impatto che ha sulle percentuali riportate la prevalenza della controparte non invasiva (spesso paucisintomatica e pertanto potenzialmente meno diagnosticata in paesi in via di sviluppo).

FATTORI DI RISCHIO

Meno controversie si riscontrano per quanto concerne i fattori di rischio per le diverse forme di IFS, che sono stati trattati in molteplici studi ed appaiono meglio analizzati (tab. 1).
Nella forma Invasiva acuta di IFS, tra i fattori di rischio, la neutropenia ed il diabete mellito mal controllato appaiono quelli di maggiore peso[12]. Alcuni lavori sottolineano inoltre come la durata della neutropenia (superiore ai 10 giorni) nei pazienti ematologici sottoposti a trapianto di midollo allogenico non solo rappresenti il principale fattore di rischio ma anche un fattore predittivo di sopravvivenza in caso di infezione accertata. Altri fattori di rischio dell'ospite riportati in letteratura sono rappresentati dall'assunzione di terapie immunosoppressive (pazienti sottoposti a trapianto d'organo), uso prolungato di cortisonici, emocromatosi, AIDS. Considerando tutti i fattori di rischio enunciati, i pazienti sottoposti a trapianto di midollo allogenico in particolare sono a rischio, oltre che nella prima fase della neutropenia, anche in una seconda fase successiva al recupero dalla neutropenia, per una alterazione della immunità cellulo-mediata specifica che si completa da mesi ad 1 anno post-trapianto ed in una eventuale terza fase nel caso di GVHD e utilizzo cronico di corticosteroidi. Infine, casi sporadici di IFS acuta sono stati riportati anche in pazienti apparen-

IFS	Fattori di rischio
Rinosinusite micotica invasiva acuta	**Fattori dell'ospite** - Diabete mellito non compensato - Neutropenia >10 giorni - GVHD (acuta grado 2–4 o cronica) - Trapianto di midollo allogenico (TMO) - Utilizzo cronico di corticosteroidi **Fattori locali/ambientali** (associati a fattori dell'ospite) - Paziente sottoposto a TMO in non laminar air flow room - Cantieri edili in prossimità durante TMO - Temperatura ed umidità ambientale elevate (?) - Ostruzione nasale (?)
Rinosinusite micotica granulomatosa invasiva	? (fattori socio economici?, fattori climatici?, alterazioni immunitarie minori?)
Rinosinusite micotica invasiva cronica	- Immunosoppressione cronica (es. Pazienti sottoposti a trapianto di organi solidi) - Utilizzo cronico di corticosteroidi - Emocromatosi - Diabete mellito - AIDS

Tab. 1

temente immunocompetenti[12], ma rappresentano sostanzialmente un'eccezione.
Oltre ai fattori di rischio sistemico vi sono autori che segnalano anche fattori di rischio locali che potrebbero favorire la deposizione e ridurre la clearance nasale delle spore fungine inalate dai pazienti. In particolare l'ostruzione nasale, causata ad esempio da una deviazione settale, è stata chiamata in causa come fattore di rischio locale sia da studi clinici[13] che da studi sperimentali su animale[14].
Infine vi sono fattori di rischio climatici che sono stati riportati in diversi studi basati su dati epidemiologici in diversi paesi dell'area mediterranea e medio-orientale[15,16]. La distribuzione delle spore fungine e la loro presenza nell'aria respirata è infatti legata alle condizioni di temperatura ed umidità dell'aria[13,15,16,17]. Questo quindi potrebbe spiegare la stagionalità riscontrata in alcune aree geografiche (Israele e Libano[16], Italia[13], Iran[18]), dove la maggiore incidenza di IFS nella forma acuta invasiva appare verificarsi nei mesi più caldi dell'anno.
Per quanto concerne la forma granulomatosa di IFS i fattori di rischio sono poco conosciuti, dal momento che coinvolgono prevalentemente pazienti immunocompetenti. Queste forme sono riportate esclusivamente in poche aree geografiche quali il Sudan, l'Arabia Saudita, il Pakistan e l'India e questo ha portato alcuni autori a supporre che tra i fattori di rischio vi siano fattori climatici e fattori socio-economici[4].
La forma cronica invasiva di IFS invece riconosce, come la forma acuta invasiva, principalmente fattori di rischio immunitari. Questa forma infatti è segnalata prevalentemente in pazienti immunodepressi per utilizzo cronico di corticosteroidi o immunosoppressori (es. pazienti sottoposti a trapianto d'organo, pazienti affetti da vasculite o patologia infiammatoria cronica intestinale), emocromatosi (l'accumulo di ferro favorisce la crescita di miceti del genere mucorales), AIDS[12].

EZIOLOGIA E FISIOPATOLOGIA

Le diverse forme di IFS hanno un quadro microbiologico differente, benché alcuni miceti siano riscontrati sia nelle forme invasive acute che in quelle croniche e granulomatose. I miceti riscontrati nelle diverse forme di IFS sono riportati in tabella 2 in ordine decrescente di frequenza. I patogeni più frequentemente riscontrati sono rappresentato da miceti del gruppo degli aspergilli o dell'ordine dei mucorales che sono miceti ubiquitari, riscontrabili pressoché in tutte le aree geografiche nella polvere e nel terreno.
All'interno delle forme invasive è interessante notare come il riscontro di funghi appartenenti agli aspergilli rappresenti circa l'80% degli isolati in pazienti neutropenici, contro l'80% di riscontro di funghi del genere degli Zigomiceti isolati in pazienti affetti da diabete mellito[4]. Questa diversità

microbiologica appare essere alla base di quadri clinici differenti e della differente prognosi riscontrata all'interno del gruppo delle forme acute invasive. In uno studio di Ingley et al.[19] è segnalata una significativa differenza nel decorso clinico, che appare più rapido e gravato da maggiori complicanze neurologiche ed orbitarie all'esordio nei pazienti affetti IFS da Mucor rispetto a quelli causati dalle varie specie di Aspergillus.
Il meccanismo patogenetico dell'infezione attualmente non è completamente chiarito e gran parte di quello che si conosce è derivato da modelli animali dell'infezione prevalentemente a sede polmonare. Nella forma acuta invasiva la patogenesi appare più probabilmente un processo multifattoriale che vede coinvolti una disfunzione dell'immunità sia innata che adattiva, l'esposizione alle spore fungine ed infine fattori locali naso-sinusali.
Per quando concerne l'aspetto immunitario, i dati della letteratura sono sufficientemente concordi nell'individuare la gravità della neutropenia e la sua durata come condizione immunitaria predisponente per lo sviluppo di micosi invasive[3,4,5,12]. Invece, nel paziente diabetico, in particolare se poco compensato, non è la carenza a favorire l'IFS, ma una disfunzione dei granulociti neutrofili per riduzione della capacità di adesione endoteliale, migrazione e rilascio di specie reattive dell'ossigeno e di citochine. In effetti, i principali effettori della risposta immunitaria contro i miceti sono

Forma di IFS	**Patogeno**	**Prevalenza%**
Rinosinusite micotica invasiva acuta	Aspergillus Flavus Aspergillus Fumigatus Aspergillus Terreus Aspergillus Niger Rhizopus Rhizomucor Mucor Absidia Fusarium Alternaria Bipolaris Curvularia	Aspergillus spp. 40-58% Mucorales sp. 30-35% Altri 5-10%
Rinosinusite micotica invasiva granulomatosa	Aspergillus Flavus	95-100%
Rinosinusite micotica invasiva cronica	Aspergillus Fumigatus Aspergillus Flavus Fusarium Bipolaris Curvularia Alternaria Pseudoallescheria	-

Tab. 2

i granulociti neutrofili, a maggior ragione a livello nasale dove non vi è una popolazione residente di macrofagi come avviene a livello alveolare. L'assenza di macrofagi residenti che siano in grado di fagocitare le spore depositate, spiega la capacità di formare grandi masse di ife a livello nasale da parte di agenti infettivi quali l'Aspergillus Fumigatus, mentre a livello polmonare, sempre nel contesto di modelli murini neutropenici si osservano normalmente solo frammenti di ife nei foci di infezione. I neutrofili non sono tuttavia le uniche cellule coinvolte nella risposta all'aggressione da parte dei miceti. Infatti anche macrofagi non residenti, linfociti T ed NK, oltre a cellule di derivazione monocitaria, partecipano alla risposta immunitaria in vivo[20]. È stato dimostrato, tuttavia, che a livello polmonare una ablazione dei macrofagi alveolari non porta ad infezioni fungine invasive in seguito all'esposizione alle spore di aspergilli, probabilmente per una azione compensatoria da parte di altri leucociti. Alla stessa maniera una alterazione della risposta immune per deplezione linfocitaria o di cellule NK non risulta nello sviluppo di infezioni micotiche invasive[21]. Al contrario, in seguito alla deplezione di monociti (in particolare di monociti CCR2+) nel ratto, si è potuto osservare lo sviluppo di infezioni invasive dopo esposizione a spore di Aspergillus Fumigatus. Il ruolo dei monociti appare infatti cruciale nel controllare l'infezione mediante due meccanismi: la produzione di citochine e mediatori infiammatori in grado di stimolare l'azione sporicida dei granulociti neutrofili e mediante la differenziazione degli stessi monociti in cellule dendritiche che sono in grado di distruggere le spore fungine direttamente mediante meccanismi mediati dalle NADPH ossidasi[21].

La modalità con cui avviene l'esposizione appare un ulteriore fattore di rilievo. In particolare la concentrazione delle spore nell'aria respirata deve essere sufficiente per potere permanere a livello nasale e determinare quindi l'infezione. In modelli animali sul ratto è stato dimostrato che l'incidenza dell'infezione è correlata direttamente alla concentrazione delle spore a cui l'animale è esposto, a parità di condizione immunitaria[14]. Questo spiega di fatto l'osservazione epidemiologica riportata in altri studi sull'aumento di infezioni in condizioni di elevata concentrazione delle spore nell'aria atmosferica in prossimità di cantieri edili, o in particolari aree geografiche in condizioni climatiche di temperatura ed umidità adeguate[22,23].

Infine un ruolo spetta anche a fattori locali naso-sinusali. Sempre da studi condotti su modelli animali[14] è stato dimostrato come l'ostruzione nasale (ottenuta nel modello mediante tamponamento nasale dopo l'inoculazione delle spore) a parità di immunosoppressione e di esposizione sia da sola favorente lo sviluppo dell'infezione fungina invasiva naso-sinusale, piuttosto che di una infezione polmonare. Anche questo riscontro sperimentale spiega alcune osservazioni cliniche sull'uomo, relative alla maggiore incidenza dell'infezione nasale in pazienti con ostruzione nasale (ad esempio per deviazione settale)[13]. Inoltre gli stessi meccanismi di esposizione

ed ostruzione potrebbero essere messi in relazione alla monolateralità dell'infezione all'esordio, oltre che a spiegare le ragioni del maggiore coinvolgimento di particolari sottosedi nasali all'esordio (testa del turbinato medio, setto nasale), regioni su cui si concentrano i moti turbolenti dell'aria inspirata e su cui le spore di depositerebbero quindi in maggiore quantità. Una volta che le spore si sono depositate sulla mucosa nasale in assenza di una adeguata clearance da parte delle difese innate ed adattive, l'infezione si instaura e si propaga sia per estensione diretta a livello mucosale che lungo la rete vascolare, la quale favorisce invece una diffusione verso l'orbita ed a livello intracranico, anche prima che si verifichi una erosione delle delimitanti ossee del tetto etmoidale e dell'orbita. La necrosi tissutale causata dall'infezione si verifica sia per la lesione ischemica causata dal coinvolgimento vascolare, sia per i rilascio di fattori con azione necrotizzante e litica da parte dei miceti. La capacità di invasione vascolare da parte delle ife fungine è stata dimostrata da studi istopatologici che hanno evidenziato sia una tendenza alla crescita in corrispondenza della lamina elastica dei vasi arteriosi con conseguente dissezione dalla lamina media, sia una tendenza all'invasione del lume vascolare con conseguente disfunzione endoteliale e trombosi endovascolare. L'invasione endovascolare dà ragione inoltre della possibilità di una diffusione di tipo embolica della malattia[23].
Le ragioni della propagazione dell'infezione nei pazienti immunocompetenti, come avviene nella forma granulomatosa cronica invasiva, non è invece conosciuta. Si sospetta pertanto che i pazienti affetti da queste forme presentino una disfunzione immunitaria qualitativa, associata a condizioni ambientali favorenti l'esposizione a grandi quantità di spore fungine. Inoltre queste forme sono determinate dall'Aspergillus Flavus nella totalità dei casi, il che fa ritenere che la particolare interazione tra patogeno e sistema immunitario in questi casi sia responsabile dell'infezione.

MANIFESTAZIONI CLINICHE

La forma invasiva acuta di IFS si manifesta con una sintomatologia a rapida evoluzione con una durata comunque inferiore, per definizione, alle 4 settimane. I sintomi inizialmente sono poco specifici e si sovrappongono o a quelli di una rinosinusite cronica o comunque non distinguibili da una rinosinusite acuta virale o batterica, includendo congestione nasale, rinorrea mucosa/sierosa, algie cranio-facciali, sensazione di pressione al volto. Questa è anche la ragione per cui è necessario mantenere il sospetto clinico alto sin dall'inizio per procedere con l'iter diagnostico in maniera tempestiva, non potendo basarsi esclusivamente sulla sintomatologia per selezionare i pazienti da inviare ad una diagnosi precoce. Tra i sintomi citati, spesso il dolore è assente o notevolmente ridotto dalla

terapia antalgica a cui sono spesso sottoposti i pazienti ematologici (per il trattamento di mucositi, ecc.). Successivamente tendono a comparire febbre, ed episodi di epistassi. Anche in questo caso la frequenza dei due fenomeni (ad esempio per infezioni batteriche associate, piastrinopenia, ecc.) durante la degenza di pazienti ematologici possono portare a sottovalutare la clinica. In seguito la sintomatologia diventa più allarmante mediante la comparsa di proptosi, oftalmoplegia e alterazioni del visus quando la patologia coinvolge l'orbita o il seno cavernoso; necrosi palatale o della guancia quando si estende al seno mascellare, alterazioni neurologiche di entità variabile da paralisi multiple di nervi cranici ad alterazioni della coscienza quando si ha una estensione intracranica. La velocità con cui si ha la progressione dei sintomi è variabile anche all'interno delle forme invasive acute con una evoluzione che va da diversi giorni a quadri in rapida progressione nell'arco di ore. Alcuni studi mettono in evidenza come le forme acute causate da aspergilli abbiano una evoluzione clinica meno rapida rispetto a quella causata dagli zigomiceti, solitamente più frequenti in pazienti diabetici. Nelle forme acute causate da questi ultimi infatti la tendenza ad un coinvolgimento orbitario ed intracranico si presenta nell'arco di alcune ore[27].

La forma granulomatosa cronica invasiva è riportata più frequentemente in pazienti immunocompetenti, provenienti da paesi quali Sudan, Arabia Saudita, Pakistan, India. Ha un decorso clinico solitamente superiore alle 12 settimane. La presentazione clinica è iniziale è quella di una sinusopatia cronica con sintomatologia progressivamente ingravescente e successiva comparsa di proptosi e sintomi orbitari. In una serie di pazienti immunocompetenti con IFS del Pakistan l'ostruzione nasale, la cefalea e la proptosi erano i principali sintomi riportati, seguiti da rinorrea ed infine sintomi neurologici (dalla diplopia sino ad alterazioni della coscienza). In questa serie 9 pazienti su 25 presentavano coinvolgimento intracranico senza continuità con la patologia naso-sinusale a dimostrazione della tendenza alla diffusione perivascolare e dei miceti oltre che per estensione diretta[24,25].

La forma cronica invasiva ha caratteristiche cliniche simili alla forma granulomatosa sia per velocità evolutiva (decorso superiore alle 12 settimane), che per manifestazioni cliniche. Tuttavia, questa forma si presenta in pazienti immunocompromessi, per lo più in terapia corticosteroidea cronica, terapia immunosoppressiva (pazienti sottoposti a trapianti d'organo solido) o affetti da AIDS, diabete mellito. Il patogeno isolato nella maggior parte dei casi è l'Aspergillus Fumigatus.

DIAGNOSI

La diagnosi delle IFS deriva in primo luogo da un sospetto clinico che deve tenere conto delle caratteristiche del paziente (fattori di rischio)

e del quadro clinico, che giustificano un approfondimento diagnostico strumentale.
Clinicamente vanno esplorate le fosse nasali mediante rinoscopia anteriore a cui in seguirà l'endoscopia nasale alla ricerca di lesioni mucose (marezzature o aree di franca necrosi mucosa visualizzabile). Da ricordare inoltre una esplorazione del cavo orale per escludere un eventuale coinvolgimento del palato, una valutazione orbitaria comprensiva della motilità oculare e del visus, ed infine una valutazione della funzionalità dei nervi cranici.

Esami ematochimici
A livello laboratoristico vanno ricercati i fattori di rischio più volte citati, benché nella maggior parte dei casi questi siano già noti. L'emocromo con formula consente di valutare la presenza di una neutropenia o di una agranulocitosi, cosi come la glicemia a digiuno ed il dosaggio dell'emoglobina glicata consentono di evidenziare un quadro di diabete mellito non controllato. Segni laboratoristici di flogosi, quali VES, PCR, procalcitonina sono utili per monitorare l'infezione, ma non sono per nulla specifici nella diagnosi di IFS.
L'unico esame specifico che supporta una diagnosi di infezione fungina invasiva è il dosaggio dei galattomannani. Questi sono polisaccaridi presenti nella parete cellulare degli aspergilli, che vengono rilasciati durante la crescita degli stessi a livello ematico. La loro ricerca avviene mediante ELISA sul siero e presentano una accuratezza moderata nell'identificazione di una aspergillosi invasiva: sensibilità media del 80% e specificità media dell'81% da meta-analisi degli studi della letteratura. Infatti, questo test è gravato sia dalla possibilità di falsi negativi (che ne riducono la sensibilità) per cui è raccomandata una ripetizione del test, che dalla possibilità più insidiosa di falsi positivi (che ne riducono la specificità). I primi sono determinati per lo più dalla concomitante somministrazione di farmaci antimicotici, a cui spesso i pazienti ematologici sono sottoposti in via profilattica che possono ridurre la specificità del test da più dell'80% a circa il 20%[26]. I secondi, possono verificarsi per assorbimento da alimenti che contengono galattomannani (come il riso o la pasta) quando vi sia un danno della parete intestinale, ad esempio conseguente ai chemioterapici utilizzati o ad una GHVD, oppure in corso di somministrazione di alcuni farmaci come la piperacillina-tazobactam. Inoltre falsi positivi possono verificarsi nel caso in cui vi sia somministrazione di PlasmaLyte per via endovenosa oppure nel caso di somministrazione di fluidi contenenti acido citrico o gluconato (ad esempio piastrine, nutrizione parenterale, ecc.). L'interpretazione del test pertanto deve tenere conto dei limiti e, nell'ottica di una diagnosi della patologia naso-sinusale, della possibilità di altre sedi di infezione fungina invasiva come il polmone. Infine va segnalato che tale test ha una utilità nella ricerca di una aspergillosi invasiva, mentre non ha nessun valore nella diagnosi delle forme determinate da Zigomiceti.

Tampone nasale

Il tampone nasale per la ricerca di miceti è una metodica di semplice esecuzione (anche da parte di personale paramedico) che tuttavia ha una sensibilità bassa. In letteratura il valore predittivo positivo del tampone nasale appare molto basso (6,8%)[26,27] anche se viene riportato un elevato valore predittivo negativo. Le ragioni di tale dato sono da ricercarsi nella difficoltà di ottenere un prelievo mirato mediante tampone dalle sedi coinvolte dall'infezione, soprattutto quando questa si trova in fase iniziale. Il tampone nasale può comunque essere preso in considerazione da parte dell'otorinolaringoiatra utilizzandolo in maniera mirata alle sedi a rischio o sospette durante l'esecuzione dell'esame endoscopico. In linea generale, considerata la bassa accuratezza della metodica e la necessità di una valutazione endoscopica nasale nei pazienti sintomatici a rischio, viene meno l'utilità della metodica come screening in pazienti a rischio. Inoltre, va tenuto presente che l'ottenimento di un tampone nasale, soprattutto se non effettuato con adeguata accortezza, può aumentare in rischio di epistassi in pazienti ematologici durante il periodo di citopenia (per piastrinopenia severa).

Endoscopia nasale

La prima procedura diagnostica da effettuare in pazienti a rischio, da parte dell'otorinolaringoiatra, è certamente l'endoscopia nasale, che consente di identificare al letto del paziente, in modo precoce, la presenza di aree di necrosi mucosa e di colonizzazione micotica (fig. 1). Le aree su cui riporre maggiore attenzione sono il turbinato medio, meato medio e setto nasale. La testa del turbinato medio ed il setto nasale sono infatti le regioni maggiormente colpite in fase iniziale dalla patologia. In caso di riscontro patologico una accurata valutazione endoscopica è importante per quantificare l'estensione della patologia.

Durante l'endoscopia nasale, soprattutto nei casi dubbi è possibile inoltre ottenere una biopsia delle aree di aspetto necrotico per un esame microbiologico ed istologico. Questa possibilità sebbene consenta una diagnosi definitiva di IFS, presenta alcune limitazioni di ordine pratico. Infatti i pazienti affetti da tale patologie sono spesso pazienti critici con alterazioni severe dell'emostasi, per lo più legate alla piastrinopenia. I prelievi effettuati, inoltre, possono non essere significativi, determinando una perdita di tempo significativa nella gestione terapeutica dell'infezione, che può avere in taluni casi un'evoluzione fulminante nell'arco di pochi giorni. Quindi, benché la biopsia endoscopica sia la metodica che permette una diagnosi istologica e microbiologica di certezza, nella pratica è discussa la modalità con cui questa deve essere ottenuta. Alcuni autori raccomandano una diagnosi istologica in estemporanea, altri ancora una diagnosi microbiologica[28,29], senza tuttavia chiarire se tale diagnosi debba essere ottenuta al letto del paziente o intraoperatoriamente[28,29]. Su questi aspetti si discuterà successivamente nella discussione del protocollo diagnostico.

Fig. 1: Necrosi del turbinato medio in sinusite micotica invasiva acuta in infezione Rhizopus Arrizus (Zigomicosi).

Agoaspirato con ago sottile

Alcuni studi in letteratura hanno valutato la possibilità di ottenere informazioni dall'agoaspirato prevalentemente per quanto riguarda le forme invasive granulomatose a localizzazione periorbitaria e mascellare. In questo gruppo di pazienti la diagnosi differenziale con una patologia neoplastica è difficoltosa sulla base dei soli dati radiologici. Inoltre in questi pazienti, in assenza di un franco coinvolgimento della fossa nasale, la diagnosi pre-chirurgica endoscopica può non essere possibile. Pertanto l'utilizzo dell'agoaspirato è stato proposto come strumento diagnostico con una accuratezza diagnostica riportata del 79%[30]. A tal proposito, va segnalato che l'esperienza con questa metodica diagnostica è riportata in pochi studi provenienti dal nord India e Pakistan[31], basata unicamente su pazienti immunocompetenti affetti da forme granulomatose invasive. Rimane dubbia l'applicabilità e l'utilità di questa metodica in forme invasive acute, che presentano pressoché costantemente un coinvolgimento endonasale rilevabile endoscopicamente e si manifestano di frequente in pazienti con piastrinopenia associata.

Esami radiologici

I principali esami radiologici per la diagnostica delle sinusiti micotiche invasive sono la TC e la RM del massiccio facciale. Le alterazioni evidenziabili con la TC senza utilizzo di mezzo di contrasto iodato hanno una specificità che incrementa con l'avanzare della patologia. Per quanto riguarda la forma invasiva acuta, nelle fasi iniziali dell'infezione possono non essere rilevate alterazioni patologiche a livello naso-sinusale oppure

lieve edema della mucosa nasale e sinusale. Successivamente compaiono segni più evidenti di compromissione naso-sinusale, benché ancora aspecifici, come l'occupazione completa dei seni o un evidente ispessimento mucoso sinusale. La presenza di una compromissione monolaterale è un segno radiologico molto sospetto in questa fase. Alcuni autori segnalano una aumentata densità dei tessuti o delle secrezioni che occupano i seni nelle forme di IFS rispetto alle forme batteriche[23,32,33]. Segni più specifici appaiono in una fase successiva con la comparsa di ispessimento del tessuto adiposo periantrale (ad esempio a ridosso della parete laterale del seno mascellare o in sede pre-mascellare), segni di erosione ossea o di estensione extrasinusale del processo flogistico. Questi ultimi segni tuttavia appaiono in uno stadio tardivo dell'infezione e non possono pertanto essere utilizzati nell'ottica di una diagnosi precoce.
Per quanto riguarda le forme cronica invasiva e quella granulomatosa invasiva la TC tende a mostrare i segni più caratteristici riportati per le forma acuta, quali erosione ossea, presenza di estensione extrasinusale e coinvolgimento dell'orbita. Nella forma cronica invasiva è stata segnalata una caratteristica maggiore densità dei tessuti molli coinvolti e delle secrezioni intrasinusali per la presenza di tracce di metalli quali il manganese, di aumentato contenuto proteico e ridotto contenuto idrico nelle secrezioni[23]. Tuttavia in queste forme ed in particolare quella granulomatosa, la diagnosi differenziale radiologica con una patologia neoplastica può risultare difficoltosa.
La RM con gadolinio è un esame estremamente utile nel valutare i pazienti che presentino clinicamente un coinvolgimento orbitario o un sospetto coinvolgimento intracranico. La RM appare nell'IFS più sensibile nell'evidenziare una estensione intracranica od orbitaria iniziale anche in assenza di erosione ossea evidente alla TC, per diffusione vascolare/perivascolare dell'infezione. Inoltre la RM premette una accurata valutazione di alterazioni vascolari secondaria all'infezione quali vasculiti, psaudoaneurismi o aneurismi dei vasi arteriosi intracranici, coinvolgimento del seno cavernoso e trombosi dei seni venosi intracranici.
I segni caratteristici rilevabili alla risonanza magnetica sono la perdita di segnale del turbinato medio ("black turbinate sign") in T1-T2 con assenza di impregnazione contrastografica, l'obliterazione dei seni coinvolti con un segnale della mucosa più frequentemente ipointenso in T2, con perdita dell'enhancement contrastografico della mucosa in T1 con contrasto (segno definito "loss of contrast enhancement" – LoCE), perdita dell'enhancement dei muscoli extraorbitari, o segni di flogosi del tessuto adiposo intraorbitario e periantrale, ancora una volta con il segno del LoCE nelle sequenze in T1 con contrasto ed infine la presenza di enhancement durale. Questi ultimi segni sono tuttavia presenti nelle fasi avanzate dell'infezione.
Alcuni autori sostengono addirittura la RM del massiccio facciale come esame di prima scelta in caso di IFS sospetta, in considerazione della maggiore accuratezza diagnostica rispetto alla TC, in relazione ai segni

di diffusione extrasinusale[33]. In particolare i segni iniziali sospetti per una IFS sono l'infiltrazione flogistica del tessuto adiposo peri-antrale e l'obliterazione dei piani tissutali a livello rinofaringeo. La sensibilità della RM ed il valore predittivo negativo sono superiori alla TC nelle fasi iniziali della patologia, rendendola migliore in linea teorica come strumento di screening, mentre la specificità risulta purtroppo sovrapponibile alla TC[23] e quindi l'utilità ai fini del management clinico rimane simile a quest'ultima. In conclusione, si tratta di un esame che richiede tempi prolungati, nella maggior parte dei centri ha una disponibilità limitata ed infine presenta un profilo diagnostico sovrapponibile alla TC negli stadi iniziali di diffusione dell'infezione. Pertanto si ritiene più appropriato riservare quest'indagine ai pazienti con segni sospetti o certi di coinvolgimento orbitario o intracranico, oppure a quei casi in cui la diagnosi endoscopica risulti difficoltosa.
La diagnosi differenziale radiologica si pone con la rinosinusite batterica o virale, soprattutto quando complicata, con la granulomatosi di Wegener, neoplasie naso-sinusali e linfomi non-Hodgkin a localizzazione sinusale.
Le rinosinusiti acute batteriche o virali complicate si presentano più di frequente in pazienti immunocompetenti, hanno un coinvolgimento dei tessuti molli meno importante ed i segni di erosione ossea sono meno marcati o assenti. A livello radiologico si identificano spesso livelli idroaerei con secrezioni di densità più omogenea se paragonate a quelle riscontrate nelle IFS, vi è ispessimento ed edema mucoso con obliterazione del COM, il coinvolgimento sinusale è diffuso ma è assente il segno della perdita del contrasto riscontrato alla RM. Infine nel caso di sinusopatia cronica alla TC si evidenziano segni di osteite, ispessimento osseo, che sono invece assenti nelle IFS.
Nella granulomatosi di Wegener il coinvolgimento delle fosse nasali tende ad essere più marcato con meno effetto massa ma maggior distruzione ossea rispetto alle diverse forme di IFS. Vi è spesso un coinvolgimento settale con perforazione e di rado vi può essere una estensione orbitaria della flogosi. La diagnosi differenziale con una forma granulomatosa invasiva può risultare difficoltosa e si avvale su istologia, sierologia specifica (pANCA, cANCA) e microbiologia.
Le neoplasie entrano in diagnosi differenziale per lo più con le forme cronica e granulomatosa di IFS, compaiono per lo più in pazienti immunocompetenti, in linea generale si presentano radiologicamente con maggiori caratteristiche di massa solida rispetto alle IFS, con distruzione ossea e meno segni di flogosi dei tessuti molli perilesionali e perisinusali. La presa di contrasto in genere è marcata e manca il segno del LoCE in T1 con gadolinio alla RM. I linfomi non Hodgkin hanno caratteristiche simili alle neoplasie, con enhancement tendenzialmente omogeneo ed alla RM una ipointensità in T2 per l'elevato indice nucleo/citoplasma.
Per i criteri clinici diagnostici per le infezione fungina invasiva secondo le linee guida EORTC/MSG per quanto concerne le infezioni del distretto naso-sinusale si veda la tabella 3.

Criteri diagnostici secondo L'EORTC – MSG per la diagnosi di infezione fungina invasiva	
Fattori di rischio dell'ospite	Neutropenia Recente trapianto di midollo allogenico Utilizzo di corticosteroidi > 3 settimane Utilizzo di farmaci immunosoppressori Immunodeficienza primaria
Criteri clinici	Rinosinusite alla TC con almeno uno dei seguenti: dolore acuto, escare nasali, erosione delle pareti ossee Lesioni del sistema nervoso centrale con lesioni focali o enhancement meningeo alla radiologia
Criteri microbiologici	Diretti: Esame microscopico o colturale positivo Indiretti: Galattomannani positivi
Infezione provata Infezione probabile Infezione possibile	- Esame colturale o microscopico positivo su prelievo bioptico o esame istologico che dimostri l'infezione fungina invasiva - Fattori di rischio + criteri clinici + criteri microbiologici indiretti - Fattori di rischio + criteri clinici

Tab. 3

TERAPIA

La terapia di tutte le forme di IFS si basa sul trattamento medico antimicotico in associazione ad un trattamento chirurgico ed ad una correzione, quando possibile della compromissione immunitaria del paziente.
La terapia medica si basa sull'utilizzo di antimicotici diretti verso i diversi agenti eziologici. I principali farmaci antimicotici utilizzati sono i polieni (Amfotericina B liposomiale), gli azoli (Itraconazolo, Fluconazolo, Voriconazolo e Posaconazolo) e le echinocandine (Caspofungina, Micafungina, Anidulafungina). L'itraconazolo ed il fluconazolo sono utilizzati per le candidosi invasive ma non sono attivi sugli aspergilli e pertanto non hanno un ruolo primario nella terapia delle IFS. Il Voriconazolo è attivo verso i miceti del genere aspergillus ma non verso gli Zigomiceti e pertanto ha un ruolo limitato a queste infezioni, mentre il Posaconazolo ha anche una attività contro gli zigomiceti, benché esista una possibile resistenza. I principali effetti collaterali degli azoli sono incremento degli enzimi epatici, allungamento del QT, e molteplici interazioni con farmaci ed alimenti che modifichino l'attività del citocromo P450. Infine il voriconazolo può determinare disturbi visivi ed è controindicato in pazienti con compromissione della funzione renale. Il monitoraggio sierico del dosaggio di questi farmaci è pertanto utile per prevenirne le tossicità.

La Caspofungina è un antimicotico di più recente introduzione, attivo verso gli aspergilli, mentre è scarsamente efficace verso altre muffe come gli Zigomiceti. Ha il vantaggio di avere un buon profilo di tollerabilità e poter essere utilizzate in pazienti che presentino insufficienza epatica o compromissione della funzionalità renale.
L'amfotericina B liposomiale è un antimicotico con un ampio spettro d'azione, attivo sia contro gli aspergilli che contro gli zigomiceti e pertanto ha una indicazione come terapia empirica nel caso di infezione sospetta. I principali limiti sono la nefrotossicità ed il rischio di reazioni all'infusione. La forma liposomiale presenta tuttavia una tossicità notevolmente ridotta.
Nel caso di infezioni accertate da miceti del genere Aspergillus come farmaco di prima linea può essere utilizzato il Voriconazolo che presenta un'ottima efficacia clinica. Come seconda linea o in alternativa nel caso non possa essere utilizzato è indicata l'amfotericina B liposomiale. La Caspofungina può essere utilizzata come alternativa o come terapia di salvataggio nel caso di fallimento delle precedenti. Nel caso di infezioni da Zigomiceti la prima linea di trattamento consiste nell'amfotericina B liposomiale seguita come seconda linea dal Posaconazolo che è l'unico azolo attivo contro gli zigomiceti. Le terapie combinate possono essere utilizzate per migliorare lo spettro d'azione antimicotico, non vi sono tuttavia ad oggi degli schemi raccomandati di utilizzo dei farmaci suddetti in associazione. L'associazione tra amfotericina B e caspofungina sembra possedere un effetto sinergico benché la caspofungina non abbia efficacia diretta sugli zigomiceti[12].
Oltre alla terapia antimicotica altri farmaci importanti sono il GM-CSF con l'intento di favorire il recupero dalla neutropenia in pazienti sottoposti a trapianto di midollo autologo. Nei pazienti diabetici o con terapia immunosoppressiva in corso il controllo dei fattori di rischio (controllo glicemico, sospensione dell'immunosoppressione) è altrettanto importante.
Infine l'ossigenoterapia iperbarica è un ulteriore trattamento adiuvante che è stato proposto per questi pazienti. Non esistono tuttavia evidenze che questa terapia in associazione alle precedenti aumenti realmente l'efficacia terapeutica. Il razionale della terapia iperbarica è quello di favorire l'ossigenazione tissutale riducendo la progressione della necrosi indotta dai miceti. Questo tipo di trattamento adiuvante tuttavia non è sempre possibile come in pazienti ematologici gravemente compromessi, mentre può essere proposto nel trattamento delle infezioni in pazienti diabetici o nelle forme croniche di IFS quando disponibile[34,35].
Il trattamento chirurgico ha come razionale quello di rimuovere i tessuti necrotici, riducendo la carica infettiva ed eliminando aree non perfuse, favorendo quindi l'azione della terapia antimicotica. L'estensione del trattamento chirurgico è guidato dalla rimozione dei tessuti affetti, e quindi in linea generale il trattamento chirurgico va esteso "à la demande", ponendosi sostanzialmente due obbiettivi: quello di ottenere la rimozione, il più possibile radicale, dei tessuti macroscopicamente necrotici e seconda-

riamente quello di riventilare tutte le aree naso-sinusali che presentino disventilazione. I limiti della chirurgia sono il rischio emorragico, che frequentemente accompagna i pazienti ematologici, e l'alterazione della clearance mucociliare indotta dalla procedura chirurgica, che altera una prima linea di difesa contro la progressione dell'infezione micotica. Entrambe questi fattori aumentano in maniera proporzionale all'estensione della procedura chirurgica ed alla demolizione della mucosa nasale e pertanto l'esperienza del chirurgo gioca un ruolo importante nel bilancio chirurgico di questi casi. La maggior parte dei lavori sul trattamento chirurgico delle IFS in letteratura sottolineano la maggiore efficacia della terapia chirurgica in associazione alla terapia antimicotica rispetto alla sola terapia medica. Si tratta tuttavia nella maggior parte dei casi di studi retrospettivi monocentrici, con pazienti trattati sia con terapia medica che chirurgica, da cui è difficoltoso estrapolare il reale vantaggio aggiunto dalla terapia chirurgica rispetto alla sola terapia medica[35,6]. Nonostante ciò la maggior parte degli autori supporta la necessità di una terapia chirurgica, in particolar modo mediante chirurgia endoscopica naso-sinusale. Un solo studio non randomizzato ha paragonato l'efficacia della terapia chirurgica endoscopica associata alla terapia medica con la terapia medica isolata, riportando una sopravvivenza superiore nel gruppo chirurgico[36]. Inoltre, in un recente lavoro[37] la presenza di residui di aree con assenza di captazione di contrasto (LoCE) alla RM post-chirurgica, appariva associata ad una peggiore prognosi, supportando pertanto il valore terapeutico di una asportazione completa dei tessuti infetti. Infine il significato della terapia chirurgica è supportato anche da una recente revisione sistematica di più di 800 casi di IFS acuta invasiva in letteratura, che riporta una prognosi peggiore per i pazienti non sottoposti a terapia chiurgica[27].

La terapia chirurgica a livello naso-sinusale può essere praticata per via endoscopica, esterna o combinata. La chirurgia endoscopica rappresenta la tecnica chirurgica di prima scelta, quando la patologia è limitata a livello naso-sinusale, poiché presenta diversi vantaggi rispetto alla chirurgia tradizionale nel trattamento di questi pazienti, oltre a quelli noti della minore invasività e possibilità di controllo di regioni a difficile accesso per via esterna. L'approccio endoscopico consente, infatti, di limitare la demolizione alle sole strutture coinvolte, risparmiando in maniera precisa la mucosa non affetta, ottenendo un rapido ripristino delle vie di aerazione fisiologiche. Infine, diversi autori sottolineano la validità di procedure chirurgiche multiple per ottenere il controllo della patologia[29,35], nei casi che lo richiedano. Proprio a tale riguardo alcuni studi[29] stressano il concetto di mantenere uno stretto follow-up endoscopico sino alla completa riepitelizzazione, per la possibilità di ripresa di patologia durante il post-operatorio. Al contrario nel caso in cui l'estensione di patologia coinvolga l'orbita o il palato duro, l'indicazione ad una exenteratio orbitae o ad una maxillectomia per via esterna rimane controversa[35,27,23]. Per quanto concerne l'orbita, se da un lato alcuni autori consigliano una exenteratio orbitae

quando l'infezione si estenda al compartimento posteriore ed all'apice dell'orbita, oppure un debridement parziale con preservazione del bulbo nel coinvolgimento pre-settale o infero anteriore, altri autori concludono al contrario che la sopravvivenza non appare relazionata all'estensione del debridement, consigliando il risparmio del bulbo oculare e del nervo ottico anche nei casi con estensione all'apice orbitario. Nel caso infine di estensione intracranica, in considerazione della prognosi generalmente scadente, non tutti sono concordi nel porre una indicazione chirurgica, per molti addirittura controindicata[27,38]. Alcuni studi hanno focalizzato l'attenzione sulla localizzazione sfenoidale della IFS, questionando sulla necessità reale di una chirurgia radicale, che presenta in tali casi ripercussioni non solo sulla funzione, ma anche sul rischio di lesione di strutture di vitale importanza (carotide interna, seno cavernoso). Quando vi sia una estensione della patologia al seno cavernoso è sconsigliato un trattamento chirurgico, per la frequente presenza di alterazioni della parete della carotide interna, pena l'elevata incidenza di mortalità. Per il trattamento di questi casi, ed in particolare degli aneurismi micotici della carotide interna a livello intra-cavernoso è raccomandato invece un trattamento endovascolare[39].

Per quanto concerne il trattamento chirurgico delle forme croniche invasive il trattamento ricalca quello delle forme acute invasive e si basa quindi sulla combinazione tra terapia medica e chirurgica. La terapia medica empirica iniziale deve tenere conto della maggiore incidenza di aspergillus fumigatus all'interno di questi pazienti e quindi è indicata come prima linea di trattamento il voriconazolo, o in alternativa la caspofungina, mentre l'amfotericina B liposomiale va considerata in seconda linea.

Il trattamento delle forme granulomatose invasive negli ultimi anni è tema di discussione in quanto il trattamento chirurgico radicale, contrariamente alla forma acuta e cronica invasiva, appare avere un ruolo meno importante[38]. In considerazione della frequente compromissione orbitaria e/o intracranica alla presentazione in ambito ospedaliero, le forme granulomatose invasive sono state suddivise in 3 stadi. Per le forme in stadio 1 e 2 cioè con localizzazione naso-sinusale isolata oppure con estensione associata orbitaria o al palato il trattamento combinato chirurgico e medico è indicato, mantenendo un atteggiamento chirurgico conservativo nei riguardi dell'orbita, in quanto l'exenteratio non appare migliorare la risposta al trattamento. In questi due stadi è consigliato un trattamento con voriconazolo pre ed intraoperatorio seguito da un trattamento orale prolungato con azoli per os. Un trattamento chirurgico conservativo limitato alla componente nasale con la sola terapia medica con Voriconazolo è invece indicato in quei casi in cui la patologia sia in stadio 3, ossia con localizzazione intracerebrale. In questi casi sono stati riportai risultati sovrapponibili in termini di mortalità tra pazienti trattati con terapia combinata e con la sola terapia medica[38,24], rendendo controverso l'approccio neurochirurgico in considerazione della morbilità e mortalità.

FATTORI PROGNOSTICI

La sopravvivenza delle IFS riportata nella letteratura varia ampiamente tra le 3 forme ed all'interno della stessa categoria.
Per quanto concerne la forma acuta invasiva in letteratura la sopravvivenza legata alla malattia (DSS) varia tra il 30 e l'80% dei casi[27], con una sopravvivenza media del 49,7%[27]. Una differenza in termini di mortalità è stata riportata per i pazienti affetti da mucormicosi, rispetto all'aspergillosi (rispettivamente mortalità del 28% e 11%). Questa differenza renderebbe inoltre conto della peggiore prognosi riportata nei pazienti diabetici, rispetto ai pazienti ematologici (40% vs 11%), in considerazione della maggiore incidenza di infezioni da zigomiceti nei pazienti diabetici. Tuttavia, altri autori non rilevano una associazione tra mortalità ed agente eziologico[40].
In una delle maggiori serie di IFS in pazienti ematologici[41,35] la mortalità è stata riportata del 41% a 6 settimane, con una prognosi peggiore per i pazienti affetti da leucemia acuta mieloide o leucemia refrattaria al trattamento. Questi risultati potrebbero essere in realtà secondari alla maggiore durata della neutropenia in queste categorie di pazienti, in quanto è noto che il tempo per la ripresa dalla neutropenia condiziona fortemente la prognosi delle infezioni fungine invasive. Interessante a tal proposito è l'osservazione di una migliore prognosi dei pazienti affetti da IFS in ripresa ematologica o con risoluzione dello scompenso glicemico (in caso di diabete) al momento del trattamento[42].
L'estensione della patologia è citata da molti studi come fattore prognostico negativo. In particolare l'estensione intracranica è un fattore prognostico negativo con esito infausto[27,35,36,39], con una mortalità riportata in questi casi del 100%. Una recente revisione sistematica della letteratura riporta come fattori prognostici sfavorevoli indipendenti all'analisi multivariata oltre all'estensione intracranica anche l'età del paziente, mentre fattori prognostici favorevoli appaiono la resezione chirurgica e la presenza di diabete (contrariamente a quanto riportato dagli studi citati precedentemente). Questo punto in particolare deve portare l'attenzione sulla necessità di una diagnosi precoce, in quanto il tempo di attesa che intercorre tra l'insorgenza della patologia e la terapia è inversamente associato all'esito favorevole del trattamento[13,29].
Per quanto concerne le forme cronica e granulomatosa invasiva di IFS, la mortalità legata alla patologia appare notevolmente inferiore rispetto alla forma acuta, con una prognosi condizionata prevalentemente dall'estensione intracranica della patologia. In particolare per la forma granulomatosa invasiva la mortalità a 6 mesi è del 28%-42% con una netta distinzione sulla base dell'estensione intracranica della patologia. In una serie di 25 casi, in pazienti immunocompententi, la mortalità riportata era del 66,7% nei pazienti con coinvolgimento intracranico intradurale, del 25% nel caso di coinvolgimento intracranico extra-durale ed infine assente (0%) per le forme a localizzazione confinata a livello naso-sinusale o orbitario.

NOSTRA ESPERIENZA E PROTOCOLLO DI GESTIONE CLINICA DELLE IFS

Negli ultimi 13 anni (dal 2003 sino al 2016) presso l'U.O. di Otorinolaringoiatria del Policlinico Sant'Orsola – Malpighi sono stati trattati chirurgicamente 16 casi di IFS, tutti appartenenti alla categoria acuta invasiva di IFS. La maggior parte dei nostri pazienti erano affetti da patologia ematologica, aventi come fattore di rischio la neutropenia, quasi sempre secondaria a trapianto di midollo allogenico, mentre solo in un caso il fattore di rischio era il diabete mellito non compensato (tab. 4). La mortalità legata alla patologia nella nostra casistica è risultata del 25%, inferiore quindi al dato medio della letteratura (circa il 50%) ed in linea con la letteratura più recente, prodotta da centri dove vengono applicati protocolli di diagnosi precoce[27,29]. In particolare abbiamo osservato una riduzione della mortalità dopo il 2007, quando è stato istituito un protocollo per la diagnosi precoce nei pazienti ad alto rischio, ricoverati presso il reparto di ematologia. Dall'analisi dei nostri dati, l'unico parametro pre-operatorio che risulta associato alla sopravvivenza legata alla patologia (DSS) è la precocità della diagnosi ($p = 0,013$) con un tempo medio di 4 giorni tra insorgenza dei sintomi e trattamento per i sopravvissuti contro 9,75 giorni per i pazienti deceduti. Un altro dato da segnalare è inoltre che l'infezione nasale nella nostra casistica era preceduta da una infezione polmonare nel 50% dei casi e precedeva quest'ultima in un altro 35%. Questo ci ha spinto ad inserire nel protocollo di diagnosi precoce anche quei pazienti che presentavano un quadro polmonare sospetto pur in assenza di sintomi naso-sinusali.

Il nostro protocollo prevede che l'otorinolaringoiatra venga contattato nel caso di paziente ad alto rischio (vedi fattori di rischio elencati precedentemente) con recente comparsa di sintomi naso-sinusali oppure con quadro radiologico e laboratoristico (galattomannani) sospetto in assenza di sintomi. I pazienti con una infezione fungina invasiva polmonare sospetta vengono sottoposti a studio radiologico (TC dei seni paranasali senza contrasto), in associazione allo studio polmonare. Nel caso di riscontri patologici alla TC (anche quando del tutto aspecifici), questi pazienti vengono in seguito sottoposti a screening endoscopico naso-sinusale. L'endoscopia rappresenta il fulcro della diagnosi precoce e può essere accompagnata da prelievi bioptici per esame istologico e microbiologico nel caso di lesioni sospette, oppure da tampone nasale diretto alle aree di maggiore rischio, in assenza di lesioni sospette. I pazienti nei quali vengano riscontrate lesioni di aspetto francamente necrotico della mucosa, sono indirizzati direttamente al trattamento chirurgico in urgenza con una conferma intra-operatoria (quando possibile) o post-operatoria (se non disponibile esame istologico in estemporanea) della diagnosi endoscopica. Pazienti che presentino un quadro clinico di sospetto coinvolgimento intracranico od orbitario vengono sottoposti, oltre che alla TC, anche ad una RM del massiccio facciale ed encefalo in urgenza per valutare l'estensione della

patologia preoperatoriamente. L'estensione intracranica intradurale della patologia alla diagnosi è considerata una controindicazione alla chirurgia sulla base della prognosi infausta (fig. 2).

Variabile	**Analisi Descrittiva**		**Sopravvivenza (DSS)**		**Significatività (per DSS)**
Età	Range Età media	28 – 69 51,5%	Età media NED 52 anni Età media DOD 51,3 anni		0,93
Sesso	M F	81,3% 19,8%	NED 69,2% NED 100%	DOD 30,8% DOD 0%	0,39
Fattore di rischio	Neutropenia Diabete mellito	93,7% 6,3%	NED 75% NED 100%	DOD 25% DOD 0%	0,49
Galattomannani	Positivi Negativi Non effettuati	40% 20% 40%	-		-
Tampone nasale	Positivo Negativo	25% 75%	-		-
TC massiccio facciale	Flogosi aspecifica Segni sospetti per IFS	81,2% 18,8%	NED 100% NED 66,7%	DOD 0% DOD 33,3%	0,11
Infezione polmonare precedente	Si No	50% 50%	NED 75% NED 87,5%	DOD 25% DOD 12,5%	0,50
Stagione d'insorgenza	Inverno Primavera Estate Autunno	6,3% 12,5% 62,5% 18,8%	NED 100% NED 100% NED 70,0% NED 66,7%	DOD 0% DOD 0% DOD 30% DOD 33,3%	0,74
Tempo insorgenza sintomi-diagnosi	Range Media	2-16 giorni 5,2 giorni	NED 4,33 giorni DOD 9,75 giorni		0,013*
Patogeno	Aspergillus Flavus Aspergillus Fumigatus Rhizopus Mucor Rhizomucor Acremonium Fusarium	56% 6,3% 12,5% 6,3% 6,3% 6,3% 6,3%	Aspergillus sp. NED 80% Zigomices sp. NED 50% Altro NED 100%	 DOD 20% DOD 50% DOD 0%	0,344
Estensione	Naso-sinusale Orbita Intracranico	81,1% 12,6% 6,3%	NED 83,3% NED 50% NED 0%	DOD 16,7% DOD 50% DOD 100%	0,482
Antimicotico 1° linea	Amfotericina B lip. Voriconazolo	93,7% 6,3%	NED 81,3% NED 100%	DOD 18,8 DOD 0%	0,69
DSS = disease specific survival, NED = no evidence disease, DOD = died of disease; * statisticamente significativo.					

Tab. 4

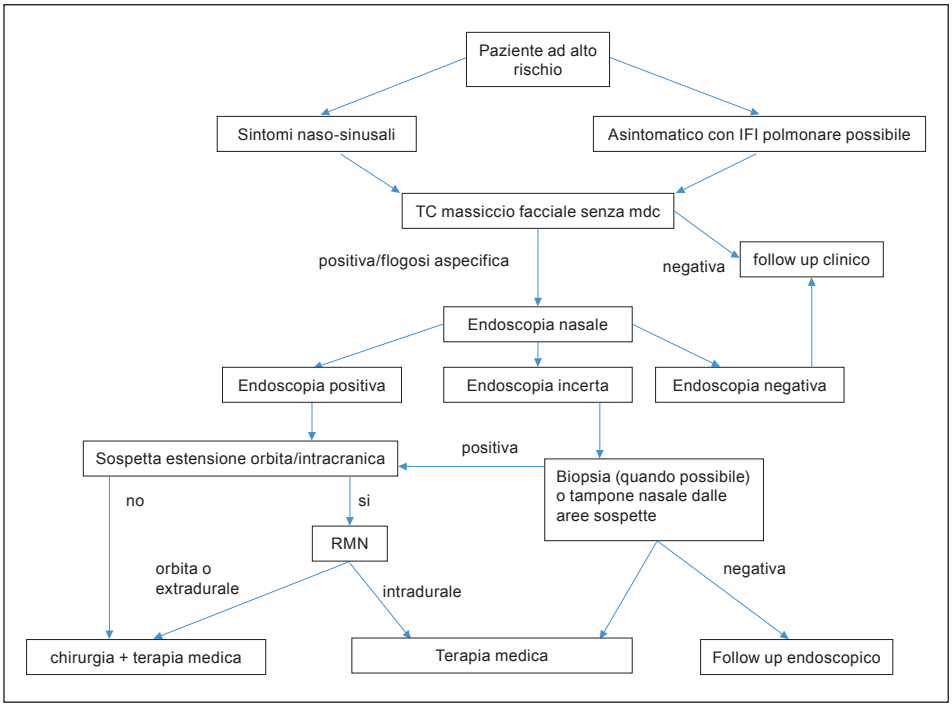
Paziente ad alto rischio
Sintomi naso-sinusali
Asintomatico con IFI polmonare possibile
TC massiccio facciale senza mdc
positiva/flogosi aspecifica
negativa
follow up clinico
Endoscopia nasale
Endoscopia positiva
Endoscopia incerta
Endoscopia negativa
Sospetta estensione orbita/intracranica
positiva
Biopsia (quando possibile) o tampone nasale dalle aree sospette
no
si
RMN
orbita o extradurale
intradurale
negativa
chirurgia + terapia medica
Terapia medica
Follow up endoscopico

Fig. 2

Bibliografia

1. Hora JF. Primary aspergillosis of the paranasal sinuses and associated areas. Laryngoscope. 1965;75:768-773.
2. McGill TJ, Simpson G, Healy GB. Fulminant aspergillosis of the nose and paranasal sinuses. Laryngoscope. 1980;90:748-754.
3. deShazo RD, Chapin K, Swain RE. Fungal sinusiti. New England Journal of Medicine. 1997;337(4):254–259.
4. Chakrabarti A, Denning DW, Ferguson BJ. Fungal rhinosinusitis: a categorization and definitional schema addressing current controversies. Laryngoscope. 2009;119(9):1809–18.
5. Montone KT, Livolsi VA, Feldman MA, Palmer A, Chiu AG, Lanza DC, Kennedy DW, Loevner LA and Nachamkin I. Fungal rhinosinusitis: a retrospective microbiologic and pathologic review of 400 patients at a Single University Medical Center. International Journal of Otolaryngology. 2012.
6. Drakos PE, Nagler A, Or R, Naperstek E, Kapulushnik J, Engelhard D, Rahav G, Ne'emean D, Slavin S. Invasive fungal sinusitis in patients undergoing bone marrow transplantation. Bone Marrow Transplant. 1993;12:203–208.
7. Iwen PC, Rupp ME, Hinrichs SH. Invasive mold sinusitis: 17 cases in immunocompromised patients and review of the literature. Clin Infect Dis. 1997;24:1178–1184.
8. Granville L, Chirala M, Cernoch P, Ostrowski M, Truong LD. Fungal sinusitis: histologic spectrumand correlation with culture. Human Pathology. 2004;35(4):474–481.
9. Michael RC, Michael JS, Ashbee RH, Mathews MS. Mycological profile of fungal sinusitis: an audit of specimens over a 7-year period in a tertiary care hospital in Tamil Nadu. Indian Journal of Pathology and Microbiology. 2008;51(4):493–496.
10. Das A, Bal A, Chakrabarti A, Panda N, Joshi K. Spectrum of fungal rhinosinusitis; histopathologist's perspective. Histopathology. 2009;54(7):854–859.
11. Challa S, Uppin SG, Hanumanthu S, et al. Fungal rhinosinusitis: a clinicopathological study from South India. European Archives of Oto-Rhino-Laryngology. 2010;267(8):1239–1245.
12. Kriengkauykiat J, Ito JI, Dadwal SS. Epidemiology and treatment approaches in management of invasive fungal infections. Clinical Epidemiology. 2011:3175–191.
13. Fernandez IJ, Stanzani M, Tolomelli G, Pasquini E, Vianelli N, Baccarani M, Sciarretta V Sinonasal risk factors for the development of invasive fungal sinusitis in hematological patients: are they important? Allergy Rhinol. 2011 Jan; 2(1):6-11.
14. Yan Y, Zuotao Z, Wan H, Ruochen W, Jugao F, Honggang L. A novel fungus concentration-dependent rat model for acute fungal rhinosinusitis: an experimental study. BMC Infectious diseases. 2014;14:3856.
15. Brenier-Pinchart MP, Lebeau B, Quesada JL, Mallaret MR, Borel JL, Mollard A, Garban F, Brion JP, Molina L, Bosson JL, Cahn JY, Grillot R, Pelloux H. Influence of internal and outdoor factors on filamentous fungal flora in hematology wards. Am J Infect Contro. 2009;37:631-7.
16. Al-Ajam MR, Bizri AR, Mokhbat J, Weedon J, Lutwick L. Mucormycosis in the Eastern Mediterranean: a seasonal diseaseEpidemiol. Infect. 2006;134,341–346.
17. Aydogdu H, Asan A. Airborne fungi in child day care centers in Edirne City, Turkey. Environ Monit Assess. 2008;147:423–444.
18. Nazeri M, Hashemi SJ, Ardehali M, Rezaei S, Seyedmousavi S, et al. Fungal Rhino Sinusitis in in Tehran, Iran. Iran J Public Health. 2015 Mar;44(3):374-9.

19. Ingley AP, Parikh SL, Del Gaudio J. Orbital and cranial nerve presentations and sequelae are hallmarks of invasive fungal sinusitis caused by Mucor in contrast to Aspergillus. American Journal of Rhinology. 2008;22:155-158.
20. Rodriguez TE, Falkowski NR, Harkema JR, Huffnagle GB. Role of neutrophils in preventing and resolving acute fungal sinusitis. Infection and immunity. 2007 Dec;5663–5668.
21. Espinosa V, Jhingran A, Dutta O, Kasahara S, Donnelly R, Du, P, Rosenfeld J, Leiner I, Chen C, Ron Y, Holn T, Riviera A. Inflammatory monocytes orchestrate innate antifungal immunity in the lung. Plos pathogens. 2014;10(2):1-13.
22. VandenBergh MF, Verweij PE, Voss A. Epidemiology of nosocomial fungal infections: invasive aspergillosis and the environment. Diagn Microbiol Infect Dis. 1999 Jul;34(3):221-7.
23. Gorovoy IR, Kazanjian M, Kersten RC, Kim HJ, Vagefi MR. Fungal rhinosinusitis and imaging modalities. Saudi Journal of Ophthalmology. 2012;26,419–426.
24. Ellis M, Watson R, Mcnabb A, Lukic L, Nork M. Massive intracerebral aspergillosis responding to combination high dose liposomal amphotericin B and cytokine therapy without surgery. J Med Microbiol. 2002;51:70-75.
25. Torre Cisneros J, Lopez OL, Kusne S. CNS aspergillosis in organ trasplantation: a clinicopathological study. J Neurosurgery Psychiatry. 1993;56:188-193.
26. Pfeiffer CD, Fine JP, Safdar N. Diagnosis of invasive aspergillosis using a galactomannan assay: a meta-analysis clinical infectious. Diseases. 2006;42:1417–27.
27. Turner JH, Soudry E, Nayak JV, Hwang PH. Survival outcomes in acute invasive fungal sinusitis: a systematic review and quantitative synthesis of published evidence. The laryngoscope. 2013 May;123(5):1112-8.
28. Prasad K, Lalitha RM, Reddy EK, Ranganath K, Srinivas DR, Singh J. Role of early diagnosis and multimodal treatment in Mucormycosis: experience of 4 cases. J Oral Maxillofac Surg. 2012 Feb;70(2):354-62.
29. DelGaudio JM, Clemson LA. An early detection protocol for invasivefungal sinusitis in neutropenic patients successfully reduces extent of disease at presentation and long term morbidity. The laryngoscope. 2009;99:180-183.
30. Singhal N, Raghubanshi G, Handa U, Punia RPS, Singhal S. Fine needle aspiration cytology: a useful technique for diagnosis of invasive fungal rhinosinusitis. Head and Neck Pathol. 2013;7:236–240.
31. Ghadiali MT, Deckard NA, Farooq U, Astor F, Robinson P, Casiano RR. Frozen-section biopsy analysis for acute invasive fungal rhinosinusitis. Otolaryngology Head and Neck Surgery. 2007;136:714-719.
32. Piromchai P, Thanaviratananich S. Invasive fungal rhinosinusitis versus bacterial rhinosinusitis with orbital complications: a case-control study. The Scientific World Journal. 2013; Article ID 453297.
33. DelGaudio JM, Swain RE Jr, Kingdom TT, Muller S, Hudgins PA. Computed tomographic findings in patients with invasive fungal sinusitis. Arch Otolaryngol Head Neck Surg. 2003;129:236-240.
34. Segal E, Menhusen MJ, Shawn S. Hyperbaric oxygen in the treatment of invasive fungal infections: a single-center experience. IMAJ. 2007;9:355–357.
35. Soler ZM, Schlosser RJ. The role of fungi in diseases of the nose and sinuses. American Journal of Rhinology and allergy. 2012;26(5):351-358.
36. Hachem RY, Boktour MR, Hanna HA, Husni R, Hanna EY, Keutgen X, Shukrallah B, Raad II. Sinus surgery combined with antifungal therapy is effective in the treatment of invasive Aspergillus sinusitis in neutropenic patients with cancer. Infection. 2008 Dec;36(6):539-42.

37. Kim JH, Kang BC, Lee JH, Jang YJ, Lee BJ, Chung YS. The prognostic value of gadolinium-enhanced magnetic resonance imaging in acute invasive fungal rhinosinusitis. J Infect. 2015 Jan;70(1):88-95.
38. Siddiqui A, Ali Shah A, Bashir SH. Craniocerebral Aspergillosis of sinonasal origin in immunocompetent patients: clinical spectrum and outcome in 25 cases. Neurosurgery. 2004;55:602-613.
39. Lee DH, Yoon TM, Lee JK, Joo YE, Park KH, Lim SC. Invasive fungal sinusitis of the sphenoid sinus. Clinical and Experimental Otorhinolaryngology. 2014;7(3):181-187.
40. Parikh SL, Venkatraman G, DelGaudio JM. Invasive fungal sinusitis: a 15-year review from a single institution. Am J Rhinol. 2004;18:75–81.
41. Chen CY, Sheng WH, Cheng A, et al. Invasive fungal sinusitis in patients with hematological malignacy: a 15-years experience in a single university hospital in Taiwan. BMC infectious diseases. 2011;11:250-253.
42. Thompson GR, Patterson TF. Fungal disease of the nose and paranasal sinuses. J Allergy Clin Immunol. 2012;129:321–326.

INQUADRAMENTO E NUOVE MODALITÀ DI TRATTAMENTO DELLE EPISTASSI NEL PAZIENTE AFFETTO DA MALATTIA DI RENDU OSLER WEBER

F. Pagella, D. Zaccari, I. Avato,
A. Pusateri, A. Berardi, G. Spinozzi, E. Matti

MALATTIA DI RENDU OSLER WEBER

La Teleangectasia Emorragica Ereditaria (HHT), conosciuta anche come malattia di Rendu Osler Weber, è una patologia genetica rara a trasmissione autosomica dominante. Consegue ad un difetto dell'angiogenesi e si manifesta tipicamente con teleangectasie muco-cutanee e malformazioni arterovenose (MAV) che si localizzano a livello viscerale[1].
Le teleangectasie mucocutanee, le malformazioni arterovenose, la storia familiare e le epistassi ricorrenti rappresentano i 4 criteri per formulare diagnosi clinica.
Le epistassi ricorrenti sono il sintomo più comune, possono determinare quadri di anemizzazione acuta o cronica e, molto spesso, incidono in misura determinante sulla qualità di vita del paziente[2].
L'Otorinolaringoiatra, medico a cui generalmente si rivolge il paziente, ha un ruolo cruciale nel porre la diagnosi, avviare le procedure di screening per la ricerca della MAV e trattare in modo adeguato il sanguinamento nasale.

EPIDEMIOLOGIA, CARATTERISTICHE GENETICHE E FISIOPATOLOGIA

Dal punto di vista epidemiologico la prevalenza della malattia è intorno a 1 caso su 5000/8000 persone, sebbene questo dato potrebbe essere sottostimato. La distribuzione è ubiquitaria, studi hanno però evidenziato un'incidenza maggiore in alcune popolazioni afro-caraibiche[3].
La malattia di Rendu Osler Weber è una patologia genetica rara a trasmissione autosomica dominante. Le mutazioni responsabili sono principalmente a carico di due geni: il gene ENG per l'endoglina, mappato sul braccio corto del cromosoma 9, ed il gene ACVRL1 (activin receptor-like kinase 1) o ALK1 mappato a livello della regione subcentromerica del cromosoma 12[4].

L'endoglina è una glicoproteina che funge da recettore accessorio del TGFβ di tipo III, presenta il TGFβ ai recettori di tipo I e II innescando così una cascata di eventi cellulari implicati nella regolazione dell'angiogenesi. Fino ad oggi sono stati identificate 525 mutazioni del gene ENG raccolte nell'HHT mutation database[5].
Il gene ALK1 codifica, invece, per un recettore proteico del TGF-β1 della famiglia delle serin-treoninchinasi (Alk1), espresso dalle cellule endoteliali e responsabile del rimodellamento endoteliale e dell'inibizione dello sviluppo della muscolatura sottile dei vasi. Mutazioni a carico del gene ACVRL1 determinerebbero, quindi, conseguenti bassi livelli di Alk1 con annullamento del suo potere inibitorio sulla migrazione e proliferazione delle cellule endoteliali. Le mutazioni fino ad ora identificate sono 435.
A seconda del coinvolgimento del gene ENG o del gene ACVRL1 nell'eziologia della malattia, sono state distinte due forme principali di HHT, rispettivamente HHT-1 e HHT-2. La maggioranza dei pazienti HHT (circa l'85%) presenta mutazioni in uno dei due geni ENG o ACVRL1[6].
Studi genetici successivi hanno identificato un terzo gene coinvolto: MADH, che codifica per la proteina SMAD4, effettore nucleare del TGFβ. Mutazioni a carico di questo gene sono responsabili di circa il 2% dei casi della malattia e sono responsabili di un quadro clinico più complesso ove l'HHT si associa alla poliposi giovanile intestinale e ad una predisposizione nello sviluppo di tumori gastrointestinali[7].
Il fenotipo HHT-1 sembra essere caratterizzato da una più precoce età di insorgenza delle teleangectasie e dell'epistassi, un numero di teleangectasie maggiore e sanguinamenti nasali più gravi rispetto ad HHT-2[8].
Sono state individuate altre due regioni cromosomiche (sul cromosoma 5 e 7) che potrebbero essere associate alla malattia e che sosterrebbero altri 2 fenotipi: HHT-3 (2005) e HHT-4 (2006). Ad oggi, però, non sono ancora noti i geni coinvolti[9].
Le teleangectasie e le malformazioni arterovenose sono il risultato di un'alterazione nei processi di angiogenesi. L'esatto meccanismo eziopatogenetico non è chiaro, ma è probabile che vi sia uno sbilanciamento dei segnali pro- e antiangiogenetici (diminuita attivazione del TGF-β e aumentata produzione di fattore di crescita vascolare endoteliale VEGF) con ostacolo alla corretta attivazione e migrazione delle cellule costituenti i vasi sanguigni: endotelio, muscolo liscio e periciti. La parete delle teleangectasie risulta estremamente fragile e questo spiega la facilità con cui tali lesioni tendono a sanguinare[10].

CRITERI DIAGNOSTICI

La diagnosi clinica di HHT è basata sulla presenza o meno di quattro criteri, noti come "criteri di Curaçao", stabiliti nel 2000 dalla Scientific Advisory Board della HHT Foundation International che vanno sistematicamente

ricercati: epistassi spontanee e ricorrenti, teleangectasie multiple, malformazioni arterovenose viscerali, familiare di primo grado affetto da HHT.
La diagnosi di HHT è definita “certa” qualora siano presenti almeno 3 criteri e “sospetta” qualora ne siano individuabili 2.
Le teleangectasie si localizzano tipicamente a livello della cute delle dita delle mani, polpastrelli, labbra, volto e padiglioni auricolari e a livello della mucosa di lingua e palato e mucosa del tratto gastroenterico.
Le malformazioni arterovenose viscerali (MAV) si manifestano principalmente a livello polmonare, epatico e cerebrale. Le principali complicanze sono rappresentate da ascesso cerebrale, ictus ischemico, scompenso cardiaco, ipertensione portale ed emorragia cerebrale.
Le seguenti indagini strumentali sono necessarie per la ricerca delle malformazioni arterovenose viscerali potenzialmente responsabili di gravi complicanze:

- TC torace ad alta risoluzione ed Ecocardiografia-bubble per MAV polmonari;
- Ecografia addominale con studio doppler per MAV epatiche;
- RMN e Angiografia per MAV cerebrali;
- Esofagogastroduodenoscopia (EGDS), Colonscopia e studio del tratto gastroenterico con videocapsula per MAV gastrointestinali.

L’EPISTASSI: CARATTERISTICHE E CLASSIFICAZIONE

Circa il 95% dei soggetti affetti da malattia di Rendu Osler Weber lamenta epistassi[2]. Solitamente tale sintomo viene percepito dal paziente come estremamente invalidante poiché a causa della sua imprevedibilità interferisce sul normale svolgimento delle attività quotidiane con scadimento della qualità della vita. Spesso le epistassi sono così intense o frequenti da determinare riduzione dei valori di emoglobina e condizionare la necessità di emotrasfusioni[11].
Negli anni sono state proposte numerose classificazioni (es. Rebeiz, Bergler, Al-Deen) che prendevano in considerazione alcuni parametri delle epistassi come intensità, frequenza, necessità di emotrasfusioni[12].
Nel 2006 Pagella ha proposto una nuova classificazione della gravità delle epistassi considerando per la prima volta il parametro durata del sanguinamento e distinguendo 3 gradi di severità sulla base di uno score finale ottenuto dalla valutazione di 3 parametri: frequenza, intensità e durata[13,14] (tab. 1):

- somma punteggio = 3: epistassi lieve,
- somma punteggio = 4-6: epistassi media,
- somma punteggio = 7-9: epistassi grave.

Nel 2010 Hoag ha proposto uno score (ESS, Epistaxis Severity Score) per la cui determinazione è necessario somministrare al paziente un que-

	Epistassi		
Punteggio	**Frequenza**	**Intensità**	**Durata**
1	Meno di un episodio alla settimana	Poche gocce di sangue sul fazzoletto	Meno di 10 minuti
2	Almeno 1 episodio alla settimana	Intero fazzoletto sporco di sangue	Fra 10 e 30 minuti
3	Più di un episodio al giorno	Necessità di raccolta	Più di 30 minuti

Tab. 1

stionario che prende in esame sei fattori associati alla gravità delle epistassi: la frequenza, la durata e l'intensità dei sanguinamenti, l'invasività della precedente terapia necessaria per fermare le epistassi, l'anemia e la necessità di trasfusioni di sangue. Questa classificazione presenta una certa difficoltà di calcolo che ne potrebbe limitare l'applicazione nell'attività quotidiana[15].

Trattamento dell'epistassi in acuto

In fase acuta è opportuno dilazionare il più possibile il tamponamento nasale, in quanto causa di ulteriore traumatismo della mucosa. Inoltre, la rimozione dei tamponi comporta spesso una recidiva dell'epistassi e pertanto tale manovra deve essere adeguatamente pianificata in ambiente protetto. Qualora si renda indispensabile il tamponamento nasale è bene utilizzare materiale poco traumatico come garze grasse o tamponi riassorbibili che non necessitino di rimozione. In caso di epistassi severe possono essere utilizzati anche agenti emostatici topici di origine animale o vegetale in formulazione gel o polvere tipo Floseal, Surgiflo, Emocer, Perclot ed Emoxicel. L'embolizzazione arteriosa in urgenza deve essere presa in considerazione in caso di epistassi massive non altrimenti controllabili[16].

Trattamento dell'epistassi in fase intercritica

Negli anni sono state proposte molteplici terapie sia di tipo medico che di tipo chirurgico, ma nessuna si è dimostrata ottimale a lungo termine. L'obiettivo del trattamento, quindi, è il miglioramento della qualità di vita attraverso una riduzione della gravità del sanguinamento.

In accordo con la classificazione di Geisthoff si distinguono approcci terapeutici che mirano alla distruzione delle teleangectasie, alla riduzione dell'apporto vascolare, alla riduzione dei traumatismi a carico della

mucosa nasale, all'aumento della protezione della mucosa e al controllo dell'attività antifibrinolitica. A questi tipi di trattamento si affiancano nuove linee di ricerca riguardanti farmaci anti-angiogenetici come la Talidomide e il Bevacizumab con risultati incoraggianti e promettenti per il futuro[16].

DISTRUZIONE DELLE TELEANGECTASIE

La distruzione delle teleangectasie della mucosa nasale ha come scopo l'eliminazione delle lesioni vascolari responsabili del sanguinamento. Oggi il chirurgo ha a disposizione diverse strumentazioni per raggiungere questo obiettivo. Negli ultimi anni inoltre grazie all'evoluzione tecnologica sono stati sviluppati dei sistemi che permettono una migliore visualizzazione endoscopica delle teleangectasie nasali e un trattamento ancora più selettivo ed efficace[17].

Il trattamento delle teleangectasie della mucosa nasale con pinza bipolare ha rappresentato nel passato l'opzione di primo livello. Questo tipo di procedura però comporta un danno termico importante associato ad un rischio aumentato di perforazione del setto nasale che sembra costituire un importante fattore peggiorativo. Pertanto l'elettrocauterizzazione non dovrebbe essere praticata nei pazienti HHT se non per il trattamento di lesioni della parete laterale della fossa nasale difficilmente gestibili con altre metodiche[18].

Negli anni sono stati utilizzati molteplici dispositivi Laser per il trattamento endonasale nei pazienti HHT: il pulsed dye laser, il laser ad argon, il laser a CO2, il Nd:YAG laser, il KTP laser e il laser a diodi e più recentemente il laser al Tullio[19-24].

Questi differiscono tra loro per caratteristiche fisiche quali ad esempio la profondità di penetrazione ed il danno termico tissutale.

La ricerca di un sistema che consentisse una migliore emostasi intraoperatoria ha portato allo sviluppo della Argon Plasma Coagulation (APC). La coagulazione con argon plasma è una procedura di cauterizzazione elettrica monopolare senza contatto diretto tra l'elettrodo e il tessuto. L'energia termica prodotta causa l'evaporazione dell'acqua intra ed extracellulare e la denaturazione delle proteine portando alla coagulazione. Il manipolo è orientato tangenzialmente al tessuto da trattare e la corrente, seguendo la via di minor resistenza, si distribuisce uniformemente su un area di ampiezza e profondità dipendente dal voltaggio applicato al gas. Grazie alla produzione di una corrente omogenea l'APC determina una scarsa carbonizzazione del tessuto e minima generazione di fumo consentendo una buona visualizzazione del campo operatorio[25]. In letteratura sono presenti molteplici studi che dimostrano come l'APC sia un trattamento non invasivo, ben tollerato e ripetibile, efficace sia in caso di epistassi di grado moderato che severo. Mancano però studi sull'efficacia a lungo termine e studi prospettici comparativi tra i vari strumenti[13,26].

Alcuni autori hanno riportato l'utilizzo della brachiterapia con Iridium e Radium. Questo tipo di trattamento però risulta invasivo in quanto sono

stati riportati numerosi casi di perforazione del setto nasale ed esiti locali da radiazioni. Per questi motivi è un tipo di approccio non raccomandato[27].

RIDUZIONE DELL'APPORTO VASCOLARE

La riduzione dell'apporto vascolare locale mira a diminuire il flusso sanguigno diretto alle malformazioni vascolari della mucosa nasale.
L'embolizzazione, sotto controllo angiografico, dei principali apporti vascolari arteriosi delle cavità nasali (arteria mascellare interna, rami terminali dell'arteria facciale) è un trattamento con una efficacia di breve durata[28].
Per tale ragione ed alla luce delle possibili complicanze, anche gravi, questo tipo di trattamento rappresenta una opzione con indicazioni limitate.
Alcuni autori hanno proposto l'iniezione locale di sostanze sclerosanti (Ethibloc®, Atossisclerol®) e colla di fibrina (Tissucol®) con risultati incoraggianti sebbene su casistiche esigue. Inoltre tali procedure possono essere gravate da importanti effetti avversi[29].

RIDUZIONE DEI TRAUMATISMI

Con l'obiettivo di ridurre il traumatismo dovuto al passaggio del flusso aereo è stata proposta la chiusura chirurgica delle fosse nasali. Tale tecnica è stata introdotta da Young negli anni settanta per il trattamento delle riniti atrofiche e successivamente modificata per il controllo delle epistassi gravi nei pazienti HHT[30]. Studi recenti hanno mostrato risultati incoraggianti nella riduzione dei sanguinamenti sebbene siano state riscontrate problematiche come la secchezza delle fauci, dispnea sotto sforzo, disfagia e rinolalia[31]. In considerazione dell'invasività della metodica e del suo impatto sulla qualità della vita, questa procedura può essere presa in considerazione in caso di mancata risposta ad altri trattamenti meno invasivi.
È stato proposto, come alternativa alla chiusura chirurgica, l'utilizzo di un otturatore nasale rimovibile in Silastic™ con risultati promettenti nella riduzione della frequenza delle epistassi[32,33].

AUMENTO DELLA PROTEZIONE DELLA MUCOSA

Partendo dall'osservazione che il rivestimento cutaneo rispetto a quello mucoso fornisca una maggiore protezione alle lesioni teleangectasiche, è stata proposta da Saunders nel 1960 la settodermoplastica. Questa tecnica comporta la sostituzione della mucosa nasale a livello della porzione anteriore del setto, con un innesto cutaneo autologo. Tale procedura tratta un'area limitata della mucosa nasale, non gestendo in particolare le lesioni site a livello della parete laterale: questo ne limita l'indicazione a casi selezionati con teleangectasie prevalentemente settali[34].
È stata proposta anche una terapia di tipo ormonale sulla base di osservazioni riguardo la capacità degli estrogeni di indurre metaplasia squamosa sull'epitelio respiratorio. L'epitelio metaplasico infatti risulterebbe più resistente agli insulti, costituendo così una maggiore protezione delle teleangectasie sottostanti.

Le prime esperienze in letteratura riportavano un'efficacia nel controllo delle epistassi ricorrendo ad alte dosi per via orale di estrogeni nelle donne e ad una associazione di alte dosi di estrogeno e di testosterone negli uomini. A tali dosaggi gli effetti collaterali risultavano non trascurabili per cui è stato proposto l'utilizzo topico di estrogeni con scarso controllo delle epistassi se non in associazione ad altre procedure[35]. Nelle donne in età fertile sono stati riportati invece buoni risultati sul sanguinamento somministrando contraccettivi orali[36].
Sono state proposte anche terapie con farmaci "antiestrogenici" (Tamoxifene e Raloxifene) modulatori selettivi dei recettori degli estrogeni. Tali molecole sembrano aumentare in vitro l'espressione di alcuni geni implicati nelle funzioni endoteliali come la tubulogenesi e la migrazione cellulare, determinando una minore fragilità dei vasi sanguigni[37,38].

CONTROLLO DELL'ATTIVITÀ ANTIFIBRINOLITICA

Nei pazienti affetti da HHT è stato osservato un aumento dell'attività fibrinolitica tissutale, forse mediata da un aumento dei livelli di attivatore tissutale del plasminogeno[39]. Alla luce di tale riscontro è stato proposto l'utilizzo di agenti antifibrinolitici quale l'acido aminocaproico, inibitore dell'attivatore del plasminogeno, senza risultati soddisfacenti[40]. Risultati positivi sono stati, invece, riportati in pazienti sottoposti a terapia con acido tranexamico, che si lega reversibilmente al plasminogeno impedendo la degradazione della fibrina ad opera della plasmina, stabilizzando, dunque, il coagulo[41].
La presenza nei pazienti affetti da HHT di un aumentato rischio embolico correlato ai possibili shunt arterovenosi sistemici, rappresenta il principale limite all'utilizzo di alti dosaggi di questa molecola[42].

NUOVE TERAPIE

Nuove e recenti linee di ricerca hanno sviluppato terapie dirette contro il VEGF e il TGF-β, che, come già ricordato, appaiono implicati nei meccanismi patologici della malattia. Sono stati sperimentati farmaci antiangiogenetici già in uso in ambito oncologico: la talidomide e il bevacizumab.
La Talidomide, originariamente usata all'inizio degli anni '60 per il trattamento della nausea in gravidanza, era stata rimossa dal mercato a causa della grave teratogenicità. Recentemente è stata reintrodotta in campo oncologico con licenza EMEA e AIFA come uno dei farmaci di prima linea nella terapia del mieloma multiplo, e in campo gastroenterologico per il trattamento di alcuni casi di sanguinamenti del tratto gastrointestinale[43,44].
Nel 2010 in un articolo pubblicato su Nature Medicine è stato chiarito il meccanismo molecolare con cui il farmaco agisce a livello dell'angiogenesi e del rimodellamento vasale. L'effetto antiemorragico della talidomide è dovuto non tanto ad un inibizione diretta della proliferazione e migrazione endoteliale, quanto ad un rafforzamento della parete dei vasi attraverso la maturazione delle cellule murali[10].

Un recente studio ha dimostrato un'efficacia di basse dosi del farmaco somministrato per via orale nel controllo delle epistassi con scarsi effetti collaterali rilevanti[45].
Il bevacizumab invece è un anticorpo monoclonale ricombinante umanizzato diretto contro il VEGF che induce l'arresto della proliferazione delle cellule endoteliali ostacolando la crescita vasale. È utilizzato nel trattamento di patologie neoplastiche e nella degenerazione maculare della retina correlata all'età[46]. I dati riportati in letteratura dimostrano una riduzione del numero di trasfusioni, di frequenza e intensità delle epistassi con un miglioramento della qualità di vita del paziente affetto da HHT[47]. Sono state sperimentate sia la somministrazione endovenosa, più efficace ma gravata da maggiori effetti collaterali, sia quella intranasale tramite iniezioni submucose o formulazione in spray.
Nel tentativo di ridurre la tossicità del farmaco, sono stati condotti studi con bassi dosaggi di Bevacizumab per via endovenosa risultati comunque efficaci nel controllo delle epistassi senza rilevanti effetti collaterali[48,49].

CONCLUSIONI

La manifestazione clinica più frequente della malattia di Rendu Osler Weber è l'epistassi, talora talmente grave da richiedere ripetute trasfusioni. Il ruolo dell'otorinolaringoiatra è quindi fondamentale sia dal punto di vista diagnostico che terapeutico. L'epistassi nel paziente HHT ad oggi rimane un problema irrisolto, infatti nessuna terapia si è dimostrata ideale nella gestione del sanguinamento nasale. Spesso i pazienti necessitano di molteplici e diversificati trattamenti nel corso della vita. Per questo motivo, soprattutto in ambito chirurgico, si deve proporre l'opzione meno invasiva possibile che non destrutturi l'anatomia delle fosse nasali e che non pregiudichi trattamenti futuri.
La ricerca e lo sviluppo tecnologico hanno messo a disposizione del chirurgo molteplici strumenti con un'azione selettiva sulla mucosa malata. Solo nei casi non responder ai trattamenti di prima linea è opportuno prendere in considerazione procedure che non preservino l'anatomofisiologia nasale.
Studi clinici recenti mostrano risultati incoraggianti circa l'utilizzo di farmaci antiangiogenetici per la gestione di pazienti con epistassi gravi.
Ad oggi risulta indispensabile conoscere tutte le varie opzioni terapeutiche per proporre ad ogni singolo paziente un trattamento il più possibile personalizzato. Fondamentali saranno anche gli studi futuri per meglio chiarire le correlazioni genotipo-fenotipo della malattia e il decorso naturale dell'epistassi.
I pazienti affetti da M. di Rendu Osler Weber possono presentare problematiche complesse che esulano dalle competenze otorinolaringoiatriche. La malattia infatti può potenzialmente coinvolgere diversi organi

chiamando in causa molteplici specialisti. È quindi necessaria una collaborazione multidisciplinare per una corretta gestione dei sintomi e prevenzione delle complicanze.

Bibliografia

1. Guttmacher AE, Marchuck DA, White RI. Hereditary hemorrhagic telengiectasia. N Engl J Med. 1995;333:918-924.
2. Sadick H, Sadick M, Gotte K, et al. Hereditary hemorrhagic telangiectasia: an update on clinical manifestations and diagnostic measures. Wien KlinWochenschr. 2006;118:72-80.
3. Dakeishi M, Shioya T, Wada Y, et al. Genetic epidemiology of hereditary hemorrhagic telangiectasia in a local community in the northern part of Japan. Hum Mutat. 2002;19:140–148.
4. Govani FS, Shovlin CL. Hereditary. Haemorrhagic telangiectasia: a clinical and scientific review. European Journal of Human Genetics. 2009;17:860–871.
5. David L, Mallet C, Mazergourg, et al. Identification of BMP9 and BMP10 as functional activators of the orphan activin receptor like kinase 1 in endothelial cells. Blood. 2007;109:635-637.
6. McDonald J, Bayrak-Toydemir P, Pyeritz RE. Hereditary hemorrhagic telangiectasia: an overview of diagnosis, management, and pathogenesis. Genet Med. 2011;13:607-616.
7. Gallione CJ, Repetto GM, Legius E, et al. A combined syndrome of juvenile polyposis and hereditary haemorrhagic telangiectasia associated with mutations in MADH4 (SMAD4). Lancet. 2004;363:852–859.
8. Berg J, Porteous M, Reinhardt D, et al. Hereditary haemorrhagic telangiectasia: a questionnaire based study to delineate the different phenotypes caused by endoglin and ALK1 mutation. J Med Genet. 2003;40:585-590.
9. Bayrak-Toydemir P, McDonald J, Akarsu N, et al. A fourth locus for hereditary hemorrhagic telangiectasia maps to chromosome 7. American Journal of Medical Genetics. 2006;140:2155–2162.
10. Lebrin F, Srun S, Raymond K, et al. Thalidomide stimulates vessel maturation and reduces epistaxis. Nat Med. 2010;16:420-428.
11. Brady AP, Murphy MM, O'Connor TM. Hereditary haemorrhagic telangiectasia: a cause of preventable morbidity and mortality. Ir J Med Sci. 2009;178:135-146.
12. Bergler W, Riedel F, Baker-Schreyer A, et al. Argon Plasma coagulation for the treatment of hereditary hemorrhagic telangiectasia. Laryngoscope. 1999;109:15-20.
13. Pagella F, Semino L, Olivieri C, et al. Treatment of epistaxis in Hereditary Hemorrhagic Telangiectasia (HHT) patients by argon plasma coagulation with localanesthesia. Am J Rhinol. 2006;20:421-425.
14. Pagella F, Colombo A, Matti E, et al. Correlation of severity of epistaxis with nasal telangiectasias in hereditary hemorrhagic telangiectasia (HHT) patients. Am J Rhinol Allergy. 2009;23:52-58.
15. Hoag JB, Terry P, Mitchell S, et al. An epistaxis severity score for hereditary hemorrhagic telangiectasia. Laryngoscope. 2010;120:838-843.
16. ACTA Otorhinolaryngologica Italica. Vol. IV, n. 1. Maggio 2010.
17. Pagella F, Pusateri A, Chu F, et al. Narrow-band imaging in the endoscopic evaluation of hereditary hemorrhagic telangiectasia patients. Laryngoscope. 2013;123:2967-2968.
18. Ghaheri BA, Fong KJ, Hwang PH. The utility of bipolar electrocautery in hereditary hemorrhagic telangiectasia. Otolaryngol Head Neck Surg. 2006;134:1006-1009.
19. Harries PG, Brockbank MJ, Shakespeare PG, et al. Treatment of hereditary haemorrhagic teleangiectasia by pulsed dye laser. J Laryngol Otol. 1997;111:1038-1041.

20. Bergler W, Gotte K. Hereditary hemorrhagic telangiectasias: a challenge for the clinician. Eur Arch Otorhinolaryngol. 1999;256:10-15.
21. Wall TL. Current concepts: laser treatment of adult vascular lesions. Semin Plast Surg. 2007;21:147–158.
22. Luk L, Mace JC, Bhandarkar ND, et al. Comparison of electrosurgical plasma coagulation and potassium- titanyl-phosphate laser photocoagulation for treatment of hereditary hemorrhagic telangiectasia-related epistaxis. Int Forum Allergy Rhinol. 2014;4:640-645.
23. Babin E, Borsik M, Braccard S, et al. Treatments of hereditary hemorrhagic telangiectasia of the nasal mucosa. Rev Laryngol Otol Rhinol (Bord). 2005;126:43-48.
24. Fiorella ML, Lillo L, Fiorella R. Diode laser in the treatment of epistaxis in patients with hereditary haemorrhagic telangiectasia. ACTA Otorhinolaryngolog Ital. 2012;32:164-169.
25. Sheski FD, Mathur PN. Endobronchial Electrosurgery: Argon Plasma Coagulation and Electrocautery. Semin Respir Crit Care Med. 2004;25:367-374.
26. Pagella F, Matti E, Chu F, et al. Argon plasma coagulation is an effective treatment for hereditary hemorrhagic telangiectasia. Acta Otolaryngol. 2013;133:174-180.
27. Pizzi G, Turcato G, Polico R, et al. Brachytherapy of epistaxis in Rendu-Osler disease. Indications, technic, results. Radiol Med. 1995;89:861-864.
28. Fischer M, Dietrich U, Labisch C, et al. Critical evaluation of vascular embolisation in patients with Rendu-Osler disease. Laryngorhinootologie. 1997;76:490-494.
29. Roux-Vaillard S, Pasco-Papon A, Laccourreye L, et al. Treatment of epistaxis in Rendu-Osler-Weber diease by in situ Ethibloc® injections. J Neuroradiol. 2004;31:110-115.
30. Young A. Closure of the nostrils in atrophic rhinitis. J Laryngol Otol. 1971;85:715-718.
31. Sena Esteves S, Cardoso C, Silva A, et al. Nasal closure for the treatment of epistaxis secondary to hereditary hemorrhagic telangiectasia. Acta Otorrinolaringol Esp. 2016;11. pii: S0001-6519(16)00036.
32. Bruschini L, Seccia V, Dallan I. A silicone nasal swab for the treatment of severe and recalcitrant epistaxis in hereditary hemorrhagic telangiectasia: an alternative to surgical nostril closure. Am J Otolaryngol. 2011;32:301-303.
33. Woolford TJ, Loke D, Bateman ND. The use of a nasal obturator in hereditary haemorrhagic telangiectasia: an alternative to Young's procedure. J Laryngol Otol. 2002;116:455-456.
34. Bedogni A, McCombe D, Kennedy J, et al. Resurfacing the nasomaxillary cavity for the management of epistaxis in Osler-Rendu-Weber disease. J Plast Rec Aesthet Surg. 2006;59:537-540.
35. Haq AU, Glass J, Netchvolodoff CV, et al. Hereditary haemorrhagic telangiectasia and danazol. Ann Intern Med. 1988;109:171.
36. Vase P. Estrogen treatment of hereditary haemorrhagic telangiectasia. A double-blind controlled clinical trial. Acta Med Scand. 1981;209:393-396.
37. Yaniv E, Preis M, Hadar T, et al. Therapy for hereditary hemorrhagic telangiectasia: a double-blind placebo-controlled clinical trial. Laryngoscope. 2009;119:284-288.
38. Albiñana V, Bernabeu-Herrero ME, et al. Estrogen therapy for hereditary haemorrhagic telangiectasia (HHT): effects of raloxifene, on Endoglin and ALK1 expression in endothelial cells. Thrombos. Thromb Haemost. 2010;103:525-534.
39. Watanabe M, Hanawa S, Morishima T. Fibrinolytic activity in cutaneous lesions of hereditary hemorrhagic telangiectasia. Nihon Hifuka Gakkai Zasshi. 1985;95:11–16.

40. Annichino-Bizzacchi JM, Facchini RM, Torresan MZ, et al. Hereditary haemorrhagic telangiectasia response to aminocaproic acid treatment. Thromb Res. 1999;96:73-76.
41. Morales Angulo C, Perez del Molino A, Zarrabeitia R, et al. Treatment of epistaxes in Hereditary Haemorrhagic Telangiectasia (Rendu.Osler-Weber disease) with tranexamic acid. Acta Otorrinolaringol Esp. 2007;58:129-132.
42. Shovlin CL, Sulaiman NL, Govani FS, et al. Elevated factor VIII in hereditary haemorrhagic telangiectasia (HHT): association with venous thromboembolism. Thromb Haemost. 2007;98:1031-1039.
43. Bauditz J, Schachschal G, Wedel S, et al. Thalidomide for treatment of severe intestinal bleeding. Gut. 2004;53,609–612.
44. Kamalaporn P, Saravanan R, Cirocco M, et al. Thalidomide for the treatment of chronic gastrointestinal bleeding from angiodysplasias: a case series. Eur J Gastroenterol Hepatol. 2009;21:1347– 1350.
45. Invernizzi R, Quaglia F, Klersy C, et al. Efficacy and safety of thalidomide for the treatment of severe recurrent epistaxis in hereditary haemorrhagic telangiectasia: results of a non-randomised, single-centre, phase 2 study. Lancet Haematol. 2015;2:e465-73.
46. Andrew B, Thompson BS, Douglas A, et al. Very low dose bevacizumab for the treatment of epistaxis in patients with hereditary hemorrhagic telangiectasia. Allergy Rhinol. 2014;5:91-95.
47. Dupuis-Girod S, Ginon I, Saurin JC, et al. Bevacizumab in patients with hereditary hemorrhagic telangiectasia and severe hepatic vascular malformations and high cardiac output. J Am Med Assoc. 2012;307:948–955.
48. Davidson TM, Olitsky SE, Wei JL. Hereditary hemorrhagic telangiectasia/avastin. Laryngoscope. 2010;120:432–435.
49. Arthur H, Geisthoff U, Gossage J, et al. Executive summary of the 11th HHT international scientific conference. Angiogenesis. 2015;18:511-524.

LA GESTIONE DELL'EPISTASSI IDIOPATICA: COSA C'È DI NUOVO?

G. Meccariello, C. Bellini, A. Campanini, C. Vicini

INTRODUZIONE

L'epistassi è uno dei sintomi di presentazione più frequenti per cui il paziente si rivolge al Medico Curante o accede direttamente presso istituti di cure primarie e dipartimenti di emergenza. Colpisce il 10-12% della popolazione, ma solo il 10% dei casi richiede cure mediche[1]. Sebbene la maggior parte dei casi si auto-limiti, alcuni richiedono un intervento medico. L'80% di questi è legato ad emorragie derivanti dal plesso del Kiesselbach ed è riconosciuto come epistassi anteriore[2]. È interessante notare come alcuni studi ipotizzano una correlazione diretta tra epistassi e pressione atmosferica o tasso di umidità relativa o cambiamenti di temperatura[3,4]. Solo il 6% dei pazienti affetti da epistassi necessitano di assistenza medica; rari sono i casi di epistassi intrattabile[5]. Quest'ultima categoria di pazienti richiede un attento monitoraggio e un trattamento rapido. Il tamponamento nasale anteriore rappresenta una procedura di ruotine nella gestione dell'epistassi, pur presentando alcune limitazioni, tra cui la lunga permanenza del tampone, la necessità di analgesici e, in alcuni casi, di una profilassi antibiotica[6]. La cauterizzazione nasale costituisce parte integrante della gestione di prima linea ed è da considerarsi una competenza importante per chiunque si occupi di epistassi[7]. Tuttavia, è raro disporre di tali presidi e competenze precise nei dipartimenti di emergenza o di medicina generale, ossia al di fuori dei reparti di Otorinolaringoiatria.
Il nostro obiettivo è quello di valutare le attuali tendenze terapeutiche nel caso di epistassi sia in ambito adulto, sia pediatrico.

STRATEGIA DI RICERCA

Una revisione completa della letteratura in lingua inglese è stata effettuata utilizzando PubMed, EMBASE, la Cochrane Library e database elettronici centrali utilizzando la parola chiave "epistassi". La ricerca è stata eseguita a marzo 2016 e limitata ai soli studi pubblicati dopo il 2010 selezionando un totale di 1917 articoli. Abbiamo recuperato il testo completo dei lavori scientifici che potenzialmente soddisfacevano i nostri criteri di inclusione e

li abbiamo esaminati in modo indipendente per determinare la loro ammissibilità. I criteri di inclusione sono stati i seguenti: studi retrospettivi o prospettici, studi clinici randomizzati controllati o studi su modelli animali che valutano i risultati nella gestione dell'epistassi idiopatica. Al contrario, i criteri di esclusione sono stati: case report o lettere/corrispondenze all'Editor con risultati più poveri; studi clinici che valutano la gestione di epistassi diversa da cause idiopatiche o casi misti dai quali non è stato possibile estrapolare i dati relativi alla epistassi idiopatica; le revisioni sistematiche e le meta-analisi; manoscritti non in lingua inglese. Infine per ridurre il rischio di ricerca bibliografica incompleta, è stata effettuata una valutazione singola di tutti i riferimenti dei documenti inclusi (fig. 1, diagramma di flusso).

RISULTATI

La ricerca è stata effettuata a marzo 2016 e ha prodotto 1917 articoli. 2 paper sono stati aggiunti da ricerca manuale. In definitiva, 31 articoli[8-38] hanno soddisfatto i criteri di inclusione. Una panoramica degli studi inclusi è descritta nella tabella 1.

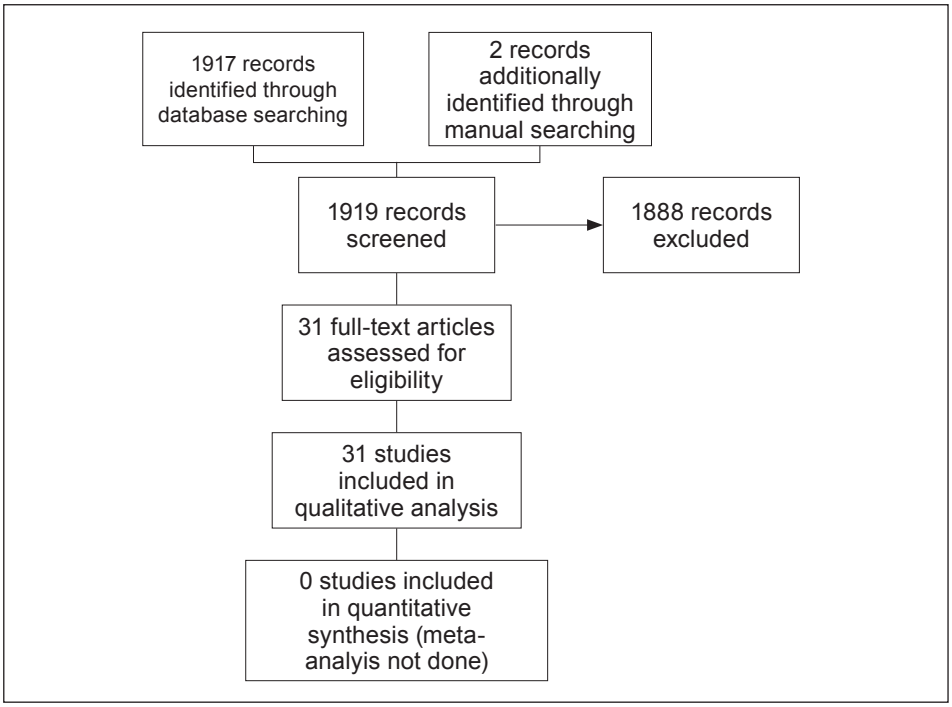

Fig. 1: Processo per valutare i risultati della ricerca e selezionare studi secondo i criteri di inclusione.

Authors	Publi-cation Year	Study Design	No. of Patients	Site of epistaxis	Materials	Outcomes
Lau et al.[8]	2016	prospective, control-matched longitudinal	20 (cases) 20 (control group)	Anterior and Posterior	FloSeal vs nasal packing	Floseal efficacy 75% vs. nasal packing 85% (NS)
Zou et al.[9]	2015	Retrospective	53	posterior fornix of the inferior nasal meatus	Endoscopic bipolar electric hemostat vs. nasal packing	Lower VAS score, rate of re-bleeding, and nasal cavity adhesion for endoscopic bipolar electric hemostat ($p < 0,001$)
Iimura et al.[10]	2015	Retrospective	167	Posterior	Electrocoagulation vs. gauze tamponade vs. balloon tamponade vs. follow -up	Recurrent bleeding rates based were 8,5% (8/94) for electrocoagulation, 41,2% (21/51) for gauze tamponade, 50% (1/2) for balloon tamponade, and 45% (9/20) for follow-up
Butrymowicz et al.[11]	2015	Anatomical model and prospective case series	5	Anterior	Endoscopic electrocautery greater palatine artery	No recurrences
Johnson et al.[12]	2015	Pediatric Case series	50 (elec-trocautery group) 60 (silver ni-trate group)	Anterior	Electrocoagulation vs. silver nitrate	The recurrence rate was 2% for electrocoagulation and 22% for silver nitrate ($p < 0,01$)
Yurttas et al.[13]	2015	Animal model	18 rabbits	Anterior	MPH vs. ABS vs. control group	Reduced mean bleeding time, amount of bleeding for MPH and ABS.
Ahmed et al.[14]	2015	Pediatric Prospective	100	Anterior	Propanolol vs. silver nitrate	NS rate of recurrence between both groups
Khan et al.[15]	2015	Prospective	101	Anterior and posterior	FloSeal vs. nasal packing	Success rate: 14%
Kilty et al.[23]	2014	Prospective	20	Posterior	Floseal	Success rate: 80%
Shrestha[16]	2014	Retrospective	12	Posterior	Endoscopic sphenopalatine ligation	Success rate: 100%
Patel et al.[38]	2014	Pediatric Retrospective	135	Anterior	Emollient vs non-emollient vs silver nitrate	Patients who received cautery had significantly longer duration of symptoms ($p < 0,001$)

Tab. 1: Included studies.

...continua

Authors	Publi-cation Year	Study Design	No. of Patients	Site of epistaxis	Materials	Outcomes
Henderson et al.[17]	2013	retrospective	124	Anterior and posterior	Electrocautery vs nasal packing	The rates of admission and of nasal packing reduced with the increasing of usage of electrocautery ($p < 0,001$)
Gandomi et al.[18]	2013	Retrospective	27	Posterior	Endoscopic sphenopalatine artery ligation	Success rate 87%
Gottumukkala et al.[20]	2013	Retrospective	84	Posterior	Embolization of one or more external carotid artery branches	Success rate of 89%
Zahed et al.[21]	2013	Randomized controlled	109 (Anterior nasal packing group) 109 (topical tranexamic acid group)	Anterior	Anterior nasal packing vs. topical tranexamic acid	Recurrence rates: 11% for Anterior nasal packing, 2,8% for topical tranexamic acid ($p = 0,018$)
Shargorodsky et al.[22]	2013	Retrospective	147	Anterior and posterior	Nasal packing vs. silver nitrate vs. dissolvable packing	Failure rate 23,8% for silver nitrate vs. 57,4% for nasal packing vs. 20% dissolvable packing
Bjelakovic et al.[24]	2013	Pediatric Prospective	7	Anterior and posterior	Propanolol	Recurrence rate: 0%
Dutta et al.[19]	2012	prospective	132	Anterior	Merocel vs Gauze with sisomycin cream vs. gauze with sisomycin cream and septal splint	No recurrence rates after removal: 96,9% for Merocel, 89,4% for Gauze with sisomycin cream, 97,6% for Gauze with sisomycin cream and septal splint (NS)
Mudunuri and Murthy[25]	2012	Prospective	42(conservative group) 52(silver nitrate group)	Anterior	Silver nitrate vs. conservative	Failure rate: 26% for silver nitrate, 30% for conservative
George et al.[26]	2012	Retrospective	25	Anterior and posterior	Endoscopic sphenopalatine artery ligation	Success rate 88%
Kourelis and Shikani[27]	2012	Prospective	35	Anterior	Chitosan-based packing	Success rate: 91%
Baloch et al.[28]	2012	Retrospective	16	-	Angioembolization	Success rate: 87,5%

Tab. 1: Included studies.

...continua

Authors	Publi-cation Year	Study Design	No. of Patients	Site of epistaxis	Materials	Outcomes
Zhang and Qiu[29]	2012	Randomized controlled	41 (Nd:YAG Laser) 41 (liquid paraffin plus antiseptic cream)	Anterior	Nd:YAG Laser vs. liquid paraffin plus antiseptic cream	Success rate: 85% for Nd:YAG laser vs 40% for control group
Ozmen and Ozmen[30]	2012	Pediatric Randomized controlled	50 (silver nitrate) 50 (antiseptic ointment)	Anterior	Silver nitrate vs. antiseptic ointment	Recurrence rate: 38% for silver nitrate vs 52% for antiseptic ointment (NS)
Strach et al.[34]	2011	Retrospective	31	-	Endovascular embolization with Polyvinyl alcohol particles	Long-term success rate: 93,5%
Eladl et al.[32]	2011	Prospective	42	Posterior	Endoscopic sphenopalatine artery ligation	Success rate: 100%
Iynen et al.[33]	2011	Animal Model	28 rats	Anterior	ABS	ABS reduce duration and amount of bleedings in heparin and non-heparin treated rats ($p < 0,01$)
Lesley et al.[31]	2010	Retrospective	20	Posterior	Angioembolization with detachable platinum fibered coils	Success rate: 95%
Kurtaran et al.[36]	2010	Animal model	6 rabbit	Anterior	ABS	Reduction of bleeding time in ABS group ($p < 0,01$)
Cotê et al.[35]	2010	Prospective	10	Posterior	FloSeal	Success rate: 80%
Minni et al.[37]	2010	Retrospective	48	Anterior and posterior	Endoscopic cautery of sphenopalatine artery or anterior ethmoidal artery	Success rate: 93%

VAS = Visual Analogue Scale; NS = not statistical significant;
MPH = Microporous polysaccharide hemospheres; ABS = Ankaferd Blood Stopper.

Tab. 1: Included studies.

Tamponamento nasale

Nella maggior parte degli studi[8-10,17,18,20,21,23,26,27,31,32,34,37] la terapia di prima linea comprende tamponi nasali antero-posteriori, sintetici e di vario tipo. In particolare, l'efficacia di un tampone a base di chitosano è stata valutata da Kourelis e Shikani[27.] Il chitosano è un polisaccaride naturale cationico

con note e potenti proprietà emostatiche. Il gruppo di studio consisteva di 35 pazienti affetti da diatesi emorragica farmaco-indotta. Il tampone era costituito da un unico strato di ChitoFlex® (HemCon, Inc. Portland, OR, Stati Uniti d'America), avvolto intorno ad una spugna di idrossilato polivinilacetato (Papa Merocel®, Medtronic, Inc., Minneapolis, MN, Stati Uniti d'America). Il tamponamento a base di chitosano aveva raggiunto il controllo immediato delle emorragie in 32 casi (91%). Il tempo medio di cessazione del sanguinamento era di 3,5 min, compreso tra 1 e 10 min.
Dutta et al.[19] hanno confrontato diversi tipi di tamponi nasali. Tre metodi sono stati inclusi per la valutazione del tamponamento nasale anteriore, un tampone nasale Merocel (Gruppo A), un tampone-garza lubrificata da pomata sisomicina (Gruppo B) e lo stesso tampone di garza usato con un splint costituito da un foglio di alluminio sterilizzato e ottenuto dai materiali di sutura utilizzati sul setto (Gruppo C) con la cura di utilizzare la superficie della lamina di alluminio ricoperta a contatto con la mucosa in modo da eliminare qualsiasi assorbimento sistemico di alluminio. Nel 26,7% (64) dei pazienti il tamponamento nasale è stato utilizzato (30 per epistassi e 34 per tamponamento post operatorio). Il 39,2% (94) dei pazienti è stato trattato con tampone-garza convenzionale con pomata sisomicina (60 per epistassi e 34 per tamponamento post operatorio). Il rimanente 34,2% (82) dei pazienti è stato trattato con il tampone-garza con lo splint come descritto in precedenza (42 per epistassi e 40 per tamponamento post operatorio). La percezione del dolore durante il tamponamento è stato misurata mediante la "Behavioural Observational Pain Rating Scale". 56 su 60 pazienti (93,33%) tamponati con garza per epistassi hanno sperimentato dolore severo (punteggio 8-10), 36 su 42 (85,71%) tamponati con lo splint di alluminio hanno riferito un forte dolore. Con il tampone nasale Merocel solo 4 pazienti su 30 (13,33%) hanno sentito forte dolore. Questa differenza è stata valutata come statisticamente significativa. Il tamponamento, effettuato sotto l'effetto dell'anestesia durante l'intervento chirurgico di settoplastica, è stato percepito ovviamente molto meno doloroso in tutti i gruppi. Con tampone-garza 22 pazienti su 34 (64,70%) hanno sperimentato un dolore moderato, in 6 pazienti (17,65%) il dolore era riferito come lieve e in altri 6 invece come forte. Con il tampone con splint, 10 su 40 pazienti (25%) hanno lamentato dolore lieve, 28 pazienti (70%) moderato dolore e 2 pazienti (5%) hanno sperimentato dolore severo. Il tamponamento nasale con Merocel rappresentava il metodo meno doloroso nel gruppo post operatorio, infatti 30 su 34 pazienti (88,23%) lamentava solo dolore lieve. Gli episodi di sanguinamento, con tampone in situ, soprattutto nelle prime 48 ore e necessitanti di ritamponamento sono stati osservati più frequentemente nel gruppo A, mentre tale evidenza non è stata rilevata tra i gruppi B e C. Per quanto riguarda il sanguinamento post stamponamento, nessuna differenza è stata osservata tra i vari gruppi. Il gruppo B ha mostrato un più alto tasso di sanguinamento rispetto al gruppo C. La formazione di sinechie non è stato riscontrata in minor misura tra i pazienti

del gruppo A; tuttavia, il confronto tra gli altri due gruppi ha mostrato che l'evento si è rivelato più comune tra i soggetti appartenenti al gruppo B rispetto al gruppo C con differenza statisticamente significativa.

Elettrocoagulazione

In altri lavori scientifici[9,10,17] l'efficacia del tamponamento nasale è stata confrontata con l'elettrocoagulazione. Zou et al.[9] hanno messo a confronto un gruppo di 15 pazienti sottoposti a tamponamento nasale per epistassi proveniente dal meato inferiore e un gruppo di 38 pazienti trattati con elettrocoagulazione mediante pinze bipolari sia in anestesia generale che locale. La ripresa del sanguinamento è risultata significativamente minore nel gruppo chirurgico (0/38) rispetto al gruppo tamponato (4/15; $p = 0,001$). La recidiva di epistassi si è verificata in 48 e 24 ore dopo la rimozione del tampone nasale in tre e un paziente, rispettivamente. Tutti i pazienti con ripresa del sanguinamento sono stati sottoposti a chirurgia endoscopica con successo. La scala VAS (visual analogue scale) per la misurazione del disagio prodotto è risultata significativamente diversa tra i due gruppi, con punteggi che vanno da 1 a 5 nel gruppo chirurgico ($2,4 \pm 1,4$) a 6-9 nel gruppo sottoposto a tamponamento ($7,6 \pm 1,0$; $P = 0,001$). L'incidenza di sinechie nasali era significativamente più bassa nel gruppo chirurgico (2/38) rispetto al gruppo tamponato (7/15; $p = 0,007$).
Iimura et al.[10] hanno valutato 167 pazienti con epistassi posteriori idiopatiche. I siti di sanguinamento includevano la fessura olfattoria in 39 dei 167 pazienti (23,4%), la regione del meato medio in 44 pazienti (26,3%), la regione del meato inferiore in 36 pazienti (21,6%), altro in 8 pazienti (4,8%); erano sconosciuti in 40 pazienti (24,0%). Nessun sito di sanguinamento ha mostrato una percentuale significativamente alta. L'elettrocoagulazione è stata eseguita in 94 pazienti (56,3%), il tamponamento con garze in 51 pazienti (30,5%), il tamponamento con palloncino in 2 pazienti (1,2%), e solo follow-up in 20 pazienti (12,0%). Solo nei pazienti in cui l'elettrocoagulazione sotto visione diretta non era possibile, è stata effettuata utilizzando un endoscopio. La pinza monopolare è stata utilizzata su siti di sanguinamento in cui l'emostasi con pinza bipolare (diritta/curva) non era efficace. La recidiva di epistassi si è verificata in 39 dei 167 pazienti (23,4%). I siti di sanguinamento ad una prima valutazione in caso di recidiva di epistassi (39 pazienti) erano la fessura olfattiva, il meato medio e il meato inferiore, in 6, 8, e 4 pazienti, rispettivamente, ed erano sconosciuti in 21 pazienti. I tassi di recidiva di epistassi legati al sito di sanguinamento (pazienti con recidiva di sanguinamento/pazienti con sanguinamento da specifica sede) sono stati del 15,4% (6/39) per la fessura olfattiva, del 18,2% (8/44) per il meato medio, dell'11,1% (4/36) per il meato inferiore e del 52,5% (21/40) per sede di sanguinamento sconosciuta, dove quest'ultimo caso rappresenta il sito di epistassi con il tasso più alto di recidiva. Le procedure applicate in prima istanza ai 39 pazienti con epistassi ricorrente sono state l'elettrocoagulazione ($n = 8$), il tamponamento con garza

(n = 21), il tamponamento con palloncino (n = 1) e solo follow-up (n = 9). I tassi di recidiva di epistassi in base alla procedura scelta per l'emostasi erano dell'8,5% (8/94) nell'elettrocoagulazione, del 41,2% (21/51) nel tamponamento con garza, del 50% (1/2) nel tamponamento con palloncino e del 45% (9/20) nel semplice follow-up. Pertanto l'elettrocoagulazione ha presentato il più basso tasso di recidiva di sanguinamento.
Henderson et al.[17] hanno valutato il beneficio prodotto dalla realizzazione di un protocollo di trattamento standard per la gestione dell'epistassi dell'adulto basato sull'impiego di elettrocauterizzazione con bipolare, da preferirsi al tamponamento nasale. Lo studio è stato condotto per confrontare i risultati del trattamento dell'epistassi prima e dopo l'introduzione del protocollo. Ci sono stati 61 e 63 individui inclusi nei gruppi pre e post-protocollo. L'introduzione dell'elettrocauterizzazione con bipolare come unica modalità di trattamento nel gruppo post-protocollo ha comportato un cambiamento significativo nei risultati del trattamento. La frequenza del tamponamento nasale si è ridotta significativamente da 34 (56%) a 14 (22%) (p = 0,0002), con un corrispondente aumento dell'elettrocauterizzazione con bipolare da zero a 27 casi (43%). L'utilizzo del nitrato d'argento è rimasto relativamente costante tra i due gruppi, pur non essendo introdotto nel protocollo. I ricoveri per epistassi sono diminuiti in modo significativo nei due gruppi da 38 a 23 (62-37%, p = 0,0068). I ricoveri per motivi sociali/medici sono aumentati leggermente nel gruppo post-protocollo, con un aumento dei ricoveri sociali (5,7%). Non sono stati registrati casi come re-ricoveri. Il tempo di ospedalizzazione media complessiva è stato di 1,2 giorni per il gruppo pre-protocollo, 0,83 giorni per il gruppo post-protocollo e 2,4 giorni per coloro che sono stati sottoposti a tamponamento nasale in entrambi i gruppi.

FloSeal

L'utilizzo della matrice emostatica FloSeal (Baxter Healthcare, Deerfield, IL, USA), una matrice di gelatina bovina, impregnata di trombina umana, è stato valutato nella gestione delle epistassi sia come unico trattamento[23,35] sia confrontato al tamponamento nasale[8,15]. Kilty et al.[23] hanno valutato l'uso di tale matrice in 20 pazienti con epistassi posteriore. Il FloSeal ha arrestato correttamente l'epistassi posteriore in 16 casi (80%). Tutti questi casi hanno ricevuto un singolo trattamento con matrice di gelatina impregnata di trombina. In quattro pazienti (20%) è stato necessario utilizzare ulteriori trattamenti per arrestare l'epistassi posteriore; due sono stati sottoposti a trattamento chirurgico e due a tamponamento posteriore. Non sono state registrate complicanze in questo studio. L'assunzione dell'anticoagulante da parte del paziente non è risultato significativamente associato al fallimento del trattamento (p = 1,0). Non esisteva alcuna associazione neppure con il sesso (p = 0,58), l'ipertensione (p = 1,0) o il diabete (p = 0,62). La scala VAS per il dolore indotto dal trattamento con tale matrice ha registrato una media di 3,6.

Côté et al.[35] hanno osservato che l'epistassi è stata adeguatamente trattata in 8 su 10 pazienti senza alcun evento avverso.
Nel lavoro di Lau et al.[8] il tamponamento nasale controllava l'epistassi nel 95% (19/20) dei pazienti del gruppo tamponato. Undici pazienti sono stati sottoposti a tamponamento con palloncino e 9 a tamponamento nasale classico. L'unico fallimento immediato era attribuito ad un paziente trattato con tampone nasale, nel quale la persistenza dell'epistassi è stata poi controllata con il posizionamento di un secondo tampone. Nel gruppo trattato con Floseal, l'epistassi è stata controllata in 17 su 20 pazienti (85%). I tre pazienti che hanno sperimentato il fallimento del trattamento immediato, sono stati trattati con tamponi nasali con palloncino, con successo in 2 su 3 casi. Il restante paziente è stato infine sottoposto a legatura endoscopica dell'arteria sfenopalatina. Si sono verificate due re-ricoveri entro i primi 7 giorni in entrambi i gruppi. Il tasso di ripresentazione è stato quindi del 10% per entrambi i gruppi. Tenendo conto del tasso di re-ricovero, il successo del trattamento complessivo per il tamponamento nasale è stato di 17 su 20 pazienti (85%), mentre di 15 su 20 pazienti (75%) per il Floseal. Non vi era alcuna differenza statisticamente significativa tra i risultati principali per entrambi i gruppi ($p = 0,73$). Al contrario, Khan et al.[15] hanno valutato l'utilizzo del FloSeal in 36 su 101 pazienti ricoverati per epistassi anteriori e posteriori. Il tasso di successo totale è stata del 14% (5 su 36 casi); in 2 su 3 casi di epistassi anteriore (66%) e solo 3 su 33 casi di epistassi posteriore (9%). Il test di Fisher ha mostrato una differenza significativa nei tassi di successo del FloSeal e del tamponamento nasale nella gestione delle epistassi posteriori (9% vs 92%, rispettivamente; $p < 0,001$).

L'acido tranexamico

Zahed et al.[21] hanno condotto uno studio per valutare l'efficacia dell'acido tranexamico topico a confronto con il tamponamento nasale. Questo studio clinico randomizzato è stato realizzato su 216 pazienti (124 uomini e 92 donne). Nei primi 10 minuti di trattamento, l'epistassi è stata arrestata in 76 (71%) su 107 pazienti nel gruppo trattato con acido tranexamico e in 34 (31,2%) su 109 pazienti nel gruppo trattato con tamponamento nasale anteriore (odds ratio, 2,27; 95% intervallo di confidenza, 1,68-3,06; $p < 0,001$). Inoltre, 102 (95,3%) su 107 pazienti nel gruppo trattato con acido tranexamico sono stati dimessi entro 2 ore, rispetto ai 7 (6,4%) su 109 pazienti nel gruppo con tamponamento nasale anteriore. La recidiva di epistassi è stata riportata in 5 (4,7%) su 107 e 14 (12,8%) su 109 pazienti entro le prime 24 ore, dopo terapia con acido tranexamico e tamponamento anteriore, rispettivamente ($p = 0,034$). Dopo 1 settimana, la recidiva nel gruppo trattato con acido tranexamico e nel gruppo trattato con tamponamento nasale era del 2,8% e 11%, rispettivamente ($p = 0,018$). Il tasso di soddisfazione è stato più alto nel controllo di epistassi mediante acido tranexamico ($8,5 \pm 1,7$) rispetto al tamponamento nasale anteriore ($4,4 \pm 1,8$) ($p < 0,001$).

Nitrato d'argento

La cauterizzazione chimica mediante nitrato d'argento è stata valutata in diversi studi[22,25,30.] La cauterizzazione chimica rappresenta la modalità di trattamento più comunemente usata per le epistassi anteriori (77,1%) in una coorte di 147 individui[22] e il tamponamento con materiale non dissolvibile l'intervento più comune per le epistassi posteriori (78,6%). Il tasso di fallimento è stata del 23,8% per i pazienti sottoposti a cauterizzazione chimica. Tra i pazienti con epistassi anteriore, sottoposti a cauterizzazione chimica, il tasso di fallimento è stato del 21%. I 3 pazienti trattati con cauterizzazione chimica per epistassi posteriore (la cauterizzazione di una epistassi posteriore in clinica si avvale dell'uso di un endoscopio) sono andati incontro tutti a fallimento. L'OR multivariato di fallimento era significativamente più alto nel tamponamento con materiale non dissolvibile rispetto alla cauterizzazione chimica (6,08; 95% intervallo di confidenza [IC], 2,17-17,09) in caso di epistassi anteriore. 4 pazienti sono stati sottoposti a legatura dell'arteria sfenopalatina già al loro episodio iniziale di epistassi. Si trattava di pazienti con sanguinamento posteriore di gravità tale da richiedere immediatamente l'intervento chirurgico.

Mudunuri e Murthy[25] hanno condotto uno studio prospettico su 114 pazienti. Alla metà dei pazienti (57) è stato consigliato un trattamento conservativo. L'altra metà (57) é stata invece trattata con cauterizzazione dei punti di sanguinamento/vasi prominenti con nitrato d'argento. Nel gruppo trattato in modo conservativo, il 30% (13 casi) dei pazienti ha avuto almeno un episodio di epistassi; nell'altro gruppo, il 26% (14 casi). Nessuna valutazione statistica è stata effettuata.

Procedure chirurgiche endoscopiche

Butrymowicz et al.[11] hanno proposto un trattamento chirurgico innovativo per controllare le epistassi anteriore recidivanti basato su dissezioni anatomiche, misurazioni effettuate sulle scansioni di una tomografia computerizzata (CT) e una piccola coorte di pazienti. Gli autori hanno valutato la fattibilità e l'efficacia della legatura chirurgica della grande arteria palatina per via endoscopica. Hanno trattato chirurgicamente, dopo dissezioni su cadavere e analisi dei dati TC, 4 pazienti con efficacia ragionevole e buona fattibilità della procedura.

Shrestha[16] ha descritto i suoi risultati personali su 12 pazienti con epistassi gestita mediante legatura endoscopica dell'arteria sfenopalatina in anestesia generale. Tre su 12 pazienti avevano sviluppato sinechie. Tuttavia, il tasso di successo nel controllo delle epistassi è stata del 100%.

George et al.[26] hanno studiato l'efficacia dell'intervento sull'arteria sfenopalatina, sull'arteria etmoidale anteriore e sull'arteria mascellare interna in 25 pazienti. Questa serie comprendeva 19 legature primarie endoscopiche della sfenopalatina e tre i casi in cui era richiesta anche la legatura dell'arteria etmoidale anteriore. L'indicazione a legatura esclusiva dell'arteria etmoidale anteriore è stato posta in due soggetti con sospetto

sanguinamento anteriore refrattario a tamponamento o cauterizzazione. Un paziente è stato sottoposto ad embolizzazione dell'arteria mascellare interna a causa di un alto rischio anestesiologico. I pazienti hanno aspettato in media 1,9 giorni per la sala operatoria, mantenendo comunque un trattamento conservativo per l'epistassi. Il successo per la legatura endoscopica primaria dell'arteria sfenopalatina all'interno dello stesso ricovero era dell'89,4% (17/19). L'80% (20/25) dei pazienti non ha avuto successivi episodi di epistassi dopo chirurgia primaria e il tasso di successo globale era dell'88% (22/25).

In uno studio prospettico, Gandomi et al.[18] hanno coagulato endoscopicamente l'arteria sfenopalatina in 27 pazienti. Tre pazienti hanno richiesto cauterizzazione bilaterale. Tutti gli interventi sono stati effettuati con cauterizzazione mediante diatermia bipolare. Nessun paziente ha avuto recidiva di epistassi nelle prime 24 ore dall'intervento chirurgico (immediato periodo post-op). Tre pazienti hanno sofferto di epistassi recidivante entro 2 settimane dall'intervento (primo periodo post-op), due dei quali hanno richiesto un tamponamento nasale anteriore, mentre il terzo non ha richiesto alcun trattamento medico. Un paziente ha presentato recidiva di epistassi entro 7 giorni (primo periodo post-operatorio) ed entro 2 mesi dall'intervento (periodo post-op tardivo). Questo paziente ha risposto bene ad un trattamento conservativo mediante cauterizzazione locale e tamponamento nasale anteriore. Nessuno di questi quattro pazienti ha avuto necessità di un nuovo intervento chirurgico. Pertanto, il tasso di successo è stato dell'87%.

In un altro studio prospettico, Eladl et al.[32] hanno mostrato un tasso di successo del 100% e nessuna recidiva di epistassi in una coorte di 42 pazienti sottoposti a cauterizzazione endoscopica della sfenopalatina. Nel post-operatorio la valutazione soggettiva della secchezza oculare ha indicato l'assenza di secchezza nel 90,5% dei pazienti (n = 38) e secchezza lieve nel 9,5% (quattro pazienti, che si lamentava di lieve bruciore e congestione degli occhi). La valutazione obiettiva della secchezza oculare (utilizzando il test di Schirmer) è stata negativa in tutti i casi. La valutazione soggettiva post-operatoria di secchezza nasale ha indicato invece la presenza di secchezza nell'81% dei pazienti (n = 34), secchezza grave solo nel 9,5% (quattro), che si è risolta con trattamento medico (cioè toeletta nasale e irrigazione). La valutazione soggettiva post-operatoria per disturbi nasali (ad es. parestesia o ipoestesia del naso, dei denti superiori e del palato) ha indicato intorpidimento e parestesia dei denti superiori in soli tre pazienti. La valutazione obiettiva del disturbo nasale ha evidenziato ipoestesia della mucosa nasale in otto pazienti, senza alcuna reale lamentela da parte del paziente. Non è stata rilevata alcuna ipoestesia del palato duro. Non si sono verificati né grandi complicanze post-operatorie, né danni irreversibili. Risultati simili, raggiungendo un tasso di controllo del 93%, sono stati descritti nello studio di Minni et al.[37] (42 legature dell'arteria sfenopalatina e 6 legature dell'arteria etmoidale anteriore).

Embolizzazione endovascolare

Gottumukkala et al.[20] hanno recensito la loro esperienza con l'embolizzazione multivasale di routine per epistassi idiopatica intrattabile in 84 pazienti e hanno esaminato l'associazione tra il numero di vasi embolizzati e i risultati del trattamento. L'embolizzazione bilaterale dell'arteria mascellare interna (IMA) con o senza embolizzazione dell'arteria facciale è stata eseguita in 76 pazienti (41 con una o entrambe le arterie facciali, 35 senza arteria facciale). Nei casi in cui è stata eseguita l'embolizzazione di tre vasi, l'arteria facciale trattata era sempre omolaterale al sito di sanguinamento. In 10 pazienti, non era chiara la fonte del sanguinamento. In quattro pazienti è stata effettuata un'embolizzazione dell'IMA bilateralmente e bilaterale embolizzazione dell'arteria facciale; sei casi sono stati trattati invece con embolizzazione bilaterale dell'IMA. Il successo del trattamento (non ricomparsa di epistassi entro 30 giorni) è stata ottenuta in 75 pazienti (89%). Dei nove pazienti che presentavano recidiva di epistassi precoce, 6 hanno presentato epistassi entro 1 giorno dall'embolizzazione e non hanno richiesto alcun tipo di ricovero in ospedale. Tutti e nove i pazienti sono stati sottoposti a una qualche forma di ritrattamento, compresa la legatura chirurgica ipsilaterale delle arterie etmoidali anteriore o posteriore (n = 6), l'elettrocauterizzazione endoscopica (n = 4) e la ripetizione dell'embolizzazione (n = 1). C'è stata una complicanza maggiore (1%). Un paziente sottoposto a embolizzazione bilaterale dell'IMA e bilaterale dell'arteria facciale ha subito desquamazione della pelle del mento, dolore e edema sottomandibolare che hanno causato difficoltà alla deglutizione e grave edema delle labbra con ulcerazione lieve. L'edema, il dolore e le ulcere si sono ridotti dopo un mese di follow-up; la desquamazione cutanea si è risolta dopo 8 settimane. Complicanze minori si sono verificate in 22 pazienti (26%).

In un altro studio retrospettivo[28] sono stati valutati 16 pazienti. Dopo l'embolizzazione, l'immediata cessazione dell'epistassi è stata raggiunta in tutti e 16 (100%) i pazienti. Tuttavia, in 2 casi (12,5%) l'embolizzazione è stata ripetuta; in 1 paziente nello stesso giorno e in un altro paziente dopo un mese. Pertanto il tasso di successo globale è stato del 87,5%. Nella maggior parte dei casi (56,25%), l'IMA omolaterale era la fonte di sanguinamento ed è stata embolizzata.

Lesley et al.[31] hanno valutato l'efficacia e la sicurezza delle bobine di embolizzazione in fibre di platino in una coorte di 20 pazienti. 17 pazienti sono stati trattati con embolizzazione bilaterale dell'IMA. Tre pazienti sono stati sottoposti a embolizzazione unilaterale dell'IMA, di cui due erano stati precedentemente sottoposti a legatura contro laterale, a cielo aperto, dell'IMA per ripetuti attacchi di epistassi severa e tardiva. Durante il periodo di follow-up di 30 giorni, il 95% della coorte è rimasto stabile, senza alcun tipo di sanguinamento che abbia richiesto l'intervento medico o chirurgico. La cauterizzazione chirurgica, a cielo aperto, dell'arteria etmoidale anteriore è stata necessaria per controllare il sanguinamento

in un paziente (5%), che sanguinava incessantemente da 4 giorni dopo l'embolizzazione. Il 90% dei pazienti non ha avuto complicanze, mentre un paziente (5%) ha avuto un transitorio e unilaterale dolore facciale.
Strach et al.[34] hanno valutato 48 pazienti affetti da epistassi refrattarie che sono stati sottoposti ad angiografia e ad intervento intra-arterioso selettivo. In questa serie, 31 individui presentavano epistassi idiopatica. Il tasso di successo dopo la prima embolizzazione era di 29 su 31 pazienti (93,5%). Dopo inefficace embolizzazione unilaterale dell'arteria sfenopalatina in un paziente (1/31; 3,2%), una seconda fase di embolizzazione della arteria sfenopalatina controlaterale, della palatina discendente e di alcuni rami dell'arteria facciale, e, in una terza fase, la legatura dell'arteria sfenopalatina omolaterale hanno portato alla risoluzione dell'epistassi con un aumento del tasso di successo nel gruppo di 1-96,8% (30/31). Nonostante l'embolizzazione bilaterale delle arterie sfenopalatine, un paziente (1/31; 3,2%) è stato sottoposto a coagulazione chirurgica dell'arteria etmoidale per ottenere l'emostasi. Un paziente con iniziale successo dopo embolizzazione unilaterale dell'arteria sfenopalatina, dopo un periodo asintomatico di 14 giorni, ha sperimentato la ripresa dell'epistassi ed è stato sottoposto ad ulteriore settoplastica, ottenendo così l'emostasi stabile. Il tasso di successo a lungo termine complessivo è stato del 93,5%.

Epistassi pediatrica

L'epistassi è un problema medico comune nella popolazione pediatrica[12,14,24,30,38].
Johnson et al.[12] hanno confrontato i risultati di bambini che hanno subito un trattamento intraoperatorio con elettrocauterizzazione bipolare del setto o cauterizzazione chimica con argento nitrato. La stragrande maggioranza dei pazienti ha avuto una risoluzione dell'epistassi alla prima visita di follow-up senza significativi episodi di sanguinamento. Sul totale delle epistassi recidivate nel gruppo bipolare, 4 pazienti (8%) hanno avuto ripresa di epistassi con una media di 4,34 anni dopo il trattamento. 17 pazienti (28,3%) nel gruppo nitrato d'argento avevano epistassi recidivante con una media di 1,53 anni dopo il trattamento. Entro 1 anno dal trattamento, 7 pazienti nel gruppo nitrato d'argento avevano epistassi ricorrenti rispetto a 1 paziente nel gruppo bipolare ($P = 0,07$). Entro 2 anni dal trattamento, 1 paziente nel gruppo bipolare aveva epistassi ricorrente rispetto a 13 nel gruppo nitrato d'argento. Questa differenza era statisticamente significativa ($P = 0,003$). Dopo 2 anni dal trattamento, 3 pazienti nel gruppo bipolare e 4 pazienti nel gruppo nitrato d'argento avevano recidiva di epistassi ($P = 1$).
Patel et al.[38] hanno valutato una coorte di 135 bambini trattata con cauterizzazione con nitrato d'argento o altri metodi non invasivi e hanno riscontrato che i pazienti sottoposti a cauterizzazione erano significativamente più grandi e avevano periodi significativamente più lunghi liberi da recidiva rispetto a coloro che erano stati trattati diversamente (10,7 contro 7,4 anni, $p = 0,005$ e 9 contro i 3 mesi, $p = 0,009$, rispettivamente).

Uno studio clinico prospettico, randomizzato[30] ha confrontato l'efficacia della pomata nasale antisettica (ossitetraciclina cloridrato-polimixina B solfato) e la cauterizzazione con nitrato d'argento su 100 bambini affetti da epistassi ricorrenti. La recidiva è stata sperimentata nel 38% dei pazienti che sono stati trattati con cauterizzazione, mentre il 52% dei pazienti che hanno utilizzato l'unguento nasale ha avuto una ripresa del sanguinamento. Il tasso di recidiva di epistassi tra i pazienti trattati con diversi approcci è stato simile ($p = 0,159$). Nel gruppo con cauterizzazione 31/50 (62%) non ha avuto sanguinamento nei primi 3 mesi di follow-up, mentre 24/50 (48%) nel gruppo con pomata antisettica. Ciò equivale a riduzione assoluta del rischio di 0,269 (95% intervallo di confidenza: 0,180-0,551) e riduzione del rischio relativo di 0,140 (95% CI: 0,074-0,343). La frequenza di epistassi variava da 4 a 24 episodi al mese con una media di 10 episodi al mese prima del trattamento. Non vi era alcuna differenza significativa nella valutazione della frequenza di epistassi pretrattamento tra i 2 gruppi ($p = 0,186$). I pazienti che hanno avuto epistassi ricorrenti dopo il trattamento sono gli stessi che avevano avuto epistassi significativamente più frequenti anche nel periodo pre-trattamento rispetto a quelli che non ne avevano ($p < 0,0001$).
Al contrario, Ahmed et al.[14] hanno studiato l'efficacia della terapia orale con propanololo abbinata alla tradizionale cauterizzazione con nitrato d'argento nel trattamento dell'epistassi ricorrente dei bambini. Lo studio ha incluso 100 bambini. Dei 50 pazienti appartenenti al gruppo di trattamento con propanololo, sette pazienti (14%) hanno riferito di avere almeno un episodio di epistassi, due pazienti (4%) hanno avuto nuovamente epistassi nel primo mese dopo l'interruzione del propanololo, e cinque pazienti (10%) ha avuto una recidiva di epistassi negli ultimi 3 mesi del loro periodo di follow-up, epistassi minore e autolimitantesi. I rimanenti 43 pazienti (86%) nel gruppo di trattamento con propanololo non hanno mostrato recidiva di epistassi e non sono stati riscontrati effetti collaterali in tutti i pazienti di questo gruppo. D'altra parte, nel gruppo di trattamento con cauterizzazione mediante nitrato d'argento, sei pazienti (12%) hanno riportato almeno un episodio di epistassi durante il periodo di follow-up; un paziente ha avuto una grave epistassi dopo 1 settimana dalla cauterizzazione ed è stato trattato con tamponamento nasale anteriore; un altro paziente aveva epistassi minori ed è stato sottoposto a ripetute cauterizzazioni; i restanti quattro pazienti hanno avuto ripetute epistassi negli ultimi 3 mesi del loro periodo di follow-up, tutti sanguinamenti nasali comunque auto-limitantesi. Non vi era alcuna differenza statisticamente significativa tra i due gruppi in relazione al tasso di recidiva di epistassi. L'uso di analgesici per il dolore nasale locale è stato osservato tra i pazienti nel gruppo di trattamento con cauterizzazione mediante nitrato d'argento, mentre il gruppo di trattamento con propanololo non ha avuto bisogno di alcun analgesico. Un ulteriore piccolo studio di coorte[24] ha confermato l'efficacia del propanololo orale nel ridurre la recidiva di epistassi.

Laser

Zhang e Qiu[29] hanno condotto uno studio prospettico, randomizzato, in singolo cieco sull'uso del laser Nd: YAG per il trattamento della epistassi anteriori. Un totale di 80 pazienti è stato incluso e diviso in gruppo laser e in un gruppo unguento. Dopo 12 settimane, l'85% dei pazienti del gruppo laser versus il 40% dei pazienti di gruppo di controllo non ha segnalato sanguinamenti. Il punteggio dei risultati ottenuti sugli 80 pazienti a 4 settimane dal trattamento non mostra differenze statisticamente significative tra i due gruppi (grado medio: 43,93 contro 37,08, gruppo pomata contro gruppo laser, $P = 0{,}130$). Tuttavia, il punteggio dei risultati ottenuti a 12 settimane dopo il trattamento mostra una differenza significativa tra i due gruppi (grado medio: 49,60 contro 31,40, gruppo pomata contro gruppo laser, $P < 0{,}01$). Entrambi i gruppi sperimentali non hanno avuto complicanze, come trasfusioni di sangue, ricoveri in ospedale, cicatrici visibili nasali, aderenze nasali o perforazioni del setto nasale.

Modello animale

Nuovi farmaci topici sono stati testati su animali in alcuni studi[13,33,36].
Yurttaş et al.[13] hanno messo a confronto l'Ankaferd Blood Stopper (ABS), un agente emostatico topico contenente gli estratti di piante emostatiche con il Microporous polysaccharide hemospheres (MPH), un derivato dall'amido vegetale e da altri agenti, che non interferisce con la cascata della coagulazione in 18 conigli newzelandesi. Nei gruppi ABS e MPH, il tempo di emostasi è risultato ridotto rispetto a controlli dopo sanguinamento nasale. Il tempo medio di sanguinamento nel gruppo di controllo era di 297,5 s contro 104,2 s in ABS e 71,7 s nel gruppo MPH. Il tempo medio di sanguinamento delle ferite trattate con ABS e MPH è stato significativamente più breve confrontato con ferite a cui è stata somministrata soluzione isotonica salina ($p = 0{,}004$). Il tempo medio di sanguinamento è stato anche significativamente più breve nel gruppo MPH vs. ABS ($p = 0{,}0013$). Nel gruppo di controllo, la quantità media di sanguinamento è stata di 41,3 mg (range 27-56 mg) vs 20,5 mg in ABS (range 17-24 mg) e 11,5 (9-15 mg) nel gruppo MPH. Con l'applicazione di ABS e MPH è diminuita la quantità di sanguinamento in modo significativo rispetto al gruppo di controllo ($p = 0{,}004$). C'è stata una differenza significativa nella quantità di sanguinamento tra i gruppi ABS e MPH ($p = 0{,}013$).
L'efficacia di ABS è stata valutata anche in un modello di ratto[33]. Ventotto maschi di ratti albini Wistar sono stati randomizzati in 4 gruppi di 7 animali ciascuno nel seguente modo: gruppo 1, controllo, senza pretrattamento, irrigato con soluzione fisiologica; gruppo 2, senza pretrattamento, irrigato con ABS; gruppo 3, controllo, con pretrattamento a base di eparina, irrigato con soluzione fisiologica; gruppo 4, con pretrattamento a base di eparina, irrigato con ABS. Nei gruppi non pretrattati con eparina (gruppi 1 e 2), la somministrazione di ABS ha ridotto il tempo di emostasi conseguente a sanguinamento nasale a 1,57 minuti o 62,1% (95% CI, 0,84-2,30 minuti)

rispetto al tempo iniziale di 4,14 minuti (95% CI, 3,02-5,27; p = 0,003). Con il pre-trattamento con eparina (gruppi 3 e 4), ABS ha accorciato il tempo di emostasi conseguente a sanguinamento nasale a 2,86 minuti o 63,6% (95% CI, 2,03-3,69) rispetto agli iniziali 7,86 minuti (95% CI, 6,61-9,10; p = 0,002). Senza il pre-trattamento con eparina (gruppi 1 e 2), l'amministrazione ABS ha ridotto la quantità di sanguinamento a 0,35 g o 39,7% (95% CI, 0,24-0,46 g) rispetto all'iniziale 0,58 g (95% CI, 0,46-0,70; P = 0,006). Con il pretrattamento di eparina (gruppi 3 e 4), l'impiego di ABS ha visto diminuire la quantità di sanguinamento nasale a 0,49 g o 43,7% (95% CI, 0,39-0,58) dall'iniziale 0,67 g (95% CI, 0,77-0,96; P = 0,002).
Sei conigli adulti newzelandesi di sesso femminile sono stati utilizzati in un altro studio che ha valutato l'utilizzo di ABS[36]. Il tempo medio di sanguinamento nelle ferite dopo aver somministrato ABS era di 98 ± 17 secondi, mentre la media del tempo di sanguinamento nel gruppo di controllo era di 266 ± 36 secondi (P = 0,004).

DISCUSSIONE

Lo scopo di questo studio è stato quello di esaminare le più recenti innovazioni in tema di gestione dell'epistassi idiopatica.
Il tamponamento nasale rappresenta tuttora l'approccio di prima linea nell'epistassi, anche se, allo stato attuale, non esiste una letteratura che esamini l'efficacia della corretta durata del tamponamento sulla risoluzione dell'epistassi. Il consenso in letteratura è simile alla pratica del nostro istituto, che varia da 2 a 5 giorni, con una media di 3 giorni. Indubbiamente, il tamponamento nasale è una procedura rapida ed efficace nella maggior parte delle epistassi e non richiede alto livello di competenza, né costi elevati. Tuttavia, tra gli studi pubblicati in precedenza, i rapporti di durata media del ricovero e le spese variano ampiamente. Goddard e Reiter[39] hanno riportato una durata media di permanenza di 3,14 giorni per tutti i pazienti ricoverati con una diagnosi primaria di epistassi. Gli oneri medi totali sono stati pari a $ 7 616. Nel confronto delle procedure adottate, uno studio prospettico randomizzato di legatura precoce vs tamponamento nasale ha riportato un risparmio complessivo di circa $ 7 080. Inoltre, la durata del ricovero era inferiore alla metà di quella per il tamponamento nasale. Uno studio retrospettivo condotto nel 2003 da Klotz et al.[40] ha documentato come la legatura chirurgica avesse un tempo medio di ospedalizzazione di 2,1 giorni e un costo di $ 3 851.
Henderson et al.[17] hanno effettuato un'analisi sui costi prima e dopo l'applicazione di un protocollo atto ad insegnare ai medici l'uso della cauterizzazione al posto del tamponamento nasale. Hanno evidenziato un risparmio medio per paziente di £ 117, e per anno £ 43 345 ipotizzando una media di 31 accessi mensili. Il rapporto costo-efficacia è anche confermato nella gestione dell'epistassi posteriore con legatura endoscopica della sfeno-

palatina al posto del tamponamento nasale tradizionale. Dedhia et al.[41] hanno riscontrato come nel caso base, i costi per la legatura endoscopica della sfenopalatina come trattamento di prima linea e la pratica corrente (tamponamento nasale) erano di $ 6450 e $ 8246, rispettivamente. In altre parole, vi è un risparmio sui costi di $ 1796 con la legatura endoscopica della sfenopalatina come terapia di prima linea.
D'altra parte, gli interventi endovascolari rappresentano un'opzione importante nel trattamento dell'epistassi posteriore. L'embolizzazione percutanea è altamente efficiente e il suo profilo di sicurezza elevato se confrontato con modalità terapeutiche alternative. È interessante notare come con qualsiasi altra strategia di trattamento, complicanze maggiori, come l'embolia cerebrovascolare o danni ai tessuti molli, possano verificarsi. Quindi, tale approccio dovrebbe essere favorito in caso di fallimento di interventi chirurgici o gravi comorbidità che potrebbero incidere sulla sicurezza di un'anestesia generale e anche per i ridotti costi rispetto a una legatura endoscopica della sfenopalatina[40].
L'epistassi nei pazienti pediatrici è più spesso auto-limitantesi oppure si risolve con semplici manovre come la pressione digitale o l'applicazione di pomata antibiotica. I casi più gravi o recidivi richiedono trattamento medico; tuttavia, è assolutamente carente un consenso sugli algoritmi di trattamento. Risultati promettenti derivano dall'uso di propanololo orale nel ridurre il tasso di recidive[14,24], anche se il nitrato d'argento o l'uso preferibile di pinza bipolare rappresentano tuttora validi strumenti, sicuri e non costosi[12,38].

CONCLUSIONE

Attualmente, il più comune trattamento di prima linea per l'epistassi idiopatica è il tamponamento nasale. Anche se si tratta di una semplice e veloce procedura, evidenze emergenti mostrano come la cauterizzazione consenta vantaggi economici e di applicabilità, trattandosi di manovra facile da insegnare, soprattutto nelle epistassi anteriori, a personale medico non otorinolaringoiatra. Ulteriori ricerche sono comunque necessarie per valutare l'efficacia di nuovi biomateriali che potrebbero avere un impatto significativo sulla gestione del trattamento di prima linea.

Bibliografia

1. Rockey JG, Anand R. A critical audit of the surgical management of intractable epistaxis using sphenopalatine artery ligation/diathermy. Rhinology. 2002;40:147–149.
2. Al Khtoum N, Al Roosan M. The evaluation of conservative measures in the treatment of epistaxis. Khartoum Med J. 2008;1:15–17.
3. Bray D, Giddings CE, Monnery P, Eze N, Lo S, Toma AG. Epistaxis: are temperature and seasonal variations true factors in incidence? J Laryngol Otol. 2005;119:724-726.
4. Comelli I, Vincenti V, Benatti M, Macri GF, Comelli D, Lippi G, Cervellin G. Influence of air temperature variations on incidence of epistaxis. Am J Rhinol Allergy. 2015;29:175-181.
5. Moreau S, De Rugy MG, Babin E, Courtheoux P, Valdazo A. Supraselective embolization in intractable epistaxis: review of 45 cases. Laryngoscope. 1998;108:887-888.
6. Bertrand B, Eloy P, Rombaux P, et al. Guidelines to the management of epistaxis. B-ENT. 2005;1(1):27–43.
7. Ho EC, Chan JY. Front-line epistaxis management: let's not forget the basics. J Laryngol Otol. 2008;122:696–699.
8. Lau AS, Upile NS, Lazarova L, Swift AC. Evaluating the use of Floseal haemostatic matrix in the treatment of epistaxis: a prospective, control-matched longitudinal study. Eur Arch Otorhinolaryngol. 2016 Feb 26. [Epub ahead of print]
9. Zou Y, Deng YQ, Xiao CW, et al. Comparison of outcomes between endoscopic surgery and conventional nasal packing for epistaxis in the posterior fornix of the inferior nasal meatus. Pak J Med Sci. 2015;31:1361-1365.
10. Iimura J, Hatano A, Ando Y, et al. Study of hemostasis procedures for posterior epistaxis. Auris Nasus Larynx. 2015 Oct 30.[Epub ahead of print]
11. Butrymowicz A, Weisstuch A, Zhao A, Agarwal J, Pinheiro-Neto CD. Endoscopic endonasal greater palatine artery cauterization at the incisive foramen for control of anterior epistaxis. Laryngoscope. 2015 Oct 5.[Epub ahead of print]
12. Johnson N, Faria J, Behar P. A Comparison of Bipolar Electrocautery and Chemical Cautery for Control of Pediatric Recurrent Anterior Epistaxis. Otolaryngol Head Neck Surg. 2015;153:851-856.
13. Yurttas V, Sereflican M, Terzi EH, Ozyalvaçlı G, Kazaz H. Comparison of microporous polysaccharide hemospheres and Ankaferd Blood Stopper in a rabbit epistaxis model. Eur Arch Otorhinolaryngol. 2015. Jun 23. [Epub ahead of print]
14. Ahmed AE, Abo El-Magd EA, Hasan GM, El-Asheer OM. A comparative study of propranolol versus silver nitrate cautery in the treatment of recurrent primary epistaxis in children. Adolesc Health Med Ther. 2015 Sep 30;6:165-170.
15. Khan MK, Reda El Badawey M, Powell J, Idris M. The utility of FloSeal haemostatic agent in the management of epistaxis. J Laryngol Otol. 2015;129:353-357.
16. Shrestha BL. Endoscopic sphenopalatine artery cauterization in recurrent posterior epistaxis: an experience at Dhulikhel Hospital, Kathmandu University Hospital. Kathmandu Univ Med J (KUMJ). 2014;12:85-86.
17. Henderson AH, Larkins A, Repanos C. The use of bipolar electrocautery in adult epistaxis management: using audit of one hundred and twenty-four cases to define a standardised protocol. Clin Otolaryngol. 2013;38:554-558.
18. Gandomi B, Arzaghi MH, Khademi B, Rafatbakhsh M. Endoscopic cauterization of the sphenopalatine artery to control severe and recurrent posterior epistaxis. Iran J Otorhinolaryngol. 2013;25:147-154.

19. Dutta S, Mukherjee A, Saha J, Biswas G, Haldar D, Sen I, Sinha R. Modified technique of anterior nasal packing: a comparative study report. Indian J Otolaryngol Head Neck Surg. 2012;64:341-345.
20. Gottumukkala R, Kadkhodayan Y, Moran CJ, Cross de WT 3rd, Derdeyn CP. Impact of vessel choice on outcomes of polyvinyl alcohol embolization for intractable idiopathic epistaxis. J Vasc Interv Radiol. 2013;24:234-239.
21. Zahed R, Moharamzadeh P, Alizadeharasi S, Ghasemi A, Saeedi M. A new and rapid method for epistaxis treatment using injectable form of tranexamic acid topically: a randomized controlled trial. Am J Emerg Med. 2013;31:1389-1392.
22. Shargorodsky J, Bleier BS, Holbrook EH, Cohen JM, Busaba N, Metson R, Gray ST. Outcomes analysis in epistaxis management: development of a therapeutic algorithm. Otolaryngol Head Neck Surg. 2013;149:390-398.
23. Kilty SJ, Al-Hajry M, Al-Mutairi D, et al. Prospective clinical trial of gelatin-thrombin matrix as first line treatment of posterior epistaxis. Laryngoscope. 2014;12:38-42.
24. Bjelakovic B, Bojanovic M, Lukic S, et al. The therapeutic efficacy of propranolol in children with recurrent primary epistaxis. Drug Des Devel Ther. 2013;7:127-129.
25. Mudunuri RK, Murthy MA. The treatment of spontaneous epistaxis: conservative vs cautery. J Clin Diagn Res. 2012;6:1523-1524.
26. George A, Smatanova K, Joshi H, Jervis S, Oluwole M. Sphenopalatine, anterior ethmoid and internal maxillary artery intervention in the management of refractory epistaxis: their efficacy in 25 patients. Clin Otolaryngol. 2012;37:321-325.
27. Kourelis K, Shikani AH. Effectiveness of chitosan-based packing in 35 patients with recalcitrant epistaxis in the context of coagulopathy. Clin Otolaryngol. 2012;37:309-313.
28. Baloch MA, Awan MS, Resident HN. Angioembolization in itractable epistaxis – a tertiary care experience. J Pak Med Assoc. 2012;62:254-256.
29. Zhang J, Qiu R. A prospective randomised controlled trial of Nd:YAG laser photocoagulation versus liquid paraffin plus antiseptic cream in the treatment of recurrent epistaxis. Clin Otolaryngol. 2012;37:271-275.
30. Ozmen S, Ozmen OA. Is local ointment or cauterization more effective in childhood recurrent epistaxis. Int J Pediatr Otorhinolaryngol. 2012;76:783-786.
31. Lesley WS, Rangaswamy R, Patel DV. Results of epistaxis embosurgery using detachable platinum fibered coils. J Neurointerv Surg. 2010;2:171-175.
32. Eladl HM, Elmorsy SM, Khafagy YW. Endoscopic devascularisation of sphenopalatine bundle in intractable posterior epistaxis: technique, efficacy and safety. J Laryngol Otol. 2011;125:1136-1140.
33. Iynen I, Sogut O, Kose R. The efficacy of Ankaferd Blood Stopper in heparin-induced hemostatic abnormality in a rat epistaxis model. Otolaryngol Head Neck Surg. 2011;145:840-844.
34. Strach K, Schröck A, Wilhelm K, et al. Endovascular treatment of epistaxis: indications, management, and outcome. Cardiovasc Intervent Radiol. 2011;34:1190-1198.
35. Côté D, Barber B, Diamond C, Wright E. FloSeal hemostatic matrix in persistent epistaxis: prospective clinical trial. J Otolaryngol Head Neck Surg. 2010;39:304-308.
36. Kurtaran H, Ark N, Serife Ugur K, Sert H, Ozboduroglu AA, Kosar A, Gunduz M. Effects of a topical hemostatic agent on an epistaxis model in rabbits. Curr Ther Res Clin Exp. 2010;71:105-110.
37. Minni A, Dragonetti A, Gera R, Barbaro M, Magliulo G, Filipo R. Endoscopic management of recurrent epistaxis: the experience of two metropolitan hospitals in Italy. Acta Otolaryngol. 2010;130:1048-1052.

38. Patel N, Maddalozzo J, Billings KR. An update on management of pediatric epistaxis. Int J Pediatr Otorhinolaryngol. 2014;78:1400-1404.
39. Goddard JC, Reiter ER. In patient management of epistaxis: outcomes and cost. Otolaryngol Head Neck Surg. 2005;132:707–712.
40. Klotz DA, Winkle MR, Richmon J, Hengerer AS. Surgical management of posterior epistaxis: a changing paradigm. Laryngoscope. 2002;112:1577–1582.
41. Dedhia RC, Desai SS, Smith KJ, Lee S, Schaitkin BM, Snyderman CH, Wang EW. Cost-effectiveness of endoscopic sphenopalatine artery ligation versus nasal packing as first-line treatment for posterior epistaxis. Int Forum Allergy Rhinol. 2013;3:563-566.

PATOLOGIE RINOSINUSALI E VIE LACRIMALI: NUOVI ORIENTAMENTI CHIRURGICI

M. Catalani, R. Migliardi

È da sempre noto che, in conseguenza degli strettissimi rapporti intercorrenti tra il decorso del dotto naso-lacrimale e le strutture nasali, ogni patologia che interessi la parte inferiore ed anteriore delle fosse nasali può essere causa di importanti ripercussioni sul canale lacrimale ed in particolare può determinarne la stenosi o l'occlusione con cronico ristagno delle lacrime nel sacco lacrimale e conseguente dacriocistite (fig. 1).
Molte sono le problematiche rinologiche chiamate in causa e fra queste particolare rilievo hanno sicuramente le riniti ipertrofiche di varia natura (allergica, vasomotoria, ecc.) con il conseguente aumento di volume dei turbinati inferiori, la poliposi nasale, le deviazioni significative del setto nasale, le rinosinusiti croniche, le patologie neoplastiche benigne e maligne.
Non vanno altresì dimenticate fra le cause di danno della via lacrimale in ambito otorinolaringoiatrico, quelle conseguenti alla chirurgia ORL ovvero le cosiddette lesioni iatrogene, evento raro ma non impossibile quando si affronta la chirurgia endoscopica dei seni paranasali ed in particolare del seno mascellare. In questo caso, se non si tiene conto del limite anteriore

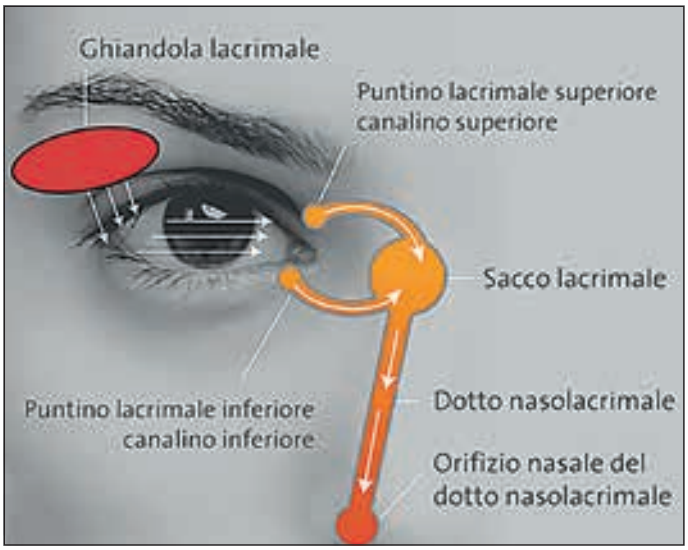

Fig. 1

“di pericolo” effettuando la meatotomia mascellare con pinza a morso retrogrado, si può con discreta facilità arrivare a “mordere” l’osso compatto del mascellare nel cui spessore decorre il dotto naso-lacrimale e con questa manovra aprirlo lesionandolo.
Questo tipo di danno va tenuto molto presente soprattutto negli interventi di maxillectomia allargata di II e III tipo (fig. 2), in cui le particolari condizioni della patologia richiedono la massima radicalità e quindi l’allargamento della meatotomia in senso anterogrado fino a lambire il dotto nasolacrimale che talvolta deve essere addirittura volontariamente sacrificato perché interessato dalla patologia (spesso un papilloma invertito, altre volte una neoplasia maligna) (fig. 3).
Seppur estranee alla sfera ORL, ricordiamo ancora come possibile causa di danno delle vie lacrimali i traumi e la chirurgia oculare, nonché le ripetute manovre talora esercitate nel tentativo di disostruire la via lacrimale mediante lavaggi e sondaggi ricorrenti. In tal caso ad essere danneggiati sono i canalini lacrimali o il dotto comune.
Quale che sia comunque la patologia rinosinusale alla base della problematica della via lacrimale, il risultato finale è una compressione e di conseguenza un’ostruzione o una stenosi della stessa, con ristagno del secreto lacrimale per il mancato deflusso (fig. 4) con la frequente conseguenza che le secrezioni stagnanti si infetteranno originando così eventi flogistici dapprima acuti, poi ricorrenti ed infine cronici.
Ecco quindi che la patologia rinosinusale può trovarsi ad essere la causa scatenante dell’occlusione del dotto nasolacrimale causando ristagno delle lacrime nel sacco lacrimale sino alla loro infezione con conseguente **dacriocistite** che può manifestarsi con caratteristiche di acuzie o di forma cronica sin dall’esordio.
Le forme acute si manifestano con epifora accompagnata a infiammazione, dolore e rigonfiamento nell’area del sacco lacrimale, talvolta secrezione purulenta o addirittura ascesso e fistolizzazione cutanea. Queste forme devono essere trattate con antibioticoterapia per os associata a

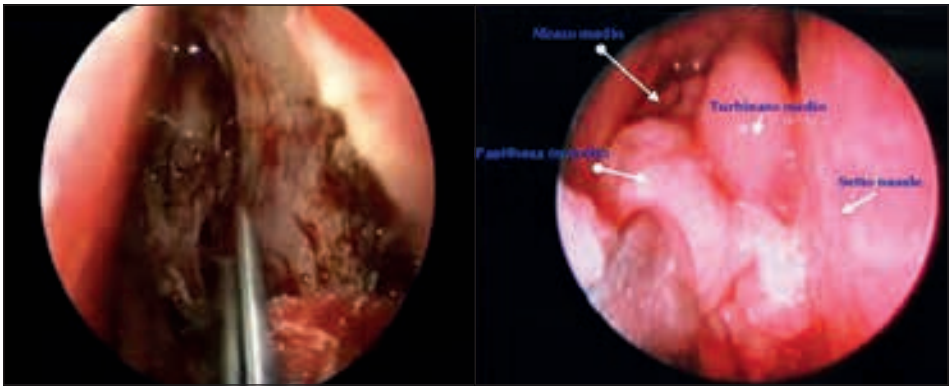

Fig. 2

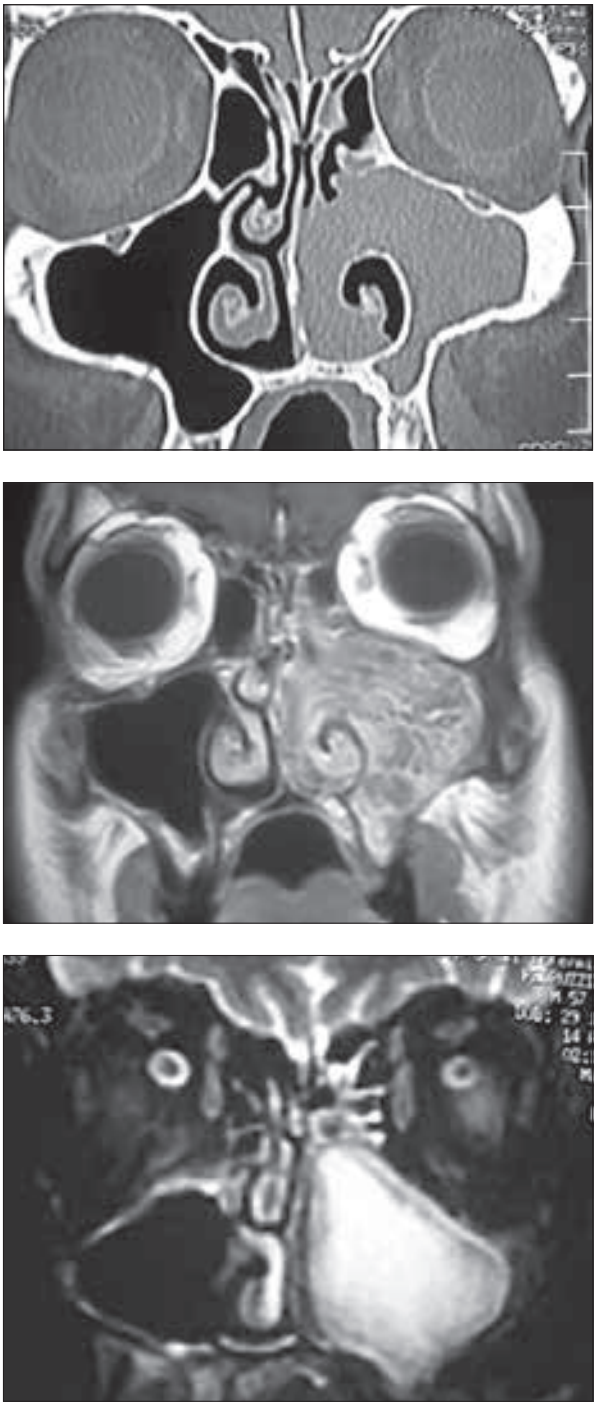

Fig. 3

Fig. 4

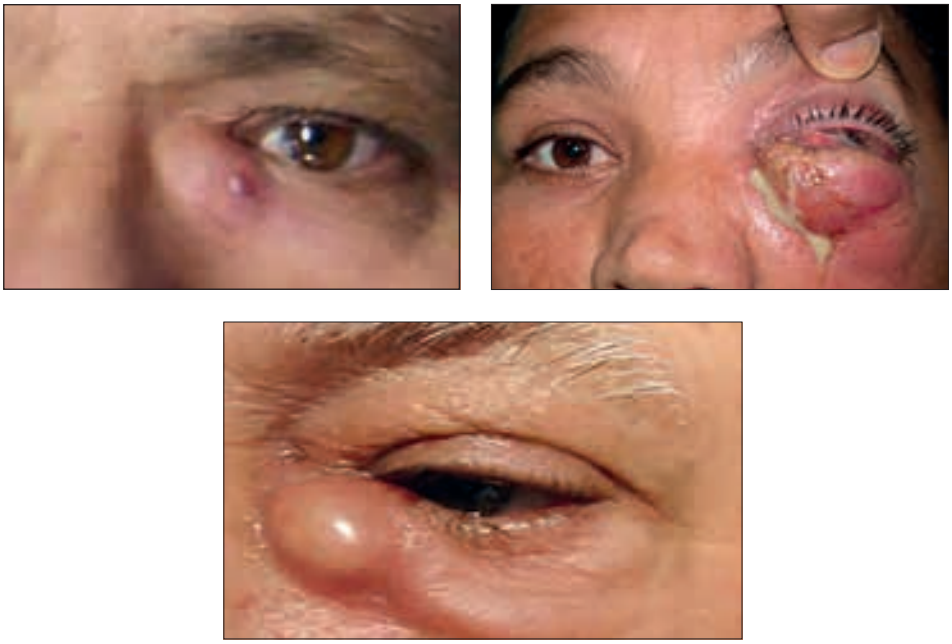

Fig. 5

terapia corticosteroidea locale. La sintomatologia in genere regredisce ma la via lacrimale è compromessa e andrà spesso gestita chirurgicamente così come la patologia rinosinusale determinante il problema.
Nel caso in cui non venga ristabilita una comunicazione tra il sacco lacrimale ed il naso tramite una DCR la dacriocistite si ripresenterà sino a diventare cronica.

In quest'ultimo caso la dacriocistite cronica può implicare anche solamente una lacrimazione continua (epifora) senza altri fenomeni flogistici associati; altre volte invece si verificano complicanze piuttosto fastidiose a causa della riacutizzazione dell'infezione, quali il dacriocistocele, il dacrioflemmone (per il sovrapporsi di complicanze di tipo ascessuale), la fistolizzazione all'esterno attraverso la cute, la formazione di esiti cicatriziali abnormi per il ripetersi di fenomeni flogistico-infettivi a carico della via lacrimale (fig. 5).
Per quanto concerne la sede di ostruzione questa si suddivide in:

- ostruzione presaccale (a livello del puntino lacrimale o dei canalicoli) (fig. 6),
- ostruzione saccale a livello del sacco lacrimale) (fig. 7),
- ostruzione postsaccale (a livello del dotto naso lacrimale) (fig. 8).

Fig. 6

Fig. 7

Fig. 8

Prenderemo ora in considerazione le varie tipologie di intervento in relazione al sito di ostruzione soffermandoci alla fine su quello che oggi costituisce ancora una nicchia di parziale novità nell'ambito della chirurgia delle vie lacrimali poiché non ancor così praticata e standardizzata soprattutto nel mondo oculistico, ovvero la **Congiuntivorinostomia (CRS)**, unico intervento risolutivo in caso di ostruzione dei canalini lacrimali.

LA CHIRURGIA DELLE VIE LACRIMALI

Per quanto concerne la chirurgia dell'ostruzione del dotto nasolacrimale non ci sono grandi novità, diverso è invece nel caso dell'ostruzione dei canalini lacrimali.
Tratteremo qui di seguito le varie tecniche chirurgiche utilizzate a seconda della sede dell'ostruzione lasciando per ultima la chirurgia nell'ostruzione dei canalini lacrimali alla quale appunto, per le sue caratteristiche di "novità", dedicheremo maggiore spazio.
Di fronte ad un paziente che lacrima, una volta escluse le cause oculari, andremo ad esaminare la via lacrimale: la prima stazione che troviamo è il puntino lacrimale, quindi i canalini lacrimali, il sacco lacrimale ed il dotto nasolacrimale.
Dal punto di vista diagnostico il primo atto da compiere è un lavaggio delle vie lacrimali, dopo aver incanalato il puntino ed i canalini si inietterà soluzione fisiologica che il paziente dovrà sentire arrivare nel naso.
Passiamo ora a considerare le varie procedure chirurgiche, più o meno invasive, partendo dalle ostruzioni più prossimali fino alle più distali per terminare, come si è detto con la chirurgia che ci consente di by-passare l'ostruzione dei canalini.

Puntoplastica

In caso di puntino stretto o insondabile si cercherà in prima battuta di allargarlo con un apposito dilatatore, in anestesia locale. Una volta dilatato efficacemente il puntino si effettua un lavaggio per verificare la pervietà della via a valle. In caso di richiusura del puntino, abbastanza probabile, si potranno utilizzare degli stent in silicone che vanno posizionati, previa dilatazione del puntino, al suo interno e lasciati in situ circa 4-6 settimane per determinarne una dilatazione che spesso è permanente con risoluzione della patologia. Qualora dopo la loro rimozione si assista ad una riocclusione si dovrà procedere ad una puntoplastica chirurgica.
Si tratta di un intervento di chirurgia delle vie lacrimali con altissima percentuale di successo, eseguito, se necessario, con il supporto del microscopio operatorio. Una volta aperto il puntino e verificata la pervietà dei canalini si effettuerà un lavaggio, se la soluzione fisiologica non defluisce nel naso ma refluisce dal puntino superiore non incannulato si tratterà di una stenosi post-saccale ed in questo caso si dovrà passare ad altra chirurgia.

Dacriocistectomia
È una tecnica che dovrebbe essere riservata a casi selezionati, intervento di pertinenza OCL, che consiste nella totale asportazione del sacco con risoluzione completa dell'infezione ma epifora costante. Tale procedura deve essere eseguito solo in pazienti in cui sia controindicata una DCR o in pazienti con dacriocistite e sindrome di Sjogren in cui migliora la situazione oculare aumentando la persistenza delle lacrime.

Endoscopia delle vie lacrimali
L'intervento di **endoscopia delle vie lacrimali,** in genere anch'esso di esclusiva pertinenza OCL, ha avuto grande successo anni addietro ed oggi è meno utilizzato a causa dell'alta recidiva delle stenosi canalicolari e dei costi dell'endoscopio. Il chirurgo si avvale di fibre ottiche, una tecnologia avanzata, che consente di visualizzare in maniera chiara e precisa i problemi ostruttivi delle vie lacrimali e ricanalizzarle (fig. 9). Ciò offre numerosi vantaggi rispetto alla chirurgia tradizionale, sia in termini di **precisione operatoria**, sia in termini di **durata dell'intervento** e, non ultimo, in termini di **sicurezza del risultato**. La chirurgia endoscopica della via lacrimale può essere eseguita sia nell'adulto, in semplice anestesia locale, che nei bambini con una leggera sedazione.
Una volta valutate le caratteristiche dell'epifora riferita dal paziente (data di comparsa del disturbo, caratteristiche, pregressi episodi di infezioni del sacco, ecc) viene effettuata una prima irrigazione delle vie lacrimali, facendo passare della fisiologica nel canalino per valutare, la posizione e la consistenza dell'ostruzione, le caratteristiche del deflusso e la percezione del paziente.
Durante l'intervento il chirurgo dilata il canalino lacrimale ed inserisce una sonda all'interno del canalino senza provocare traumi. La fibra ottica consente di visualizzare le vie lacrimali e di evidenziare ostruzioni, ostacoli o

Fig. 9

anomalie, eliminando, con un apposito trapano, le stenosi che causano la lacrimazione.

Dacriocistorinostomia “ab esterno”
Viene eseguita dall’OCL in tutti i casi in cui si abbia un’ostruzione del dotto nasolacrimale, quindi per tipi di ostruzioni “post-saccale” con o senza infezione del sacco lacrimale.
L’intervento consiste nel creare una via di scarico alternativa alle lacrime mediante una osteotomia (un’apertura ossea) a livello della cresta lacrimale, in anestesia locale o generale, a scelta del paziente. La percentuale di successo è molto alta, tra il 90 ed il 95% dei casi.
Si inizia con una incisione cutanea a livello della radice del naso, in prossimità del canto mediale dell’occhio (fig. a), dalla parte ostruita. Si scollano i tessuti, si recide il legamento mediale e si incide il periostio (fig. b), fino ad arrivare al sacco lacrimale che viene aperto. Si procede forando l’osso lacrimale e si incide la mucosa nasale, che viene successivamente unita a quella del sacco lacrimale. Tale connessione offre una nuova via di deflusso alle lacrime che scolano direttamente nel naso. Possono essere inseriti degli stent di canalizzazione in silicone (fig. c), che possono essere tenuti in sede 2-3 mesi, per poi essere asportati con una normale procedura ambulatoriale.

Dacriocistorinostomia per via endoscopica
In questo caso l’intervento di **dacriocistorinostomia** viene in genere effettuato in collaborazione fra OCL ed ORL, con l’aiuto della tecnica endoscopica che viene da quest’ultimo eseguita. Non è però raro il caso di specialisti di entrambe le branche, formati alla chirurgia endoscopica naso sinusale, che preferiscono condurre l’intervento da soli.

Fig. a

Fig. b

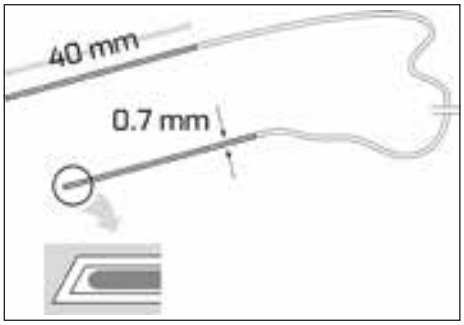

Fig. c

La tecnica chirurgica prevede l'esecuzione di un'incisione a livello dell'ascella del turbinato medio (fig. d) con la preparazione di un lembo a cerniera superiore o posteriore l'asportazione dell'osso lacrimale nella sua porzione più sottile, con varie metodiche (mediante fresatura, con pinza ossivora o con scalpello) e quindi un'ampia apertura del sacco lacrimale nel naso mediante microbisturi angolato o falcato; in questo caso l'aiuto (in genere l'OCL) può favorire prima l'individuazione del punto esatto dove eseguire la fresatura incannulando la via lacrimale con una sonda luminosa (fig. e) da uno dei due puntini spingendo la sonda fino in prossimità del sacco, in modo tale che l'operatore, vedendo l'alone luminoso, sa esattamente dove fresare quindi, sempre incannulando la via lacrimale ma questa volta con uno specillo (sonda di Bowman), eserciterà una spinta sulla parete mediale del sacco quando il primo operatore dovrà eseguirne l'incisione e l'apertura. In genere si confezionano due lembi della parete mediale del sacco che vengono ribattuti su quelli della mucosa nasale. Molte scuole che eseguono questo intervento oggi propongono una variante più veloce che prevede la fresatura diretta dell'osso lacrimale direttamente sulla sua mucosa senza confezionamento di lembi così come non sono previsti, in questa variante, lembi a livello della parete del sacco. In ultimo, dopo essersi accertati della completa pervietà del sacco lacrimale all'interno del naso, alcuni preferiscono posizionare uno stent che, introdotto dai due puntini lacrimali, fuoriesce con i due capi nel naso e viene annodato e tagliato sotto controllo endoscopico (fig. f). Anche in questo caso esistono oggi due diverse scuole di pensiero sulla opportunità/necessità di mettere lo stent che, qualora inserito, andrà lasciato in situ per almeno 2-3 mesi.
Una variante meno "cruenta" di questa metodica è quella che prevede l'utilizzo del **laser a diodi**. Questa tecnica rappresenta un'alternativa molto meno invasiva e notevolmente più veloce di quella tradizionale e si esegue in anestesia locale o sedazione. In genere si utilizza un laser a diodi con lunghezza d'onda di 980 nm e una potenza fino a 15 watt. Non vengono eseguite incisioni in quanto la fibra del laser viene inserita nel puntino lacrimale inferiore e viene spinta sino ad arrivare ad appoggiarsi alla parete dell'osso lacrimale (fig. g).

Fig. d

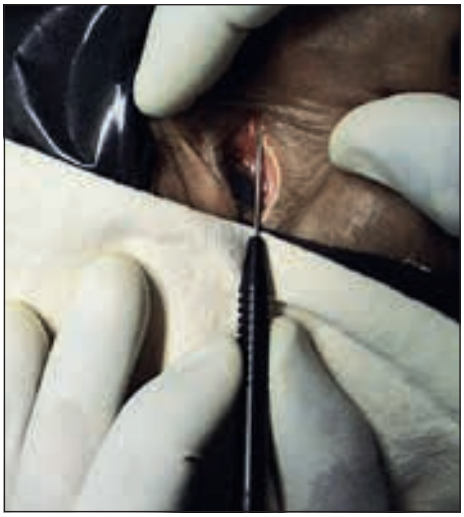

Fig. e

Fig. f

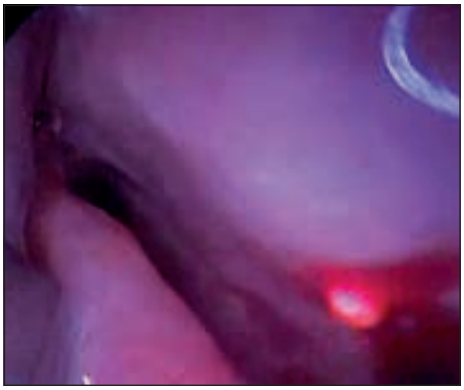

Fig. g

L'energia viene focalizzata sulla punta della fibra ottica inserita nel canalino lacrimale inferiore ed il laser provoca una "bruciatura" e quindi una apertura dell'osso lacrimale determinando una nuova apertura in alternativa a quella già ostruita. In genere si utilizza una potenza di 5-6 watt con impulsi singoli di circa un secondo.
Nonostante molti sostengano che questo intervento con il laser sia privo di complicanze, bisogna segnalare che da più parti si obbietta che il danno termico della fibra laser possa generare una stenosi cicatriziale immediatamente successiva alla sua applicazione determinando così il persistere dell'epifora.
Cosa fare invece quando l'ostruzione è prossimale, cioè i canalini lacrimali sono chiusi ed eseguendo il lavaggio si ha il reflusso della soluzione fisiologica dal canalino incanulato?

Congiuntivorinostomia con inserzione di tubi di Jones

Affrontiamo per ultimo questo intervento di chirurgia delle vie lacrimali in quanto costituisce una sorta di "novità" in questo ambito essendo una metodica che, sebbene oramai ben standardizzata, trova ancora una discreta resistenza nella sua diffusione, soprattutto in campo oculistico.
L'intervento di Congiuntivorinostomia (CRS) trova indicazione in tutti i casi in cui l'ostruzione interessa i canalini lacrimali o il dotto comune, quindi in tutte le forme ostruttive pre-saccali. L'intervento di elezione in questi casi è la **congiuntivorinostomia con inserzione di tubi di Jones**.
L'intervento viene effettuato in genere in anestesia generale, anche se è possibile eseguirlo in anestesia locale, e consiste nel creare una vera e propria "neo-via lacrimale" che consenta il passaggio diretto delle lacrime dal lago lacrimale al naso.
Questo procedimento prevede sempre la partecipazione di due operatori (in genere ORL ed OCL) uno dei quali esegue le manovre esterne mentre il secondo controlla, in endoscopia, la corretta esecuzione delle stesse.
Gli step chirurgici iniziano con il sondaggio della via lacrimale che deve confermare (conditio sine qua non) l'ostruzione pre-saccale, ovvero l'impossibilità assoluta a procedere con lo specillo oltre il puntino lacrimale o, comunque, a raggiungere il sacco (fig. h).
Una volta confermato questo dato essenziale si procederà nel creare una nuova via di comunicazione diretta fra il canto mediale dell'occhio ed il naso. Questa manovra che deve prevedere anche il superamento di un sottile strato di osso, va eseguita con una certa energia utilizzando, un ago da spinale (G 18) che verrà posizionato al canto interno dell'occhio e spinto con manovra di rotazione fuoriuscendo così nella cavità nasale. L'angolazione dell'ago dovrà essere di circa 45° rispetto alla parete nasale laterale e con la punta rivolta verso il basso (fig. i), in modo da consentire alla punta di aprirsi un varco nell'area del meato medio all'incirca 0,8-10 mm sotto l'ascella del

Fig. h

turbinato medio. Il controllo endoscopico sarà comunque essenziale per guidare questa manovra suggerendo un cambiamento dell'inclinazione dell'ago qualora questo fuoriesca in zona non consona (fig. l).
Lo step successivo sarà quello di allargare la neo-via con un dilatatore (dilatatore dorato) di misura crescente fino a raggiungere il calibro sufficiente per consentire il passaggio del tubo (fig. m).
Anche in questo passaggio il controllo endoscopico è essenziale per verificare che lo strumento nei suoi vari passaggi non crei una falsa strada perdendo il primo tragitto determinato dall'ago da spinale (fig. n).
Una volta ottenuta una neo-via sufficientemente ampia si procede alla sua misurazione per determinare la corretta lunghezza del tubo da introdurre.

Fig. i

Fig. l

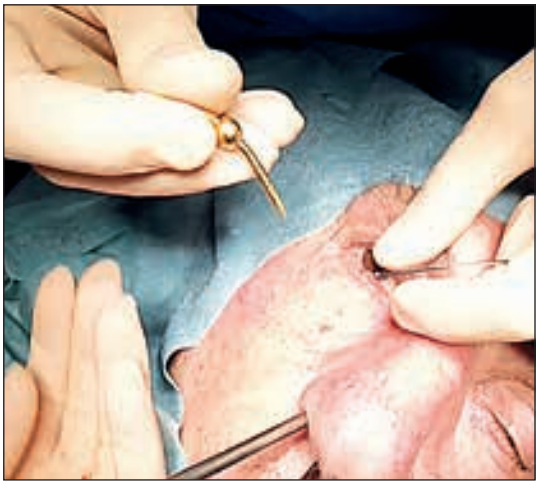

Fig. m

Fig. n

Questa manovra potrà essere eseguita con varie metodiche; in genere si utilizza un misuratore graduato simile al tubo di Jones ma di diametro più piccolo ed in plastica (fig. o) che viene introdotto e successivamente appoggiato su un righello (fig. p) o su una placchetta metallica anch'essa graduata. In alternativa si può introdurre nella neo-via uno specillo (anche il dilatatore dorato) di qualunque tipo e, dopo averne osservato endoscopicamente la fuoriuscita nella corretta posizione, lo si misura sempre con la placchetta metallica a disposizione (fig. q).
A questo punto non resta che inserire il tubo di Jones, ovvero un tubicino di pirex del diametro di 3 mm e di lunghezza variabile in genere da 18 a 22 m, che all'estremità prossimale presenta una svasatura, tipo imbuto, per consentire una più facile raccolta delle lacrime a livello del lago lacrimale (fig. r).
Esistono anche tubi angolati e di diametro diverso da 3 mm, la scelta varia a seconda dell'anatomia del paziente e delle preferenze del chirurgo.
Il tubo potrà essere posizionato liberamente (fig. s) o utilizzando come guida un mandrino, (fig. t), ma in entrambi i casi si abboccherà l'estremità distale, più piccola, allo stoma creato in precedenza nel canto

Fig. o

Fig. p

Fig. q

Fig. r

Fig. s

Fig. t

interno dell'occhio, nel punto in cui la palpebra superiore e quella inferiore si uniscono (caruncola), e successivamente la protesi verrà spinta con movimenti di rotazione facendola scivolare nel tragitto precedentemente segnato con i dilatatori.
Sarà ovviamente anche in questa manovra il secondo operatore, sotto controllo endoscopico, a guidare il posizionamento del tubo nel modo corretto controllandone la giusta fuoriuscita a livello del meato medio e verificando che non si crei a questo livello una interferenza con il turbinato medio tale da determinare, in un secondo tempo, ostruzione della protesi (fig. u).

Fig. u

Ad evitare che il tubo possa fuoriuscire prossimalmente (a livello della caruncola) in seguito a manovre chirurgiche o successivamente per causa del paziente, è stato altresì sperimentato un tubo di Jones cosiddetto con "flangia" o "ad ombrello".
Una volta inserito a forza e fatta fuoriuscire la flangia morbida all'interno della cavità nasale, la protesi non potrà più uscire accidentalmente ma solo tirandola con forza (fig. v, w).
Per evitare che il turbinato medio, lateralizzandosi eccessivamente dopo l'intervento, vada ad interferire con lo sbocco della protesi occludendola è stata proposta l'esecuzione di una plastica parziale della testa del turbinato medio, una sorta di "risega" che consenta al tubo di Jones di fuoriuscire liberamente nel naso senza avere di fronte a se il cornetto (fig. x).
Nella nostra esperienza abbiamo utilizzato questa tecnica solamente nei primi interventi mentre successivamente, grazie ad un miglior controllo del posizionamento della protesi in pirex, si è riusciti ad eliminare ogni possibile interferenza fra la stessa ed il turbinato medio rendendo di fatto superflua la plastica. Solo quando è presente una concha bullosa si ritiene oggi necessario eseguire una plastica della stessa (come nel caso mostrato nella figura y).
Una volta valutata la pervietà "della nuova via lacrimale" mediante un lavaggio effettuato a livello dalla caruncola che consentirà di verificare il sopraggiungere immediato della fisiologica nel naso, si procede al fissaggio dell'estremità prossimale mediante un punto in Vicryl 3 zeri passato alcune volte attorno al collo dell'imbuto e fissato sulla palpebra inferiore. Il punto verrà rimosso in ottava-decima giornata quando oramai i fenomeni cicatriziali avranno inglobato il tubo rendendolo solidale ai tessuti circostanti.
Trattandosi di intervento in genere non emorragico, soprattutto se si evita la plastica riduttiva della testa del turbinato medio, al termine si preferisce di solito non tamponare massivamente il naso ma si utilizzano solamente spugnette riassorbibili di fibrina o garze morbide medicate al fine di evitare la formazione di aderenze e sinechie.

Fig. v

Fig. w

Fig. x

Fig. y

Nel post operatorio il paziente andrà regolarmente seguito in parallelo dall'ORL, che ne valuterà la situazione nasale medicando endoscopicamente e praticando una toeletta se necessario e dall'OCL che dovrà sondare la pervietà della nuova via lacrimale (praticamente certa) ma soprattutto il corretto posizionamento del tubo a livello della caruncola (fig. z), verificandone la compliance del paziente e la mancanza di lesioni da contatto sulla congiuntiva (talvolta può essere necessaria una piccola plastica congiuntivale).
In conclusione pensiamo la tecnica di **Congiuntivorinostomia** sembra oramai costituire una valida soluzione per tutte le ostruzioni della via lacrimale situate a livello presaccale e dove quindi la chirurgia classica, che si tratti di DCR esterna o endoscopica, non può sortire alcun effetto.

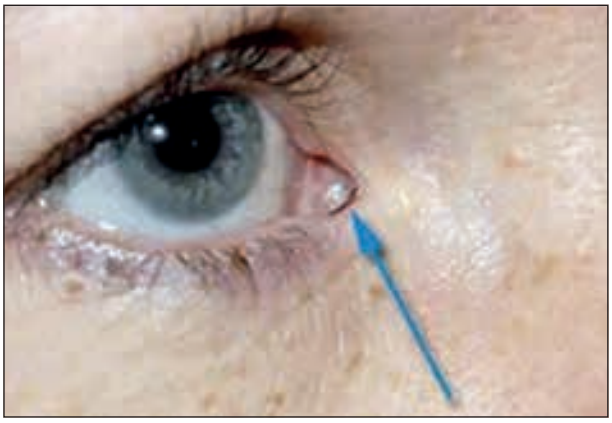

Fig. z

Sembrano inoltre da accantonare, visto il numero di interventi oramai eseguiti dalla nostra equipe mista ORL/OCL e presso altri centri, tutti quei pregiudizi in passato espressi nei confronti di questo intervento. In particolare, nella nostra ed in altre esperienze analoghe, non si sono finora verificati, a distanza oramai di 5 anni, eventi avversi significativi o complicanze degne di nota quali la tanto temuta rottura della protesi in pirex all'interno della nuova via lacrimale, il rigetto o ancor meno la mancata accettazione da parte del paziente per fastidio, irritazione o dolore.
Tutti i pazienti afflitti oramai da anni da un'epifora persistente nonché dalle continue complicanze flogistico-infettive legate a questa condizione cronica, si sono detti estremamente contenti della procedura che ha determinato, in modo stabile e duraturo, la completa risoluzione della lacrimazione e delle sue sequele.
Riteniamo quindi che questa metodica di chirurgia endoscopica della via lacrimale vada perseguita e migliorata con l'applicazione di entrambe le specialità, otorinolaringoiatrica ed oculistica, con la precisa condizione che la valutazione e l'arruolamento del paziente devono rigorosamente avvenire da parte dell'oculista mentre è fortemente consigliabile che le manovre endoscopiche nasali intraoperatorie siano eseguite dall'ORL che sicuramente maggiormente le conosce e le pratica.

Bibliografia

1. Fracassi G. La ricostruzione delle vie lacrimali. Atti Soc. Oftalm. It. 1948;9:325.
2. De la Plaza R. Reconstruccion de las vias lacrimales. Comunicacion a la I° reunion conjunta Italo-Espanola de Chirurgia Plastica. Parma, It, 25-28 giugno 1978.
3. Steindler P. Il sistema lacrimale. Ed Fabiano; 2000.
4. Royer J, Adeins JP, Bernard JA, Metaireau JP, Reny A L'appareil lacrymal. Ed Masson; 1982.
5. Rumelt S, Remulla H, Rubin PA. Silicone punctal plug migration resulting in dacryocystitis and canaliculitis. Cornea. 1997 May;16(3):377-379.
6. Vazquez A, Blake DM, Kanumuri VV, et al. Transillumination guided endoscopic endonasal dacryocystorhinostomy: approach to revision cases and challenging anatomy. Am J Otolaryngol. 2014;35(5):669-72.
7. Cohen AJ. Modification of a minimally invasive conjunctivodacryocystorhinostomy with jones tube placement. Ophthal Plast Reconstr Surg. 2016 Jul-Aug;32(4):315-6.
8. Steele EA. Conjunctivodacryocystorhinostomy with Jones tube: a history and update. Curr Opin Ophthalmol. 2016 May 31.
9. Cohen AJ, Mercandetti M, Brazzo B. The lacrimal system: diagnosis, management, and surgery. Second Ed. Springer; 2015.
10. Vigo RL, Ortiz-Basso T, Vilas MN, Prémoli . A millimetric ruler for Lester Jones tube placement in conjunctivodacryocystorhinostomy. Clin Ophthalmol. 2015 Aug 25;9:1523-5.
11. Abdulhafez M, Elgazayerli E, Mansour T, Khalaf MA. A new modification in the porous polyethylene-coated lester jones tube. Orbit. 2009;28(1):25-8.
12. Lim C, Martin P, Benger R, Kourt G, Ghabrial R. Lacrimal canalicular bypass surgery with the Lester Jones tube. Am J Ophthalmol. 2004 Jan;137(1):101-8.
13. Devoto MH, Bernardini FP, de Conciliis C. Minimally invasive conjunctivodacryocystorhinostomy with Jones tube. Ophthal Plast Reconstr Surg. 2006 Jul-Aug;22(4):253-5.
14. Schwarcz RM, Lee S, Goldberg RA, Simon GJ. Modified conjunctivodacryocystorhinostomy for upper lacrimal system obstruction. Arch Facial Plast Surg. 2007 Mar-Apr;9(2):96-100.
15. Holds JB. Orbit Eyelids and Lacrimal System Paperback. 2014-2015 Basic and Clinical Science Course. American Academy of Ophthalmology; 2014.
16. Trotter WL, Meyer DR. Endoscopic conjunctivodacryocystorhinostomy with Jones tube placement. Ophthalmology. 2000 Jun;107(6):1206-9.
17. Massry GG, Larian B. A novel technique of Jones tube fixation for refractory tube extrusion. Ophthal Plast Reconstr Surg. 2012 Nov-Dec;28(6):e150-1.
18. Bagdonaite L, Pearson AR. Early Experience with the StopLoss Jones Tube. Orbit. 2015 Jun;34(3):132-6.
19. Hartikainen J, Antila J, Varpula M, et al. Prospective randomized comparison of endonasal endoscopic dacryocystorhinostomy and external dacryocystorhinostomy. Laryngoscope. 1998;108:1861–6.

IL TRATTAMENTO DELLE PERFORAZIONI SETTALI: RAZIONALE E TECNICHE RICOSTRUTTIVE

C. Carlucci, D. Rizzo, G. Tamburini, L. Fasanella

INTRODUZIONE

Il trattamento delle perforazioni settali è uno delle cure della specialità di ORL che dà meno soddisfazione per l'alta percentuale di insuccessi; la diagnosi è frequentemente occasionale e le perforazioni sono nella maggior parte dei casi asintomatiche, negli anni varie sono state le tecniche chirurgiche proposte[30] (fig. 1).

ANATOMIA CHIRURGICA

Il setto nasale separa le due fosse nasali e sostiene la punta nasale, è composto da due parti: una anteriore cartilaginea detta cartilagine quadrangolare che rappresenta un terzo del setto, dove hanno sede la maggior parte delle perforazioni; una posteriore ossea composta dal vomere inferiormente e dalla lamina perpendicolare dell'etmoide superiormente.

Fig. 1: Perforazione settale.

La cartilagine e l'osso sono ricoperti dal pericondrio e dal periostio a loro volta ricoperti dalla mucosa (fig. 2).
La vascolarizzazione del setto nasale deriva dalla carotide esterna ed interna.
Dalla carotide esterna derivano:

- l'arteria sfenopalatina, dalla quale prendono origine: a. del turbinato medio, a. del turbinato inferiore, a. del setto, a. del turbinato superiore ed altre a. settali;
- l'arteria facciale, che dà origine all'arteria del sottosetto e dell'ala del naso.

Dalla carotide interna invece derivano:

- l'arteria etmoidale anteriore, che si divide in ramo nasale interno e ramo nasale esterno;
- l'arteria etmoidale posteriore, che dà il ramo meningeo ed i rami nasali esterni ed interni (fig. 3).

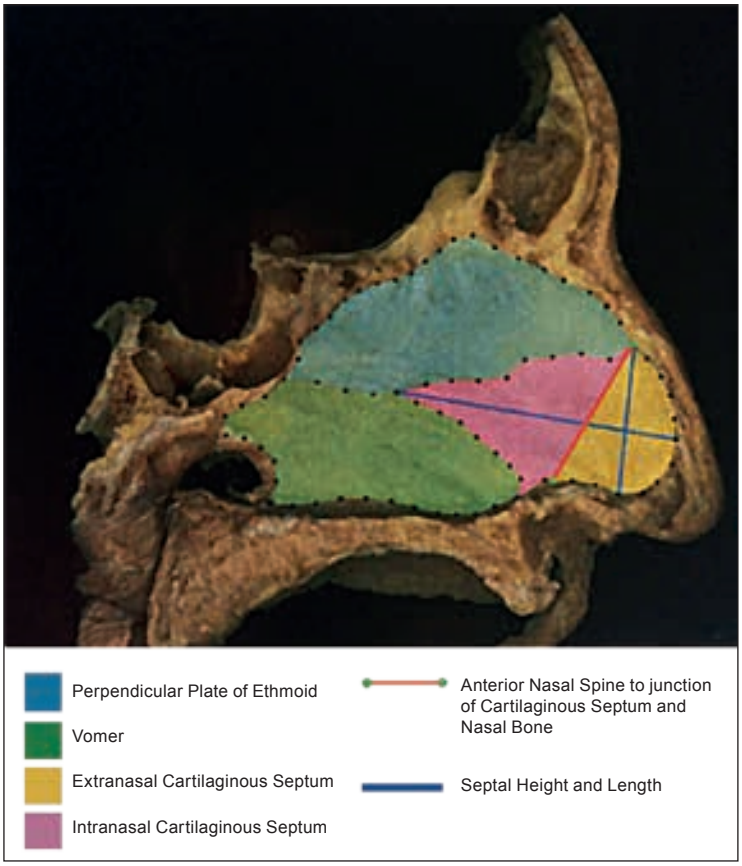

Fig. 2: Anatomia setto nasale[1].

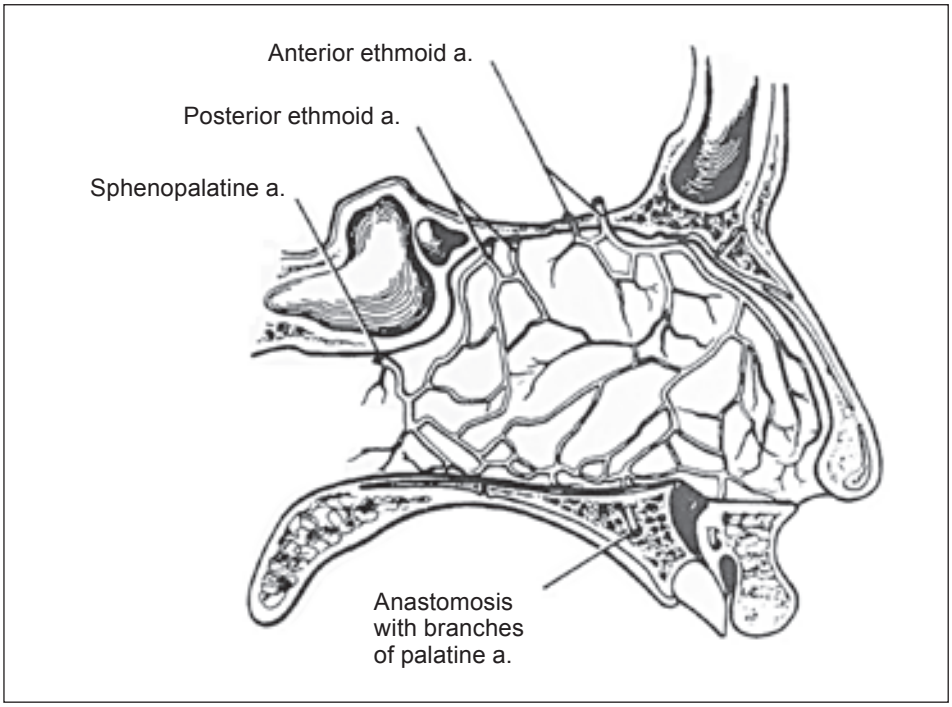

Fig. 3: Vascolarizzazione setto nasale[11].

La vascolarizzazione settale è stata ben chiarita dagli studi di T. Chiu e J. S. Dunn, dell'Università di Glasgow: la parte anteriore del setto è maggiormente irrorata dalla branca mediale settale dell'arteria sfeno-palatina, dall'arteria etmoidale anteriore e dalla branca labiale superiore dell'arteria facciale; queste formano un triangolo a livello del locus Valsalvae.
In modo minore contribuiscono alla vascolarizzazione del setto la branca superiore settale dell'arteria sfenopalatina con l'arteria etmoidale posteriore e la branca inferiore settale dell'arteria sfenopalatina con la grande arteria palatina (fig. 4).

Fig. 4: Arterie settali prima e dopo evidenziazione; da: T. Chiu e J. S. Dunn[29].

Il setto non è attraversato da vasi, quindi l'integrità della mucosa, del periostio ed del pericondrio evita la necrosi e le conseguenti perforazioni.

EZIOLOGIA

Le cause possono essere raggruppate in tre categorie: congenite, acquisite, idiopatiche.
Congenite: sono le più rare e sono causate dall'assenza del setto cartilagineo e/o della columella.
Acquisite: traumatiche, tossiche e sistemiche.
Le traumatiche sono le cause più frequenti e sono solitamente la complicanza della setto-plastica, la loro incidenza varia dal 3 al 30%, comunque in un buon centro di rinologia solitamente l'incidenza dovrebbe essere del 5%. Altre cause sono la cauterizzazione delle arteriole settali, gli ematomi settali post-traumatici e post-chirurgici, i tamponamenti nasali per epistassi ed il posizionamento del sondino naso-gastrico.
La perforazione settale post-settoplastica avviene per la lacerazione della mucosa settale quando questa è bilaterale e simmetrica, interessante la mucosa ed il pericondrio, ma anche la flogosi che a volte può insorgere dopo l'intervento determina un'ulcera che se raggiunge il pericondrio contro-laterale ne determina la perforazione.
Quindi è buona norma nella setto-plastica cercare sempre di eseguire uno scollamento sottopericondrale.
Cosa fare in caso di lacerazione mucosa? Niente se la lacerazione è unilaterale, mentre se la lacerazione è bilaterale suturare la lacerazione se possibile, riposizionare la cartilagine rimossa, applicare lamine di silastic e/o tamponamento leggero.
Le tossiche sono l'inalazione di cocaina ed eroina per la loro azione vasocostrittrice, e l'abuso di vasocostrittori topici nasali ed in alcuni casi anche l'uso continuativo dei corticosteroidi topici.
Sostanze inalate per scopi professionali possono determinare perforazioni settale come le polveri di cemento e marmo, i vapori di cromo, l'arsenico, il mercurio, lo zolfo, il nitrato di calcio, il cianato, il fosforo ed il carbonato di sodio.
Le sistemiche possono essere batteriche, come la sifilide, la tubercolosi, la difterite, la leishmaniosi, il tifo, le micosi. Le vasculiti, la cui causa più frequente è la malattia di Wegener, il lupus e la sarcoidosi. Il diabete invece agisce come causa predisponente.
Le neoplastiche non sono rare, in caso di dubbio si deve eseguire una biopsia dei margini della perforazione, possono essere carcinomi, melanomi, adenomi pleomorfi, a volte sono lesioni secondarie o un granuloma maligno centro facciale.
Idiopatiche: ulcera di Hajek[16,28,30].

SINTOMATOLOGIA

I sintomi sono dovuti alle conseguenze aerodinamiche che la perforazione comporta, per la perdita del regime laminare del flusso e la creazione di un flusso aereo turbolento, deviato e la conseguente diminuzione della velocità totale dello stesso; questo comporta occlusione nasale, sibili, secchezza e croste dove si concentra il flusso deviato, quindi epistassi, flogosi cronica della mucosa, rinorrea, cacosmia, rinolalia ed iposmia[17,28].

TRATTAMENTO

Il trattamento chirurgico è il trattamento di elezione nelle perforazioni settali sintomatiche; gli otturatori settali, proposti inizialmente negli anni ’50 da Meyer e Link e oggi poco utilizzati, sono formati da due dischetti in silicone uniti sull’asse centrale e possono essere utilizzati nelle perforazioni di piccole e medie dimensioni (0,5-3 cm); sono molto fastidiosi e possono causare croste ed epistassi[20] (fig. 5).

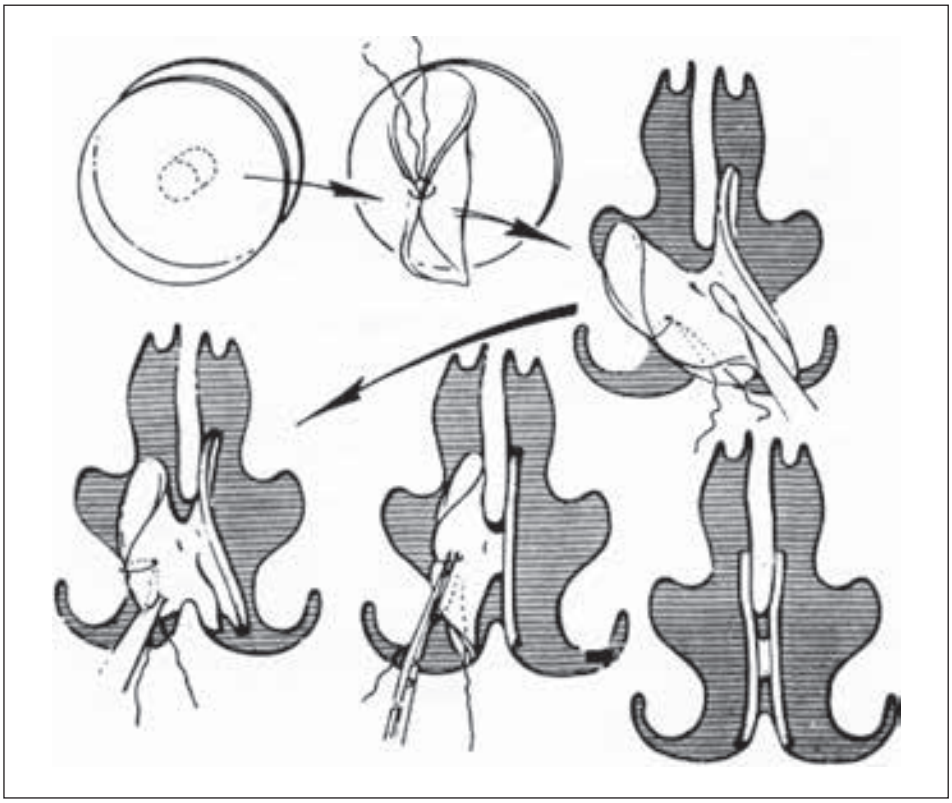

Fig. 5: Introduzione otturatore in silicone.

Molte sono le tecniche utilizzate sino ad oggi, tutte gravate da due grandi inconvenienti: la difficoltà tecnica ed i risultati spesso deludenti; si tratta comunque di una chirurgia endoscopica basata sull'uso dei lembi di mucosa di avanzamento o di rotazione; la scelta del tipo di lembo dipende dall'entità della perforazione; i lembi liberi sono stati abbandonati per i pessimi risultati[9,10,13,18]. Le perforazioni settali possono essere divise in tre gruppi in base alle dimensioni: piccole del diametro di circa 1 cm, medie di 2-3 cm e grandi di 4 cm o maggiori[6].

Lembi di mucosa nasale settale monopeduncolati e bipeduncolati monolaterali

I lembi più semplici da preparare sono i lembi superiori ed inferiori; si inizia con l'allestimento del lembo di avanzamento a base superiore: previa incisione columellare, si scolla il mucopericondrio ed il mucoperiosteo settale e si eseguono due tunnel, superiore ed inferiore alla perforazione quindi si scolla la mucosa dalla perforazione; quindi si può eseguire un lembo superiore tagliando la mucosa sopra la perforazione in alto seguendo la volta settale laterale, l'incisione sarà concava verso il basso, si sutura quindi la perforazione inserendo se possibile un frammento di cartilagine autologa settale o della conca modellata. Se il lembo superiore non è sufficiente si può allestire un inferiore più difficoltoso, che si esegue sotto la perforazione all'inserzione tra setto e pavimento, ma deve avere un'altezza di almeno 2 cm[4,5,6,14] (fig. 6, 7).
Il lembo a base posteriore (Karlan) è irrorato dal ramo settale dall'arteria sfenopalatina, l'incisione parte 1 cm dal basi-cranio ed arriva sino alla perforazione, il lembo viene poi avanzato e ruotato[13] (fig. 8).
Esiste anche la variante doppi lembi di avanzamento anteriore e posteriore, la tecnica è come la precedente, solo le incisioni di scarico sono verticali, anteriore e posteriore (fig. 9).
Nel 1968 è stata introdotta una tecnica da Gollom in cui si utilizza un lembo invertito con base sul margine della perforazione, oggi però poco usata[11].

Lembi di mucosa nasale settale bipeduncolati bilaterali

I lembi settali bilaterali, devono essere sempre asimmetrici per non far combaciare le linee di sutura, quindi è bene associare ad esempio un doppio lembo bipeduncolato da un lato con un lembo inferiore dall'altro lato.
Si possono combinare i lembi di rotazione con quelli di avanzamento come nel lembo di rotazione infero-anteriore da un lato ed infero-posteriore dall'altro in combinazione con lembi superiori di avanzamento bilaterali (Joo Hyun Park, 2013) (fig. 10).

Lembo di Castelnuovo

Questo lembo di rotazione sfrutta i rami settali dell'arteria etmoidale anteriore; si esegue una prima incisione verticale a livello del bordo posteriore

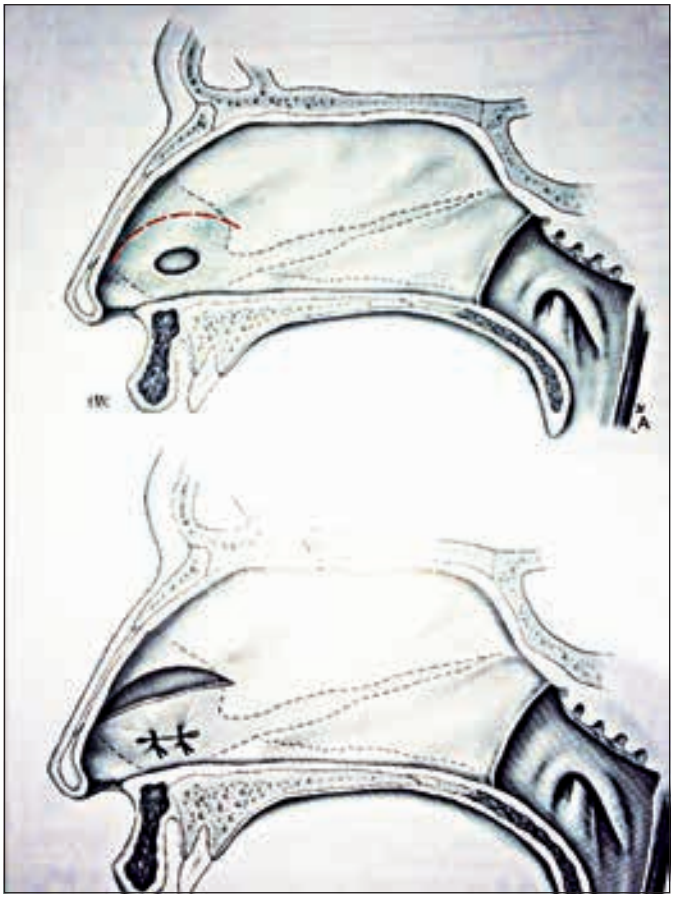

Fig. 6: Lembo superiore.

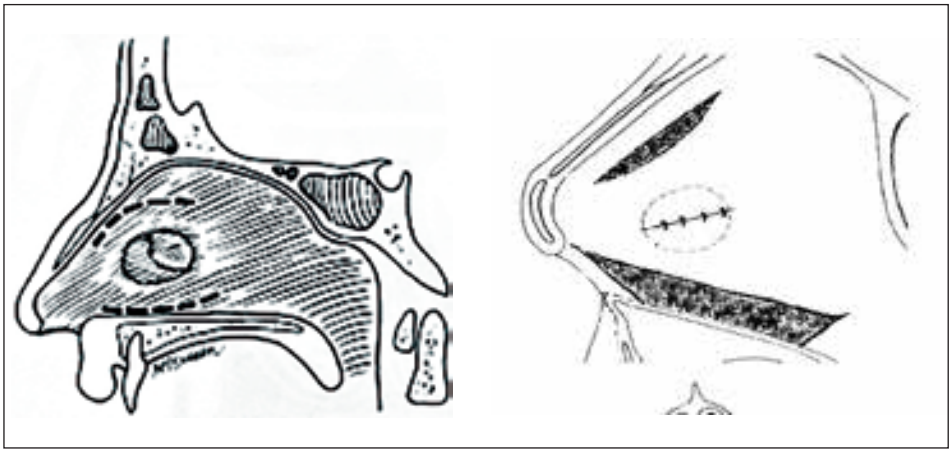

Fig. 7: Lembi superiori ed inferiori.

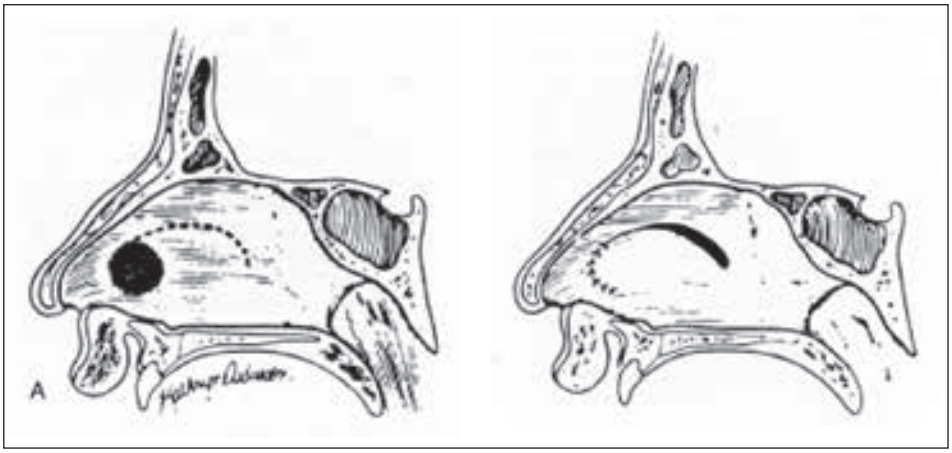

Fig. 8: Lembo a base posteriore.

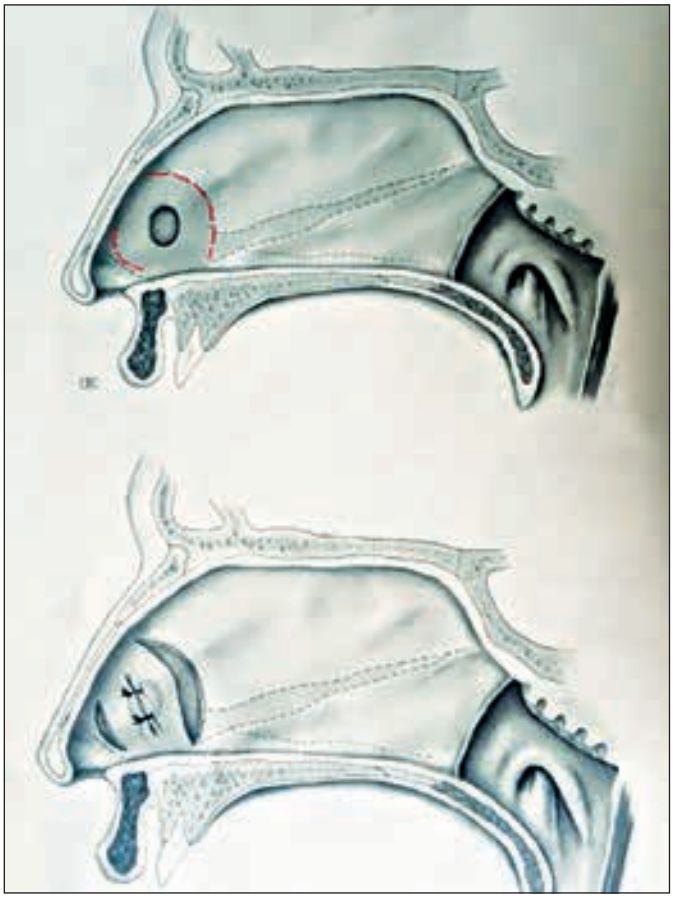

Fig. 9: Lembi anteriori e posteriori[28].

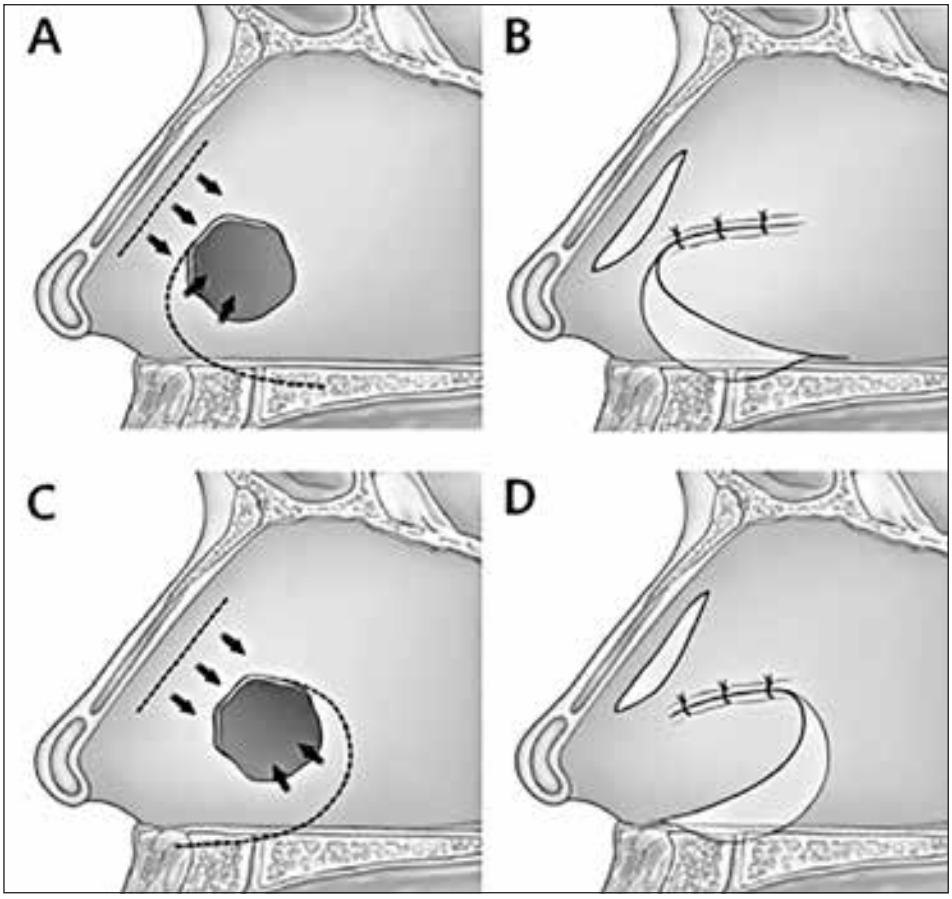

Fig. 10: Lembi di avanzamento e rotazione[24].

della perforazione, una seconda incisione verticale di 0,5 a 1 cm posteriormente alla proiezione settale dell'ascella del turbinato medio. Inferiormente l'incisione è estesa verso il pavimento della cavità nasale, mantenendo la giunzione tra palato duro e morbido come limite posteriore (fig. 11).
Questa metodica permette l'allestimento di un lembo di dimensioni adeguate, peduncolato sui rami settali dell'arteria etmoidale anteriore, che può essere trasferito anteriormente a coprire la perforazione senza tensione sul peduncolo[2,15].

Lembi del pavimento
Sono lembi di rotazione della mucosa del pavimento, possono avere un peduncolo anteriore o posteriore, quello posteriore si usa per le perforazioni posteriori mentre per le perforazioni settali anteriori si usa un lembo a cerniera anteriore, la dissezione può comprendere anche la mucosa del turbinato inferiore se la perforazione da coprire è grande[23].

Fig. 11: Lembo di Castelnuovo.

I lembi settali possono essere estesi al pavimento ed alla parete laterale[22] (fig. 12).
Il lembo di pavimento può essere associato ad un lembo di rotazione dall'altro lato con ottimi risultati (fig. 13).

Interposizione di innesti
Gli innesti sono di fondamentale importanza per migliorare le possibilità di successo dell'intervento, possono essere di tre tipi: connettivi, cartilaginei ed ossei.

- Innesti connettivi: (Fairbanks, 1980), sono i migliori ed i più usati, si può utilizzare la fascia di muscolo temporale, la fascia lata o l'aponeurosi del muscolo obliquo esterno. L'innesto serve da guida alla mucosa dei margini per la riepitelizzazione, non serve che entrambi i lati siano ricoperti di mucosa; dovrebbero essere almeno 2 cm più grandi del difetto che devono coprire. Si possono anche usare xenotrapianti nei quali si innestano lembi di sottomucosa intestinale di suino[12] (fig. 14).
- Innesti cartilaginei: possono essere usati frammenti cartilaginei del setto, ma anche di conca e di trago[3,32].
- Innesti ossei: possono provenire da setto osseo o cresta iliaca, ma sono meno "performanti" rispetto ai primi due[26,32].

Consigli: nel postoperatorio oltre alla copertura antibiotica si consiglia la rimozione dei tamponi in 6° giornata e del silastic in 21° giornata.

Lembi del turbinato inferiore
Il turbinato inferiore può essere usato per coprire la perforazione settale con la tecnica di Seiffer che utilizza il turbinato inferiore, si esegue in due tempi a distanza di 30 gg., nel primo tempo si allestisce un lembo della parete nasale laterale a cerniera posteriore che va dalla columella, al pavimento fino al turbinato inferiore, si eseguono quindi due incisioni orizzontali che vanno posteriormente, l'estremità distale del lembo va suturata ai margini antero-superiori e inferiori della perforazione.

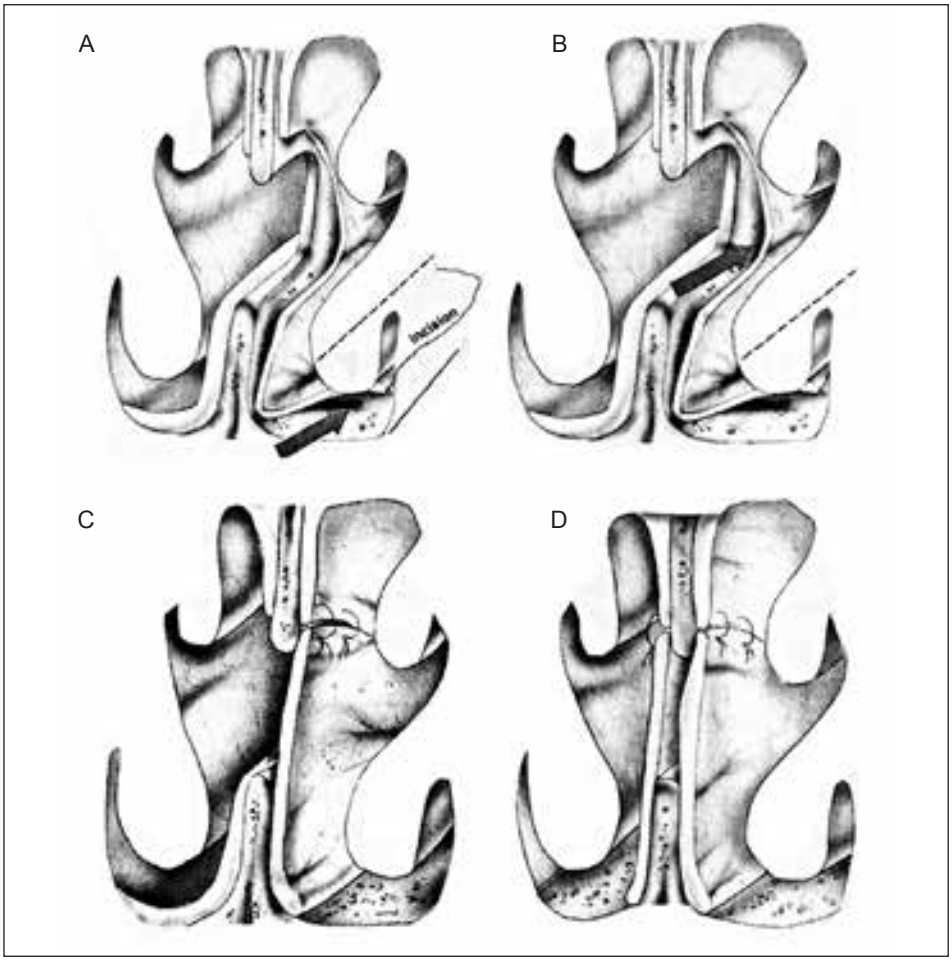

Fig. 12: Lembi di pavimento (da: Presutti et al.).

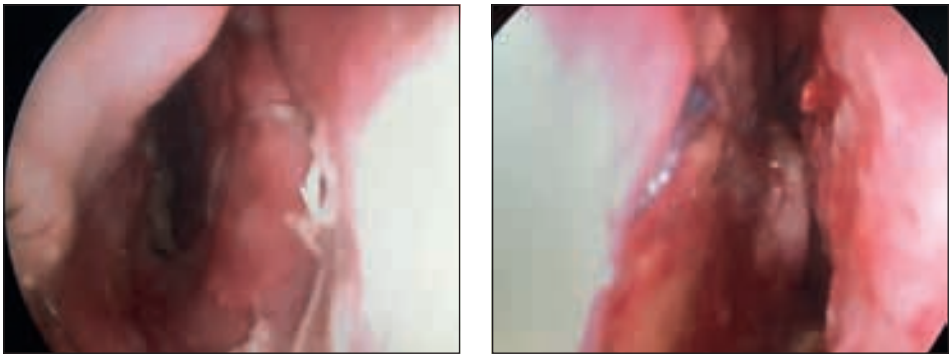

Fig. 13: Lembo di rotazione postero-inferiore a destra e lembo di pavimento a sin. con peduncolo posteriore.

Dopo un mese si seziona la parte posteriore del peduncolo e si chiude così la parte posteriore della perforazione[8,17,28,31] (fig. 15).

Lembi di mucosa orale

Sono lembi da utilizzare nelle perforazioni ampie:

- Lembi mucosi ad "ala di aliante" di Chalaye-Levignac: vengono allestiti uno o due lembi mucosi di mucosa e sottomucosa di almeno 1 cm del lato interno del labbro superiore, i lembi vengono poi fatti passare in un'incisione che attraversa l'orbicolare delle labbra, lungo

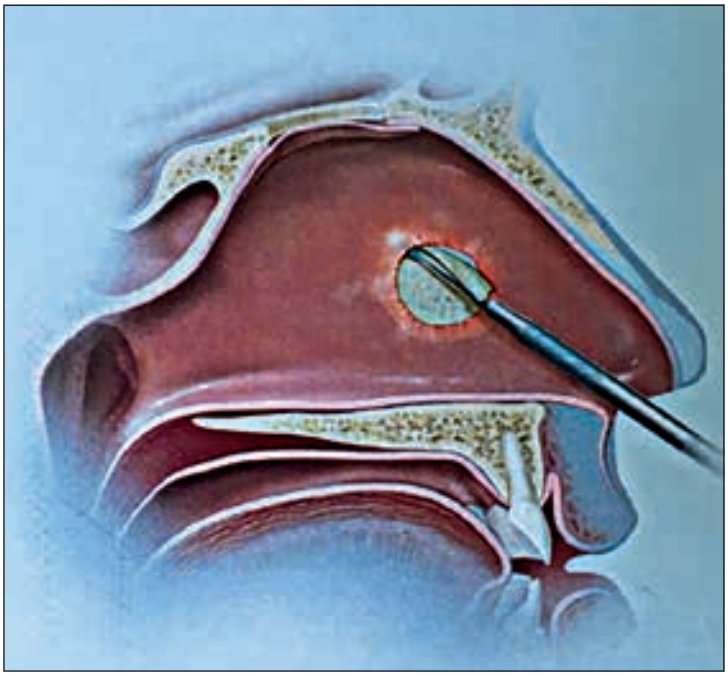

Fig. 14: Posizionamento dello xenoinnesto[12].

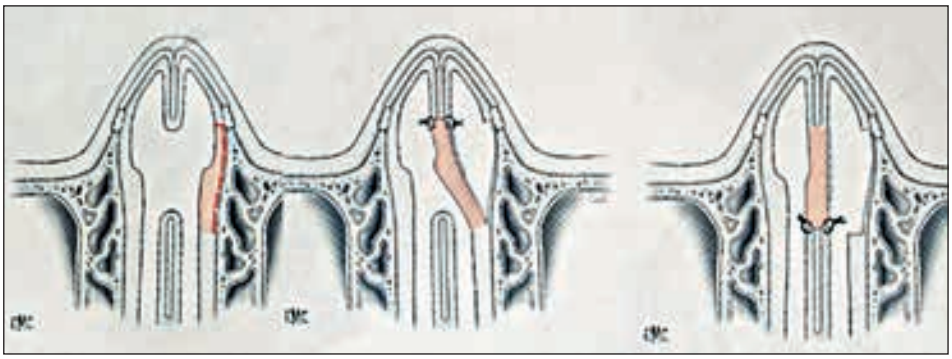

Fig. 15: Schema dei passaggi del lembo di turbinato inferiore[17].

la spina nasale antero-inferiore in fossa nasale e quindi suturati ai bordi della perforazione[7] (fig. 16).

- Lembo composito gengivo-buccale di Meyer: intervento in tre tempi, molto indaginoso; nel primo tempo si preleva cartilagine dalla conca e si posizione nella parte distale profonda del lembo mucoso della mucosa del labbro superiore; dopo 4 settimane si allestisce il lembo composito che viene sollevato, peduncolato sul frenulo labiale superiore, quindi passato attraverso un tunnel lungo la spina labiale superiore si porta il lembo nella fossa nasale e viene suturato ai margini della perforazione. Nel terzo tempo dopo 4 settimane si seziona il peduncolo del lembo.

A volte la settoplastica e la rinoplastica permettono di avere mucosa nasale in eccesso che può essere utilizzata per coprire la perforazione ma non deve essere la perforazione settale l'indicazione primaria a tali interventi[26,27].
Mocella et al. nel 2013 hanno proposto la rinosettoplastica riduttiva con l'innesto del gibbo osteocartilagineo come innesto e l'utilizzo dei lembi di scorrimento mucopericondrale per chiudere la perforazione[10,19].

Accesso esterno
Si è sempre usato poco in Italia, poiché le nostre scuole hanno sempre privilegiato le tecniche "chiuse"; questo accesso permette la chiusura di perforazioni medio-grandi.
Ha il vantaggio della migliore visione posteriore delle fosse nasali e della migliore esecuzione delle suture, ma oggi con le tecniche endoscopiche non hanno più un gran senso.
L'accesso esterno avviene attraverso un'incisione columellare come per la rinosettoplastica aperta, può essere a W inversa, a V o anche scalare, si prosegue lateralmente al margine vestibolare, si espone quindi la regione della punta, mettendo in evidenza la faccia superiore delle cartilagini alari e delle cartilagini laterali fino al margine inferiore delle ossa proprie del

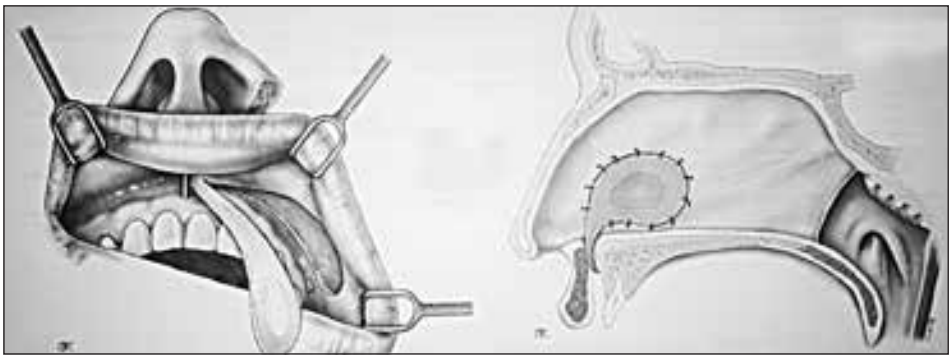

Fig. 16: Lembo di mucosa orale[28].

naso; si scolla quindi la mucosa settale per via sottopericondrale fino alla perforazione[21,25].
Esiste anche un accesso alo-facciale nel quale viene incisa a tutto spessore l'ala del naso fino al margine superiore della cartilagine alare; chiaramente questo accesso avrà una cicatrice evidente esteticamente.
Infine l'accesso sotto-labiale che permette di esporre la spina nasale anteriore attraverso un'incisione del vestibolo tra i due premolari, si arriva quindi con lo scollamento agli orifizi piriformi e si eseguono i tunnel inferiori e prosegue fino alla perforazione.

CONCLUSIONI

Nelle perforazioni piccole può essere sufficiente allestire un lembo monolaterale, nel qual caso però è sempre consigliato l'inserimento di un innesto, sempre con l'applicazione di silastic in fossa nasale ed il tamponamento nasale per una settimana; tuttavia la chiusura con lembi bilaterali è sempre auspicabile poiché si ha una guarigione più rapida e senza tensioni della mucosa.
I lembi devono essere sempre asimmetrici, sono quindi da preferire lembi settali da un lato associati a lembi di pavimento dall'altro per non far combaciare le linee di sutura; due sono le caratteristiche della perforazione che devono essere prese in considerazione nella programmazione dell'allestimento dei lembi: la grandezza e la posizione; quest'ultima va valutata con attenzione in particolare per la quantità di mucosa settale presente attorno da utilizzare per la chiusura.
In ogni caso l'utilizzo di innesti è sempre auspicabile; in particolare gli innesti con xenotrapianti sono sicuri e performanti e permettono di creare un supporto adeguato senza altri accessi chirurgici.

Bibliografia

1. Miles BA, Petrisor D, Kao H, Finn RA, Throckmorton GS. Anatomical variation of the nasal septum: analysis of 57 cadaver specimens. Otolaryngology-Head and Neck Surgery. 2007;36,362-368.
2. Castenuovo P, Ferreli F, Khodaei I, Palma P. Anterior ethmoidal artery septal flap for menagment of septal perforation. Arch Facial Plast Surgery. 2011 Nov-Dec;13(6):411-4.
3. Eviatar A, Myssiorek D. Repair of nasal septal perforation with tragal cartilage and perichondrium grafts. Otolaryngol Head Neck Surg. 1989;100:300-2.
4. Fairbanks DNF, Fairbanks GR. Bipedicled Nasal Septal Mucosal Flap. In: Grabb's Encyclopedia of Flaps. Head and neck Vol. 1. 4th ed. Wolters Kluwer; 2016.
5. Fairbanks DNF. Closure of nasalseptal perforations. Arch Otolaryngol Head Neck Surg. 1980;106:509-13.
6. Fairbanks DNF. Nasal septal perforation repair: 25-year experience with the flap and graft technique. Am J Cosmet Surg. 1994.
7. Feldman M, Jabourian Z. Oral mucosal flap for septal reconstruction. Grabb's Encyclopedia of Flaps. Head and neck Vol. 1. 4th ed. Wolters Kluwer; 2016.
8. Friedman M, Ibrahim H, Ramakrishnan V. Inferior turbinate flap for repair of nasal septal perforation. Laryngoscope. 2003;113(8):1425-1428.
9. Giacomini PG, Ferraro S, Di Girolamo S. Ottaviani F. Large nasal septal perforation repair by closed endoscopically assisted approach. Ann Plast Surg. 2011 Jun; 66(6):633-6.
10. Goodman WS, Strelzow VV. The surgical closure of nasoseptal perforations. Laryngoscope. 1982;92:121-4.
11. Gollom J. Perforation of the nasal septum, the reverse flap technique. Arch Otolaryngol Head Neck Surg. 1968;888:518–522.
12. Greywoode J, Hamilton J, Malhotra PS, et al. Repair of nasal septal perforation with porcine small intestinal submucosal xenograft. J Otol Rhinol. 2012;1(2).
13. Karlan MS, Ossoz R, Sisson GA. A compendium of intranasal flaps. Laryngoscope. 1982;92:121-4.
14. Lee HR, Ahn DB, Park JH, et al. Endoscopic repairment of septal perforation with using a unilateral nasal mucosal flap. Clin Exp Otorhinolaryngol. 2008;1(3):154-157.
15. Lee WC, Ming Ku PK, van Hasselt CA. New guidelines for endoscopic localization of the anterior ethmoidal artery: a cadaveric study. Laryngoscope. 2000;110(7):1173-1178.
16. La Rosa R, Fibbi A, Staffieri A. Chirurgia delle perforazioni settali. Chirurgia funzionale ed estetica del naso. Bologna. Planning Congressi Ed; 1999. p. 395-412.
17. Masing H, Gammert CH, Jaumann MP. Our concept concerning treatment of septal perforations. Laryngol Rhinol Otol (Stuttg). 1980;59:50.
18. Murrell GL, Karakla DW, Messa A. Free flap repair of septal perforation. Plast Reconstr Surg. 1998;102:818–21
19. Mocella S, Muia F, Giacomini PG, Bertossi D, REsidori E, Sgroi S. Innnovative technique for large septal perforatio repair and radiological evaluation. Acta Otorhinolaryngol Ital. 2013 Jun;33(3):202-14.
20. Mullace M, Gorini M. Sbrocca M, Artesi L, Mevio N. Management of nasal septal perforation using silicone nasal septal button. Acta Otorhinolaryngol Ital. 2006 Aug;26(4):216–218.

21. Newton JR, White PS, Lee MS. Nasal septal perforation repair using open septoplasty and unilateral bipedicled flaps. J Laryngol Otol. 2003;117(1):52-55.
22. Presutti L, Alicandri Ciufelli M, Marchioni D, Villari D, Marchetti A, Mattioli F. Nasal septal perforations: our surgical technique. See comment in PubMed Commons below Otolaryngol Head Neck Surg. 2007 Mar;136(3):369-72. (lembi pavimento)
23. Re M, Paolucci L, Romeo R, Mallardi V. Surgical treatment of nasal septal perforation. Our experience. Acta Otorhinolaryngol Ital. 2006 Apr;26(2):102-9.
24. Schultz-Coulon HJ. Nasal septum repair-plasty with pedicled flap technique in 126 patients: an analysis. Laryngorhinootologie. 1997;76(8):466-474.
25. Strelzow VV, Goodman WS. Nasoseptal perforations closure by external rhinoplasty. J Otolaryngol. 1978;7:43-8.
26. Sarandeses-Garcia A, Sulsenti G, Lopez-Amado M, Martinez-Vidal J. Septal perforation closure utilizing the backwards extraction-reposition technique of the quadrangular cartilage. J Laryngol Otol. 1999;113:721-4.
27. Tasca I, Compadretti GC. Closure of nasal septal perforation via endonasal approach. Otolaryngol Head Neck Surg. 2006;135(6):922-927.
28. Thomassin JM, Braccini F, Gabert K, Epron JP. Chirurgia delle perforazioni settali. Tecniche chirurgiche – chirurgia ORL e cervico-facciale. Editions Scientifiques et Medicale. Elsevier SAS Paris. 2000;46-135.
29. Tor Chiu, John Shaw Dunn. An anatomical study of Arteries of anterior Nasal Septum. Otolaryngology-Head and Neck Surgery. 2006;134,33-36
30. Vuyk HD, Zijlker TD. Nasal septal perforation, Otolaryngology. English GM editor Pyladelphia Lippincott. 1993;4:1-12.
31. Vuyk HD, Versluis JJ. Inferior turbinate flap for closure of septal perforation. Grabb's Encyclopedia of Flaps. Head and neck Vol. 1, 4th ed. Wolters Kluwer; 2016.
32. Woolford TJ, Jones NS. Repair of nasal septal perforations using local mucosal flaps and a composite cartilage graft. J Laryngol Otol. 2001;115(1):22-25.

SINUSITI ODONTOGENE E COMPLICANZE NASO-SINUSALI: CLASSIFICAZIONE E NUOVE PROSPETTIVE DI TRATTAMENTO MULTIDISCIPLINARE

A. M. Saibene, P. Lozza,
A. Maccari, C. Pipolo, G. Felisati

La sinusite odontogena ha un ruolo rilevante, anche se ancora oggi non ben definito, fra le patologie infettive dei seni paranasali. Sotto il profilo numerico, l'eziologia odontogena, in passato ritenuta alla base del 10% del totale delle sinusiti, è ritenuta responsabile oggi almeno del 30% dei casi[1,2]; mentre fra tutti i casi trattati con chirurgia endoscopica dei seni paranasali, si stima che l'8% siano considerabili come odontogeni[3].
A dispetto di un'incidenza tutt'altro che trascurabile, le sinusiti odontogene sono state considerate a lungo, dagli specialisti in otorinolaringoiatria, una malattia in progressiva scomparsa, con sporadici casi residui legati alla sostanziale assenza di assistenza sanitaria odontoiatrica tipica di molti paesi in via di sviluppo.
Il disinteresse pressoché totale della comunità otorinolaringoiatrica per la patologia odontogena è facilmente apprezzabile se consideriamo la scarsa produzione scientifica sull'argomento sino agli anni '90. Solo dagli ultimi anni dello scorso secolo, infatti, le sinusiti odontogene sono tornate a essere argomento di interesse per la comunità scientifica, non da ultimo per un aumento dell'incidenza che ha coinvolto negli ultimi 15 anni soprattutto i paesi occidentali[3]. Tale aumento potrebbe apparire quantomeno inatteso nel nostro Paese se si pensa a quanto siano capillari e facilmente disponibili le cure odontoiatriche. Tuttavia, da un lato e per certi versi sorprendentemente, è rimasta sostanzialmente invariata la capacità di generare sinusiti secondarie a patologie o trattamenti dentali tradizionali (ascessi apicali, granulomi, penetrazione di materiali endodontici, ecc.), mentre sono aumentate in modo rilevante le sinusiti secondarie ai nuovi trattamenti odontoiatrici quali il posizionamento di impianti o l'esecuzione di procedure di rialzo del seno mascellare a scopo preimplantologico.
Lo specialista otorinolaringoiatra si trova quindi oggi a doversi confrontare non solo con le sinusiti odontogene propriamente dette, ovvero con tutte le condizioni infiammatorie naso-sinusali causate da patologie di interesse odontoiatrico come parodontiti, pulpiti o infezione originanti da cisti odon-

togene, ma anche con tutta una serie di quadri patologici più articolati che vanno dalla semplice dislocazione/migrazione di un impianto all'interno del seno mascellare sino a infezioni di materiale osseo innestato a livello del pavimento del seno mascellare.
Risulta evidente come a questo punto la definizione tradizionale di "sinusite odontogena" appaia in qualche modo limitante: a rigore di etimologia, infatti, molti di questi quadri patologici non possono essere definiti propriamente odontogeni in quanto non strettamente legati a patologia dentale (ad esempio una sinusite secondaria a peri-implantite), mentre altri, come la semplice dislocazione implantare nelle cavità naso-sinusali, non rappresentano di *per se* una sinusite.
L'adozione di una più moderna definizione di "complicanze naso-sinusali di patologia o trattamento odontoiatrico" (dall'inglese "sinonasal complications of dental disease or treatment", da cui l'acronimo SCDDT) ha tentato quindi di integrare in un'unica definizione nosologica le sinusiti odontogene classiche, con altri frequenti quadri di patologia naso-sinusale, quali appunto gli eventi avversi correlati all'implantologia e gli eventi avversi legati al rialzo del seno mascellare[4,5].
Il nostro gruppo di lavoro ha contestualmente proposto nel 2013 una classificazione delle SCDDT con lo scopo di creare dei protocolli di trattamento standardizzati e di incoraggiare una proficua collaborazione non solo tra i diversi gruppi di otorinolaringoiatri attivi sull'argomento ma anche – e soprattutto – tra professionisti afferenti a diverse branche specialistiche.

QUADRI PATOLOGICI

Sulla base della loro eziologia, le SCDDT vengono pertanto suddivise (tab. 1) in tre gruppi:

1. complicanze di procedure di chirurgia ossea ricostruttiva del mascellare posteriore edentulo;
2. complicanze di procedure implantologiche; e
3. patologia odontogena e complicanze di trattamenti odontoiatrici "classici".

Ciascun gruppo è stato ulteriormente suddiviso in classi differenti in base alla situazione clinica di partenza e alle modalità di trattamento proposte. Vale tuttavia la pena notare che alcuni pazienti possono presentarsi con situazioni cliniche complesse che possono essere ricondotte allo stesso tempo a classi differenti. Per risolvere tali casi dubbi, è stato aggiunto un sistema di "prioritizzazione" (fig. 1) basato sulle alterazioni dell'omeostasi naso-sinusale: tali alterazioni sono più marcate nei pazienti del gruppo 1 e vanno incontro a una graduale riduzione via via che si scende sino alla classe 3b del gruppo 3.

GRUPPO	CLASSE	PATOLOGIA	TRATTAMENTO
I – Complicanze di trattamento preimplantologico			
	1	Sinusite in esiti di rialzo del seno mascellare con COA	**Combinato**: FESS + rimozione del materiale infetto per via transasale o transorale + chiusura COA
II – Complicanze di trattamento implantologico			
	2a	Sinusite in osteite perimplantare/impianto iuxtaosseo con COA	**Combinato**: FESS + rimozione impianto + chiusura COA
	2b	Sinusite in dislocazione implantare con COA	**Combinato**: FESS con rimozione impianto + chiusura COA
	2c	Sinusite in dislocazione implantare	FESS con rimozione impianto
	2d	Dislocazione implantare in assenza di sinusite	Rimozione impianto con: - approccio esclusivo orale (endoscopic-assisted attraverso la fossa canina, lembo osseo peduncolato) - approccio esclusivo endoscopico transnasale
III – Complicanze di patologia o trattamento odontoiatrico "classici"			
	3a	Sinusite con COA	**Combinato**: FESS + chiusura COA
	3b	Sinusite	FESS

Tab. 1: Classificazione e protocolli chirurgici: la tabella presenta la classificazione in gruppi e classi delle SCDDT. Accanto a ciascuna classe viene presentato il tipo di trattamento chirurgico proposto, con particolare attenzione all'utilizzo degli approcci combinati orali e nasali. Si deve ricordare che con il termine di comunicazione oro-antrale (COA) vengono indicate nella classificazione sia le fistole esistenti al momento della presentazione del paziente che le comunicazioni iatrogene che vengono realizzate per consentire il trattamento chirurgico stesso. FESS = chirurgia endoscopica funzionale dei seni paranasali.

Gruppo 1

Al gruppo 1 appartengono tutte le complicanze che fanno seguito alle procedure pre-implantologiche, dove lo scopo dell'odontoiatra/chirurgo orale è quello di ottenere uno spessore verticale dell'osso mascellare sufficiente a garantire la stabilità degli impianti. Gli interventi comunemente eseguiti vengono classificati in due categorie fondamentali: il mini rialzo (o rialzo crestale) e il grande rialzo. In entrambi i casi, l'intervento consiste nell'in-

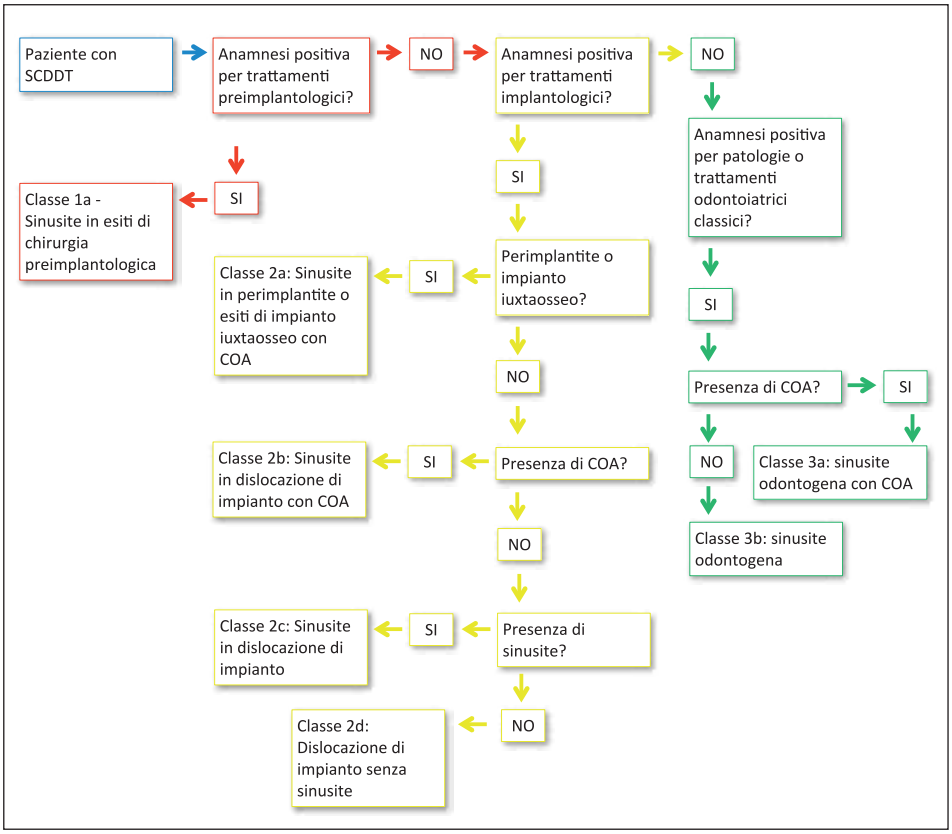

Fig. 1: Flow chart di classificazione. La flow chart consente la classificazione univoca di ciascun caso di SCDDT che si presenta allo specialista. La classificazione risulta utile non solo per il confronto tra i risultati nelle diverse classi, ma anche per orientare verso protocolli di trattamento ben definiti. COA: comunicazione oro-antrale.

serimento di un innesto osseo a livello del pavimento del seno mascellare, che viene posto al di sotto del rivestimento mucoso (membrana schneideriana) che a sua volta viene contestualmente rialzato. Le complicanze possono essere conseguenti alla realizzazione di innesti eseguiti con differenti materiali (autologo, omologo, eterologo o con materiali di sintesi come l'idrossiapatite), ponendo talora problemi differenti quando necessiti una chirurgia riparatrice secondaria. Le complicanze del rialzo di seno possono andare a intaccare il solo *graft* osseo oppure oltrepassare (spontaneamente o per manovre chirurgiche imprudenti) la mucosa di rivestimento del seno e manifestarsi come sinusite, acuta o cronica. Se il seno mascellare è indenne dal processo flogistico, che resta confinato all'innesto, il materiale infetto può essere rimosso dall'odontoiatra attraverso un accesso orale, con ottime possibilità di guarigione e senza intaccare l'omeostasi naso-sinusale[6]. Qualora invece l'interruzione della membrana

schneideriana esponga l'innesto all'interno delle cavità sinusali, il rischio di infezione aumenta a causa della contaminazione da parte della normale flora naso-sinusale e aumentano le possibilità di insorgenza di una sinusite, inizialmente mascellare, che progressivamente può andare a interessare tutte le cavità naso-sinusali grazie anche all'efficace funzione di *reservoir* batterico realizzata dall'innesto[7].
Pronto riconoscimento della complicanza, impostazione di un'adeguata terapia antibiotica per via orale ed eventuale rimozione del materiale innestato per via trans-orale sono le basi per minimizzare il rischio di cronicizzazione.
È importante ricordare che oltre alla perforazione iatrogena della membrana Schneideriana, le chance di integrazione dell'innesto osseo possono essere drasticamente ridotte anche da una storia clinica di sinusiti o dalla presenza di un ostacolo al drenaggio o alla ventilazione del seno mascellare che precedano l'intervento riabilitativo. Tali problematiche (le cosiddette controindicazioni otorinolaringoiatriche al rialzo del seno mascellare) vanno quindi identificate prima dell'esecuzione dell'elevazione del pavimento del seno mascellare[8,9], dal momento che il rialzo *per se* determina una importante modificazione dell'anatomia e (temporaneamente) della fisiologica *clearance* del seno mascellare stesso.
La prevenzione delle complicanze del rialzo del seno mascellare passa quindi anche dall'identificazione e dal trattamento delle controindicazioni otorinolaringoiatriche alla procedura. Come ipotizzato da Pignataro et al.[8], tali controindicazioni possono essere sia di tipo assoluto (non risolvibili, come fibrosi cistica o precedenti trattamenti radioterapici del massiccio) che relativo (pregresse sinusiti croniche o ricorrenti, deviazioni del setto, alterazioni anatomiche dei turbinati ostruenti il complesso ostiomeatale, etc.) e come tali aggredibili per consentire una corretta osteointegrazione dell'innesto. Merita qui ricordare come nell'esperienza di alcuni autori[10-12] il trattamento di questo tipo di controindicazioni possa essere eseguito in un unico tempo chirurgico congiuntamente al rialzo del seno mascellare.
Dal punto di vista aneddotico, è bene citare che alle complicanze del gruppo I si ascrivono anche le sinusiti che fanno seguito a intervento di osteotomia secondo Le Fort I per il trattamento dei dismorfismi del $^{1}/_{3}$ medio del volto.

Gruppo 2
Tutti i pazienti che sviluppano una complicanza naso-sinusale dopo la realizzazione di una procedura implantologica appartengono al gruppo 2 (ad esclusione di quelli che abbiano fatto anche rialzo del seno – vedi ordine di prioritizzazione – fig. 1). Gli impianti che hanno generato sinusite secondaria possono essere sia di tipo endo-osseo (i più frequentemente utilizzati e meglio studiati), ma anche iuxtaosseo (o sottoperiosteo, secondo la dizione anglosassone – meno utilizzati e poco supportati dal punto di vista scientifico) o ancora zigomatici.

Gli impianti, per loro stessa natura, agiscono da corpo estraneo e, pur non essendo l'infezione inevitabile in caso di esposizione[13], la loro presenza facilita insorgenza e cronicizzazione di patologie naso-sinusali per la loro azione di supporto nei confronti del biofilm batterico, tallone di Achille di quasi tutti i supporti protesici[14]. Una perimplantite (o osteite peri-implantare) sostenuta da una infezione batterica, la penetrazione all'interno del seno mascellare di un impianto con esposizione della superficie implantare o, evidentemente, la completa dislocazione di un impianto nelle cavità naso-sinusali, possono rappresentare l'origine di una patologia naso-sinusale infiammatoria/infettiva[15,16].
Nella classe 2a troviamo la patologia più complessa (di questo gruppo) dal punto di vista diagnostico e terapeutico, ovvero la sinusite legata a perimplantite, accompagnata o meno dalla presenza di una comunicazione oro-antrale. Quando si proceda a intervento chirurgico per sinusite odontogena, gli impianti, anche solo parzialmente sospetti per osteite, devono essere rimossi per l'elevato rischio di recidiva dell'infezione naso-sinusale. Nella nostra casistica i pochi casi di recidiva sono stati quasi sempre legati al mantenimento di un impianto "dubbio" su pressione dell'odontoiatra. A questa classe (2a) appartengono anche gli impianti iuxtaossei, estremamente diffusi negli anni '60 e '70, ma attualmente sconsigliati per l'elevata percentuale di fallimenti a distanza[17] legata a mancata osteointegrazione e infezioni. Questi impianti possono causare ingente riassorbimento osseo e determinare la comparsa di enormi fistole oroantrali nel mascellare superiore posterolaterale, e – nei casi peggiori – anche oronasali, che rendono necessaria la riparazione mediante lembi locali.
Alla classe 2b fanno invece capo i casi in cui, oltre alla sinusite, è presente una comunicazione oroantrale e l'impianto responsabile risulta migrato all'interno delle cavità naso-sinusali. In questi casi la fonte di infezione da trattare è duplice, dal momento che, da una parte, l'impianto dislocato funge ancora una volta da reservoir batterico, mentre la comunicazione con il cavo orale permette il continuo rifornimento di infettanti a livello delle cavità nasali.
Alla classe 2c si ascrivono invece le situazioni lievemente meno complesse, in cui il processo flogistico naso-sinusale è indotto dalla presenza di uno o più impianti dislocati, che devono essere rimossi per garantire la guarigione del paziente, ma non sussiste una comunicazione oro-antrale. Sebbene la maggior parte degli impianti migri sul pavimento del seno mascellare per ovvi motivi anatomici, la clearance muco-ciliare può spostare il corpo estraneo fino all'ostio sinusale, più raramente anche all'interno delle fosse nasali o, ancora meno comunemente, nel contesto delle cellette etmoidali o persino nello sfenoide. Non sono citati casi di impianti migrati all'interno del seno frontale, nei confronti dei quali l'anatomia del recesso agisce da invalicabile protezione.
L'ultima classe di questo gruppo, la 2d, è una delle più peculiari: ospita infatti tutti quei pazienti in cui la migrazione dell'impianto all'interno delle cavità

naso-sinusali non ha dato origine ad alcun processo flogistico. In questi casi il trattamento, a nostro avviso indispensabile, ha lo scopo di prevenire la comparsa di possibili eventi flogistici cronici. In questi casi l'infezione secondaria è molto più frequente rispetto alla semplice penetrazione nel seno della porzione superiore di un impianto per il resto osteo-integrato (rilievo casuale molto frequente all'imaging dei seni paranasali). I motivi di questa maggiore frequenza sono probabilmente correlati al fatto che l'impianto migrato e libero nel seno, raramente è coperto dalla Schneideriana e inoltre è soggetto a movimento in relazione a movimenti del capo.

Gruppo 3

Il gruppo 3 ospita ancora oggi la percentuale più elevata di pazienti e, pur essendo sostanzialmente relativo alle sinusiti odontogene "tradizionali", risulta essere il più vario per quanto riguarda le eziologie[18]. Se da una parte troviamo infatti le complicanze odontogene "classiche" che seguono parodontiti, pulpiti o infezioni di cisti odontogene, dall'altro ci sono invece le complicanze iatrogene legate a trattamenti odontoiatrici quali, a titolo esemplificativo, endodonzia o estrazioni. Il gruppo 3 è ulteriormente suddiviso in 2 classi, che si distinguono per la presenza (3a) o assenza (3b) di una comunicazione oro-antrale. Il trattamento delle fistole oro-antrali in presenza di patologia naso-sinusale, rappresenta un argomento piuttosto dibattuto perché alcuni Autori ritengono che, una volta curata la patologia infettiva, la comunicazione tenda a chiudersi spontaneamente. Nella nostra esperienza tale chiusura non si è verificata costantemente e pertanto riteniamo che la riparazione chirurgica della fistola sia mandatoria per la guarigione del paziente e debba essere preferibilmente eseguita contestualmente al trattamento endoscopico naso-sinusale.

SCDDT e micosi

Concludendo questa disamina dei principali quadri patologici delle SCDDT, è necessario ricordare che le forme infiammatorie non implicano necessariamente un'eziologia batterica. Sebbene per motivi di semplicità questo aspetto non sia differenziato nella classificazione, la presenza di infezioni fungine, rigorosamente extra-mucose e non invasive (fungus ball) è estremamente frequente nelle SCDDT[19]. Tali SCDDT micotiche appartengono quindi a tutti e tre i gruppi e il loro trattamento non differisce dalle forme batteriche, eccezion fatta per la rimozione delle concrezioni di ife dalle cavità naso-sinusali. Nel caso il fungus ball non sia collegato a trattamento implantare o pre-implantare verrà classificato nel gruppo 3 analogamente alle forme batteriche. Anche il trattamento farmacologico post intervento non differisce da quello delle altre SCDDT dal momento che, come largamente sostenuto in letteratura:

1. non è necessaria alcuna terapia antimicotica locale o sistemica e
2. la co-infezione batterica è costante[20,21] e richiede pertanto una adeguata copertura antibatterica.

La sintomatologia clinica abitualmente non permette di distinguere queste forme, che hanno però un aspetto patognomonico sia alla TC che alla RMN. Alla TC il fungus ball presenta frequentemente, all'interno dell'opacamento sinusale, un segnale "iron-like" dovuto all'accumulo di metalli pesanti nel *core* micotico, mentre alla RMN queste forme appaiono caratterizzate, nelle sequenze pesate in T2, da un *signal void* ben identificabile.

APPROCCIO CHIRURGICO

Il nostro gruppo ha proposto, contestualmente alla classificazione delle SCDDT, un protocollo chirurgico per i casi resistenti a terapia medica[4,5]. Il protocollo non ha tanto lo scopo di presentare approcci innovativi, in quanto le soluzioni proposte fanno parte del bagaglio abituale dell'otorinolaringoiatra o, alternativamente, del chirurgo orale e maxillofacciale, bensì quello di suggerire delle soluzioni adatte alle diverse situazioni cliniche, con particolare attenzione laddove siano necessari approcci combinati per garantire il miglior risultato chirurgico. Gli approcci proposti, riassunti nella tabella 1, possono consistere infatti nel solo trattamento endoscopico naso-sinusale (FESS più o meno estese) o combinarlo con tecniche endorali che consentono sia l'asportazione dei materiali o degli elementi dentari infetti che la riparazione delle comunicazioni oro-antrali e oronasali secondo la loro ampiezza.
Per quanto riguarda il gruppo 1 il trattamento, a nostro parere, richiede la combinazione tra FESS e approccio orale. Le fasi fondamentali dell'intervento, infatti, sono, da una parte, la realizzazione di un'ampia antrostomia mediomeatale volta a ripristinare il drenaggio naso-sinusale e, dall'altra, la meticolosa asportazione di tutto il materiale da innesto infetto, anche nel caso di complicanze facenti seguito a procedure secondo Le Fort. La prima parte dell'intervento si avvale quindi dell'endoscopia, che viene diretta a tutti i seni paranasali interessati dal processo flogistico e che si avvale di ottiche angolate per dominare la porzione più ampia possibile del seno mascellare. La rimozione degli innesti avviene solitamente per via transorale, dal momento che non sempre una loro completa rimozione è possibile per via endoscopica (ricordiamo che anche con strumenti e ottiche di massima angolatura alcune aree del recesso alveolare del mascellare risultano sostanzialmente non raggiungibili[22]. Rimuovere completamente i *graft* potenzialmente infetti è la chiave per la guarigione del paziente e in casi sporadici un secondo debridement e una toilette del seno mascellare possono rendersi necessarie, previa anestesia locale, anche dopo l'intervento per rimuovere frammenti non visualizzati durante la procedura.
Per quanto riguarda il gruppo 2, i trattamenti sono differenziati secondo le diverse sottoclassi. Nel caso di infezioni peri-implantari (2a) l'endoscopia naso-sinusale deve essere associata alla rimozione di tutti gli impianti

infetti o sospetti tali, nonché alla chiusura di eventuali comunicazioni oro-antrali già presenti al momento della diagnosi o formatesi dopo l'estrazione dell'impianto[15,16]. Rimozione implantare e plastica della comunicazione vengono pertanto eseguite per via transorale, a maggior ragione se sono presenti fistole estremamente ampie come quelle causate dagli impianti iuxtaossei. La chiusura del tramite fistoloso, che è presente anche nei pazienti di classe 2b e 3a, può essere eseguita con diverse tecniche (lembo di mucosa vestibolare secondo Rehrmann, lembo di bolla adiposa del Bichat o combinazioni di questi lembi), ed è necessaria per limitare le chance di una nuova contaminazione del seno mascellare e anche per evitare il passaggio di cibo e liquidi nelle cavità nasosinusali. Per quanto riguarda la classe 2b, l'approccio endorale per la chiusura della comunicazione deve essere associato al trattamento endoscopico endonasale che sarà rivolto sia alla rimozione dell'impianto, che alla bonifica di tutte le cavità sinusali coinvolte dal processo flogistico. Un simile approccio endoscopico, in questo caso condotto in modo esclusivo, è invece il cardine del trattamento dei pazienti di classe 2c. In presenza invece della sola migrazione dell'impianto senza presenza di sinusite (classe 2d), gli approcci accettabili possono essere numerosi: la rimozione in endoscopia endonasale è per l'otorinolaringoiatra sicuramente la scelta più ovvia, nonché l'unica praticabile nelle dislocazioni non mascellari, ma non vanno dimenticate anche le tecniche esterne come l'approccio endoscopico mini-invasivo dalla fossa canina[23], l'approccio "double barrell"[24] o la creazione di sportelli osteotomici lasciati peduncolati alla membrana di Schneider[25]. Nei pazienti del gruppo 3 il cardine del trattamento è endoscopico endonasale, ed è volto alla bonifica di tutte le cavità naso-sinusali coinvolte. L'approccio combinato è riservato ai casi del gruppo 3a, in cui è necessario procedere anche alla chiusura della comunicazione oro-antrale. Non va mai dimenticato, tuttavia, il trattamento della patologia odontoiatrica di base, così come la rimozione di eventuali corpi estranei non implantari (soprattutto elementi dentari e radici, ma anche materiale da impronta o frammenti di strumenti chirurgici). Da ultimo, in presenza di sinusiti micotiche del tipo "fungus ball" la rimozione delle concrezioni per via endonasale garantisce ottime possibilità di guarigione, così come l'esecuzione di abbondanti lavaggi endosinusali con fisiologica, e, nelle nostre mani, anche H_2O_2, al termine dell'intervento.

CURA POSTOPERATORIA

Come e più che nella sinusite rinogena, una corretta gestione postoperatoria del paziente risulta fondamentale per massimizzare le chance di riuscita dell'intervento. Gran parte di questa gestione è, a nostro avviso, sovrapponibile a quella del paziente sottoposto a FESS per qualsiasi altra causa. Può ovviamente assumere, sia nei tempi del follow-up, che nelle

scelte operative (tipologia dei prodotti topici, modalità e frequenza delle medicazioni) le forme più familiari al singolo chirurgo. Va però segnalato che tale gestione assume anche alcuni aspetti peculiari.
Il primo aspetto da considerare è quello della terapia antibiotica postoperatoria e deve tenere conto sia della grande quantità di patogeni resistenti riscontrati in queste forme, che dei frequenti trattamenti antibiotici già eseguiti da questi pazienti[4,20]. In assenza di un antibiogramma, la terapia che garantisce le migliori possibilità di successo, nelle nostre mani, è quella con 750 mg di levofloxacina in monosomministrazione per 5 giorni, seguita da 500 mg in monosomministrazione per altri 10 giorni nel periodo post-operatorio. In caso di allergie riferite ad antibiotici della classe dei fluorochinoloni, l'utilizzo di una cefalosporina di III generazione può essere parimenti indicato, pur avendo efficacia lievemente inferiore. In caso di fallimento della terapia antibiotica, con persistenza di secrezioni purulente al termine della terapia, è consigliabile eseguire un tampone nasale, dopo almeno 48 h di wash out farmacologico, e intraprendere una nuova terapia secondo il risultato dell'antibiogramma.
Il secondo aspetto da tenere in considerazione è quello dell'igiene orale. Il paziente sottoposto a trattamento combinato tende a sottostimare l'importanza della cura del cavo orale nell'immediato postoperatorio o, nei casi peggiori, a evitarla deliberatamente per timore di provocare lesioni. È bene invece ricordare la necessità di una eccellente igiene sia tramite pulizia con spazzolino, generalmente morbido ed evitando l'area delle suture per qualche giorno, sia con sciacqui con collutori a base di clorexidina per 7-10 giorni e, comunque, fino alla rimozione delle suture endorali.

CONCLUSIONI

Lo scenario proteiforme e complesso delle SCDDT viene spesso sottovalutato o sminuito non solo dagli otorinolaringoiatri, che spesso non trovano (e talora a torto) una vera sfida diagnostica e chirurgica in questo campo, ma anche da odontoiatri e chirurghi maxillofacciali. La necessità di unire diverse competenze, a nostro avviso essenziale per ottenere un buon trattamento di queste patologie, viene spesso disattesa per ragioni frequentemente banali e porta spesso a osservare casi trascurati o trattati in modo incompleto, superficiale o errato. Cure antibiotiche eccessivamente lunghe, legate alla stupida negazione della complicanza per timore di rivalse medico-legali, ovvero chirurgie troppo aggressive, che impediscono qualsiasi ulteriore riabilitazione protesica, o ancora, trattamenti incongrui esitanti in ripetute recidive di malattia, restano purtroppo troppo frequenti.
La soluzione migliore per questi pazienti, e per il nostro gruppo l'unica veramente praticabile, è quella di fornire un approccio multidisciplinare completo, dalla fase diagnostica a quella della riabilitazione che segue il

trattamento[26]. Classificazioni e terminologie comuni, associate a protocolli condivisi, sono la base per consentire i migliori risultati, con un guadagno sia in termini di salute dei pazienti che di spesa, ottimizzando e focalizzando gli interventi anche a scopo preventivo.

Bibliografia

1. Mehra P, Jeong D. Maxillary sinusitis of odontogenic origin. Curr Infect Dis Rep. 2008;10:205–210.
2. Patel NA, Ferguson BJ. Odontogenic sinusitis: An ancient but under-appreciated cause of maxillary sinusitis. Curr Opin Otolaryngol Head Neck Surg. 2014;20:24–28.
3. Hoskison E, Daniel M, Rowson JE, Jones NS. Evidence of an increase in the incidence of odontogenic sinusitis over the last decade in the UK. J Laryngol Otol. 2012;126:43–46.
4. Felisati G, Chiapasco M, Lozza P, Saibene AM, Pipolo C, Zaniboni M, Biglioli F, Borloni R. Sinonasal complications resulting from dental treatment: outcome-oriented proposal of classification and surgical protocol. Am J Rhinol Allergy. 2013;27:e101-106.
5. Chiapasco M, Felisati G. Sinonasal complications of dental disease and treatment. Stuttgart: Thieme; 2015.
6. Testori T, Drago L, Wallace SS, Capelli M, Galli F, Zuffetti F, Parenti A, Deflorian M, Fumagalli L, Weinstein RL, Maiorana C, Di Stefano D, Valentini P, Giannì AB, Chiapasco M, Vinci R, Pignataro L, Mantovani M, Torretta S, Pipolo C, Felisati G, Padoan G, Castelnuovo P, Mattina R, Del Fabbro M. Prevention and treatment of postoperative infections after sinus elevation surgery: clinical consensus and recommendations. Int J Dent. 2012;2012:365809.
7. Saibene AM, Pipolo GC, Lozza P, Maccari A, Portaleone SM, Scotti A, Borloni R, Messina F, Di Pasquale D, Felisati G. Redefining boundaries in odontogenic sinusitis: a retrospective evaluation of extramaxillary involvement in 315 patients. Int Forum Allergy Rhinol. 2014 Dec;4(12):1020-3. doi: 10.1002/alr.21400. Epub 2014 Sep 4.
8. Pignataro L, Mantovani M, Torretta S, Felisati G, Sambataro G. ENT assessment in the integrated management of candidate for (maxillary) sinus lift. Acta Otorhinolaryngol Ital. 2008;28:110-119.
9. Moreno Vazquez JC, Gonzalez de Rivera AS, Gil HS, Mifsut RS. Complication Rate in 200 Consecutive Sinus Lift Procedures: Guidelines for Prevention and Treatment. J Oral Maxillofac Surg. 2013 [Epub ahead of print]
10. Felisati G, Borloni R, Chiapasco M, Lozza P, Casentini P, Pipolo C. Maxillary sinus elevation in conjunction with transnasal endoscopic treatment of rhino-sinusal pathoses: preliminary results on 10 consecutively treated patients. Acta Otorhinolaryngol Ital. 2010;30:289-293.
11. Abu-Ghanem S, Kleinman S, Horowitz G, Balaban S, Reiser V, Koren I. Combined maxillary sinus floor elevation and endonasal endoscopic sinus surgery for coexisting inflammatory sinonasal pathologies: a one-stage double-team procedure. Clin Oral Implants Res. 2015 Dec;26(12):1476-81. doi: 10.1111/clr.12497. Epub 2014 Oct 16.
12. Falco A, Amoroso C, Berardini M, D'Archivio L. A retrospective study of clinical and radiologic outcomes of 69 consecutive maxillary sinus augmentations associated with functional endoscopic sinus surgery. Int J Oral Maxillofac Implants. 2015 May-Jun;30(3):633-8. doi: 10.11607/jomi.3757.
13. Abi Najm S, Malis D, El Hage M, Rahban S, Carrel JP, Bernard JP. Potential adverse events of endosseous dental implants penetrating the maxillary sinus: long-term clinical evaluation. Laryngoscope. 2013 Dec;123(12):2958-61. doi: 10.1002/lary.24189. Epub 2013 Oct 2.
14. Chiapasco M, Felisati G, Maccari A, Borloni R, Gatti F, Di Leo F. The management of complications following displacement of oral implants in the paranasal sinuses: a multicenter clinical report and proposed treatment protocols. Int J Oral Maxillofac Surg. 2009 Dec;38:1273-1278.

15. Raghoebar GM, van Weissenbruch R, Vissink A. Rhino-sinusitis related to endosseous implants extending into the nasal cavity. A case report. Int J Oral Maxillofac Surg 2004; 33:312-314.
16. Jung JH, Choi BH, Jeong SM, Li J, Lee SH, Lee HJ. A retrospective study of the effects on sinus complications of exposing dental implants to the maxillary sinus cavity. Oral Surg Oral Med Oral Pathol Oral Radiol Endod. 2007;103:623-625.
17. Zwerger S, Abu-Id MH, Kreusch T. [Long-term results of fittig subperiosteal implants: report of twelve patient cases]. Mund Kiefer Gesichtschir. 2007;11:359-362.
18. Giovannetti F, Priore P, Raponi I, Valentini V. Endoscopic Sinus Surgery in Sinus-Oral Pathology. J Craniofac Surg. 2014 Apr 3. [Epub ahead of print].
19. Nicolai P, Lombardi D, Tomenzoli D, Villaret AB, Piccioni M, Mensi M, Maroldi R. Fungus ball of the paranasal sinuses: experience in 160 patients treated with endoscopic surgery. Laryngoscope. 2009;119:2275-2279.
20. Saibene AM, Vassena C, Pipolo C, Trimboli M, De Vecchi E, Felisati G, Drago L. Odontogenic and rhinogenic chronic sinusitis: a modern microbiological comparison. Int Forum Allergy Rhinol. 2016 Jan;6(1):41-5. doi: 10.1002/alr.21629. Epub 2015 Sep 8.
21. Wang JH, Lee BJ, Jang YJ. Bacterial coinfection and antimicrobial resistance in patients with paranasal sinus fungus balls. Ann Otol Rhinol Laryngol. 2010;119:406-411.
22. Felisati G, Chiapasco M, Biglioli F, Borloni R, Lozza P, Pipolo C, Zaniboni M. Surgical Treatment. In: Chiapasco M, Felisati G. Sinonasal complications of dental disease and treatment. Stuttgart: Thieme; 2015. p. 84-125.
23. Mantovani M, Pipolo C, Messina F, et al. Antral retriever and displaced dental implants in the maxillary sinus. J Craniofac Surg. 2011;22:2275–2277.
24. Albu S. The “double-barrel” approach to the removal of dental implants from the maxillary sinus. Int J Oral Maxillofac Surg. 2013; 42:1529-1532.
25. Biglioli F, and Goisis M. Access to the maxillary sinus using a bone flap on a mucosal pedicle: Preliminary report. J Craniomaxillofac Surg. 2002;30:255–259.
26. Felisati G, Saibene AM, Pipolo C, Mandelli F, Testori T. Implantology and otorhinolaryngology team-up to solve a complicated case. Implant Dent. 2014 Oct;23(5):617-21. doi: 10.1097/ID.0000000000000146.

PAPILLOMA INVERTITO NASO-SINUSALE: ALTERAZIONI GENETICHE ED EVOLUZIONE NEL TRATTAMENTO

M. Re, A. Bertini, M. Tomasetti,
E. Giorgini, C. Rubini, A. Napolitano

INTRODUZIONE

I papillomi invertiti naso-sinusali sono delle neoplasie epiteliali benigne che originano dalla membrana schneideriana, mucosa respiratoria naso-sinusale di derivazione ectodermica, la quale differisce embriologicamente dalla mucosa di derivazione endodermica delle vie respiratorie superiori[1].
Questo particolare epitelio può dare origine a 3 tipi istologicamente distinti di papillomi: invertito, esofitico (fungiforme, settale e squamoso), e oncocitico (a cellule cilindriche e colonnari).
Nel 1854, Ward e Billroth[2] per primi hanno documentato l'insorgenza di un papilloma nella cavità naso-sinusale; Kramer e Som[3] nel 1935 hanno distinto queste entità dai semplici polipi e Reingertz, nel 1938[4] è stato il primo a descrivere la capacità di proliferazione dell'epitelio neoplastico all'interno del tessuto stromale connettivale, definendo il termine "invertito".
Da allora, diversi nomi sono stati utilizzati per caratterizzare questi 3 diversi tipi di papilloma, finché, nel 1991, la WHO (World Health Organization) ha definitivamente classificato i papillomi naso sinusali in 3 diversi sottotipi istopatologici: invertito, esofitico e oncocitico[5].
I papillomi naso-sinusali rappresentano lo 0,4%-4,7% di tutti i tumori nasali e il 2-3% dei polipi nasali con un'incidenza compresa tra 0,74 e 1,5 casi su 100 000 abitanti l'anno[6,7]. I papillomi invertiti e i papillomi esofitici sono i sottotipi più frequentemente diagnosticati, ognuno dei quali costituisce quasi la metà di tutti i papillomi naso-sinusali, mentre i papillomi oncocitici sono gli istotipi più rari e vengono riscontrati nel 3%-5% dei casi[8,9].
La maggior parte dei papillomi naso-sinusali insorge, negli individui caucasici, tra la 4ª e la 6ª decade di vita con una predominanza nel sesso maschile (rapporto maschio/femmina variabile da 3:1 a 8:1) per i papillomi invertiti ed esofitici, mentre gli oncocitici non mostrano predilezione di sesso[1,7,10]. Sono stati anche descritti casi isolati di papilloma invertito in età pediatrica[11].

Il papilloma invertito ed oncocitico originano generalmente dalla parete nasale laterale, dal seno etmoidale, dal seno mascellare e meno comunemente, dai seni frontale e sfenoidale, mentre i papillomi esofitici insorgono quasi esclusivamente dal setto nasale[7,12].
I papillomi invertiti si presentano solitamente come neoformazioni unilaterali (più del 90% dei casi) con ostruzione nasale quale unico sintomo d'insorgenza, ma è stato descritto un coinvolgimento naso-sinusale bilaterale in una percentuale di pazienti che va dall'1% al 9%[13,14].
Anche se istologicamente benigni i papillomi invertiti hanno un decorso clinico potenzialmente aggressivo, in ragione della possibile multicentricità della lesione, dell'alta incidenza di recidiva, e della possibile associazione con il carcinoma squamocellulare sincrono o metacrono[12].
La trasformazione maligna del papilloma naso-sinusale è stata descritta nei sottotipi oncocitico e invertito ma non in quello esofitico. L'istotipo maligno prevalentemente associato ai papillomi invertiti è il carcinoma squamocellulare, sebbene siano stati descritti anche il carcinoma verrucoso e l'adenocarcinoma. Al contrario il carcinoma mucoepidermoide e i carcinomi naso-sinusali indifferenziati sono stati descritti nel papilloma oncocitico[7,12].

VALUTAZIONE ISTOPATOLOGICA

Il papilloma invertito origina dalla membrana di Schneider, che deriva dalla invaginazione ectodermica, nel primo trimestre di vita fetale, del placode nasale che forma il sacco nasale e in seguito le cavità nasali e paranasali (p. schneideriano)[1].
La cavità nasale, fatta eccezione per la mucosa olfattoria, è caratterizzata da una mucosa di origine ectodermica (mucosa Schneideriana) che può spiegare la speciale morfogenesi del PI e contraddistinguerlo dai papillomi esofitici a cellule squamose derivanti dalla mucosa del restante tratto respiratorio superiore, che invece ha origine embriologica endodermica.
Il termine papilloma invertito descrive l'aspetto istologico di una crescita prevalentemente endofitica o invertita dell'epitelio nello stroma sottostate, senza il superamento della membrana basale che separa e delinea la componente epiteliale dallo stroma connettivale mentre, a livello superficiale, un epitelio di tipo squamoso metaplastico rimpiazza quello respiratorio[1] (fig. 1).
La crescita cellulare prende origine dallo strato basale della mucosa, con conservazione delle cellule ciliate; essa avviene in strati successivi, formati da cellule transizionali, di aspetto intermedio tra le colonnari e le squamose, da cellule metaplasiche e da cellule squamose mature, tutte con scarsa attività mitotica, senza atipie. Del tutto tipico è il fatto che questa crescita cellulare epiteliale pluristratificata si spinge in profondità (è "invertita"), introflettendosi con cordoni solidi all'interno di uno stroma

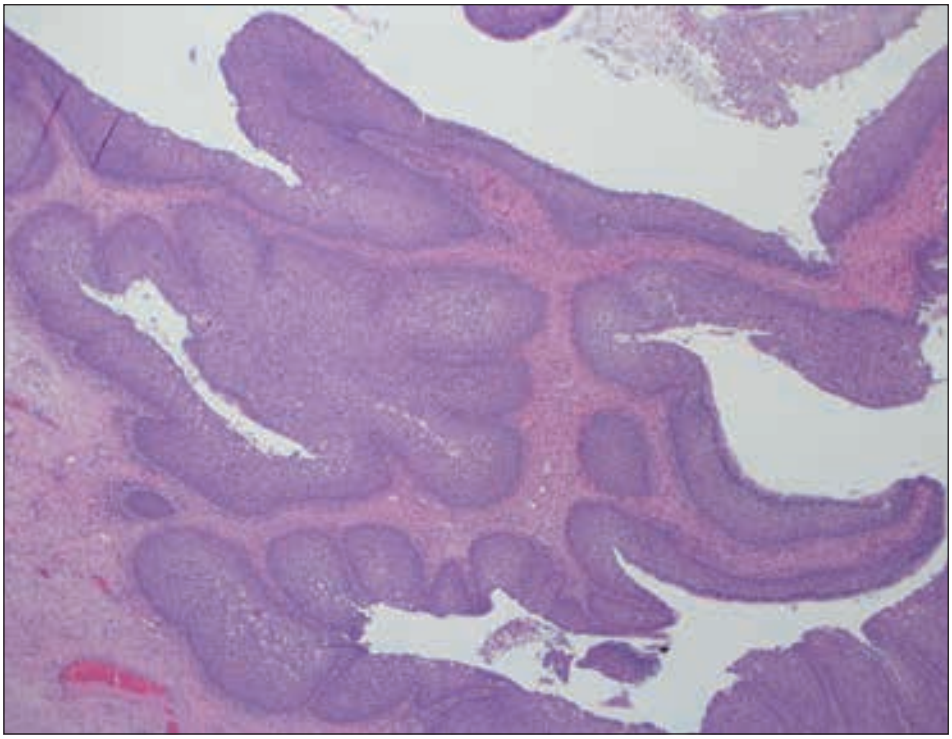

Fig. 1: Aspetto istologico (Ematossilina-Eosina) di papilloma invertito naso-sinusale.

fibrillare più o meno vascolarizzato e infiltrato da elementi plasmacellulari e polimorfonucleati, scompaginando le sottostanti ghiandole sieromucose fino a porsi a contatto con la parete ossea.
Macroscopicamente i papillomi invertiti differiscono dai polipi infiammatori perché appaiono di dimensioni maggiori, di maggior consistenza, con minor edema, perdono l'aspetto translucido assumendo un colore grigiastro e presentano una superficie multi nodulare ed irregolare.
I cambiamenti infiammatori nell'osso sottostante sono vari e comprendono l'ispessimento periostale con aree di sclerosi focale e di produzione attiva di osso neoformato da parte degli osteoblasti (osteosintesi osteoblastica). Questo osso immaturo non solo rappresenta una minore barriera di protezione contro l'azione erosiva del papilloma, ma può anche formare delle "fessure" nelle quali l'epitelio si inserisce e rimane intrappolato. In un interessante e ben condotto studio di Chiu et al.[15], nel 22% dei campioni istologici esaminati, sono stati riscontrati dei resti di mucosa dall'aspetto normale, localizzati in profondità in una sottostante "fessura" dell'osso. Queste aree possono rappresentare delle potenziali fonti di recidiva o di localizzazione neoplastica microscopica[15]. Il rilievo e la contemporanea presenza di determinati parametri istologici può essere utile nel predire il decorso clinico del papilloma invertito[16].

Una evoluzione benigna (assenza di malignità o di recidive multiple) è correlata alla presenza di poliposi infiammatoria e all'assenza di ipercheratosi. La possibile comparsa di recidive multiple (senza malignità) sembra associata ad un aumento dell'ipercheratosi, alla presenza di iperplasia epiteliale squamosa e ad un aumento della attività mitotica superficialmente allo strato basale.
Il rischio di una degenerazione maligna è associato alla presenza di invasione ossea, all'assenza di polipi infiammatori, ad un aumento dell'ipercheratosi, alla presenza di iperplasia epiteliale squamosa, ad un aumento dell'indice mitotico ed un decremento del numero di eosinofili.

EZIOLOGIA E PATOGENESI

L'eziologia del papilloma invertito è sconosciuta e la sua esatta patogenesi non è stata ancora ben definita.
Probabilmente si tratta di una patologia multifattoriale con un "range di ipotesi eziologiche" che includono l'infezione virale (HPV), l'infiammazione cronica, l'inquinamento ambientale e l'esposizione occupazionale (fumi di saldatura, composti di nickel e idrocarburi organici)[17]. In particolare alcune specifiche esposizioni occupazionali industriali sembrano rappresentare un'importante fattore di rischio per il papilloma invertito. Un recente studio evidenzia, al riguardo, una significativa associazione e una correlazione dose-risposta tra l'esposizione occupazionale a solventi organici e la neoplasia[18].

HPV E PAPILLOMA INVERTITO NASO-SINUSALE

Nonostante l'HPV sia stato proposto come il principale fattore eziologico, il suo ruolo nella genesi e/o nella trasformazione dei papillomi invertiti naso-sinusali è ancora controverso tanto che il virus è ritenuto da alcuni come un'importante fattore eziologico e da altri come mera colonizzazione accidentale.
L'HPV è un virus a DNA oncogenico a trofismo epiteliale con 8 000 paia di basi e oltre 100 sottotipi, associato ad un alto numero di infezioni dermatologiche, infezioni delle mucose e neoplasie. La presenza dell'HPV-DNA nei papillomi naso-sinusali è stata dimostrata per la prima volta nel 1986-1987[19].
Il riscontro dell'HPV nei papillomi invertiti naso-sinusali varia enormemente nella letteratura con un range compreso tra lo 0% e il 72% e una media di circa il 25%[20,25].
Secondo una recente meta-analisi la presenza dell'HPV è stata riportata nel 7% della mucosa nasale normale, nel 4,1% dei polipi nasali infiammatori e nel 38,8% dei papillomi[24].

Gli HPV rilevati nel papilloma invertito sono più comunemente i sottotipi a basso rischio 6 e 11 e i sottotipi al alto rischio 16 e 18. Gli HPV 6 e 11 sono più comuni rispetto al 16 e al 18 con un rapporto complessivo di sottotipi a basso e ad alto rischio di 2,8:1[25]. La presenza dell'HPV è aumentata nei papillomi invertiti con un alto grado di displasia e/o con carcinoma sincrono/metacrono, e in questi casi la tipizzazione del virus rivela un'alta proporzione di sottotipi ad alto rischio[25].
I meccanismi oncogenici dell'HPV ad alto rischio nei tumori di testa e collo sono stati estensivamente studiati e descritti, ma il loro ruolo nella patogenesi del papilloma invertito non è ancora chiaro.
L'HPV si integra nel DNA genomico della cellula ospite (promuovendo la stabilità del virus) e la sua attività oncogena è dovuta principalmente all'azione di 2 oncoproteine virali: E6 ed E7[19].
È stato descritto come l'HPV aumenti l'espressione del recettore per il fattore di crescita epidermoide (EGFR), attraverso un incremento diretto della sua trascrizione, mediato da E6[25]. Scheel et al.[25] hanno evidenziato che l'EGFR è l'unico biomarker iperespresso nei campioni positivi all'HPV a basso rischio e correlati ad un alto grado di displasia e malignità, suggerendo che una terapia a base di anti-EGFR possa ricoprire un ruolo nel ridurre il rischio di progressione neoplastica dei papillomi invertiti positivi all'HPV.
La oncoproteina virale E6 si lega alla p53 wild-type attraverso un passaggio adenosina-3-fosfato dipendente, determinando la sua degradazione e inattivazione[25,26].
L'oncoproteina E7 si lega e inattiva la funzione di pRb (proteina del retinoblastoma), inducendo l'iperespressione della p16 (proteina della famiglia CDKI in grado di bloccare il ciclo cellulare ed impedire la mitosi), che controlla una fase di transizione cruciale tra G1 e S[25,26].
Il gene p53 è un gene oncosoppressore, localizzato nel braccio corto del cromosoma 17, che riveste un importante ruolo nel regolare le dinamiche del ciclo cellulare. La corrispettiva proteina p53, il "guardiano del genoma", sopprime l'inappropriata proliferazione cellulare attraverso i suoi effetti sulla apoptosi (morte cellulare programmata), sulla senescenza (arresto irreversibile della crescita), e sulla riparazione del DNA (arresto transitorio del ciclo cellulare) in risposta ad un danno del DNA.
Una mutazione nel gene oncosoppressore p53 rappresenta una delle più frequenti alterazioni genetiche nella patogenesi dei tumori umani e la sua proteina mutata porta ad una alterazione nella regolazione del ciclo cellulare e ad una stimolazione della proliferazione cellulare.
Diverse evidenze suggeriscono che la trasformazione maligna nel papilloma invertito possa essere legata ad alterazioni nelle proteine del ciclo cellulare (p53, p16, pRb, p21, p27, ciclina D1 e ki-67) che, determinando una incontrollata proliferazione di cellule epiteliali, promuovono l'oncogenesi[23,24].
Altavilla et al.[23] hanno evidenziato come la presenza dell'HPV-DNA, rilevata nel 70% dei casi di una serie di 20 pazienti affetti da papilloma inver-

tito, fosse correlata ad una iperespressione immunoistochimica della p53, che a sua volta veniva associata a displasia ed a conseguente rischio di trasformazione maligna).
Ci sono, tuttavia, diversi studi che contraddicono il valore e l'importanza, come biomarker, delle proteine del ciclo cellulare nei papillomi invertiti naso-sinusali[27].
Scheel et al. hanno evidenziato che i livelli di p16 e p21 sono ridotti nei papillomi invertiti con HPV ad alto rischio, se comparati a quelli senza infezione da HPV[25].
Lin et al. hanno rilevato una bassa espressione di p16 e una iperespressione di p53 nei papillomi invertiti associati a carcinoma squamocellulare[28].
Uno studio recente mostra una bassa prevalenza di HPV in 73 papillomi naso-sinusali; inoltre un'alta espressione di p21 e una ipoespressione di p53 suggeriscono un meccanismo di regolazione non p53-dipendente[29].
Ci sono molte possibili ragioni che possono giustificare questa discordanza di risultati: la procedura di rilievo del virus utilizzata dai diversi laboratori, i diversi primers usati nella PCR (Polymerase Chain Reaction) e la contaminazione durante il processamento dei campioni (rischio di falsi positivi).
Suggeriamo che un futuro confronto dei risultati tra differenti centri di ricerca debba richiedere la standardizzazione dei seguenti parametri:

1. rigorosi criteri istologici per la classificazione dei 3 tipi di papilloma naso-sinusale per assicurare che lo stesso tipo di tumore sia selezionato per la valutazione;
2. uno studio prospettico che utilizzi campioni a fresco e congelati (sia tumorali che di controllo) invece di un'analisi retrospettiva di campioni tessutali archiviati e fissati in formalina, al fine di migliorare la ricerca dell'HPV (la percentuale di riscontro dell'HPV nei campioni tessutali fissati in formalina scende del 20% ad 1 anno e del 28% a 6 anni[31]);
3. l'uso di una tecnica standardizzata (la PCR è il metodo di indagine da preferire) con appropriati controlli e meticolose procedure di laboratorio per minimizzare il rischio di contaminazione.

Jenko et al.[30] hanno di recente riassunto i risultati di 16 studi che hanno utilizzato esclusivamente la PCR per determinare l'infezione da HPV.
Ci sono argomentazioni a favore dell'ipotesi che l'infezione da HPV rappresenti una colonizzazione incidentale piuttosto che un importante fattore eziologico nell'eziopatogenesi del papilloma invertito e/o del papilloma invertito con carcinoma squamocellulare[30,31]:

1. il tipo di HPV più frequentemente rinvenuto nei papillomi invertiti è il sottotipo 11, a basso rischio;
2. la costante unilateralità e specificità di localizzazione (parete laterale nasale);
3. il rarissimo riscontro in età pediatrica a dispetto del fatto che i bambini sono più suscettibili alle infezioni virali rispetto all'adulto.

Nell'insieme, i dati controversi sul ruolo dell'infezione da HPV nella genesi e/o trasformazione del papilloma invertito naso-sinusale non permettono, al momento, alcuna conclusione e sottolineano che altri meccanismi oltre all'integrazione dell'HPV operano nella progressione neoplastica dei papillomi schneideriani. L'infezione da HPV, quindi, potrebbe rappresentare solo il primo step di un evento multifasico in cui sono coinvolti altri meccanismi molecolari genetici e/o epigenetici[32].

TRASFORMAZIONE MALIGNA

Il papilloma invertito può essere associato a vari gradi di alterazione epiteliale: atipia, displasia, carcinoma in situ e carcinoma squamocellulare[12]. Sono stati inoltre descritti l'adenocarcinoma, il carcinoma mucoepidermoide, il carcinoma naso-sinusale indifferenziato, il carcinoma a piccole cellule e il carcinoma NOS (non altrimenti specificato)[12].
Il carcinoma squamocellulare associato al papilloma naso-sinusale ha spesso un alto grado di differenziazione e una prognosi migliore, rispetto al carcinoma squamocellulare primitivo. Anche nella fase avanzata della malattia, le metastasi linfonodali sono rare[12].
L'associazione tra le due forme neoplastiche (papilloma invertito e carcinoma) si può verificare sia come tumori sincroni, cioè originati contemporaneamente nella stessa sede senza evidenza certa che sia il papilloma invertito a dare origine al carcinoma (la eventualità più frequente sembra sia quella che il carcinoma possa originare dai cambiamenti displastici dell'epitelio naso-sinusale adiacente), sia sotto forma di tumori metacroni, cioè il carcinoma si manifesta nella sede dal quale un papilloma invertito è stato precedentemente rimosso[33].
Revisioni accurate della letteratura e i dati provenienti dalle più ampie serie concordano nell'indicare che l'incidenza del papilloma invertito associato al carcinoma squamocellulare sia compresa tra il 5 e il 10% (0,33 casi per milione di abitanti l'anno)[8,34].
In una metanalisi di 63 lavori, comprendenti oltre 2 000 pazienti affetti da papilloma invertito, Mirza et al.[34] hanno riscontrato che l'incidenza del carcinoma sincrono (carcinoma evidenziato nella exeresi tumorale iniziale) con il papilloma invertito era del 7,1%, mentre l'incidenza del carcinoma metacrono era del 3,6%. Questi dati, tuttavia, potrebbero essere stati sovrastimati a causa della provenienza da centri di riferimento di terzo livello ("referral bias").
Diversi sono i parametri istopatologici utili nel predire il decorso clinico del carcinoma squamocellulare associato al papilloma invertito; in particolare l'ipercheratosi, l'iperplasia epiteliale squamosa e l'alto indice mitotico si sono dimostrati degli indici prognostici negativi[16].
I criteri istologici e il profilo immunoistochimico per definire la trasformazione maligna non sono stati ancora ben definiti. Le caratteristiche isto-

logiche di malignità includono le mitosi atipiche, la necrosi, l'invasione ossea, l'invasione linfo-vascolare, la riduzione del numero dei neutrofili, la maturazione paradossa, la discheratosi e/o l'invasione perineurale[16].
Il carcinoma squamocellulare può caratterizzare l'intera lesione o il papilloma invertito può essere la componente dominante con solo un'area solitaria di carcinoma, e, in generale, la percentuale della componente maligna può variare dal 10% al 95% del volume complessivo della neoplasia[35].
Inoltre, non è stata dimostra alcuna correlazione tra la percentuale di cellule maligne riscontrata nel papilloma invertito e il grado di differenziazione neoplastica e/o l'outcome clinico del paziente[33].
La biopsia preoperatoria potrebbe non rappresentare un metodo efficace e sicuro nell'identificare i papillomi invertiti naso-sinusali maligni poiché la trasformazione maligna origina, nella maggioranza dei casi, dal centro della neoplasia e l'esame istopatologico del tessuto biopsiato potrebbe non rilevare la presenza di malignità; sono quindi necessarie biopsie preoperatorie multiple ed ottenute da diverse aree del tessuto tumorale, possibilmente vicino all'area centrale del tumore, al fine di prevenire una diagnosi errata[36].
Dopo l'intervento chirurgico tutto il tessuto dovrebbe essere attentamente esaminato su sezioni multiple alla ricerca della presenza di aree di carcinoma. Inoltre, quando vengono utilizzate strumentazioni motorizzate quale il "Debrider", è obbligatorio abbinare ad esso dispositivi che permettano di raccogliere il tessuto aspirato[36].

GENETICA

Il papilloma invertito naso-sinusale si sviluppa da una progressiva serie di cambiamenti istologici nei quali l'epitelio colonnare respiratorio è rimpiazzato gradualmente da una metaplasia squamosa invertita; successivamente la displasia può trasformarsi in metaplasia squamosa e a questa possono far seguito il carcinoma in situ e il carcinoma squamocellulare invasivo.
L'identificazione e la caratterizzazione degli eventi molecolari (alterazioni genetiche ed epigenetiche) che attraverso l'attivazione di oncogeni e l'inattivazione di oncosoppressori portano alla trasformazione maligna del papilloma invertito naso-sinusale, sono necessari per comprendere la biologia tumorale e favorire la scoperta di marker prognostici e di potenziali target molecolari per protocolli terapeutici mirati. Ad oggi non esistono regimi di terapie target molecolari per i tumori maligni del distretto naso-sinusale.
In riferimento ai meccanismi di carcinogenesi, la ricerca attuale è incentrata su 2 punti: lo squilibrio tra proliferazione cellulare ed apoptosi e l'oncogenesi mediata da meccanismi infiammatori[37].
L'infiammazione cronica è un fattore di rischio ben noto per diverse neoplasie maligne, in particolare del tratto gastrointestinale, e i meccanismi che legano l'infiammazione e il cancro sono in parte noti.

Le molecole che fanno da ponte tra l'infiammazione cronica e la carcinogenesi maggiormente studiate sono le ciclossigenasi-2 (COX-2), enzimi che catalizzano la sintesi di prostaglandine a partire dall'acido arachidonico.
La ciclossigenasi-2 è indotta da stimoli infiammatori e mitogeni e promuove la carcinogenesi attraverso la stimolazione della neoangiogenesi, l'inibizione dell'apoptosi e l'alterazione delle molecole di adesione cellulare[37].
La ciclossigenasi-2 risulta iperespressa nei papillomi invertiti naso-sinusali e potrebbe ricoprire un ruolo importante nel processo di trasformazione maligna a carcinoma squamocellulare, dal momento che l'espressione della ciclossigenasi-2 è significativamente aumentata nei papillomi invertiti con carcinoma squamocellulare rispetto ai papillomi benigni[38].
Il bersaglio terapeutico-farmacologico della COX-2 potrebbe rappresentare nel prossimo futuro una opzione terapeutica addizionale in casi selezionati di papilloma invertito con recidive multiple o inoperabile[39].
È stato più volte rilevato che alterazioni nell'espressione di proteine intracellulari coinvolte nel ciclo cellulare e nell'apoptosi, inclusi i fattori proapoptotici come p53, p21, p16, p27 (geni oncosoppressori) e p63 (gene oncosoppressore), la famiglia delle bcl-2, il marker di proliferazione cellulare ki-67 e PCNA (antigene di proliferazione cellulare nucleare), contribuiscano alla trasformazione maligna da papilloma invertito a carcinoma squamocellulare[40,41].
P53, p16 e p21 sono iperespresse nei papillomi invertiti con displasia severa e con trasformazione maligna, se comparati alla mucosa nasale di controllo[40,41], e i papillomi invertiti con carcinoma presentano una colorazione positiva per p53 più che doppia rispetto ai semplici papillomi invertiti (62% contro 30%)[28].
È noto che la proteina tumorale p53 assume un ruolo chiave nella progressione tumorale; la p53 wild-type riduce infatti la proliferazione delle cellule maligne attraverso l'arresto della crescita o l'apoptosi e sopprime la trascrizione della COX-2. La mutazione della p53 determina quindi l'upregulation della COX-2[38].
Alcuni autori hanno riscontrato nei papillomi invertiti con displasia severa e con carcinoma squamocellulare invasivo una aumentata attività proliferativa delle cellule tumorali (Ki-67 significativamente elevato), un'elevata espressione di PCNA e una ridotta espressione di p27[41,42].
PCNA, ki-67 e p27 potrebbero interagire con CDK1 (kinasi 1 ciclina-dipendente – proteina che gioca un ruolo chiave nella regolazione del ciclo cellulare) e promuovere l'ingresso della cellula nel ciclo cellulare, con conseguente proliferazione e cancerizzazione[41,42].
Altri autori hanno evidenziato che l'immunoespressione nucleare della survivina (proteina inibitrice dell'apoptosi), e l'immunoespressione dell'oncoproteina Bcl-2 sono significativamente più elevate nel papilloma invertito naso-sinusale suggerendo che queste due molecole possano essere coinvolte nella carcinogenesi[43].

L'antigene del carcinoma squamocellulare (SCCA) è una proteina citoplasmatica (inibitore della serin-proteasi) riscontrata nel normale epitelio squamoso e in livelli significativamente elevati nei tessuti tumorali, come anche nel siero, di pazienti con carcinoma squamocellulare[44].
SCCA è un antigene associato alle neoplasie epiteliali maligne che fu per la prima volta isolato dal carcinoma squamocellulare della cervice uterina[44].
Recenti studi hanno indicato che SCCA può ricoprire un ruolo come mediatore dell'apoptosi[45] e Yasumatsu et al.[46] hanno per primi evidenziato che i livelli sierici di SCCA sono elevati in pazienti con papillomi invertiti del distretto naso-sinusale. Questi autori hanno osservato che l'89% (25/28) dei pazienti con papilloma invertito e il 90,3% dei soggetti con papilloma invertito recidivato, presentano livelli di SCCA sierico significativamente più elevati se confrontati a pazienti con patologia infiammatoria.
Yasumatsu et al.[46] hanno riscontrato una chiara e significativa relazione tra i livelli di SCCA e la classificazione di Krouse (volume tumorale). Anche piccoli papillomi invertiti che non vengono rilevati dall'imaging sono stati identificati dai livelli di SCCA, i quali, inoltre, si riducono in tutti i casi dopo la exeresi chirurgica della neoplasia.
Gli autori[46] concludono che SCCA potrebbe rappresentare un potenziale biomarker tumorale diagnostico molto utile e con alta sensibilità e specificità nel papilloma invertito naso-sinusale. Il monitoraggio dei livelli di SCCA nei pazienti con papilloma invertito potrebbe portare ad un miglioramento delle procedure diagnostiche (scelta tra TC e RMN), del trattamento chirurgico e del follow-up postoperatorio (tempestivo rilievo delle recidive)[47].
È stato suggerito che la perdita delle molecole di adesione intracellulare, contribuisca alla trasformazione maligna da papilloma invertito a carcinoma squamocellulare[48].
E-caderina e catenina sono molecole che mediano l'adesione tra cellula e cellula nell'epitelio normale. Un'espressione alterata di queste molecole di adesione determina una riduzione dell'adesione intracellulare, con una possibile trasformazione della cellula e progressione tumorale.
Koo et al.[48] hanno evidenziato che una ridotta espressione di E- caderina e catenina nella membrana cellulare può essere associata alla carcinogenesi dei papillomi invertiti naso-sinusale e può aiutare a predire la trasformazione maligna degli stessi.
La fascina è una proteina legante l'actina richiesta per la formazione di protrusioni sulla superficie cellulare, indispensabile per la mobilità cellulare, e aumenta la motilità cellulare nell'epitelio trasformato.
L'iperespressione di fascina è significativamente più comune nei papillomi invertiti naso-sinusali con un alto grado di displasia rispetto a quelli senza displasia o all'epitelio displastico di basso grado e può essere associata a progressione tumorale e a trasformazione maligna[49].
I desmosomi sono giunzioni intracellulari complesse che ancorano il filamento di citoscheletro intermedio alla membrana cellulare per formare

strutture di adesione specializzate tra cellula e cellula, essenziali per mantenere l'integrità e l'architettura tissutale.
La desmogleina 3 (DSG3) è una glicoproteina transmembrana da 130 kDa che risulta iperespressa nel carcinoma squamocellulare (90%), nel papilloma invertito e nel papilloma invertito con carcinoma squamocellulare[50]. L'espressione di DSG3 potrebbe essere correlata alla trasformazione architetturale di questi tumori ed è associata alla trasformazione maligna del papilloma invertito. In particolare lo studio condotto da Huang et al.[50] ha sottolineato che la desmogleina 3 potrebbe essere presente in alcune aree del papilloma invertito (53%), circostanza questa che, se venisse confermata, aiuterebbe a predire la trasformazione neoplastica maligna e a rafforzare la modalità di follow-up.
L'angiogenesi rappresenta un importante step nella progressione tumorale. TFPI-2, un inibitore della serina proteinasi da 32 kDa, (un gene oncosoppressore con un ruolo anti-angiogenico), è un potenziale inibitore dell'invasione tumorale e delle metastasi. La ridotta espressione di TFPI-2 nei papillomi invertiti naso-sinusali con carcinoma squamocellulare, inversamente correlato all'aumento dell'espressione del VEGF (fattore di crescita vascolare endoteliale), contribuirebbe all'angiogenesi e potrebbe portare alla trasformazione maligna del papilloma invertito[51].
L'angiomiotina è una proteina recentemente scoperta che regola la migrazione e la formazione dei tubuli nelle cellule endoteliali. L'angiomiotina influenza l'angiostatina (un inibitore circolante dell'angiogenesi), e stimola l'angiogenesi. L'angiomiotina è iperespressa nei papillomi invertiti e sembra associarsi alla progressione e alla crescita del papilloma invertito attraverso l'induzione dell'angiogenesi[52].
L'osteopontina (OPN) è una proteina coinvolta nella sopravvivenza cellulare, nell'immunità e nella progressione tumorale. OPN e VEGF sono iperespresse nel papilloma invertito naso-sinusale ed in particolare negli stadi avanzati, suggerendo che l'asse OPN-VEGF contribuisca alla progressione tumorale stimolando l'angiogenesi[53].
È stato inoltre segnalato che la down-regulation della catepsina S (un enzima lisosomiale che svolge un ruolo critico nell'angiogenesi e nella presentazione dell'antigene) e l'up-regulation del suo inibitore endogeno stefina sono presenti nel papilloma invertito rispetto alla normale mucosa naso-sinusale[54].
Durante l'ultima decade sono state messe a punto diverse terapie target molecolari, come ad esempio quella relativa alla mutazione del recettore del fattore di crescita epidermoidale (EGFR).
È interessante notare come l'amplificazione di EGFR e FGFR-1 (recettore per il fattore di crescita fibroblastico) è stata rilevata nei papillomi invertiti con carcinoma squamocellulare[28,55].
Se i trial clinici in corso dimostreranno l'efficacia degli inibitori dell'FGFR-1 nei pazienti con tumori con FGFR1 amplificato, si porranno le basi per una futura terapia target molecolare.

Diversi studi hanno inoltre indicato che l'aumento dei linfociti T natural regulatory CD4+, CD25+ e Foxp3+ (cellule T che modulano il sistema immunitario ed esprimono i biomarcatori CD4, Foxp3, CD25) in varie neoplasie maligne possa contribuire alla progressione tumorale bypassando il riconoscimento immunitario e promuovendo un ambiente immunodepresso, situazioni queste associate ad una peggior diagnosi e ad una ridotta sopravvivenza[56,57].
Recenti evidenze confermano che i pazienti con carcinoma squamocellulare della testa e del collo hanno dei livelli aumentati di cellule nTreg con una più alta attività di soppressione se confrontati ai controlli sani, ed alcuni studi sottolineano che questa popolazione cellulare nTreg giochi un ruolo critico nella soppressione della risposta immunitaria contro il tumore contribuendo alla progressione tumorale[57].
Gu et al. hanno dimostrato che le cellule nTreg esprimenti CCR4 sono significativamente più elevate nei papillomi invertiti naso-sinusali e nei carcinomi squamocellulari rispetto ai controlli sani[58].
La presenza di cellule nTreg funzionanti nel sangue periferico e/o nel sito tumorale dei pazienti può costituire un marker di progressione da papilloma invertito a carcinoma squamocellulare e potrebbe fornire il razionale per una nuova strategia immunitaria.
In particolare l'eliminazione delle cellule nTreg all'interno del microambiente tumorale, per esempio attraverso una micro-iniezione locale di anti-TGFb o anticorpi monoclonali anti-CCL22 (CCL22 è una proteina secreta dai macrofagi che interagisce con i recettori per le chemochine sulla superficie cellulare), potrebbe fornire un approccio terapeutico efficace contro il carcinoma squamocellulare. In modo similare, anche una terapia target con agenti chimici potrebbe rappresentare un protocollo terapeutico alternativo.
La proteina strutturale da 190 kDa IQGAP1 è espressa in modo ubiquitario e partecipa alle interazioni tra proteina e proteina, integrando diversi segnali intercellulari.
IQGAP1 è significativamente più elevata nei pazienti con papilloma invertito naso-sinusale associato a carcinoma squamocellulare, se confrontata al semplice papilloma invertito; ciò sta ad indicare che l'espressione di IQGAP1 partecipa alla trasformazione neoplastica.
Le metalloproteine (MT) sono proteine a basso peso molecolare (6-7 kDa), che si legano a metalli pesanti contenenti sulfidrili, influenzano l'omeostasi dei metalli intracellulari come cadmio, piombo, mercurio, zinco e rame e sono coinvolte in numerosi processi fisiopatologici, inclusa la protezione dalla tossicità da metalli e la regolazione di processi biologici, tra cui la proliferazione, l'apoptosi e l'invasione.
La trascrizione del gene MT (cambiamenti nel gene MT2A) è attivata in risposta ad un'ampia gamma di stimoli, inclusi agenti induttori di stress ossidativo, citochine, ormoni e agenti chimici vari[60].
Un recente studio[60] dimostra che il polimorfismo di MT2A potrebbe essere coinvolto nello sviluppo del papilloma invertito naso-sinusale, ma ulteriori

e più ampi studi sono necessari per determinare l'esatto ruolo di MT2A nella carcinogenesi e nella fisiopatologia di queste patologie neoplastiche.

IMAGING

TC

La TC con mezzo di contrasto è generalmente considerato l'esame di scelta nella valutazione preoperatoria delle lesioni espansive naso-sinusali. Tuttavia, i reperti TC comunemente osservati nel papilloma invertito naso-sinusale sono aspecifici e la sensibilità riportata è solo del 66%[13] (fig. 2).

Anche se non ci sono rilievi di imaging patognomonici che distinguano il papilloma naso-sinusale dai polipi infiammatori o dalla sinusite cronica, alcuni reperti possono suggerirne la presenza. I segni TC suggestivi di papilloma includono la presenza di una massa a densità dei tessuti molli che interessa in modo uniforme ed unilaterale la cavità nasale e i seni paranasali contigui con un enhancement contrastografico eterogeneo e una diffusa osteite con iperostosi focale. Quando è presente erosione o distruzione ossea, si deve considerare la possibilità di una degenerazione maligna.

L'iperostosi focale costituisce un eccentrico ispessimento osseo sclerotico che coinvolge solo una porzione limitata della parete di un seno paranasale.

Il termine osteite descrive i cambiamenti infiammatori dell'osso sinusale che risultano secondari alla perdita di spazio midollare. Il meccanismo

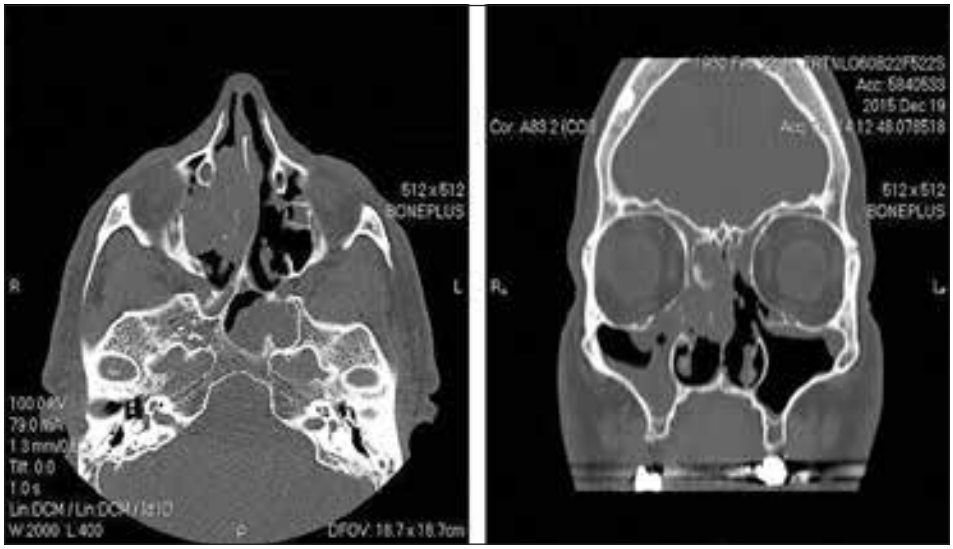

Fig. 2: TC pre-operatoria in proiezione assiale e coronale di papilloma invertito della fossa nasale destra.

attraverso il quale il papilloma invertito causa questa reazione ossea (ispessimento dell'osso) nella sede di origine del tumore è sconosciuto e potrebbe essere legato alla liberazione da parte delle cellule tumorali di particolari sostanze peptidiche morfogenetiche per l'osso e ad una alterazione della vascolarizzazione indotta dal tumore con conseguente irritazione dell'osso sottostante.
Le citochine infiammatorie, inoltre, influenzano la funzione osteoblastica promuovendo l'osteite rilevata nel papilloma invertito[61-64].
L'iperostosi focale viene evidenziata nel 63,2% dei pazienti con papilloma invertito e la localizzazione più frequente è sulla parete nasale laterale (52,6% dei casi)[63].
Due distinti pattern di iperostosi focale o ispessimento osseo localizzato sono associate al papilloma invertito. Un ispessimento osseo piatto "a placca" è riscontrato principalmente nell'iperostosi focale che coinvolge la parete laterale della cavità nasale, mentre, un ispessimento osseo a "forma di cono" ("bony strut" o "spicola ossea" – protrusione ossea allungata con una base stretta) viene rilevato solitamente sulle pareti dei seni paranasali o sul setto nasale osseo.
I rilievi alla TC di una iperostosi focale o di una "spicola ossea" ("bony strut") e di una osteite all'interno del seno opacizzato sono predittivi del sito di origine del papilloma invertito; negli studi prospettici, il rilievo di osteite focale nelle TC pre-operatorie dei seni paranasali sono suggestivi del corretto sito di origine del papilloma invertito nel 95% dei casi[61,64,65], mentre nelle analisi retrospettive la dimostrazione sulla TC di aree di iperostosi focale corrisponde all'origine della neoplasia (valutata chirurgicamente) nell'89,1%[63].
Le immagini TC possono essere infine utilizzate per differenziare l'iperostosi focale (localizzata ed eccentrica) dall'ispessimento osseo diffuso e concentrico, il quale è di solito associato alla sinusite cronica[61,64,65].

RMN

Secondo Ojiri et al.[66] le limitazioni della TC possono essere superate con la RMN che, oltre a differenziare il tessuto neoplastico dal tessuto infiammatorio, identifica, nelle immagini pesate in T2 o T1, un "pattern convoluto-cerebriforme" suggestivo per il papilloma invertito in circa l'80% dei casi[66] (fig. 3).
Il "Pattern convoluto cerebriforme" riflette l'architettura istologica della lesione (giustapposizione di diversi strati epiteliali e stromali che formano un pattern colonnare abbastanza regolare) e il rilievo alla RMN del "pattern cerebriforme colonnare" assume un valore predittivo positivo del 95,8%[13].
Inoltre la RMN è più sensibile della TC nel differenziare il papilloma invertito dalle secrezioni infiammatorie endosinusali (definendo l'estensione del tumore) e nell'identificare aree di possibile degenerazione maligna, attraverso una migliore definizione dell'interfaccia osso-lesione. Valuta inoltre una possibile estensione intracranica e intraorbitaria.

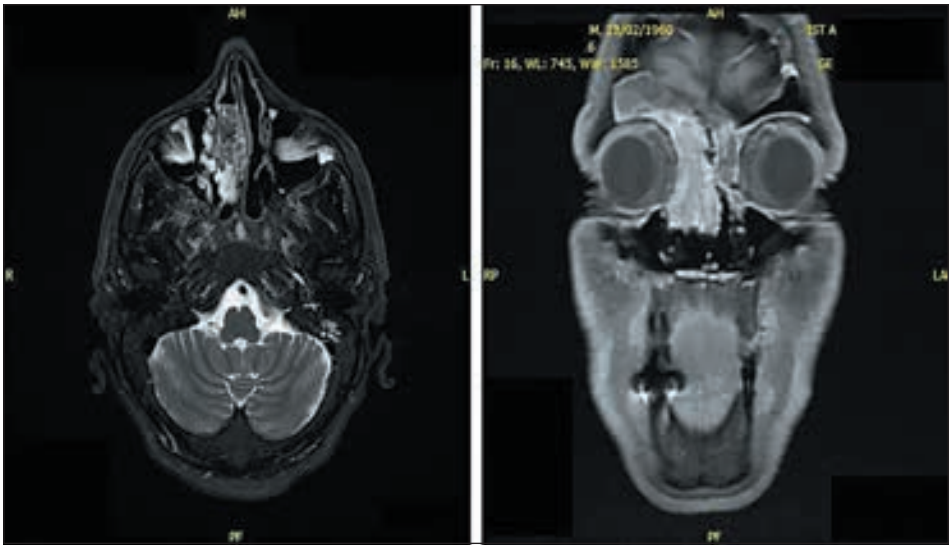

Fig. 3: RMN pre-operatoria in sequenza T2 pesata ed in proiezione assiale e coronale che evidenzia il classico "pattern convoluto-cerebriforme" di papilloma invertito della fossa nasale di destra.

Recenti esperienze hanno dimostrato che le alterazioni ossee utilizzate per predire il sito di origine del papilloma invertito possono anche essere identificate con la RMN; in questo caso i precoci cambiamenti osteitici appaiono come immagini ipointense nelle sequenze T1-pesate e come immagini iperintense nelle sequenzeT2-pesate[67].
L'associazione dell'aspetto colonnare con i cambiamenti ossei (rimodellamento vs erosione) permette la differenziazione tra il papilloma invertito e il tumore maligno[13]. Inoltre, Jeon et al. hanno suggerito che l'assenza localizzata del pattern convoluto-cerebriforme potrebbe essere suggestivo di una degenerazione maligna del papilloma invertito[68].
La PET/TC è un inaffidabile strumento per predire la malignità nel papilloma invertito, perché il tumore con o senza carcinoma squamocellulare ha mostrato degli alti livelli di captazione standardizzati (SUVs) e la differenza tra i SUVs non risulta significativa[68].
Karkos et al.[69] hanno revisionato la letteratura alla ricerca del planning preoperatorio ideale per il papilloma invertito naso-sinusale. Da una selezione e analisi di 10 studi hanno concluso che, nei pazienti non operati, le immagini di RMN T2-pesate sono in grado di discriminare il papilloma invertito (segnale più chiaro) dai tessuti infiammatori (segnale intermedio) anche se la RMN può difficilmente differenziare una recidiva dal tessuto cicatriziale. Gli autori concludono, dunque, che la combinazione di TC e RMN resta ancora l'ideale planning pre-operatorio nel papilloma invertito naso-sinusale.

Imaging con spettroscopia ad infrarossi

L'associazione dei papillomi schneideriani con il carcinoma squamocellulare e la loro tendenza ad essere istologicamente confusi con le più comuni neoformazioni benigne come i polipi infiammatori naso-sinusali, rende necessaria la ricerca di nuove metodiche strumentali di diagnosi oltre alle già utilizzate tecniche istopatologiche, immunoistochimiche e radiologiche.

La spettroscopia infrarossa a trasformata di Fourier (FTIRI – Fourier transform infrared imaging) è uno strumento potente per analizzare i cambiamenti biochimici nei tessuti tumorali[70].

La FTIRI potrebbe rappresentare un valido strumento complementare nella valutazione clinica e prognostica, specialmente quando è impossibile formulare una diagnosi di certezza con i soli metodi convenzionali. È stato infatti dimostrato che FTIRI può cogliere a livello molecolare le modificazioni biologiche nei tessuti patologici, ancor prima che essi siano rilevati con l'uso di test diagnostici di routine.

La FTIRI, insieme alle procedure diagnostiche convenzionali, rappresenta una tecnica analitica obiettiva e ben collaudata per una corretta diagnosi di ambigue lesioni cancerogene e precancerogene. Attraverso l'acquisizione di immagini infrarosse dei campioni biologici (fluidi, cellule e tessuti), è possibile ottenere un'informazione affidabile e riproducibile riguardo alla loro composizione biochimica. In aggiunta, è possibile monitorare con un'elevata accuratezza i cambiamenti di composizione e di struttura causati da patologie tumorali, analizzando le conformazioni molecolari delle più importanti biomolecole.

Alcuni studi descrivono l'uso della spettroscopia ad infrarossi per individuare lesioni neoplastiche maligne in uno stadio molto precoce della patologia anche prima che possa essere rilevato alcun cambiamento morfologico[70].

In un nostro recentissimo lavoro abbiamo applicato la FTIRI su differenti lesioni naso-sinusali infiammatorie e neoplastiche, come ad esempio polipi infiammatori, papillomi schneideriani e carcinomi indifferenziati[71]. Sono state acquisite immagini ottiche e ad infrarossi di ogni sezione istologica e sono state valutate le caratteristiche biomolecolari dell'epitelio e delle componenti connettivali evidenziando degli specifici marker spettrali di ogni patologia.

Per ogni sezione, in riferimento ai suggerimenti del patologo, sono state acquisite immagini chimiche ad infrarossi in specifiche aree, contenenti sia lo strato epiteliale che il vicino tessuto connettivo per localizzare la distribuzione dei lipidi, delle proteine e degli acidi nucleici all'interno delle aree valutate (fig. 4). Abbiamo definito specifiche caratteristiche spettrali dei vari strati epiteliali e del vicino tessuto connettivale con l'obiettivo di discriminare lesioni maligne da quelle benigne ed infiammatorie (fig. 5).

Il nostro rappresenta il primo studio in letteratura che utilizzi la FTIRI come strumento per la diagnosi obiettiva di alcune lesioni naso-sinusali

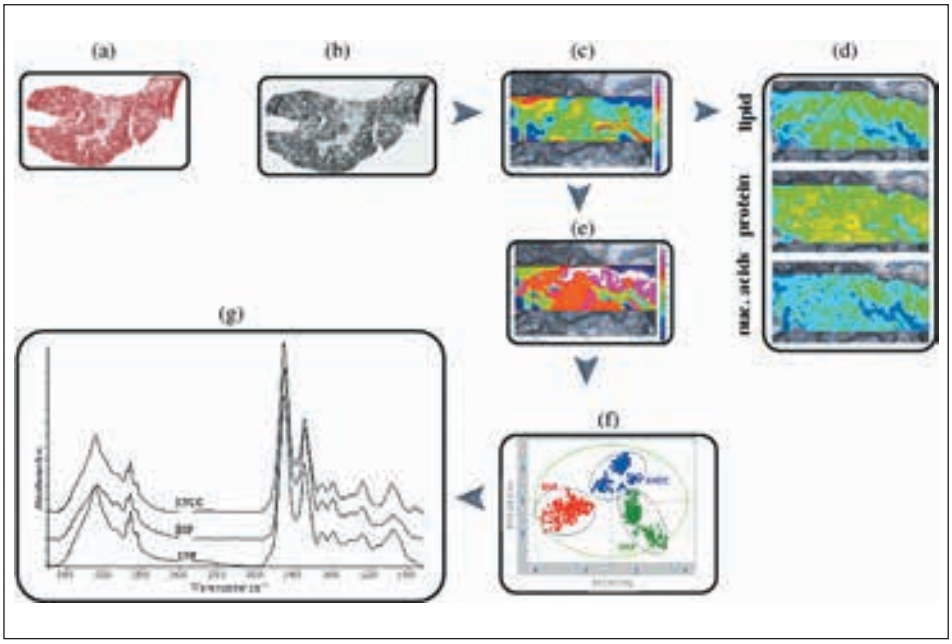

Fig. 4: Ciascun campione tessutale è stato sottoposto ad una analisi istologica (a) e ad una spettroscopia infrarossa a trasformata di Fourier (FTIRI – Fourier transform infrared imaging) (b) e sono state acquisite immagini ad infrarossi in specifiche aree (c), per localizzare la distribuzione dei lipidi, delle proteine e degli acidi nucleici (d). I dati spettroscopici sono stati sottoposti ad una analisi multivariata (e-f) per calcolare lo spettro medio di assorbimento dell'epitelio e del tessuto connettivale (g).

come i polipi infiammatori, i papillomi invertiti ed i carcinomi indifferenziati. Anche se i risultati già ottenuti sottolineano il potenziale valore diagnostico di questa innovativa metodica., la sua applicazione, nella pratica clinica di routine, richiede che i nostri dati siano validati su una più ampia coorte di pazienti.

STADIAZIONE

La stadiazione proposta da Krouse nel 2000 per i papillomi invertiti naso-sinusali continua ad essere la più utilizzata per valutare l'estensione della malattia[72] (tab. 1).
Questa classificazione è stata completata da Cannady et al.[74] nel 2007, che ha raggruppato i pazienti in base al rischio di recidiva (tab. 2).
Unendo gli stadi 1 e 2 di Krouse in una sola categoria (stadio A) e mantenendo lo stadio 3 di Krouse come stadio B e lo stadio 4 di Krouse come stadio C, gli autori hanno dimostrato una differenza significativa nelle percentuali di recidiva fra i 3 gruppi.



Fig. 5: Immagini di sezioni tessutali di polipi infiammatori naso-sinusali (SNP), di papillomi Schneideriani (BSP) e di carcinomi indifferenziati naso-sinusali (SNUC). Le aree sottoposte alla spettroscopia infrarossa a trasformata di Fourier (FTIRI – Fourier transform infrared imaging) comprendono varie componenti tessutali: epitelio respiratorio (rE), epitelio transizionale (trE), epitelio tumorale (tE) e tessuto connettivale (Co). Per ogni sezione, in base al differente spettro di assorbimento, è stato riportato il colore delle immagini corrispondente alla distribuzione dei lipidi, delle proteine e degli acidi nucleici.

Stadio 1	Malattia limitata solamente alla cavità nasale.
Stadio 2	Malattia limitata ai seni etmoidali e alle pareti mediali e superiori dei seni mascellari.
Stadio 3	Malattia coinvolgente le pareti laterali o inferiori dei seni mascellari o che si estende nei seni frontale o sfenoidale.
Stadio 4	Tumore diffuso al di fuori dei confini del naso e dei seni paranasali (3% nel rinofaringe, 2% nella fossa pterigopalatina e intracranica e 7% altrove[73] – queste ultime sedi atipiche sono probabilmente condizionate da migrazioni ectopiche della membrana schneideriana durante l'embriogenesi) o con associata qualsiasi trasformazione neoplastica maligna.

Tab. 1: Krouse staging system.

Gruppo A	Papilloma invertito confinato alla cavità nasale, ai seni etmoidali, o alla parete mascellare mediale.
Gruppo B	Papilloma invertito con coinvolgimento di qualunque parete mascellare (oltre che della parete mediale) o del seno frontale o del seno sfenoidale.
Gruppo C	Papilloma invertito con estensione oltre i seni paranasali. Il papilloma invertito con aspetti di malignità dovrebbe essere stadiato secondo le linee guida dell'American Joint Committee on Cancer.

Tab. 2: Cannady staging system.

TERAPIA

Il trattamento di elezione del papilloma invertito naso-sinusale è rappresentato dalla exeresi chirurgica, in particolare un esclusivo approccio endoscopico endonasale può essere considerato il gold standard nella maggior parte dei papillomi invertiti (più del 90% dei casi), mentre solo una minoranza dei casi (meno del 10%) richiede un trattamento chirurgico combinato o esterno[75-84].
Stammberger ha documentato, per la prima volta nel 1981, i risultati di 15 pazienti con papilloma invertito naso-sinusale trattati con un approccio puramente endoscopico[85].
Gli approcci esclusivamente endoscopici non possono sempre ottenere una resezione in blocco della neoplasia, ma ciò che conta, in questi casi, è l'exeresi radicale ottenuta al termine della procedura; risulta fondamentale cioè il raggiungimento di una resezione completa della lesione con margini istologici liberi (tab. 3).
La completa rimozione endoscopica della lesione (fig. 6-7) è possibile solo quando siano rispettati alcuni determinati principi:

1. attenta valutazione pre-operatoria dell'imaging;
2. chirurgia orientata in base al punto di origine del papilloma invertito (attachment-oriented surgery): rimozione graduale della lesione in blocchi orientati, iniziando dalla porzione endonasale e raggiungendo progressivamente l'area di origine;
3. scollamento/dissezione sottoperiostea/sottopericondrale dei tessuti partendo dal tessuto sano circostante dai margini macroscopicamente liberi, procedendo in senso centripeto fino alla base ossea di impianto della lesione e successiva sua fresatura con frese taglienti e diamantate ed infine
4. invio di prese bioptiche multiple per valutazione istologica a fresco al congelatore a confermare la radicalità della resezione.

La rimozione di una certa quantità di mucosa, apparentemente normale, disposta nelle vicinanze della neoplasia, potrebbe essere utile per ridurre

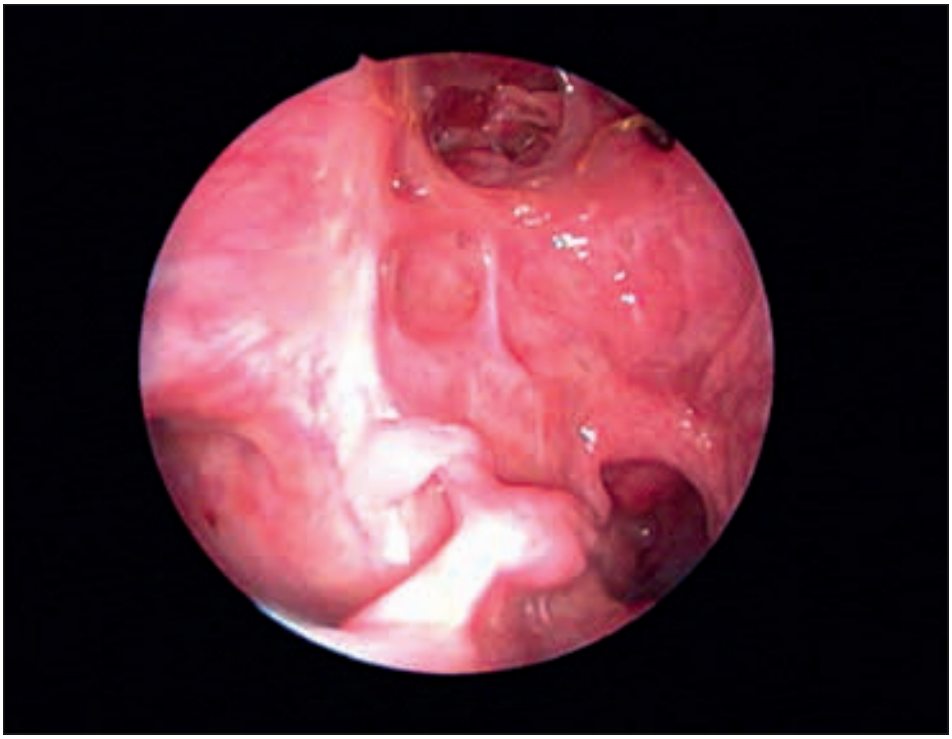

Fig. 6: Immagine endoscopica post-operatoria (procedura endoscopica di tipo II su papilloma invertito naso-sinusale della fossa nasale di destra).

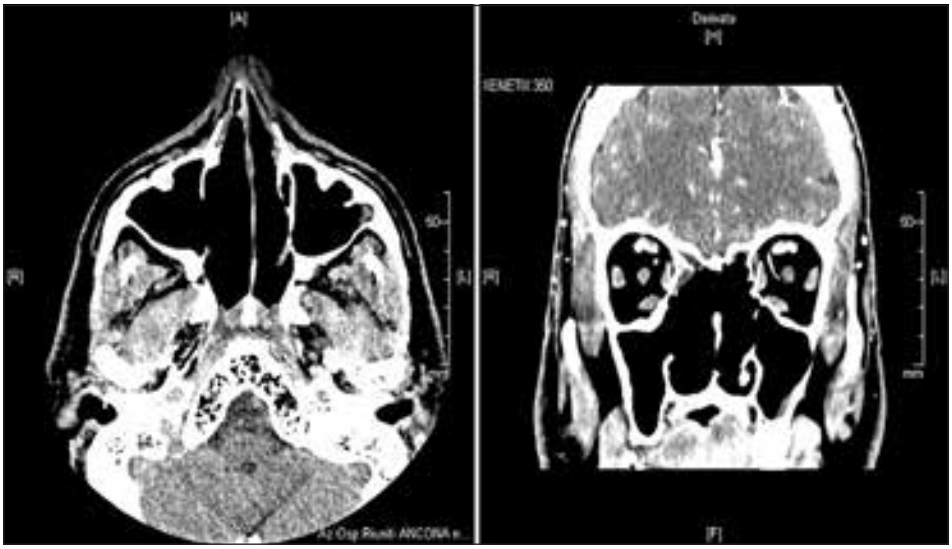

Fig. 7: TC con mdc post-operatoria (procedura endoscopica di tipo II su papilloma invertito naso-sinusale della fossa nasale di destra) in proiezione assiale e coronale.

il rischio di recidive, anche se, per i papillomi invertiti senza carcinogenesi, è stato dimostrato che l'acquisizione di margini sani al di fuori del campione tumorale non sembra influenzare il controllo della malattia[86].
La resezione dell'area di origine della neoplasia, fresando l'osso, appare essere di massima importanza per ridurre il rischio di recidiva poiché dei foci microscopici di papilloma residuo possono restare intrappolati all'interno dell'osso nel sito di adesione[87].
Landsberg et al. hanno valutato e misurato il punto di attacco/adesione del papilloma invertito e il diametro medio misurato è risultato essere di 8,4 ± 6 mm (range di 3-23 mm)[80].
L'estensione dell'intervento chirurgico varia in base al sito di origine e alla dimensione della lesione. Di base, possono essere adottati 3 diversi tipi di approcci endonasali[84] (tab. 4).
Quando il papilloma invertito è limitato al meato medio, all'etmoide anteriore o posteriore o al recesso sfeno-etmoidale, viene effettuata una resezione di tipo 1 comprendente una etmoidectomia anteriore con ampliamento del recesso frontale, una etmoidectomia posteriore, una ampia antrostomia meatale media, una sfenoidotomia e una turbinectomia media parziale o completa (in base all'estensione tumorale). In questa situazione, il campione tumorale è resecato "in blocco" prestando attenzione che la dissezione sia effettuata sul piano sottoperiosteo.
Nei casi in cui la lesione sia estesa dal meato medio al seno mascellare oppure origini dalla parete mascellare mediale, è eseguita una resezione di tipo II. In aggiunta agli step chirurgici della resezione di tipo I, l'operazione include una maxillectomia mediana con o senza sezione del condotto nasolacrimale, in base all'estensione anteriore del tumore.
Per evitare una stenosi post-chirurgica delle vie nasolacrimali, il condotto deve essere sezionato 2-3 mm sotto la valvola di Béraud-Krause con marsupializzazione della porzione superiore.
I papillomi invertiti che originano o coinvolgono la parete del seno mascellare posterolaterale, anteriore o inferiore sono gestiti con una resezione di tipo III, che corrisponde alla tecnica indicata da Brors e Draf come "operazione endonasale di Denker"[88].
Nei pazienti sottoposti a resezioni di tipo II o III, una rimozione della neoplasia in blocco non è possibile a causa della grande estensione della lesione. Pertanto viene effettuato inizialmente un "debulking" della porzione nasale della massa, in modo da concentrarsi in seguito sulle aree più critiche coinvolte dalla lesione, dove la dissezione è sempre eseguita sul piano sottoperiosteo. Successivamente si esegue la fresatura dell'osso sottostante la mucosa patologica per assicurare la radicalità chirurgica.
Le neoplasie che coinvolgono l'antro, il recesso fronto-etmoidale o la porzione mediale del pavimento del seno frontale sono trattate solo endoscopicamente attraverso, rispettivamente, una maxillectomia mediana endoscopica, un approccio Draf II e III o attraverso un approccio endoscopico Lothrop modificato.

Secondo un'analisi della letteratura la percentuale complessiva di complicanze si aggira tra lo 0 e il 20%[75-84].
Le revisioni chirurgiche presentano un più alto tasso di recidiva e l'area di origine del tumore risulta chirurgicamente più impegnativa da individuare. Un approccio esclusivamente endoscopico può essere controindicato nelle seguenti situazioni:

1. coinvolgimento massivo della mucosa del seno frontale e/o di una cella sopraorbitaria,
2. concomitante presenza di malignità che coinvolge aree critiche e
3. presenza di abbondante tessuto cicatriziale a causa di un precedente intervento chirurgico.

Anche i papillomi invertiti con una estensione intracranica e/o intraorbitaria limitata possono essere trattati con un approccio puramente endoscopico poiché l'esperienza chirurgica acquisita negli ultimi anni ha dimostrato che la plastica durale endoscopica di ampi difetti della base cranica può essere eseguita con una tecnica multistrato, utilizzando innesti liberi come quelli di fascia lata, cartilagine, osso, mucopericondrio e mucoperiostio[89].
La maggiore criticità nella chirurgia del papilloma invertito è legata alla modalità di interessamento del seno frontale (tra 1% e 16% dei papillomi invertiti originano nel seno frontale con un coinvolgimento bilaterale nel 16,3% e un rischio di recidiva del 22,4%[77]). L'imaging preoperatorio spesso non è sufficiente nell'identificare il sito di origine e nel chiarire il grado di coinvolgimento del seno frontale. Tale estensione può essere valutata solo intraoperatoriamente e l'approccio chirurgico andrà adeguato di conseguenza ("origin oriented management").
Nel caso in cui il papilloma invertito si estenda semplicemente dall'etmoide fino al recesso frontale e/o al seno frontale senza aderire alla mucosa del seno frontale ("finger like manner"), è effettuata una sinusotomia frontale tipo IIa secondo la classificazione di Draf.
Quando si riscontra un'origine del papilloma invertito a livello del recesso frontale, è utilizzata una sinusotomia frontale di tipo IIb.
In pazienti con lesioni che originano dalla mucosa della parete posteriore del seno frontale, è indicata una sinusotomia frontale tipo III secondo Draf, per aumentare l'esposizione e per raggiungere l'intera parete posteriore con strumenti adeguati[90,91].
Nei casi in cui si riscontri un esteso coinvolgimento della mucosa all'interno di una cella sopraorbitaria, con estensione lateralmente sopra l'orbita, o un massivo interessamento della mucosa del seno frontale, soprattutto in un seno frontale iperpneumatizzato è necessario un approccio combinato endoscopico ed esterno con un flap osteoplastico (OFP), utilizzando un accesso coronale. In questi casi è quasi impossibile la completa visualizzazione del papilloma invertito utilizzando un approccio semplicemente endoscopico e c'è il rischio di rimuovere la lesione senza elevare un flap subperiosteo e senza ottenere margini liberi di sicurezza. Un approccio

combinato è quindi indispensabile per ottenere la completa rimozione della mucosa e per fresare l'osso sottostante negli spazi laterali. In questi casi le valutazioni istologiche intraoperatorie al congelatore sono fortemente raccomandate[78].
Recentemente alcuni autori[92] hanno descritto l'uso del 5-florouracile (5-FU) nel trattamento post-operatorio dei papillomi invertiti chirurgicamente più impegnativi. Essi hanno applicato il 5-fluorouracile su una garza di paraffina ("jelonet") e l'hanno lasciata in sede per una settimana prima di toglierla ambulatorialmente.
Il 5-fluorouracile è un agente chemioterapico, analogo della timidina strutturale, che interferisce con la sintesi del DNA, provoca l'apoptosi, ed è quindi utilizzato nel trattamento delle neoplasie maligne epiteliali per la sua azione sulle cellule in proliferazione.
L'applicazione topica del 5-fluorouracile potrebbe trovare impiego nel trattamento post-operatorio nei casi in cui non si è certi che tutta la neoplasia sia stata completamente rimossa o nei casi in cui ci sia stata una rimozione incompleta.[92]
La terapia radiante generalmente non è raccomandata per il trattamento dei papillomi invertiti naso-sinusali.
Nei papillomi invertiti con carcinoma squamocellulare la radioterapia è frequentemente utilizzata. La radioterapia post-operatoria (dose compresa tra 45 e 70,4 Gy con una media di 60 Gy) è fortemente raccomandata in tutti i casi, tranne le piccole lesioni maligne nelle quali è stato rimosso un margine sufficiente di mucosa ed osso sano; la radioterapia adiuvante, dunque, non dovrebbe essere impiegata quando sono state identificate solo delle aree microscopiche di carcinoma squamocellulare o di carcinoma in situ[78].
Comunque, a causa della rarità della neoplasia, nessun trial randomizzato sul ruolo della radioterapia in questi casi sarà mai condotto e le raccomandazioni esistenti per l'irradiazione dei papilloma invertito con carcinoma squamocellulare sono basate più su dati empirici che scientifici.
Infine, dal momento che la probabilità di disseminazione regionale del papilloma invertito con carcinoma squamocellulare è bassa, l'irradiazione elettiva dei linfonodi locoregionali è indicata solo nei pazienti con coinvolgimento esteso del rinofaringe o in quelli con metastasi del collo comprovate.

FOLLOW UP

Attualmente non esistono delle linee guida per il follow-up dei papillomi invertiti o dei tumori benigni naso-sinusali.
La diagnosi precoce è importante non solo per identificare le recidive che potrebbero portare allo sviluppo del carcinoma, ma anche per ridurre il tempo a disposizione del papilloma per un'eventuale trasformazione maligna. Al riguardo sembra ragionevole stabilire delle linee guida simili a

1. Diagnosi patologica preoperatoria
2. Debulking del tumore
3. Precisa identificazione del sito di adesione mucosale del tumore
4. Dissezione sottoperiostea del sito di adesione
5. Escissione del sito di adesione del tumore e della mucosa normale circostante
6. Controllo con esame istologico al congelatore
7. Resezione o fresatura del sito di adesione del tumore nell'osso sottostante

Tab. 3: Fasi della strategia chirurgica endoscopica "attachment-orientated".

1. Etmoidectomia anteriore e posteriore, sfenoidotomia, ampia antrostomia meatale media, turbinectomia media parziale o completa, sinusotomia frontale (tipo I, IIA, IIB o III secondo Draf in base all'estensione della malattia).
2. Etmoidectomia anteriore e posteriore, sfenoidotomia, maxillectomia mediale, turbinectomia media parziale o completa, sinusotomia frontale (tipo I, IIA, IIB o III secondo Draf in base all'estensione della malattia); sezione del dotto nasolacrimale.
3. Etmoidectomia anteriore e posteriore, sfenoidotomia, approccio di Denker con sezione del dotto nasolacrimale, turbinectomia completa inferiore e media, sinusotomia frontale (tipo I, IIA, IIB o III secondo Draf in base all'estensione della malattia).

Tab. 4: Descrizione sintetica delle 3 procedure chirurgiche endoscopiche[84].

quelle utilizzate per in follow-up del carcinoma squamo-cellulare della testa e del collo.
In accordo con Lund[93] è utile ricordare che il termine "recidiva" indica, nella maggior parte dei casi, solamente un residuo di malattia (o l'incompleta resezione) ed è direttamente correlata al tipo di approccio chirurgico e alla "cura" con la quale il papilloma invertito è rimosso.
Inoltre resezioni endoscopiche complete con una "cavità post-chirurgica uniforme e senza angoli" facilita il rilievo di recidive durante il follow-up endoscopico postoperatorio[12,76].
Diversi altri fattori aumentano il rischio di recidiva del papilloma invertito: l'esposizione al tabacco, le dimensioni del tumore, l'ipercheratosi, l'iperplasia epiteliale squamosa, l'aumentato numero di mitosi, la bilateralità e l'assenza di polipi infiammatori[94]. L'esposizione al fumo di tabacco sembra aumentare, inoltre, il rischio di trasformazione maligna suggerendo in questi casi un follow-up ancora più stretto[94].

Alcuni autori evidenziano che ad aumentare il rischio di recidive del papilloma invertito sia la sua possibile (ma fino ad ora mai dimostrata) origine multicentrica[95].
La percentuale di recidiva dopo resezione chirurgica varia ampiamente in letteratura (dal 5 al 60% dei casi possono presentare una recidiva entro 5 anni) e il rischio di recidiva complessivo, riportato in una recente metanalisi, è del 22,4%[96]; inoltre una volta che un papilloma invertito è recidivato, la possibilità di una successiva recidiva aumenta fino al 58%[77].
In una review sistematica di 445 casi di papilloma invertito, Cannady et al.[74] hanno descritto una percentuale di recidiva del 3% per le lesioni limitate alla cavità nasale, alla parete mascellare mediale o ai seni etmoidali. Al contrario il tasso di recidiva per i papillomi invertiti che coinvolgono le altre pareti del seno mascellare, il seno frontale ed il seno sfenoidale è del 19,8%. L'incidenza di recidiva dei papillomi invertiti che si estendono oltre i seni paranasali è del 35,3%
La letteratura evidenzia che la maggior parte delle recidive si verificano entro i primi 2 anni dopo l'intervento chirurgico, con un rischio del 17% dei casi dopo i 5 anni, e fino al 6% dopo 10 anni[77].
Nella più ampia analisi retrospettiva dei papillomi invertiti naso-sinusali presente in letteratura, Kim et al.[96] hanno suddiviso i pazienti in un gruppo con meno di 3 anni di follow-up e un altro con almeno 3 anni di follow-up. Gli autori hanno riscontrato un maggior numero di recidive nel gruppo di pazienti con un follow-up di almeno 3 anni (rispettivamente 26,1% e 8,5%). Lombardi et al.[78] hanno osservato un tasso di recidiva del 5,7% nella loro serie di 212 pazienti.
Tra l'1% e il 16% dei papillomi invertiti originano nel seno frontale e le forme bilaterali si riscontrano nel 16% dei casi con un rischio complessivo di recidiva del 22,4% (difficoltà tecniche operatorie)[77]. Il papilloma invertito del seno sfenoidale è associato ad un tasso di recidiva post-chirurgico del 14,6%. Fattori di rischio potenziali sono costituiti, in questo caso, dall'adesione della neoplasia sul recesso ottico-carotideo oppure dalla presenza di displasia o carcinoma in situ[97].
Il rischio di recidiva è più alto nei tumori HPV positivi, dopo interventi chirurgici di revisione, nei pazienti con uno stadio di Krouse più alto (15%-50%) e quando il papilloma invertito coinvolge il recesso frontale[75]. La base di impianto del papilloma invertito è meglio identificata durante il primo intervento chirurgico. Negli interventi chirurgici di revisione trovare la base di impianto più essere più difficoltoso a causa della distorsione anatomica, della presenza di residui patologici, della presenza di tessuto cicatriziale e dall'assenza di punti di rifermento ossei[75]. I pazienti con papilloma invertito inoperabile o residuo presentano infine un più alto rischio di trasformazione maligna e/o recidiva (pazienti con patologia persistente dopo il trattamento chirurgico hanno un più alto rischio di trasformazione maligna (11%) se confrontati a quelli con resezioni complete[34].

Attualmente non ci sono fattori o biomarker predittivi di recidiva e/o di malignità e tutti i pazienti devono essere seguiti nel postoperatorio con esami endoscopici periodici longitudinali (ogni 4 mesi durante il 1 anno, ogni 6 mesi per almeno 4 anni, e poi una volta l'anno).
Una valutazione postoperatoria con RMN (fig. 8) va programmata nel caso sia presente tessuto cicatriziale che ostacoli la corretta valutazione endoscopica endonasale o in caso di localizzazioni impossibili da controllare endoscopicamente come il seno frontale laterale (ogni 6 mesi per i primi 2 anni e poi una vota l'anno per i successivi 3 anni), oppure quando si rilevi la presenza di un carcinoma squamocellulare sincrono all'esame istologico definitivo (ogni 4 mesi per il primo anno, poi ogni 6 mesi per i successivi 5 anni)[78].
Lesperance et al.[98] hanno descritto un periodo medio di follow-up di 63 mesi e Mirza et al.[34] di 52 mesi (range da 6 a 180 mesi), prima che fosse evidenziato un carcinoma squamocellulare metacrono, suggerendo di effettuare un follow-up post-operatorio a vita.

NOSTRA ESPERIENZA
Espressione e ruolo di ki67, P16 e MiR-126 nel papilloma invertito naso-sinusale

Introduzione

L'eziopatogenesi del papilloma invertito naso-sinusale resta ad oggi sconosciuta; poche sono le informazioni sui meccanismi molecolari coinvolti nel suo sviluppo e non vi sono dei biomarker molecolari di possibile utilizzo clinico diagnostico e/o prognostico.
Obiettivo del nostro studio è stato quello di determinare il livello di espressione ed il ruolo di Ki-67, p16 e del miR-126 nel papilloma invertito naso-sinusale.
Ki-67[99] è un anticorpo che lega un antigene espresso dal nucleo in tutte le fasi cellulari tranne che in G0 ed è largamente accettato come marcatore di proliferazione cellulare.
P16[100] è una proteina inibitrice delle CDK che blocca il ciclo cellulare ed impedisce la mitosi; risulta un oncosoppressore down-regolato in varie neoplasie maligne.
I meccanismi di regolazione epigenetici sono stati intensamente investigati in molti campi e numerosi studi hanno dimostrato che le alterazioni epigenetiche (branca della genetica che descrive tutte quelle alterazioni ereditabili che variano l'espressione genica pur non alternando la sequenza del DNA) giocano un ruolo nella carcinogenesi del carcinoma squamocellulare.
I microRNA[101,102], una classe di piccole molecole di RNA a singolo filamento lunghe circa 20-22 nucleotidi non codificanti per proteine che controllano l'espressione di geni target, sono ora riconosciute come

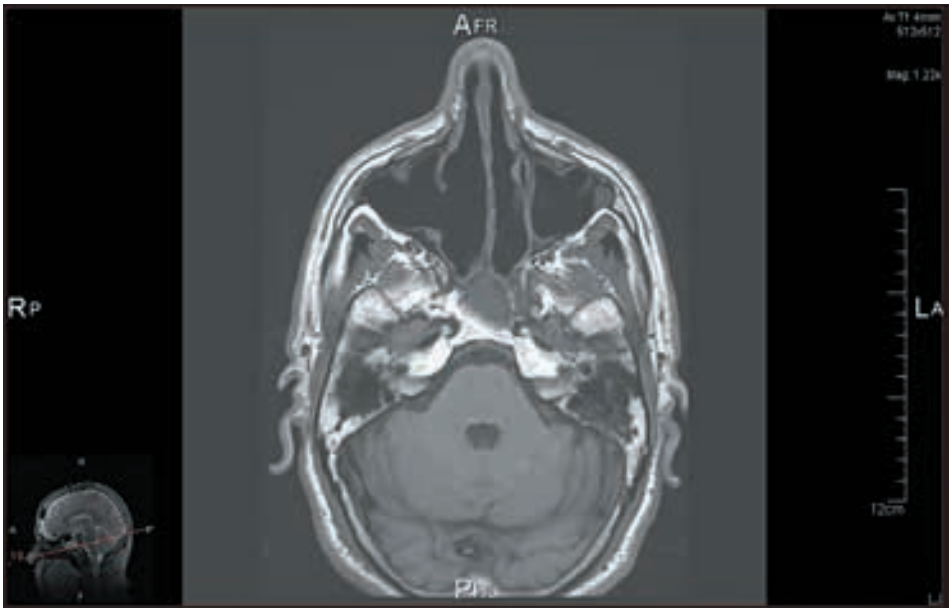

Fig. 8: RMN post-operatoria (procedura endoscopica di tipo II su papilloma invertito naso-sinusale della fossa nasale di destra) in sequenza T2 pesata ed in proiezione assiale.

componenti cruciali dell'epigenetica, in quanto orchestrano eventi che vanno dall'organogenesi all'immunità, e sono riconosciuti per essere critici nello sviluppo di molte malattie, incluso il cancro. Regolano l'espressione genica a livello post-trascrizionale attraverso il legame con siti parzialmente complementari nella 3'-UTR (regioni non trascritte) dei loro RNA target messaggeri.
I microRNA regolano negativamente l'espressione genetica silenziando geni target e agiscono da oncosoppressori silenziando protooncogeni o da oncogeni silenziando geni oncosoppressori.
È interessante notare che il profilo di espressione globale dei miRNA nei tessuti normali è diverso da quello nei tessuti tumorali. La regolazione dei miRNA è compromessa nel cancro e diversi studi suggeriscono che questa disregolazione possa essere associata alle caratteristiche del tumore e alla sua prognosi.
Anche se le alterazioni nell'espressione dei miRNA nei carcinomi squamocellulari primitivi sono state recentemente delineate in diversi report, poco si sa riguardo a come queste differenze siano associate alle caratteristiche cliniche e ai fattori di rischio della neoplasia.
La carcinogenesi richiede uno scambio di informazioni attivo tra le cellule tumorali e le cellule stromali per sviluppare un microambiente di supporto. È essenziale inoltre nello sviluppo del tumore un continuo rimodellamento dei vasi nello stroma. Molti microRNA sono coinvolti nei processi fisiologici e patologici dell'angiogenesi e dell'integrità vascolare.

Il mir-126[103], specifico per l'endotelio, regola l'angiogenesi e l'integrità vascolare. La soppressione del mir-126 nelle cellule endoteliali aumenta l'espressione della molecola -1 di adesione cellulare vascolare e innesca l'adesione dei leucociti ai vasi danneggiati per indurre cambiamenti infiammatori. Molti studi hanno descritto la down-regolazione del mir-126 in numerosi tumori confrontati al tessuto normale e in particolare si è rilevato che il mir-126 è down-regolato e agisce come oncosoppressore, risultando ipoespresso, nei carcinomi del seno, del colon, dello stomaco e del pancreas in associazione ad un'aumentata angiogenesi tumorale.
Differenti geni proangiogenetici, come ADM (un peptide vasodilatatore potente e a lunga azione che promuove l'angiogenesi e inibisce l'apoptosi endoteliale), VEGF, ANGPT1 e VCAM1 sono stati descritti come target del mir-126.
È stato evidenziato che il mir-126 è fortemente associato ai livelli sierici di VEGF e una bassa espressione del mir-126 è correlata ad alti livelli di VEGF. Più specificamente il mir-126 ha un sito di legame nella regione 3'UTR del mRNA VEGF e la sua up-regolazione comporta una ridotta espressione di VEGF. Il VEGF, secreto dalle cellule tumorali ed essenziale per la vascolarizzazione del tumore, è considerato essere un target per il mir-126. Considerare quindi il mir-126 come target terapeutico potrebbe portare alla normalizzazione della vascolarizzazione aberrante nel microambiente tumorale, e rivelarsi una nuova strategia per il trattamento del cancro.

Materiali e metodi

Abbiamo effettuato uno studio preliminare retrospettivo selezionando, attraverso l'applicazione di specifici criteri di inclusione ed esclusione, una coorte omogenea di 30 pazienti, affetti da papilloma invertito nasosinusale, sottoposti a chirurgia endoscopica endonasale presso la SOD di Otorinolaringoiatria degli Ospedali Riuniti di Ancona tra il 2005 e il 2014.
I livelli di espressione immunoistochimica di Ki67 (fig. 9) e p16 sono stati rilevati su 30 paia di campioni tessutali di papilloma invertito e di adiacente mucosa normale fissati in formalina ed inclusi in paraffina. Inoltre, sugli stessi campioni tessutati, è stato rilevato il livello di espressione del miR-126, mediante estrazione e purificazione del microRNA, retrotrascrizione e analisi quantitativa con qRT-PCR (quantitative Real Time-Polimerasi Chain reaction).
L'espressione di questi biomarker è stata inoltre valutata, nei tessuti tumorali e normali, in relazione all'estensione tumorale della neoplasia (T1 o T2 vs T3 o T4) e alla presenza o assenza di recidive.
La significatività statistica è stata fissata con $p < 0,05$. Tutte le analisi statistiche sono state eseguite utilizzando il pacchetto statistico SPSS (SPPS ink.chicago,IL)

Risultati

I risultati della valutazione immunoistochimica hanno mostrato come ki67 e p16 risultassero rispettivamente iper- ed ipoespressi in maniera statisti-

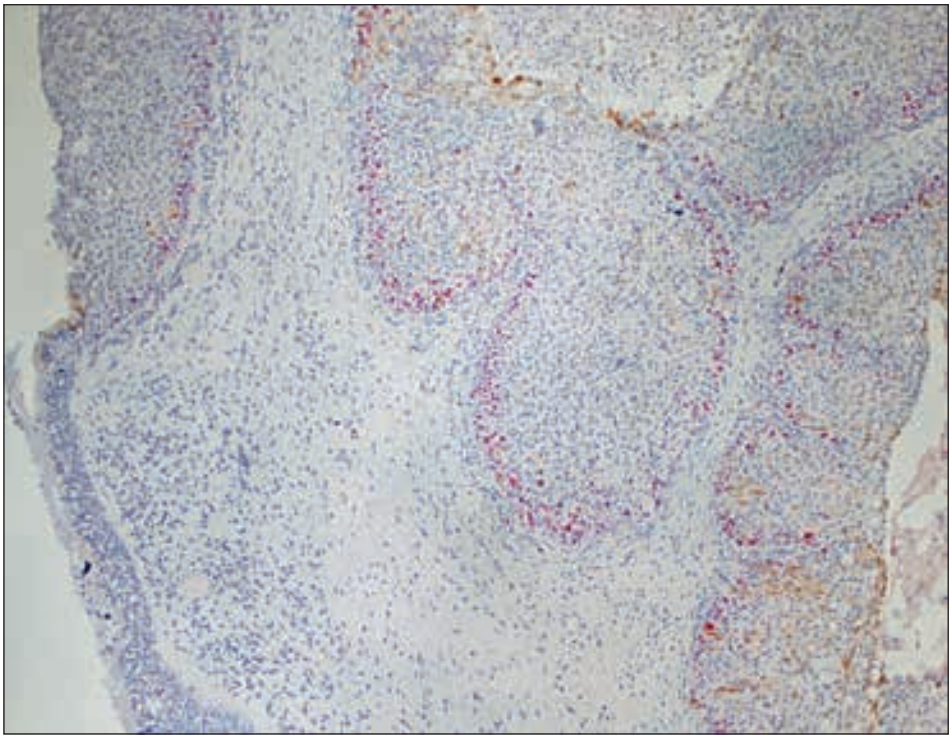

Fig. 9: Immunoespressione di Ki-67 in sezione tessutale di papilloma invertito naso-sinusale.

camente significativa ($p < 0,05$) quando stratificati in base alla presenza o meno di recidiva. Appariva inoltre particolarmente significativa ($p < 0,05$) la contemporanea up-regulation di ki67 e down-regulation di p16 nei casi interessati da recidiva (fig. 10, 11).
I livelli di espressione del MiR-126 risultavano significativamente più alti nel papilloma invertito rispetto alla mucosa normale ($p < 0,05$), ma senza alcuna correlazione significativa con gli altri parametri clinico-patologici, compresa la recidiva.

Conclusioni

Il miR-126 appare iperespresso nel papilloma invertito naso sinusale, non risultando quindi coinvolto nella patogenesi della malattia. In corso di valutazione il suo ruolo, e quello di uno dei suoi target, il gene proangiogenetico VEGF, nei casi di trasformazione neoplastica maligna.
p16 e Ki-67, oltre a essere coinvolti nella eziopatogenesi del papilloma invertito, potrebbero, al contrario, rivelarsi degli utili biomarker prognostici se il nostro dato venisse confermato su una casistica più ampia e validato attraverso uno studio multicentrico prospettico e randomizzato.

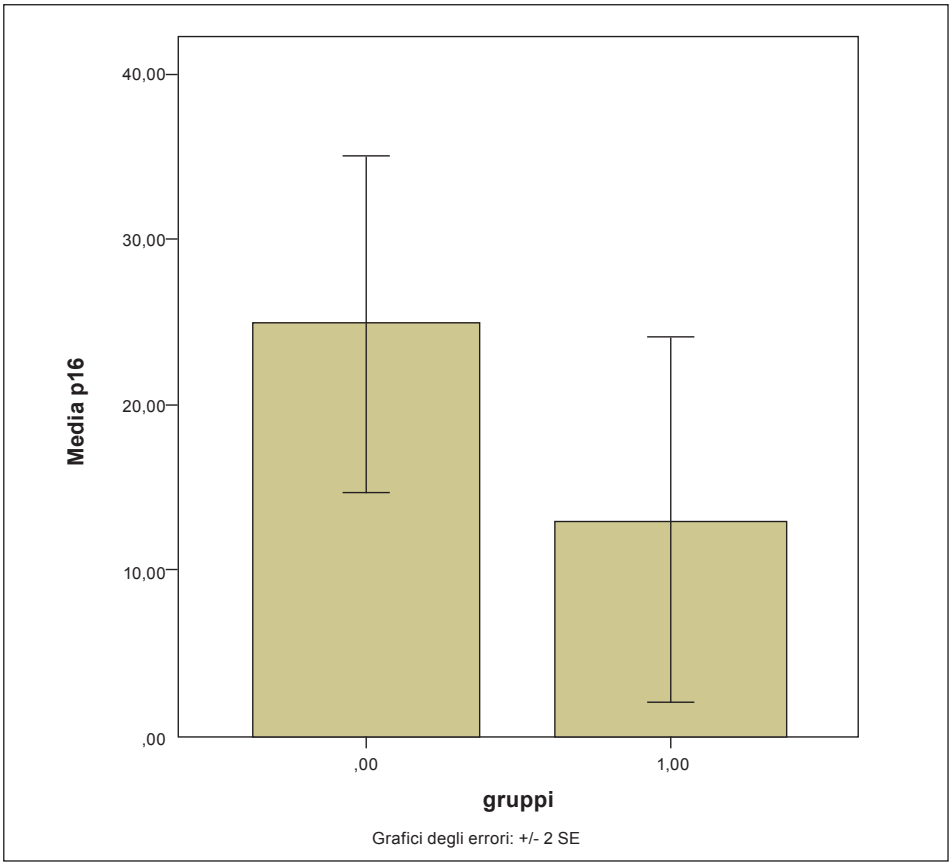

Fig. 10: Il grafico evidenzia l'ipoespressione di p16 nel papilloma invertito naso-sinusale recidivato rispetto ai papillomi non recidivati.

CONSIDERAZIONI FINALI

I papillomi invertiti naso-sinusali, anche se neoplasie istologicamente benigne, presentano un decorso clinico potenzialmente aggressivo, in ragione dell'alta incidenza di recidive, e della possibilità di associazione sincrona o metacrona con il carcinoma squamocellulare.
L'eziologia è sconosciuta e l'esatta patogenesi non è stata ancora ben definita e ciò comporta, come più volte sottolineato nella nostra relazione, degli inevitabili ed importanti limiti metodologici clinici-strumentali sia in ambito diagnostico e prognostico che terapeutico.
Probabilmente diversi fattori, oltre alla possibile integrazione del virus dell'HPV, intervengono nella progressione neoplastica dei papillomi schneideriani e l'infezione da HPV corrisponderebbe solo al primo step di un evento multifasico in cui sono coinvolti altri meccanismi molecolari genetici e/o epigenetici.

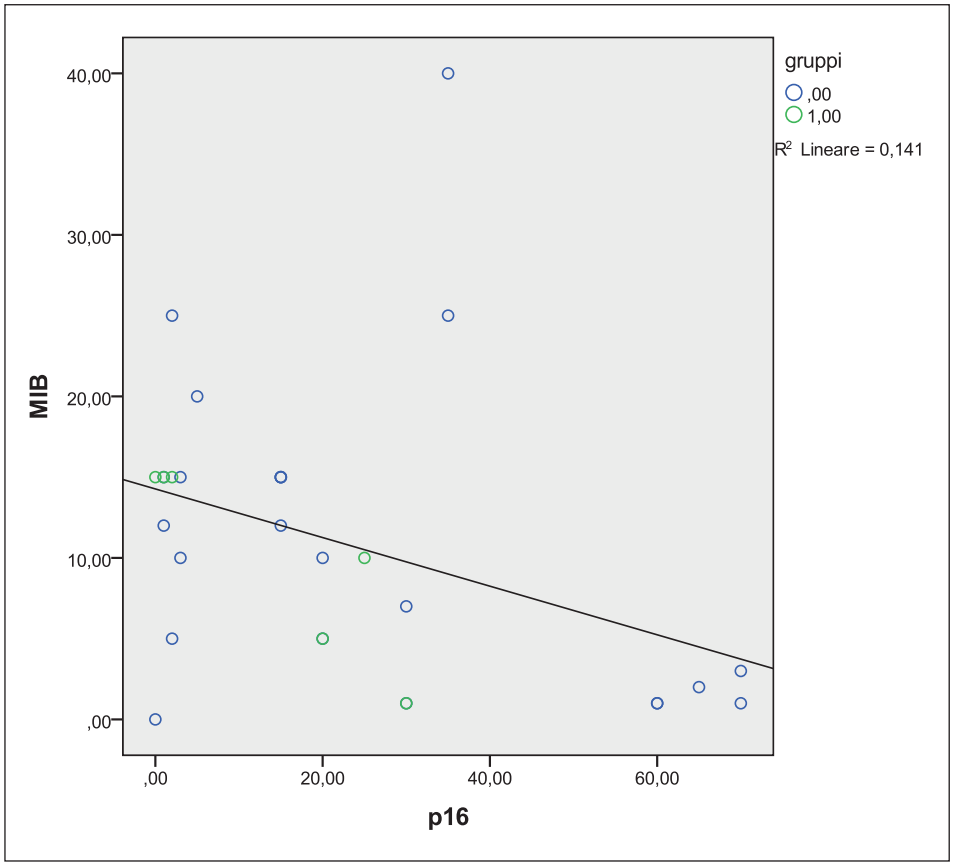

Fig. 11: I risultati dello studio immunoistochimico evidenziano una relazione statisticamente significativa tra la contemporanea ipoespressione di p16 e l'iperespressione di Ki67 e la comparsa di recidiva nei papillomi invertiti naso sinusali.

La ricerca attuale mira all'identificazione e alla caratterizzazione di questi eventi molecolari (alterazioni genetiche ed epigenetiche con attivazione di oncogeni e inattivazione di oncosoppressori), con l'obiettivo di poter comprendere la biologia tumorale e favorire la scoperta di biomarker diagnostici e prognostici oltre che di utilizzare potenziali target molecolari per sviluppare nuovi strategie terapeutiche mirate ad inibire la oncogenesi, la crescita e la progressione di questo processo neoplastico.
Risultati interessanti iniziano a delinearsi dalle ricerche in atto, ma sono necessari studi multicentrici prospettici e randomizzati su ampie casistiche per determinare e definire l'esatto ruolo delle alterazioni molecolari nella eziopatogenesi e nella carcinogenesi del papilloma invertito naso-sinusale.

Bibliografia

1. Batsakis JG, Suarez P. Schneiderian papillomas and carcinomas: a review. Adv Anat Pathol. 2001;8:53-64.
2. Ward N. A mirror of the practice of medicine and surgery in the hospitals of London. London Hosp Lancet. 1854;2:480–482.
3. Kramer R, Som ML. True papilloma of the nasal cavity. Arch Otolaryngol Head Neck Surg. 1935;22:22-25.
4. Ringertz N. Pathology of malignant tumors arising in the nasal and paranasal cavities and maxilla. Acta Otolaryngol (Stockh). 1938;27(suppl): 31–42.
5. Shanmugaratnam K, Sobin LH. The World Health Organization histological classification of tumours of the upper respiratory tract and ear. A commentary on the second edition. Cancer. 1993;71:2689–2697.
6. Bawa R, Allen GC, and Ramadan HH. Cylindrical cell papilloma of the nasal septum. Ear Nose Throat J. 1995;74:179–181.
7. Barnes L, and Bedetti C. Oncocytic Schneiderian papilloma: A reappraisal of cylindrical cell papilloma of the sinonasal tract. Hum Pathol. 1984;15:344–351.
8. Buchwald C, Franzmann MB, Tos S. Sinonasal papillomas: a report of 82 cases in Copenhagen Country, including a longitudinal epidemiological and clinical study. Laryngoscope. 1995;105:72-79.
9. Myers EN, Fernau JL, Johnson JT, Tabet JC, Barne EL. Management of inverted papilloma. Laryngoscope. 1990;100:481-490.
10. Wood JW, and Casiano RR. Inverted papillomas and benign non neoplastic lesions of the nasal cavity. Am J Rhinol Allergy. 2012;26:157–163.
11. Cooter MS, Charlton SA, Lafreniere D, Spiro J. Endoscopic management of an inverted nasal papilloma in a child. Otolaryngol Head Nec Surg. 1998;118:876-878.
12. Anari S, Carrie S. Sinonasal inverted papilloma: Narrative review. J Laryngol Otol. 2010;124:705–715.
13. Maroldi R, Farina D, Palvarini L, Lombardi D, Tomenzoli D, Nicolai P. Magnetic resonance imaging findings of inverted papilloma: differential diagnosis with malignant sinonasal tumors. Am J Rhinol. 2004;18:305–310.
14. Phillips PP, Gustafson RO, Facer GW. The clinical behavior of inverting papilloma of the nose and paranasal sinuses: report of 112 cases and review of the leterature. Laryngoscope. 1990;100:463-469.
15. Chiu AG, Jackman AH, Antunes MB, Feldman MD, Palmer JN. Palmer. Radiographic and Histologic Analysis of the Bone Underlying Inverted Papillomas Laryngoscope. 2006;116:1617-20.
16. Katori H, Nozawa A, Tsukuda M. Histopathological parameters of recurrence and malignant transformation in sinonasal inverted papilloma. Acta Otolaryngol. 2006;126:214–218.
17. Deitmer T, Wiener C. Is there an occupational etiology of inverted papilloma of the nose and sinuses. Acta Otolaryngol (Stockh). 1996;116:762–765.
18. D'Errico A, Zajacova J, Cacciatore A, Buratti A, Zanelli R, Alfonzo S, Beatrice F. Occupational risk factors for sinonasal inverted papilloma: a case-control study. Occup Environ Med. 2013;70(10):703-708.
19. Syrjanen S, Happonen RP, Virolainen E, Siivonen L, Syrjanen K. Detection of human papillomavirus (HPV) structural antigens and DNA types in inverted papillomas and squamous cell carcinomas of the nasal cavities and paranasal sinuses. Acta Otolaryngol. 1987;104:334–341.

20. Lawson W, Schlecht NF, Brandwein-Gensler M. The role of the human papillomavirus in the pathogenesis of Schneiderian Inverted papillomas: an analytic overview of the evidence. Head Neck Pathol. 2008;2:49–59.
21. Beck JC, McClatchey KD, Lesperance MM, Esclamado RM, Carey TE, Bradford CR. Presence of human papillomavirus predicts recurrence of inverted papilloma. Otolaryngol Head Neck Surg. 1995;113:49–55. 5.
22. Beck JC, McClatchey KD, Lesperance MM, Esclamado RM, Carey TE, Bradford CR. Human papillomavirus types important in progression of inverted papilloma. Otolaryngol Head Neck Surg. 1995;113:558–63.
23. Altavilla G, Staffieri A, Busatto G, Canesso A, Giacomelli L, Marioni G. Expression of p53, p16INK4A, pRb, p21WAF1/CIP1, p27KIP1, cyclin D1, Ki-67 and HPV DNA in sinonasal endophytic Schneiderian (inverted) papilloma. Acta Otolaryngol. 2009;129(11):1242-1249.
24. Syrjänen K, Syrjänen S. Detection of human papillomavirus in sinonasal papillomas: systemic review and meta-analysis. Laryngoscope. 2013;123:181–92.
25. Scheel A, Lin GC, McHugh JB, Komarck CM, Walline HM, Prine ME, Zacharek MA, Carey TE. Human papillomavirus infection and biomarkers in sinonasal inverted papillomas: clinical significance and molecular mechanisms. Int Forum Allergy Rhinol. 2015;5(8):701-707.
26. Serrano M, Hannon GJ, Beach D. A new regulatory motif in cell-cycle control causing specific inhibition of cyclin D/CDK4. Nature. 1993;366:704–7.
27. Chung CH, Gillison ML. Human papillomavirus in head and neck cancer: its role in pathogenesis and clinical implications. Clin Cancer Res. 2009;15:6758–62.
28. Lin GC, Scheel A, Akkina S, Chinn S, Graham M, Komarck C, et al. MDP16, EGFR, Cyclin D1, and p53 staining patterns for inverted papilloma. Int ForumAllergy Rhinol. 2013;3:885–9.
29. Sham CL, To KF, Chan PK, Lee DL, Tong MC, van Hasselt CA. Prevalence of human papillomavirus, Epstein-Barr virus, p21, and p53 expression in sinonasal inverted papilloma, nasal polyp, and hypertrophied turbinate in Hong Kong patients. Head & Neck. 2012;4:520-533.
30. Jenko K, Kocjan B, Zidar N, et al. In inverted papillomas HPV more likely represents incidental colonization than an etiological factor. Virchows Arch. 2011;459:529–38.
31. Govindaraj S, Wang H. Does human papilloma virus paly a role in sinonasal inverted papilloma? Curr Opin Otolaryngol Head Neck Surg. 2014;22(1):47-51.
32. Cheung FMF, Lau TWS, Cheung LKN, Li ASM, Chow SK, Lo AWI. Schneiderian papillomas and carcinomas: a retrospective study with special reference to p53 and p16 tumor suppressor gene expression and association with HPV. Ear Nose Throat J. 2010;89:E5–E12.
33. Choi JW, Kim SG, Kim YM, et a. Clinical and histologic features of inverted papillomaassociated malignancy. Eur Arch Otorhinolaryngol. 2012; 269:2349-2354.
34. Mirza S, Bradley PJ, Acharya A, et al. Sinonasal inverted papillomas: recurrence, and synchronous and metachronous malignancy. J Laryngol Otol. 2007;121:857-864.
35. Nudell J, Chiosea S, Thompson LD. Carcinoma Ex-Schneiderian Papilloma (Malignant Transformation): a clinicopathologic and immunophenotypic study of 20 cases combined with a comprehensive review of the literature. Head and Neck Pathol. 2014;8:269–286.
36. Von Buchwald C, Bradley PJ. Risks of malignancy in inverted papilloma of the nose and paranasal sinuses. Curr Opin Otolaryngol Head Neck Surg. 2007;15:95-98.
37. Yoon BN, Chon KM, Hong SL, Lee JH, Kim JY, Cho KS, Roh HJ. Inflammation and apoptosis in malignant transformation of sinonasal inverted papilloma: the role of

the bridge molecules, cyclooxygenase-2, and nuclear factor B. American Journal of Otolaryngology–Head and Neck Medicine and Surgery. 2103;34:22–30.

38. Lee GH, Yoon YH, Kim YM, Yeo MK, Liang ZL, Kim JM, Rha KS. Pattern of expression of cyclooxygenase-2 in malignant transformation of sinonasal inverted papilloma. American Journal of Otolaryngology–Head and Neck Medicine and Surgery. 2012;33:585–589.
39. Suh JD, Palma-Diaz F, Bhuta S, Wang MB. COX-(2) overexpression in sinonasal inverted papilloma. Int Forum Allergy Rhinol. 2013;3(12):997-1000.
40. Kim SG, Lee OY, Choi JW, Park YH, Kim YM, Yeo MK, Kim JM, Rha KS. Pattern of expression of cell cycle-related protens in malignant trasformation of sinonasal inverted papilloma. Am J Rhinol Allergy. 2011;25(2):75-81.
41. Katori H, Nozawat A, Tsukuda M. Relationship between p21 and p53 expression, human papilloma virus infection and malignant transformation in sinonasal-inverted papilloma. Clin Oncol (R Coll Radiol). 2006;18(4):300–305.
42. Tsou YA, Huang HJ, Wang TC, Tai CJ, Chen CM, Chen CY. Evaluation of correlation of cell cycle proteins and Ki-67 interaction in paranasal sinus inverted papilloma prognosis and squamous cell carcinoma transformation. BioMed Research International. 2014;1:1-16.
43. Stasikowska-Kanicka O, Wagrowska-Danilewicz M, Danilewicz M. Immunohistochemical study on survivin in sinonasal tumors and its relationship with the immunoexpression of Ki67 and Bcl-2. Folia Histochem Cytobiol. 2013;51(3):225-231.
44. Matousek P, Zelenık K, Safarcık K, Cabalova L, Komınek P. Squamous cell carcinoma antigen as a marker of sinonasal inverted papilloma. Eur Arch Otorhinolaryngol. 2014; 271:535–538.
45. Suminami Y, Nagashima S, Vujanovic NL, et al. Inhibition of apoptosis in human tumour cells by tumour associated serpin. SCC antigen. Br J Cancer. 2000;82:981–989.
46. Yasumatsu R, Nakashima T, Kuratomi Y, et al. Serum squamous cell carcinoma antigen is a useful biologic marker in patients with inverted papillomas of the sinonasal tract. Cancer. 2002;1:152–158.
47. Yamashita Y, Uehara T, Hasegawa M, Deng Z, Matayoshi S, Kiyuna A, Kondo S, Maeda H, Ganaha A, Suzuki M.. Squamous cell carcinoma antigen as a diagnostic marker of nasal inverted papilloma. American Journal of Rhinology & Allergy. 2016;1:1-6.
48. Koo BS, Jung BJ, Kim SG, Liang ZL, Yeong MK, Rha KS. Altered expression of E-cadherin and catenin in malignant trasformation of sinonasal inverted papillomas. Rhinology. 2011;49(4):479-85.
49. Wu HH, Zafar S, Huan Y, Yee H, Chiriboga L, Wang BY. Fascin over expression is associated with dysplastic changes in sinonasal inverted papillomas: a study of 47 cases. Head and Neck Pathol. 2009;3:212-216.
50. Huang CC, Lee TJ, Chang PH, et al. Desmoglein 3 is overexpressed in inverted papilloma and squamous cell carcinoma of sinonasal cavity. Laryngoscope. 2010;120:26-29.
51. Yu H, Liu Q, Wang H, Wang D, Hu L, Sun X, Liu J. The role of tissue factor pathway inhibitor-2 in malignant transformation of sinonasal inverted papilloma. Eur Arch Otorhinolaryngol. 2014;271:2191–2196.
52. Byun JY, Lee SH, Shin JM, Baek BJ, Lee JY. Overexpression of angiomotin in sinonasal inverted papilloma. Int Forum Allergy Rhinol. 2014;4(6):512-516.
53. Liu W, Li Z, Luo Q, et al. The elevated expression of osteopontin and vascular endothelial growth factor in sinonasal inverted papilloma and its relationship with clinical severity. Am J Rhinol Allergy. 2011;25(5):313-317.

54. Huang CC, Lee TJ, Chang PH, Lee YS, Chuang CC, Jhang YJ, Chen YW, Chen CW, Fu CH, Tsai CN. Expression of cathepsin S and its inhibitor stefin A in sinonasal inverted papilloma. Rhinology. 2010;48(3):352-357.
55. Schrock A, Goke F, Wagner P, Bode M, Franzen A, Huss S, Agaimy A, Ihrler S, Kirsten R, Kristiansen G, Bootz F, Lengerke C, Perner S. Fibroblast growth factor receptor-1 as a potential therapeutic target in sinonasal cancer. Head & Neck. 2014;9;1253-1257.
56. Curiel TJ, Coukos G, Zou L, Alvarez X, Cheng P, Mottram P, et al. Specific recruitment of regulatory T cells in ovarian carcinoma fosters immune privilege and predicts reduced survival. Nature medicine. 2004;10:942–9.
57. Strauss L, Bergmann C, Gooding W, Johnson JT, Whiteside TL. The frequency and suppressor function of CD4+CD25highFoxp3+ T cells in the circulation of patients with squamous cell carcinoma of the head and neck. Clinical cancer research: an official journal of the American Association for Cancer Research. 2007;13:6301–11.
58. Gu Y, Wang C, Han D, Zhang L. Increased frequencies of CD4+ CD25+ FOXP3+ regulatory T cells in human nasal inverted papilloma. Head & neck. 2011;33:1005–12.
59. Jin J, Lee JW, Rha KS, Kim DW, Kim YM. Expression pattern of IQGAP1 in sinonasal inverted papillomas and squamous cell carcinomas. Laryngoscope. 2012;122(12):2640-2646.
60. Starska K, Brys M, Forma E, Olszewski J, Pietkiewicz P, Lewy-Trenda I, Stasikowska-Kanicka O, Danilewicz M, Krzeslak A. Metallothioneinsinonasal inverted papilloma (Schneiderian papilloma). Tumor Biol. 2015;36:8559-8571.
61. Bhalla RK, Wright ED. Predicting the site of attachment of sinonasal inverted papilloma. Rhinology. 2009;47:345–348.
62. Okamoto T, Kodama S, Nomi N, et al. Expression of bone morphogenicprotein in sinonasal inverted papilloma with new bone formation. Allergy Rhinol (Providence). 2011;2:16–20.
63. Lee DK, Chung SK, Dhong HJ, Kim HY, Kim HJ, Bok KH. Focal hyperostosis on CT of sinonasal inverted papilloma as a predictor of tumor origin. AJNR Am J Neuroradiol. 2007;28:618–621.
64. Yousuf K, Wright ED. Site of attachment of inverted papilloma predicted by CT findings of osteitis. Am J Rhinol. 2007;21:32–36.
65. Sham CL, King AD, van Hasselt A, Tong MC. The roles and limitations of computed tomography in the preoperative assessment of sinonasal inverted papillomas. Am J Rhinol. 2008;22:144–150.
66. Ojiri H, Ujita M, Tada S, et al. Potentially distinctve features of sinonasal inverted papilloma on MR imaging. AJR Am J Roentgenol. 2000;175:465-468.
67. Chawla A, Shenoy J, Chokkappan K, Chung R. Imaging features of sinonasal inverted papilloma: a pictorial review. Current Problems in Diagnostic Radiology 2015; Published online Nov 26; DOI:10.1067/j.cpradiol.2015.10.004.
68. Jeon TY, Kim HJ, Choi JY, et al. 18F-FDG PET/CT findings of sinonasal inverted papilloma with or without coexistent malignancy: comparison with MR imaging findings in eight patients. Neuroradiology. 2009;51:265–271.
69. Karkos PD, Khoo LC, Leong SC, et al. Computed tomography and/or magnetic resonance imaging for preoperative planning for inverted nasal papilloma: review of evidence. J Laryngol Otol. 2009;123:705-709.
70. Dukor RK. Vibrational spectroscopy in the detection of cancer. In: Chalmers JM, Griffiths PR, eds. Handbook of Vibrational Spectroscopy. Chichester, UK: John Wiley and Sons Ltd; 2002. p. 3335.

71. Giorgini E, Sabbatini S, Conti C, Rubini C, Rocchetti R, Re M, Vaccari L, Mitri E, Librando V. Vibrational mapping of sinonasal lesions by Fourier transform infrared imaging spectroscopy. Journal of Biomedical Optics. 2015 December; 20(12),125003-7.
72. Krouse JH. Development of a staging system for inverted papilloma. Laryngoscope. 2000;110(6):965–968.
73. Acevedo-Henao CM, Talagas M, Marianowski R, Pradier O. Recurrent inverted papilloma with intracranial and temporal fossa involvement: a case report and review of the literature. Cancer Radiother. 2010;14:202-205.
74. Cannady SB, Batra PS, Sautter NB, Roh HJ, Citardi MJ. New staging system for sinonasal inverted papilloma in the endoscopic era. Laryngoscope. 2007;117(7):1283–1287.
75. Adriansen FJ, Lim KH, Georgalas C, Reinartz SM, Fokkens WJ. Challanges in the management of inverted papilloma: a review of 72 revision cases. The Laryngoscope. 2015;126:322-328.
76. Sciarretta V, Fernandez IJ, Farneti P, Pasquini E. Endoscopic and combined external–transnasal endoscopic approach for the treatment of inverted papilloma: analysis of 110 cases. Eur Arch Otorhinolaryngol. 2014;271:1953–1959.
77. Walgam E, Ahn C, Batra PS. Surgical management of frontal sinus inverted papilloma: a systematic review. Laryngoscope. 2012;122:1205-1209.
78. Lombardi D, Tomenzoli D, Buttà L, Bizzoni A, Farina D, Sberze F, Karligkiotis A, Castelnuovo P, Nicolai. Limitations and complications of endoscopic surgery for treatment for sinonasal inverted papilloma: a reassessment after 212 cases. Head & Neck. 2011;10:1154-1161.
79. Reh DD, Lane AP. The role of endoscopic sinus surgery in the management of sinonasal inverted papilloma. Curr Opin Otolaryngol Head Neck Surg. 2009;17:6–10.
80. Landsberg R, Cavel O, Segev Y, Khafif A, Fliss D. Attachement-oriented endoscopic surgical strategy for sinonasal inverted papilloma. American Journal of Rhinology. 2008;22:629-634.
81. Busquets JM, Hwang PH. Endoscopic resection of sinonasal inverted papilloma: a meta-analysis. Otolaryngol Head Neck Surg. 2006;134:476–482.
82. Karkos PD, Fyrmpas G, Carrie SC, Swift AC. Endoscopic versus open surgical interventions for inverted nasal papilloma: a systematic review. Clin Otolaryngol. 2006;31:499–503.
83. Minovi A, Kollert M, Draf W, Bockmühl U. Inverted papilloma: feasibility of endonasal surgery and long-term results of 87 cases. Rhinology. 2006;44:205–210.
84. Tomenzoli D, Castelnuovo P, Pagella F, et al. Different endoscopic surgical strategies in the management of inverted papilloma of the sinonasal tract: experience with 47 patients. Laryngoscope. 2004;114:193–200.
85. Stammberger H. Zum invertierten papillom der nasenchleimhaunt. HNO. 1981;29:128-133.
86. Lin GC, Akkina S, Chinn S, Prince ME, McHugh JB, Carey T, Zacharek MA. Sinonasal inverted papilloma: prognostic factors with emphasis on resection margins. J Neurol Surg B Skull Base. 2014;75(2):140-146.
87. Chiu AG, Jackman AH, Antunes MB, et al. Radiographic and histologic analysis of the bone underlying inverted papillomas. Laryngoscope. 2006;116:1617–1620.
88. Brors D, Draf W. The treatment of inverted papilloma. Curr Opin Otolaryngol Head Neck Surg. 1999;7:33-38.
89. Bignami M, Pistochini A, Meloni F, Delahaye E, Castelnuovo P. A rare case of oncocytic Schneiderian papilloma with intradural and intraorbital extension with notes of operative techniques. Rhinology. 2009;47:316–319.

90. Draf W. Endonasal micro-endoscopic frontal sinus surgery: the Fulda concept. Op Tech Otolaryngol Head Neck Surg. 1991;2:234–240.
91. Weber R, Draf W, Kratzsch B, et al. Modern concepts of frontal sinus surgery. Laryngoscope. 2001;111(1):137–146.
92. Adriansen GF, Lim KH, Georgalas C, Reinartz SM, Fokkens W. Challenges in the management of inverted papilloma: a review of 72 revision cases. Laryngoscope. 2015 Sep7.
93. Lund VJ. Optimum management of inverted papilloma. J Laryngol Otol. 2000;114:194–197.
94. Hong SL, Kim BH, Lee JH, Cho KS, Roh HJ. Smoking and malignancy in sinonasal inverted papilloma. Laryngoscope. 2013;123(5):1087-1091.
95. Xiao-Ting W, Peng L, Xiu-Qing W, Hai-Bo W, Wen-Hui P, Bing L, Er-Peng Z, Guang-Gang S. Factors affecting recurrence of sinonasal inverted papilloma. Eur Arch Otorhinolaryngol. 2013;270:1349–1353.
96. Kim DY, Hong SL, Jin HR, et al. Inverted papilloma of the nasal cavity and paranasal sinuses: a Korean multicentric study. Laryngoscope, 2012;122(3):487-494.
97. Suh JD, Ramakrishnan VR, Thompson CF, Woodworth BA, Adappa ND, Nayak J, Lee JM, LeeJT, Chiu AG, Palmer JN. Inverted papilloma of the sphenoid sinus: risk factors for disease recurrence. Laryngoscope. 2014 Nov 24.
98. Lesperance MM, Esclamado RM. Squamous cell carcinoma arising in inverted papilloma. Laryngoscope. 1995;105(2):178–183.
99. Ahmed MW, et al. Expression of PTEN and its correlation with proliferation marker Ki-67 in head and neck cancer. Int J Biol Markers. 2016;31(2):e193-203.
100. Lundberg M, et al. Aoociation of BMI-1 and p16 as prognostic factors forhead and neck carcinoma. Acta Otolaryngol. 2016;136(5):501-505.
101. Ambros V. The functions of animal microRNAs. Nature. 2004;431:350-355.
102. Zamore PD, Haley B. Ribo-gnome: the big world of small RNAs. Science. 2005;309:1519-1524.
103. Dong Y, et al. Prognostic significance of MicroRNA-126 in various cancers: a meta-analysis. Onco Targets Ther. 2016 May 19.

EMPTY NOSE SINDROME
CONSIDERAZIONI CLINICHE E DIAGNOSTICHE
LA NOSTRA ESPERIENZA CHIRURGICA

R. La Rosa, C. Bocciolini

Sono trascorsi oltre vent'anni anni da quando Eugene Kern e Monica Stankvist della Mayo Clinic descrissero una particolare entità sintomatica nasale definita "Empty nose sindrome" (o sindrome del naso vuoto), dopo aver osservato il quadro obiettivo di pazienti che avevano subito la resezione chirurgica di uno o entrambi i turbinati inferiori ben visibile all'immagine TC.
La caratteristica condizione degenerativa della mucosa nasale associata a flogosi ed atrofia, anche se di origine iatrogena, in passato aveva fatto pensare che questi pazienti fossero affetti da rinite atrofica.
Per molto tempo gli otorinolaringoiatri non presero in considerazione la differente distinzione fra le due patologie, anche perché molti sintomi erano sovrapponibili e la letteratura scientifica sull'argomento era inesistente.
Dopo la seconda metà degli anni '90 alcuni rinologi si interessarono all'argomento; tra questi fu Stiven Hauser di Cleveland a pubblicare alcuni lavori, documentando i sintomi più caratteristici di questa patologia e proponendo anche una soluzione chirurgica mediante l'uso dell'alloderm.
Oggi tutti gli autori sono concordi nel descrivere un sintomo caratteristico comune lamentato dai pazienti affetti da ENS e cioè "l'ostruzione nasale paradossa" che si manifesta già a poche settimane dall'intervento di turbinectomia. L'inizio delle manifestazioni sintomatiche è molto diverso da paziente a paziente e varia da alcune settimane a qualche anno.
La sintomatologia è senza dubbio conseguente non solo alla quantità di tessuto asportato ma anche alla entità del danno alle terminazioni nervose sensitive.
La riduzione marcata delle resistenze inspiratorie fa ristagnare l'aria all'interno della fossa nasale operata, riducendo la umidificazione della mucosa e creando fastidiosa sensazione di secchezza. Per poter quindi comprendere meglio la successione fisiopatologica che provoca la ENS dobbiamo fare ricorso alle nostre conoscenze di aerodinamica e biofisica nasale.

CONSIDERAZIONI AERODINAMICHE E BIOFISICHE

Nel veloce percorso all'interno della fossa nasale l'aria trova una cavità complessa e di forma continuamente diversa.
Le molecole d'aria prendono rapporto con la superficie delle strutture anatomiche che percorrono, subiscono rallentamenti ed accelerazioni oltre a rapide variazioni angolari di direzione. Per ottenere una stabilizzazione del flusso, le molecole devono assoggettarsi alle leggi aerodinamiche relative ad ogni tratto parziale del percorso assumendone le correlate tipologie di moto (laminare, vorticoso, turbolento).
Le cavità nasali inoltre, non presentano diametri costanti. Già nel primo tratto vestibolare i diametri cavitari vanno crescendo in misura apprezzabile per la presenza della caratteristica concavità interna delle cartilagini alari (Cul-de-sac).
Tale concavità assume un significato funzionale rilevante" assorbendo" al suo interno "lo Strato Limite" (strato di molecole d'aria adeso alla cute vestibolare non in movimento), col beneficio di liberare spazio utile al flusso aereo (fig. 1).
Nel secondo tratto il flusso raggiunge la strizione valvolare, sottoponendosi prima ad un rallentamento e dopo ad una accelerazione.
A valle della strizione valvolare, la presenza dei turbinati agevola l'equilibrio del flusso e regola il fenomeno della laminazione legato al forte allungamento delle sezioni.
La presenza fondamentale dei turbinati restringe il passaggio ad un semplice meato di forma ramificata e di altezza **h** (fig. 2).
Quando i turbinati o il setto mancano, l'altezza h si trasforma in un diametro.

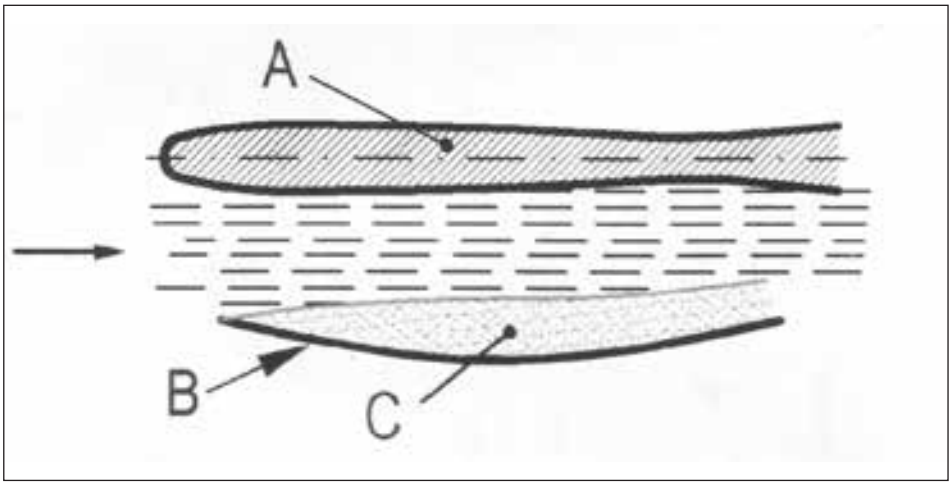

Fig. 1: A = setto nasale; B = cartilagine alare inferiore; C = strato limite, assorbito dalla concavità della cartilagine alare inferiore, libera spazio utile al flusso aereo indicato dalla freccia.

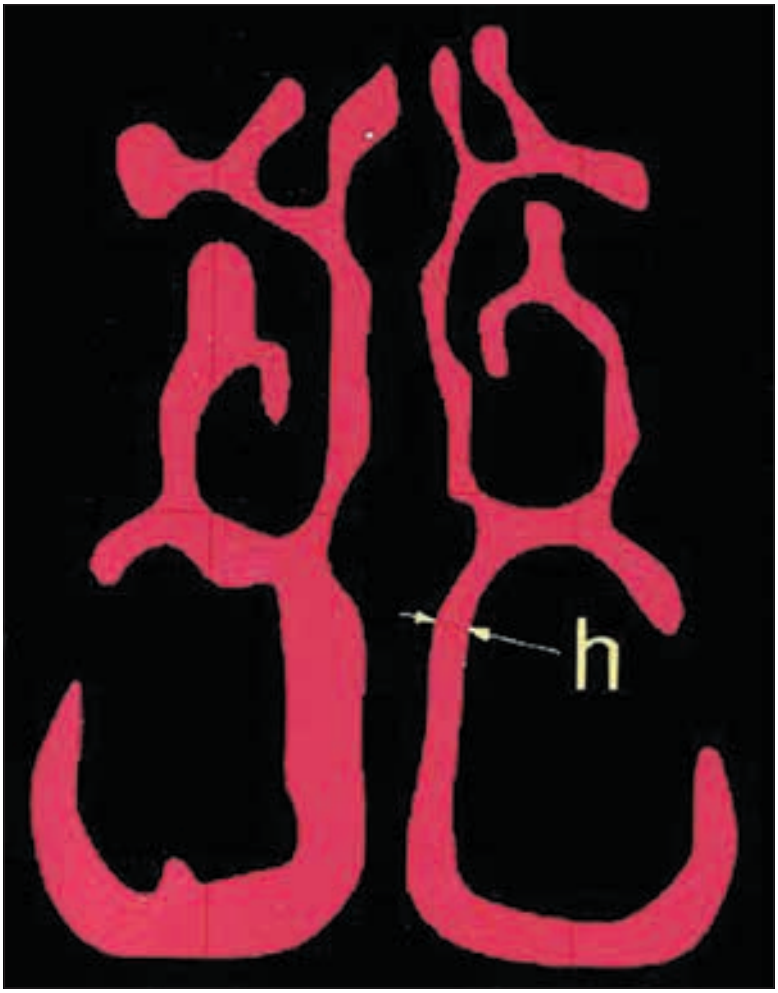

Fig. 2: L'altezza h può essere misurata in un qualsiasi punto lungo la sezione.

Perché questa esigenza strutturale?
In primo luogo è indispensabile non esagerare nell'espansione del fluido altrimenti l'aria non avrebbe sufficiente energia per arrivare al rinofaringe. In secondo luogo perché il forte allungamento anatomico caratterizzato dalla forma dei turbinati garantisce la regolarizzazione dei profili di velocità, perché l'aria, non potendosi sviluppare tra le pareti a causa della ristrettezza di **h,** viene laminata e costretta ad incolonnarsi nella giusta direzione verso il rinofaringe, scongiurando creazione di vortici che potrebbero rappresentare una inutile dispersione di energia (fig. 3).
È evidente pertanto che ***una eccessiva espansione delle molecole d'aria, una mancata laminazione e la conseguente perdita di energia del sistema*** ci spiegano le cause della difficoltosa respirazione lamentata dai

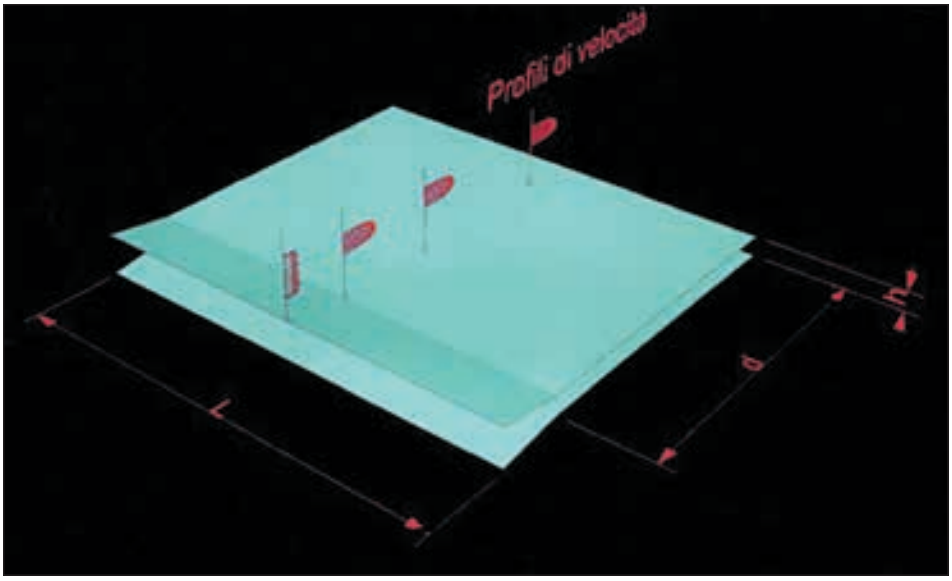

Fig. 3: Le sezioni strette e allungate costringono l'area ad una "laminazione" per effetto della quale i profili di velocità si regolarizzano.

pazienti conseguente alla eccessiva demolizione dei turbinati inferiori e o medi, associata a volte ad ampie meatotomie medie o inferiori.
Basta che il valore di h sia alterato anche di qualche millimetro perché si creino cavità troppo grandi, con conseguenti vistose riduzioni della velocità delle molecole d'aria nel loro interno, trasformando la singola fossa nasale od entrambe in un serbatoio d'aria.
In questo caso lo strato limite viene sconvolto, il flusso non riesce a regolarizzarsi, l'aria rallenta e ristagna, la stimolazione recettoriale non avviene ed il paziente sostiene di non respirare.
Si creano nel tempo le basi della patologia e conseguentemente quel complesso di sintomi particolari ed insopportabili che caratterizzano il quadro sintomatico dell'ENS.

DIAGNOSI E SINTOMATOLOGIA

Sulla base della nostra esperienza e di quanto descritto in letteratura, riteniamo che la diagnosi di ENS possa essere formulata solo se l'immagine TC del paziente documenta una rimozione totale o sub totale di uno o di entrambi i turbinati inferiori. Abbiamo osservato pazienti nei quali le immagini TC mettono in evidenza nella singola fossa nasale non solo la rimozione del turbinato inferiore ma anche del medio.
In altri casi a queste demolizioni si associano anche ampie meatotomie medie. Infine si sono rivolti alla nostra osservazione pazienti cui erano

stati rimossi tutti e tre i turbinati in entrambe le fosse nasali. Da quanto sopra descritto appare evidente che i sintomi lamentati dai singoli pazienti così come la possibilità di un trattamento chirurgico dipendono dalla entità delle demolizioni iatrogene. Va sottolineato che il sintomo iniziale lamentato da tutti i pazienti affetti da ENS già dopo le prime settimane post-operatorie è la difficoltosa respirazione nasale (ostruzione nasale paradossa). Si associano inoltre sensazioni di affanno, iposmia e secchezza e in qualche caso cacosmia e cefalea. La mancata umidificazione della pituitaria crea l'alterazione della funzione mucociliare e la lenta e progressiva atrofia, che interessa nella prima fase il versante infero-posteriore della cavità nasale, successivamente quasi l'intera cavità. La secchezza e l'irritazione che ne conseguono nel tempo coinvolgono la mucosa della rino e dell'orofaringe, nonostante le sollecitazioni farmacologiche umidificanti di supporto. Questi trattamenti per qualche tempo leniscono i disturbi e qualche volta temporaneamente tranquillizzano il paziente, ma nel tempo anche i rimedi farmacologici diventano inefficaci e, oltre ai sintomi descritti, nel portatore di ENS si fa strada una costante ansia, che diventa depressione e che a sua volta può sfociare anche in disordini psicosomatici.

TRATTAMENTO CHIRURGICO

Il trattamento chirurgico è l'unica possibilità a disposizione del rinologo per riabilitare l'equilibrio funzionale all'interno delle fosse nasali e ridare serenità ai pazienti affetti da ENS.
Sulla base della nostra esperienza e dai dati della letteratura, riteniamo che la tecnica chirurgica che ci ha fornito i migliori risultati sintomatici e clinici sia quello **dell'autotrapianto di cartilagine elastica auricolare autologa con pericondrio.**
Il principio su cui si basa l'intervento è quello di ripristinare le resistenze inspiratorie nella cavità nasale quanto più possibile simili alla situazione precedente alla turbinectomia. È questo il fine che deve caratterizzare la programmazione dell'intervento. Per questo motivo è necessario eseguire sistematicamente in questi pazienti un esame citologico, un'analisi anatomopatologica della mucosa nasale interessata dal trauma chirurgico, uno studio batteriologico, oltre alla TC ad alta risoluzione del naso e dei seni paranasali.
Tutti questi dati sono di grande utilità nella preparazione all'intervento, poiché non va dimenticato che la maggioranza di questi pazienti ha subito già interventi senza ottenere risultati, anzi lamentando un peggioramento delle proprie sofferenze.
Tuttavia vanno tenute in considerazione alcune regole che riteniamo importanti. La prima è quella di assicurarsi che il materiale biologico da trapiantare sia il più idoneo per l'attecchimento e la stabilizzazione (da questo punto di vista sicuramente la cartilagine elastica autologa è molto

più sicura rispetto alla ialina). La seconda è caratterizzata dal fatto che il prelievo cartilagineo deve essere accuratamente modellato in lunghezza, spessore e forma ed inserito in una sede idonea.
La terza è la necessità di ricostruire il turbinato asportato (inferiore e o medio) dalla parte opposta alla sede anatomica, cioè sul versante settale.
Non abbiamo mai usato materiali non biologici né eterologhi, così come non condividiamo l'uso di biomateriali di sintesi come l'acido ialuronico ed il collagene. Data l'entità e il tipo di ricostruzione riteniamo inefficaci, per questi pazienti, i cosiddetti trattamenti rigenerativi, come la PRL (cellule staminali di origine piastrinica miscelati a tessuto adiposo) o PRP (plasma arricchito di piastrine).
Al termine del protocollo diagnostico eseguiamo un endoscopia con documentazione fotografica. I dati conseguiti sono sottoposti a calcolo computerizzato utilizzando un software specifico per l'aerodinamica interna nasale da noi messo a punto nel 2003. Tale software è stato denominato S.N.I.F.F., acronimo di "Simulation For Nasal Internal Flow Forecast", ed è stato concepito per simulare l'andamento del flusso aereo ventilatorio nasale all'interno del modello digitale delle alte vie aeree che viene cimentato con gli algoritmi della aerodinamica interna.
Il programma genera per ogni singolo paziente il modello numerico tridimensionale specifico operando sulla base dei dati TC e riportando gli esiti in forma vettoriale. Al termine del calcolo S.N.I.F.F. evidenzia tramite scale cromatiche le zone dove i pattern fluidodinamici mostrano situazioni critiche e suggerisce le correzioni per il rientro delle condizioni di rispetto dei parametri normali (fig. 4).
Consente inoltre l'esecuzione virtuale dell'intervento con procedimento interattivo ed offre una revisione della valenza funzionale della variazione delle geometrie proposta dall'operatore (fig. 5-13).
Con l'aiuto di questa tecnologia, come si evince dalle figure, siamo in grado di inserire lungo la parete settale mono o bilateralmente gli innesti, sia nella sede opportuna sia nella forma e nella lunghezza evidenziata dal software, in modo da ripristinare le geometrie il più possibile simili alla situazione aerodinamicamente equilibrata.
Queste procedure si sono dimostrate molto valide e risolutive nel trattamento dei pazienti con ENS. La possibilità di avere a disposizione la tecnologia S.N.I.F.F. per noi ha rappresentato un notevole passo avanti nella soluzione dei problemi funzionali pre e post operatori del naso, consentendoci nell'ENS delle revisioni chirurgiche anche nei casi in cui la stabilizzazione dei singoli innesti viene modificata dai processi di riassorbimento.

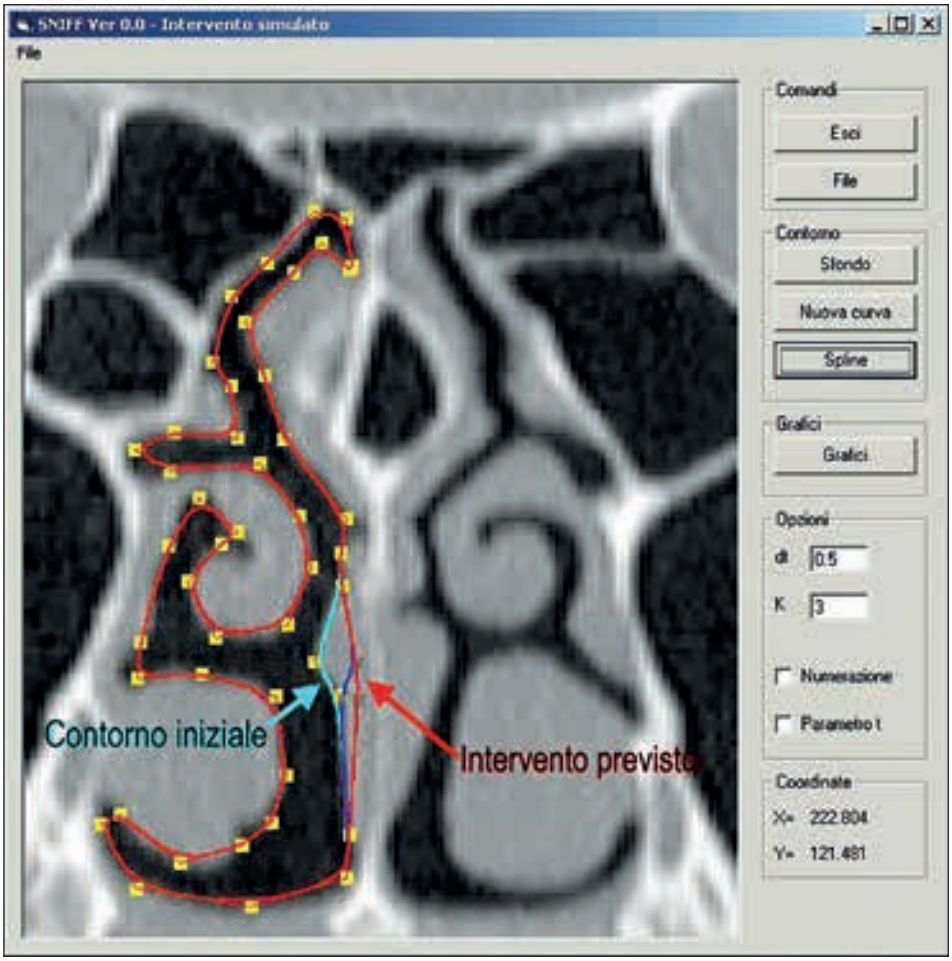

Fig. 4: Programma S.N.I.F.F.: studio della fossa nasale destra di un paziente. Tramite scale cromatiche il software evidenzia il sito con una situazione critica ventilatoria e documenta, come si evidenzia dalla figura, sede ed entità della correzione chirurgica funzionale da eseguire.

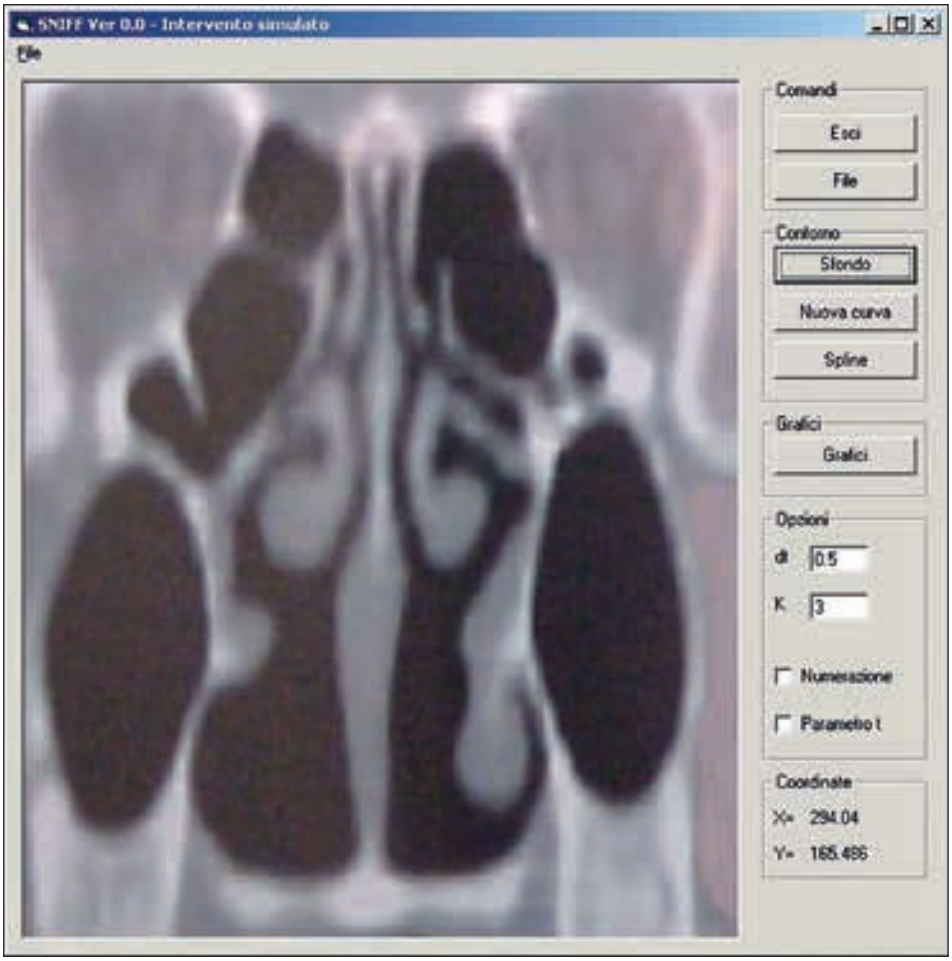

Fig. 5: Paziente G. S. di anni 39. TC coronale del paziente con turbinectomia inferiore destra ed ENS conclamata.

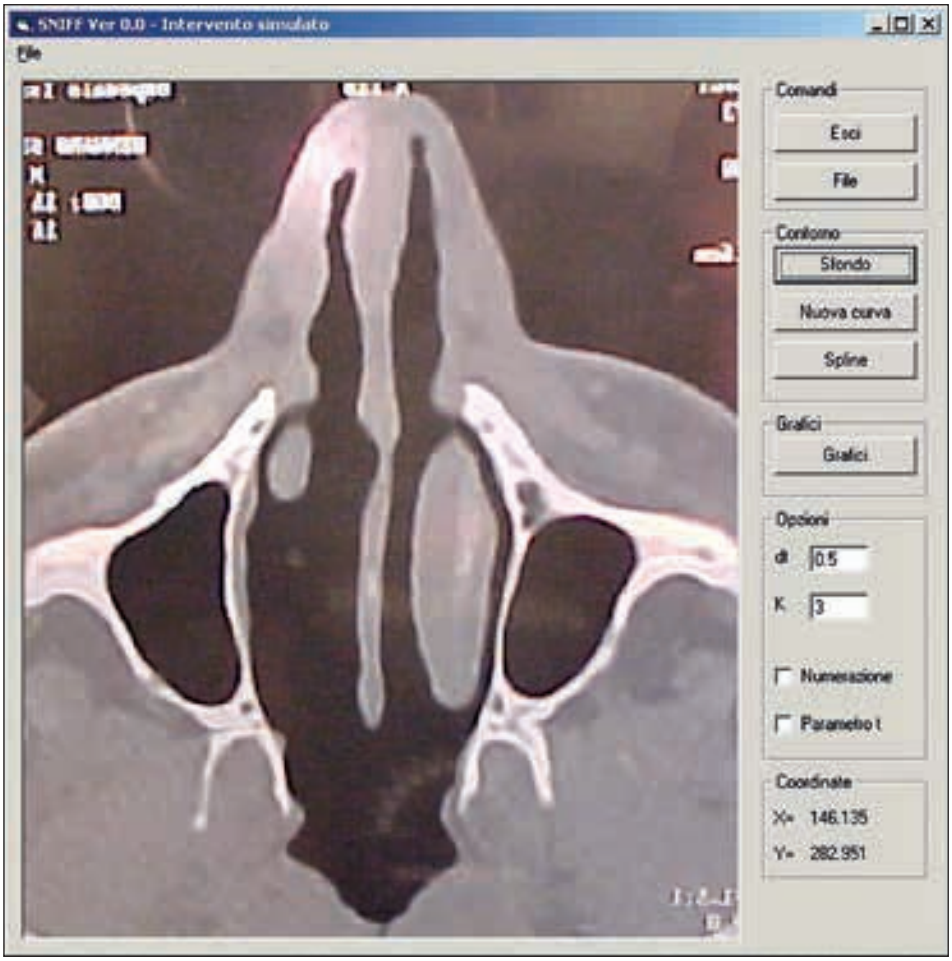

Fig. 6: Paziente G. S. di anni 39. TC assiale dello stesso paziente che evidenzia in tutta la sua lunghezza la rimozione del turbinato inferiore.

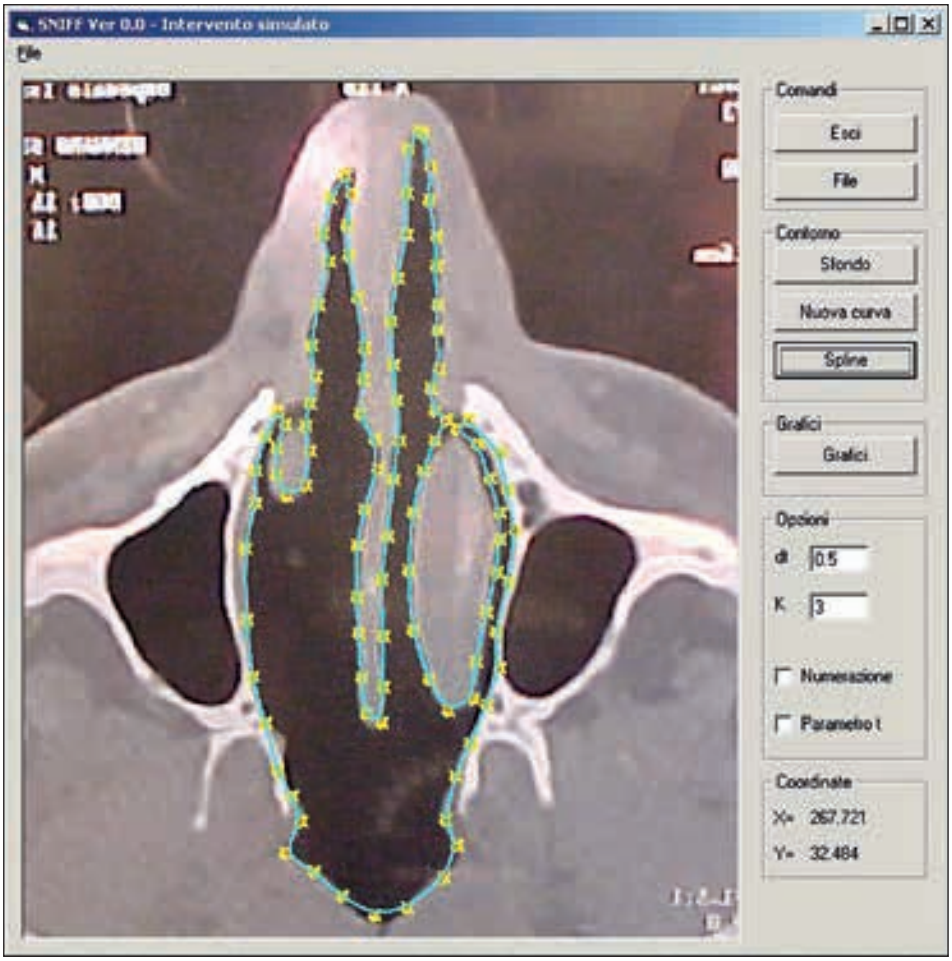

Fig. 7: Paziente G. S. di anni 39. Studio S.N.I.F.F.

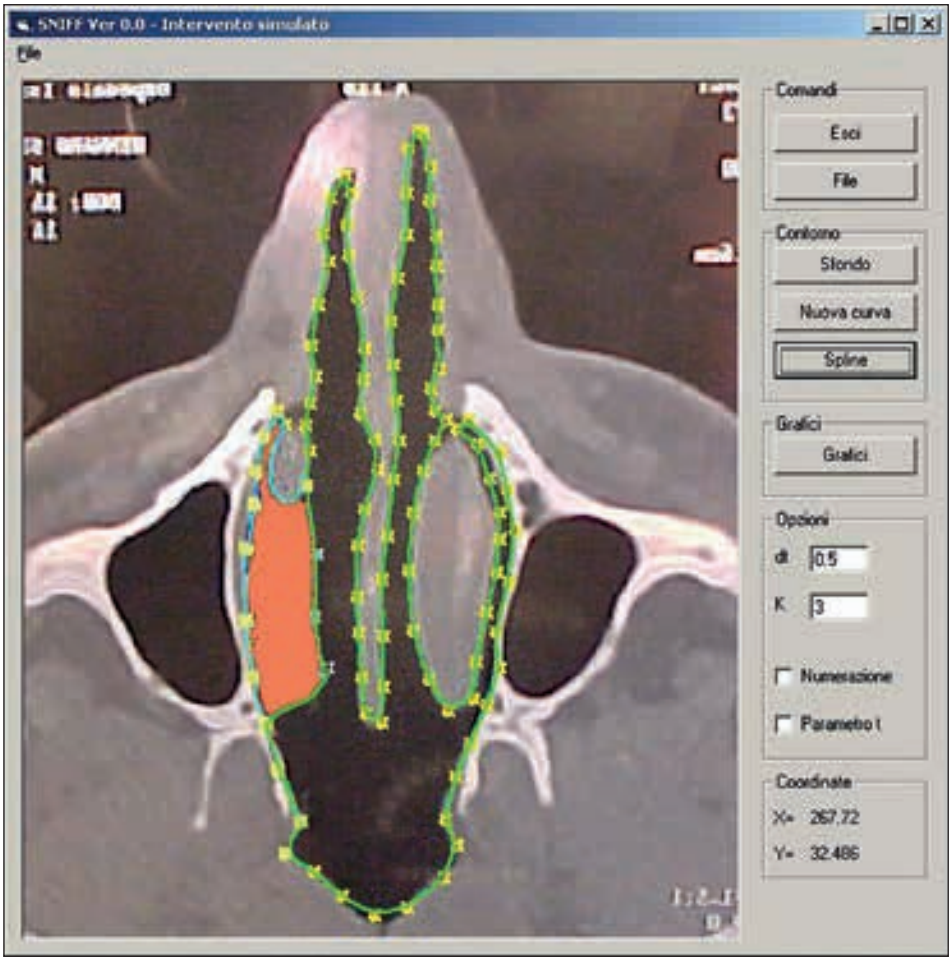

Fig. 8: Paziente G. S. di anni 39. Ricostruzione della struttura turbinale lungo la fossa nasale destra sulla base degli algoritmi della aerodinamica interna. Il rilievo cromatico ci fornisce lunghezza, spessore ed evidenzia anche la sede settale controlaterale dove inserire il trapianto.

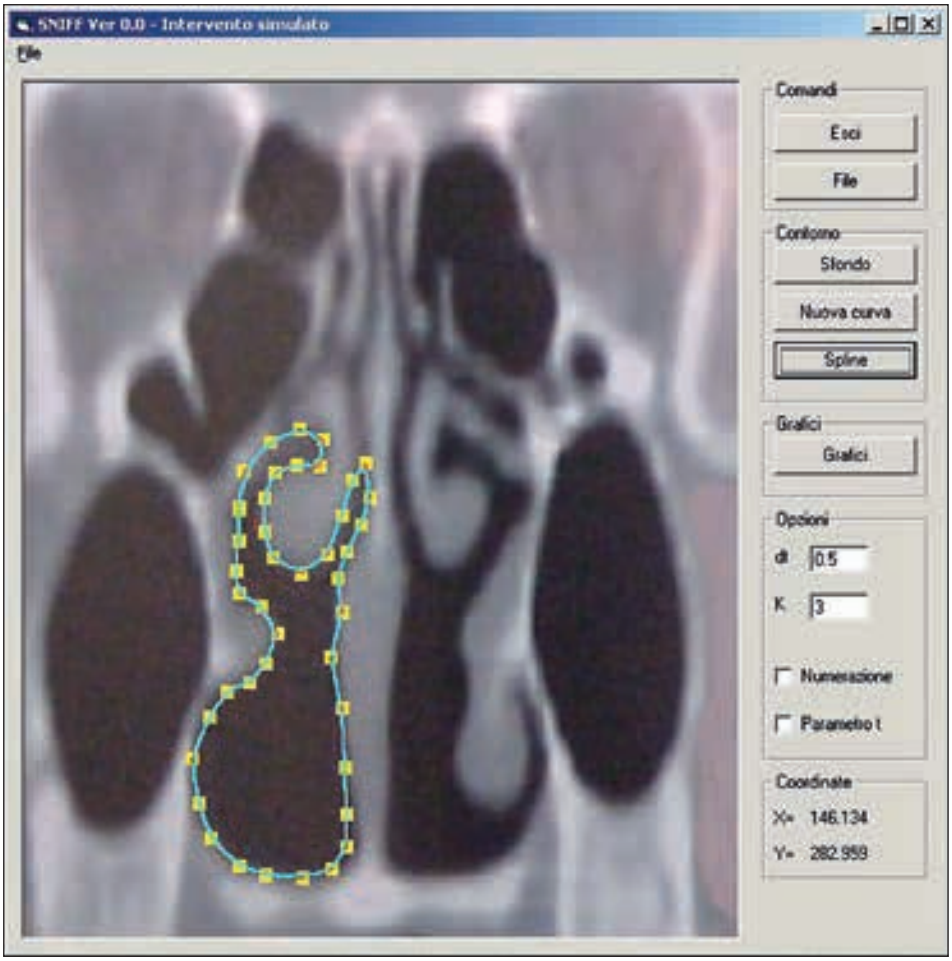

Fig. 9: Paziente G. S. di anni 39. Stessa immagine vista in coronale in corso della simulazione chirurgica.

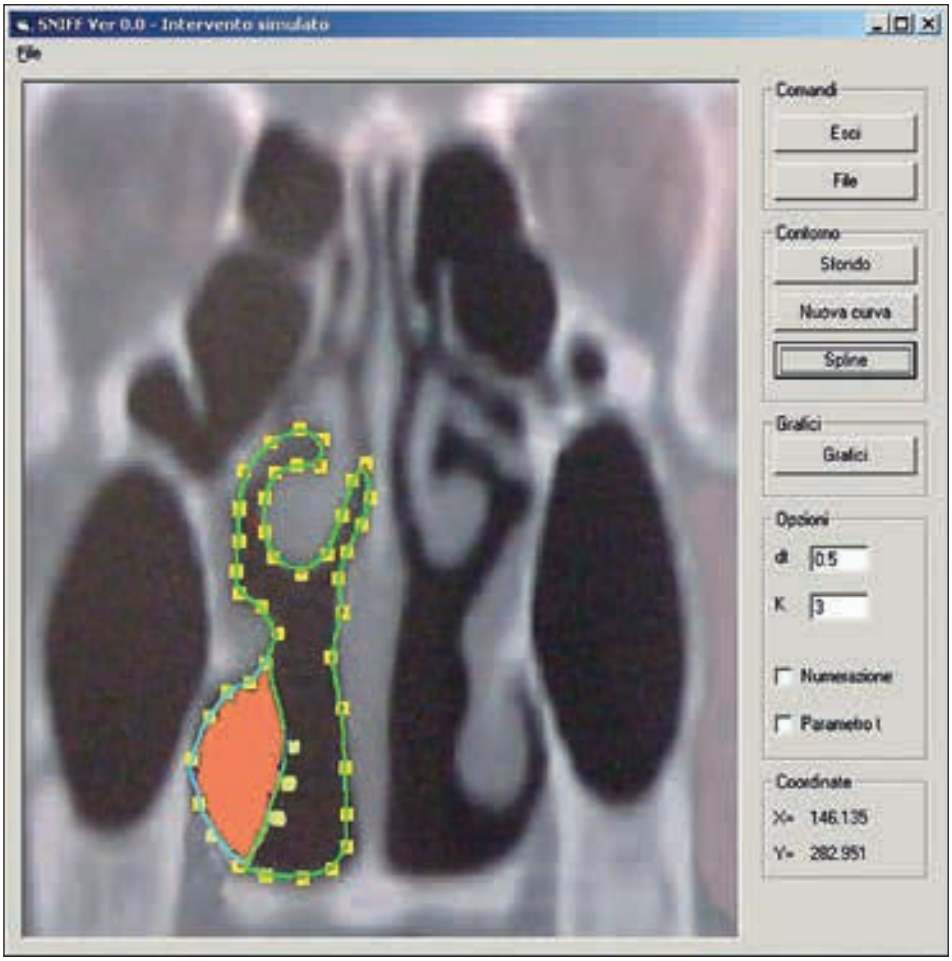

Fig. 10: Paziente G. S. di anni 39. Ricostruzione tridimensionale del turbinato inferiore di destra in coronale ed identificazione del sito settale di posizionamento.

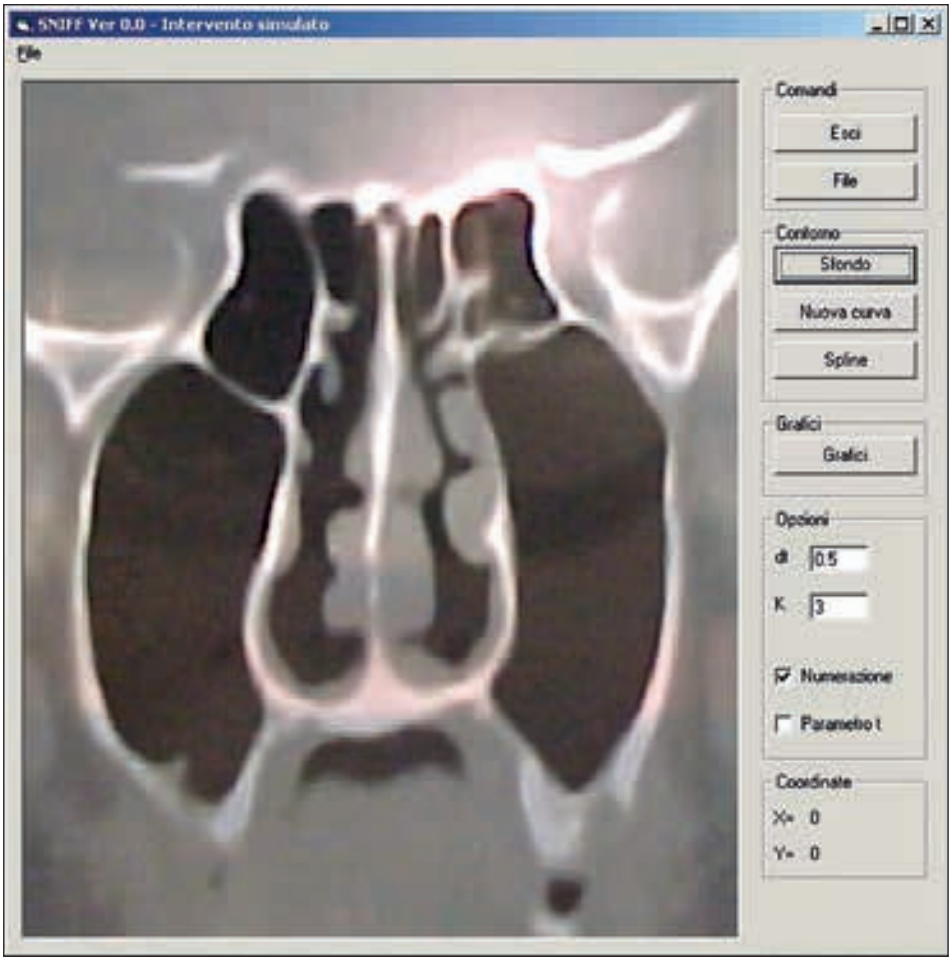

Fig. 11: Paziente M. G. di anni 51. Immagine TC in coronale del paziente da noi operato con innesto doppio bilaterale di cartilagine elastica autologa a causa di una precedente rimozione chirurgica di tutti e tre i turbinati (inferiore medio e superiore) bilateralmente. A distanza di sei anni dall'intervento si evidenzia sulla fossa nasale destra un lieve ampiamento della volumetria per evidente e parziale riassorbimento degli innesti superiore ed inferiore.

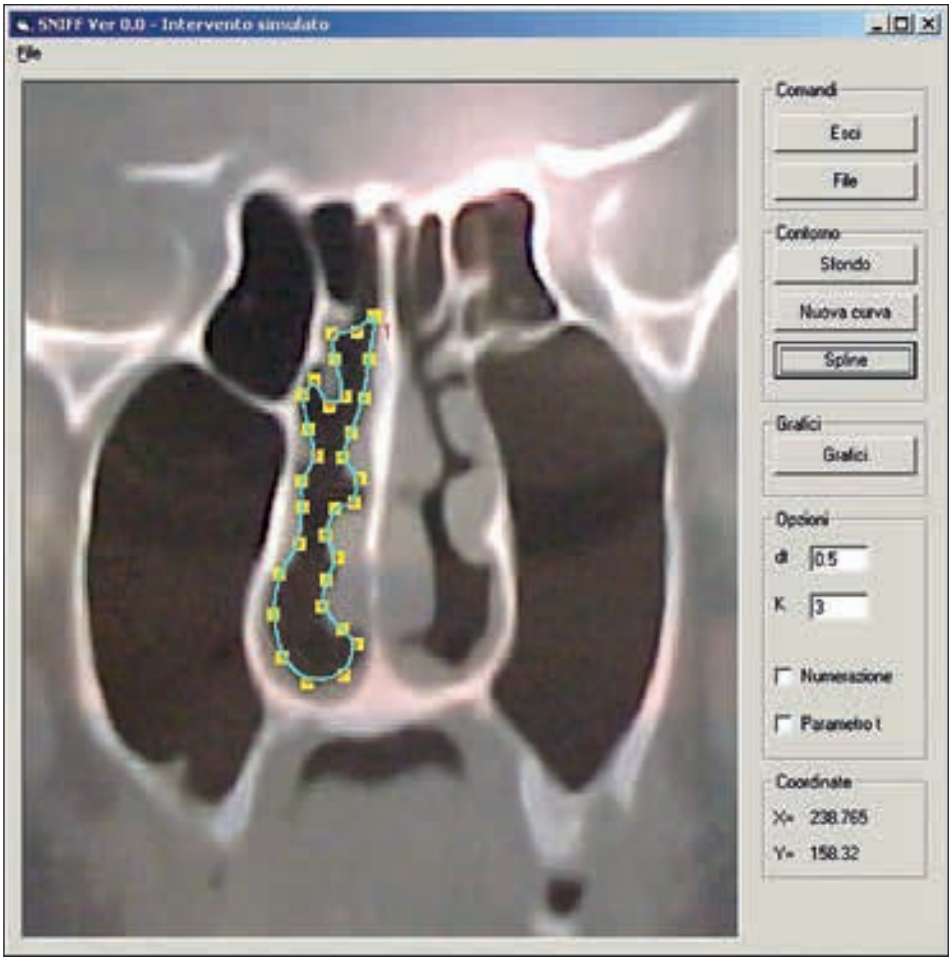

Fig. 12: Paziente M. G. di anni 51. Studio S.N.I.F.F. dello stesso paziente da noi osservato 6 anni dopo il primo intervento.

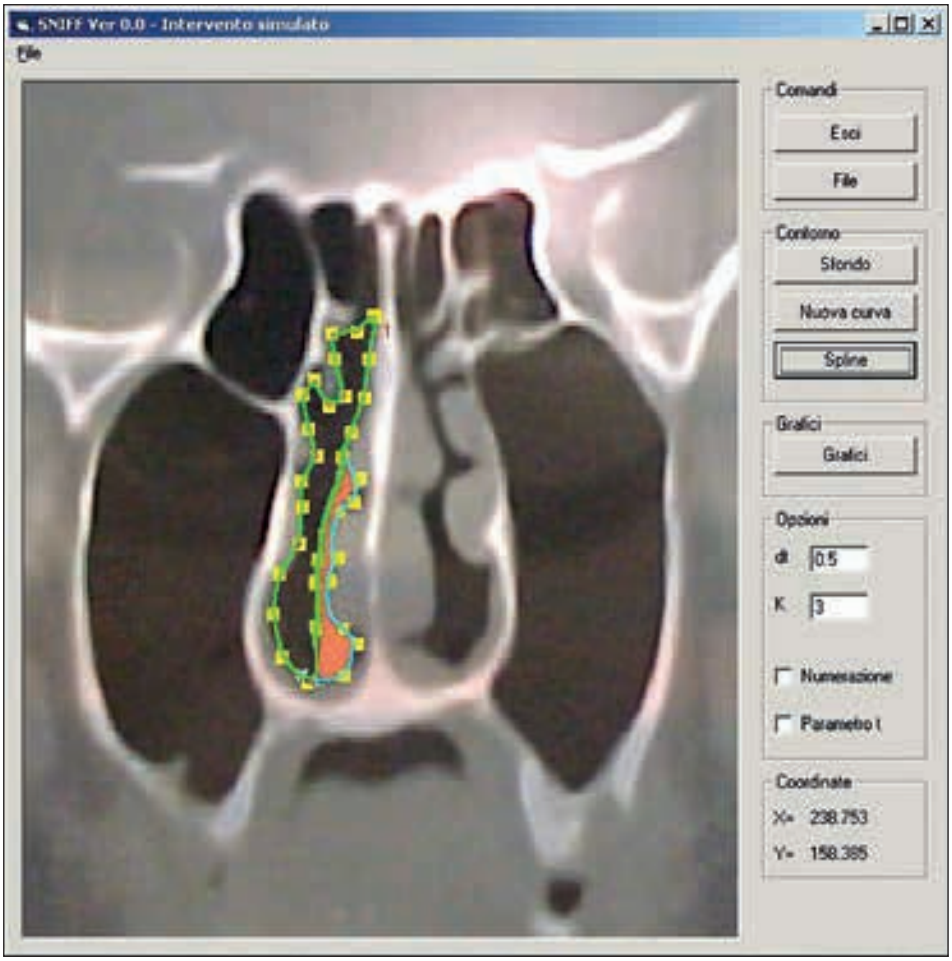

Fig. 13: Paziente M. G. di anni 51. Attraverso le scale cromatiche si evidenzia l'entità della revisione chirurgica della fossa nasale destra con lo schema volumetrico del riempimento intrasettale.

Bibliografia

1. Houser SM. Surgical treatment for empty nose syndrome. Arch Otolaryngol Head neck Surg. 2007;122:747-753.
2. Houser SM. Surgical treatment for empty nose syndrome. Arch Otolaryngol Head neck Surg. 2007;133:858-863.
3. More EJ, Kern EB. Atrophic rhinities: a review of 242 cases. Am J Rhinol. 2001;15:355-361.
4. Jang YJ, Kim JH, Song HY. Empty nose syndrome: radiologic findings and treatment outcomes of endosal microplasty using cartilage implants. Laryngoscope. 2011;121:1308-1312.
5. Modrzynski M. Hyaluronic acid gel in the treatment of empty nose syndrome. Am J Rhinolol Allergy. 2011;25:103-106.
6. Rice DH. Rebuilding the inferior turbinate with hydroxyapatite cement. Ear Nose Throat J. 2000;79:276-277.
7. Saafan ME. Accellular dermal (alloderm) grafts versus silastics implants for management of empty nose syndrome. Eur Arch Otorhinolaryngol. 2013;270:527-533.
8. Chhabra N, Houser SM. The diagnosis and management of empty nose syndrome. Otoryngol Clin North Am. 2009;42:311-330.
9. Araco A, Gravante G, Araco F, et al. Autologous cartilage graft rhinoplasies. Aesthetic Plast Surg. 2006;30:169-174.
10. Boccier A, Marano A. The Conchal cartlage graft in nasal recostruction. J Plast Reconstr Aesthet Surg. 2007;60:188-194.
11. Jiang C, Shi R, Sun Y. Study of inferior turbinate recostruction whith Medpor for the treatment of empty nose syndrome. Laryngoscope. 2013;123:1106-1111.
12. Moon BJ, Lee Hj Jang YJ. Outcomes following rhinoplasty using autologous costal cartilage. Arch Facial Plast Surg. 2012;14:175-180.
13. Simmen D, Scherrer JL, Moe K, Heinz B. A dynamic and direct visualization model for the study of nasal airflow. Arch Otolaryn Head & Neck Surg. 1999;125(9),1015-1021.
14. Bockolt U, Mlynski G, Muller W, Voss G. Rhinosurgical therapy planning via endonasal airflow simulation. Comput Aided surg. 2000;5(3),175-179.
15. Cole P. Biophisics of nasal airflow: a review. Am J Rhinol. 2000;14,245-249.
16. Angus L. Department of Bioengineering Imperial College of Science, Technology & Medicine Simulation of Nasal Cavity Air Flow. 2001.
17. Marchi E. Rubatta A. Meccanica dei fluidi. UTET; 1981.
18. Potter MC, Wiggert DC. Mechanics of fluids. Prentice-Hall International Inc; 1997.
19. Kuo SS. Computer applications of numerical methods. Addison-Wesley Pubblisching Co; 1972. ISBN -387-94746-9.
20. Harris JJW, Stocker H. Handbook of Mathematics and Computational Science. Springer-Verlag; 1998. ISBN 0-387-94746-9.
21. (autori vari). Pratical Intake Aerododynamic Design. E.L. Goldsmith J Seddon Editors; 1993. ISBN 1-56347-064-0.
22. Holman JP. Experimental Methods for engineers. 1984. ISBN 0-07-Y66337-8 2end printing.
23. Cocchi A. Termofisica. Ed. Esculapio; 1998. ISBN 88-85040-11-X.

24. Raffellini G, Tarabusi V. Esercizi di fisica Tecnica Vol 3 Miscele d'aria e vapor D'acqua Vol 7 Scambiatori di calore. Ed. Escalupio.
25. Meier GEA, Schenerr GH. Control of flow instabilities and unsteafy flows. Springer Wien; 1996. ISBN 3-211-82807-9 2nd Edition ISBN 0-13-841313-4.
26. Anderson Jr JD. Fundamentals of Aerodynamics. Mc Graw-Hill Book Co; 1985. ISBN 0-07-Y66164-2.
27. Anderson Jr JD. Computational Fluid Dynamics. McGraw-Hill Book Co; 1995. ISBN 0-07-001685-2.
28. Schlichting H. Boundary-Layer Theory. Mc Graw – Hill Book Co; 1968. ISBN 0-07-055334-3.
29. Hughes WF, Brighton JA. Fluidodinamica. ETAS Libri – Collana Schaum; 1978.
30. Giles RV. Meccanica dei Fluidi e idraulica. ETAS Libri – Collana Schaum; 1975.

CISTI DERMOIDI SINUSALI NASALI PEDIATRICHE TRATTAMENTO CHIRURGICO: TECNICHE A CONFRONTO

D. Salsi, M. Sessa, C. Bruzzi, E. Pasquini, D. Cuda

Le cisti dermoidi sinusali nasali (CDSN) sono tutte le formazioni congenite del naso che contengono tessuto ectodermico (epitelio squamoso stratificato) e/o mesodermico. Esse si formano per incompleta obliterazione neuro ectodermica nello sviluppo della regione fronto-nasale[1,2,11,12] (fig. 1).
Pratt discusse un caso segnalato già nel 1817 da Cruvelier[6,12]. Hamilton (1960) ne riscontrò in un caso le condizioni cliniche già descritte nella "London Medical Gazette" nel 1837[51].

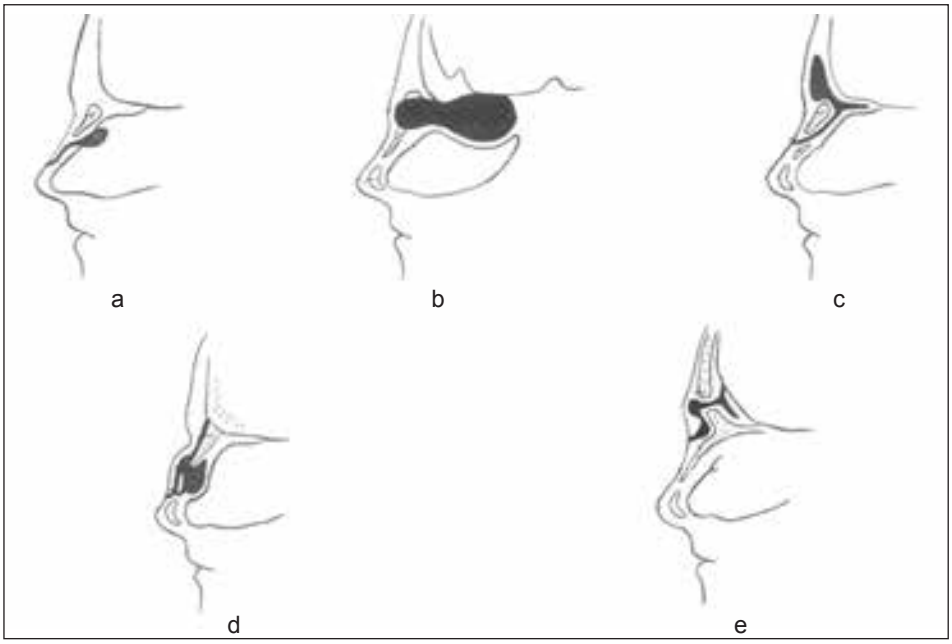

Fig. 1: Varianti di CDSN. a: cisti semplice con sviluppo intrasettale; b: cisti estesa alla base cranica con iniziale contatto durale; c: cisti con estensione dal dorso nasale all'osso frontale; d: cisti con estensione extranasale ed infranasale; e: cisti penetrante l'osso frontale con estensione intracranica extradurale. (modificata da: Pratt, 1956)[12].

La terminologia di questa condizione per molto tempo ha generato confusione e vari termini come dermoide, cisti dermoide e cisti dermica sono stati utilizzati per definire la stessa lesione. Sessions nel 1982 fu il primo a coniare il termine: “cisti dermoidi sinusali nasali” (CDSN), includendo in questa definizione tutte le lesioni nasali che contengono ectoderma (epitelio squamoso stratificato) e mesoderma (strutture annessiali)[6].
Durante l’embriogenesi il naso è formato da: ectoderma, mesoderma e da uno strato più profondo, di derivazione mesodermica, detto capsula cartilaginea (fig. 2). Tra l’ottava e la nona settimana di gestazione l’osso nasale e l’osso frontale si sviluppano sotto forma di ossificazione intramembranosa del mesoderma, rimanendo separati dal fonticulus frontalis che rappresenta lo spazio interposto tra queste strutture. L’osso nasale e la capsula cartilaginea sono a loro volta separati dal cosiddetto “spazio prenasale”. Il fonticulus frontalis si chiude per la crescita del processo nasale dell’osso frontale. La successiva fusione delle ossa nasali con la cartilagine profonda è responsabile della formazione del forame cieco (residuo embrionale dello spazio pre-nasale). In questa fase una proiezione della dura madre si estende alla cute fin a quando il forame cieco non è ancora chiuso. Successivamente il fonticulus frontalis e il forame cieco si fondono mentre la dura madre si oblitera recidendo il collegamento neuroectodermale[1].
La patogenesi delle CDSN è stata oggetto di numerose ricerche. Nel 1893 Bland Suttun presentò la teoria del “sequestro superficiale”[2]. Secondo questa teoria, l’intrappolamento epiteliale durante la fusione dei processi nasali mediali potrebbe portare alla formazione di una cisti o di un seno. Questa teoria spiega la formazione di una cisti dermoide nasale superficiale, ma non tiene conto della sua estensione intracranica. L’ipotesi più accettata deriva dal lavoro del 1910 di Grunwald, in seguito denominata

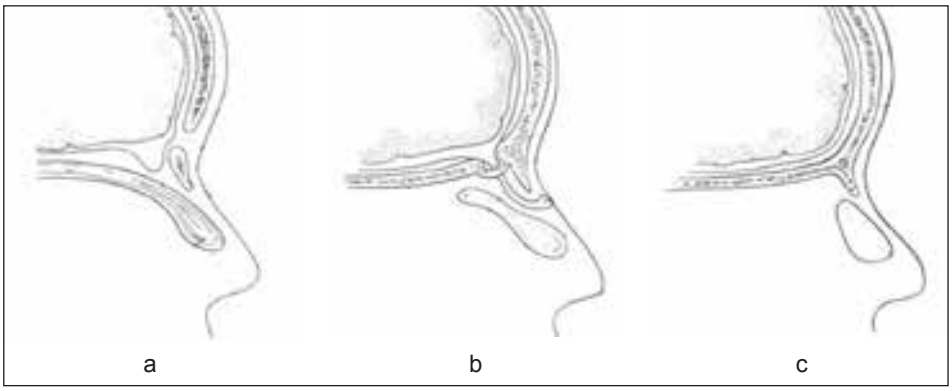

Fig. 2: Embriogenesi nasale normale. a: iniziale sviluppo dell’osso frontale e dell’osso nasale; b: fusione dell’osso nasale e dell’osso frontale, permane estensione della dura madre alla cute e il forame cieco è ancora pervio; c: la dura madre si oblitera, avviene la fusione del forame cieco.

teoria “prenasale”, o dalla teoria “craniale” di Bradley[2,12]. Essa si basa sulla constatazione che, quando il tratto neuroectodermico si retrae, gli allegati dermici possono seguirlo. In questo modo la dura madre che si retrae dallo spazio prenasale può trascinare l’ectoderma verso l’alto e verso l’interno formando un seno o una cisti.
Da un punto di vista epidemiologico le CDSN sono le più comuni lesioni della linea mediana nasale (60% dei casi) che, com’è noto, comprendono il glioma e l’encefalocele (fig. 3)[3]. Se il tessuto cerebrale è isolato all’esterno del cranio dalla fusione delle suture craniche, si ha il glioma (3b). Quando la fusione delle suture craniche permette l’erniazione della dura madre e del tessuto cerebrale, si ha un encefalocele (3a).
Clinicamente le CDSN si possono presentare con una fistola che si apre sul dorso del naso tra la base della columella e la glabella. Il terzo distale del dorso nasale è il sito più comune (fig. 4, 5)[4,13].
La loro incidenza varia da 1:20 000 a 1:40 000 nati per anno[1]. Le CDSN rappresentano l’1-3% di tutte le cisti dermoidi e il 4-12% di quelle localizzate nella testa e nel collo.
Da un punto di vista clinico, le CDSN sono di solito visibili alla nascita o nella prima infanzia. L’età media di presentazione varia da 14 a 34 mesi, con prevalenza lievemente superiore nel sesso maschile[4]. Raramente esse compaiono nell’adulto. Le CDSN si presentano come una piccola tumefazione, di solito localizzata nella linea mediana a livello della piramide nasale (61%). Altre possibili localizzazioni sono: cartilagine nasale (16%), lamina cribra (12%), osso nasale (10%) e cellule etmoidali (1%). Può essere presente un’apertura sinusale, con intermittente drenaggio di materiale sebaceo. All’apertura cutanea della tumefazione il materiale può presentarsi di tipo cremoso frammisto a peli. La presenza di peli è di solito patognomonica per una CDSN, ma questo segno è presente in meno della metà dei casi (fig. 6). Non c’è correlazione tra l’iniziale presentazione delle CDSN e l’estensione intracranica. È possibile che le CDSN

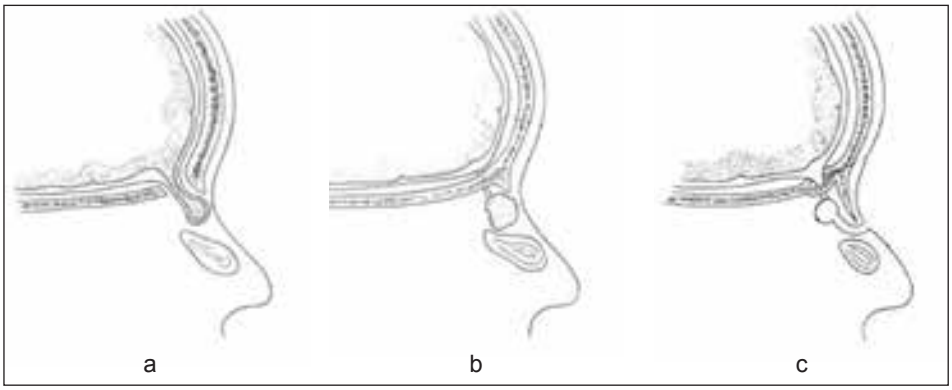

Fig. 3: Anomalie congenite della linea mediana del naso. a: encefalocele; b: glioma; c: CDSN.

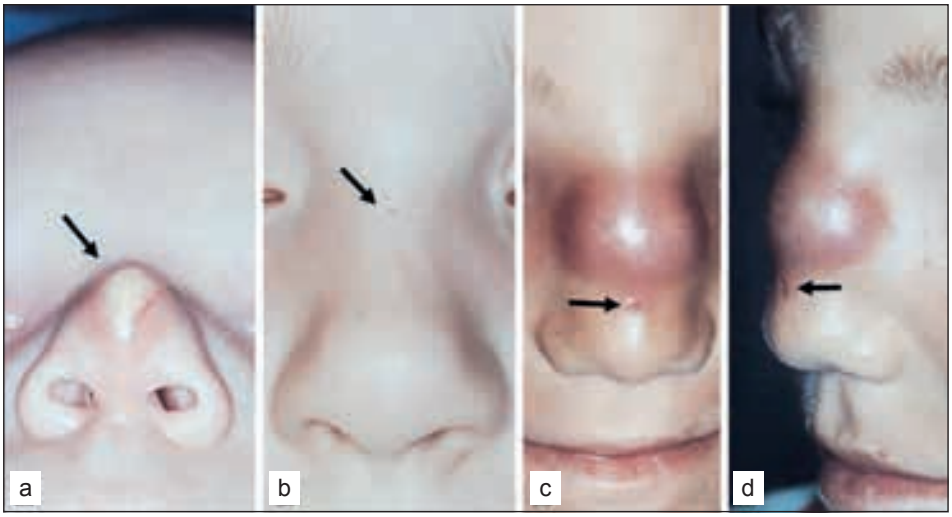

Fig. 4: Topografia di sede della fistola. Le frecce nere indicano la fistola. a: regione della punta nasale, b: regione della glabella, c: regione del dorso nasale: visione frontale, d: regione del dorso nasale: visione laterale (da: Rahbar[4]).

Fig. 5: Topografia di sede della fistola evidenziate con aree più scure in senso cranio caudale: regione della glabella, del dorso nasale, della punta nasale e della columella (modificata da: McCaffrey[12]).

Fig. 6: Bambino portatore di CDSN. a: presenza di fistola con annesso cutaneo; b: tumefazione al canto mediale sinistro (casistica personale).

possano svilupparsi all'interno del cranio nel 5%-45% dei casi, con vari gradi di estensione, anche se in genere esse si arrestano nella regione extradurale[4-6]. Sono descritti casi di estensione intradurale sino al coinvolgimento della struttura cerebrale. In tali casi le CDSN attraversano il forame cieco o la lamina cribra per estendersi in regione intracranica dove sono adese alla falce cerebrale.
A seconda delle dimensioni, la lesione può provocare deformità dei tessuti o della struttura ossea nasale con possibile erosione[7]. Si possono verificare temibili complicanze infettive locali, con possibile estensione alle meningi e alle strutture cerebrali (meningite, ascesso e fistola rinoliquorale). La biopsia è controindicata come in tutte le lesioni nasali monolaterali dell'età infantile[3].
Un bambino con CDSN può avere malformazioni associate che variano con una frequenza che varia dal 6% al 41%; esse includono atresia auricolare, idrocefalo, craniosinostosi, microsomia emifacciale, ipertelorismo, palatoschisi[4,5,14] e ritardo mentale.
Le CDSN possono essere ereditarie (fig. 7).
La diagnosi di CDSN si basa sull'esecuzione della TC e della RM che forniscono informazioni complementari e sono determinanti per definire ampiezza della lesione ed estensione intracranica. Tali dati sono indispensabili per pianificare la procedura chirurgica da adottare[15]. Le difficoltà di interpretare alla TC se la lesione si estende all'interno del cranio sono dovute all'incompleta ossificazione della lamina perpendicolare dell'etmoide e della crista galli, alle caratteristiche stesse della crista galli nel caso sia bifida e alla morfologia e alle dimensioni del forame cieco. Il mezzo di contrasto permette di migliorare la distinzione della cartilagine da un'erosione della base cranica, dalla mucosa nasale rispetto alle cisti dermoidi[16].

Fig. 7: CDSN ereditario (concessa da: Wardinsky[5]).

L'ambito d'indagine della diagnostica per immagini dovrebbe comprendere in toto la piramide nasale, l'etmoide e la regione orbitale fino alla fossa cranica anteriore. Le immagini coronali dovrebbero estendersi posteriormente alla crista galli. L'identificazione dell'estensione intracranica delle CDSN è cruciale nella gestione clinica; occorre riconoscere le componenti intracraniche della malformazione, per il rischio di meningiti fatali[17]. Se una massa è superficiale alle ossa nasali e non si trova nella glabella, la TC è sufficiente per escludere l'estensione intracranica. Tuttavia, se la massa si trova a livello della glabella, la TC può essere falsamente positiva rendendo necessaria l'esecuzione di una risonanza magnetica[16]. Bloom et al. hanno dimostrato un'incidenza dello 0% nella loro casistica di anomalie intracraniche all'imaging preoperatorio[16]. Lo studio di Hladky di 19 pazienti con dermoidi nasali ha rilevato tre pazienti con malformazioni encefaliche alla RM[18]. La RM è più sensibile nella diagnosi di anomalie intracraniche quando presenti; essa è la metodica di scelta per valutare la regione frontonasale pediatrica (fig. 8). Il gadolinio permette di eseguire la diagnosi differenziale tra CDSN e altre masse nasali, come l'emangioma o il teratoma. È importante distinguere se la crista galli non è ancora ossificata e se contiene il grasso bruno. Nelle sezioni T1 pesate le immagini in vicinanza della crista galli evidenziano se la CDSN ha estensione intracranica. Inoltre la RM identifica l'interfaccia cartilagine-osso ed encefalo-liquor. La tecnica di diffusione della RM è necessaria sia per rilevare tumori epidermoidali sia le anomalie cerebrali associate[19,20]. La diagnosi tempestiva è fondamentale e l'escissione chirurgica è l'unica modalità terapeutica[4].

Fig. 8: RM dell'encefalo in sezione sagittale (a) e assiale T1 pesata (b). I cerchi indicano la CDSN.

L'esame istologico della CDSN mostra una cisti ben definita fiancheggiata da epitelio squamoso di origine ectodermica con strutture annessiali (follicoli piliferi, ghiandole sebacee e ghiandole sudoripare) di origine mesodermica. A differenza dei teratomi, le CDSN non hanno componente endodermica.
Negli ultimi 20 anni si è discusso molto sul migliore approccio da seguire per la rimozione completa della CDSN, al fine di ridurre al minimo i rischi e le possibili recidive. Alcuni Autori sostengono che il tipo di trattamento chirurgico dipenda dalla eventuale estensione intracranica. In questi casi essi raccomandano una procedura per via esterna, craniotomica, eventualmente associata ad un approccio intranasale[4]. Diversi Autori utilizzano la tecnica esterna craniotomica, come Hanikeri con incisione cutanea coronale e asportazione del tassello osseo per ottenere una miglior visuale chirurgica seguendo il tratto fistoloso intracranico[3] (fig. 9). Quando si sospetta che la lesione abbia estensione intracranica un approccio combinato con il neurochirurgo è più sicuro ed efficace[1,4,21-33].
Sono descritti altri approcci chirurgici come: incisione mediana verticale cutanea, rinotomia laterale, accesso transcolumellare come per rinoplastica aperta, incisione ad U invertita, degloving. Posnick e Kelly riportano un miglior risultato estetico con l'incisione mediana verticale, che è quella più utilizzata, rispetto alla rinotomia laterale ed orizzontale ed all'incisione ad U invertita[15,34,35] (fig. 10).
L'accesso transcolumellare (fig. 11) come per rinoplastica aperta è preferito da diversi autori in quanto rispetto alle incisioni standard produce migliori risultati estetici. Essa inoltre permette l'esposizione ampia della lesione, un maggiore controllo sulle osteotomie ed una migliore visua-

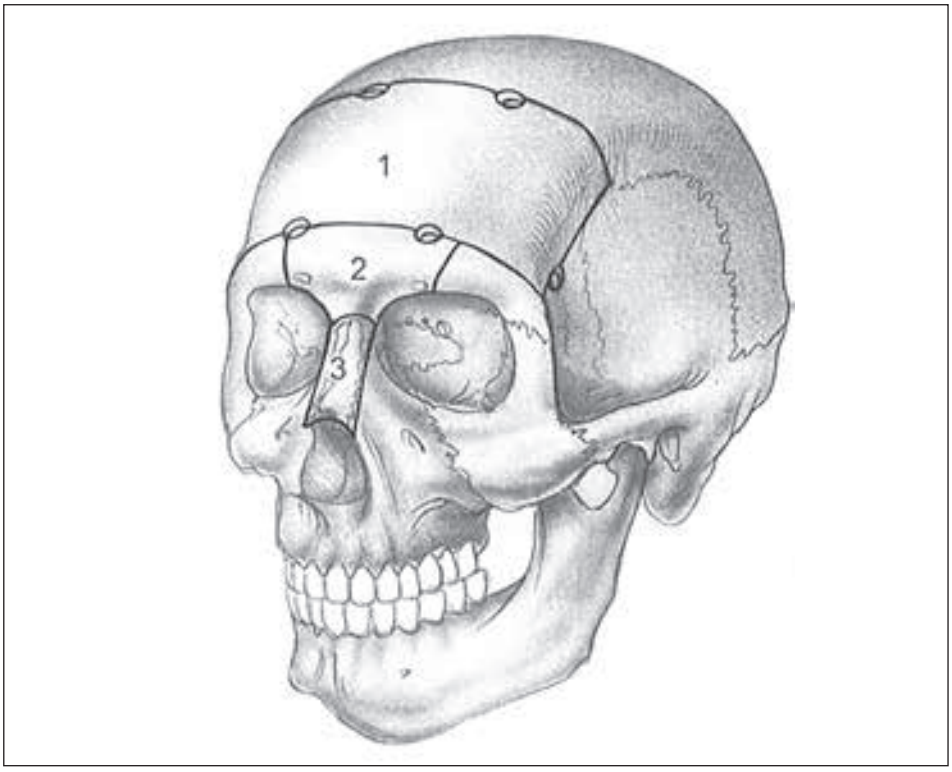

Fig. 9: Approcci esterni per via craniotomica. 1: approccio coronale; 2: asportazione del tassello osseo frontale; 3: asportazione del tassello osseo nasale.

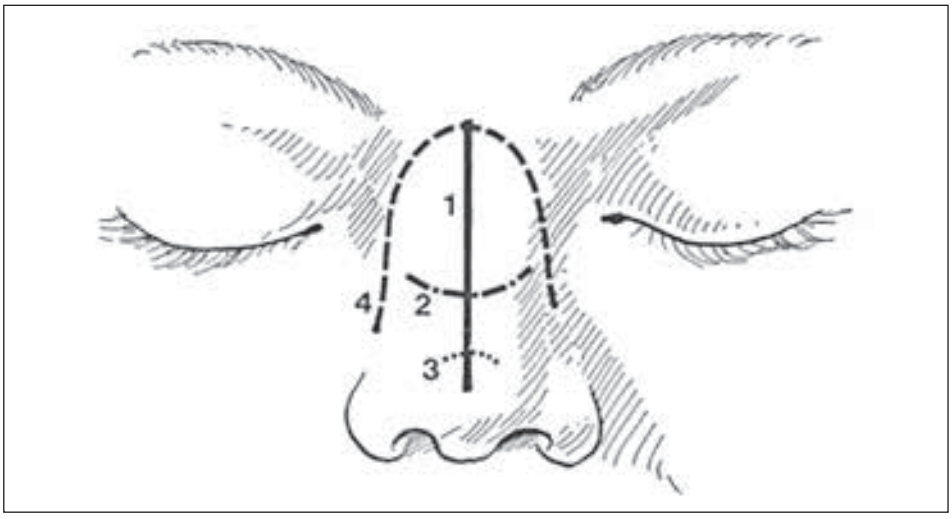

Fig. 10: Approcci per via esterna: 1: incisione mediana verticale; 2: incisione ad U invertita; 3: incisione orizzontale; 4: rinotomia laterale.

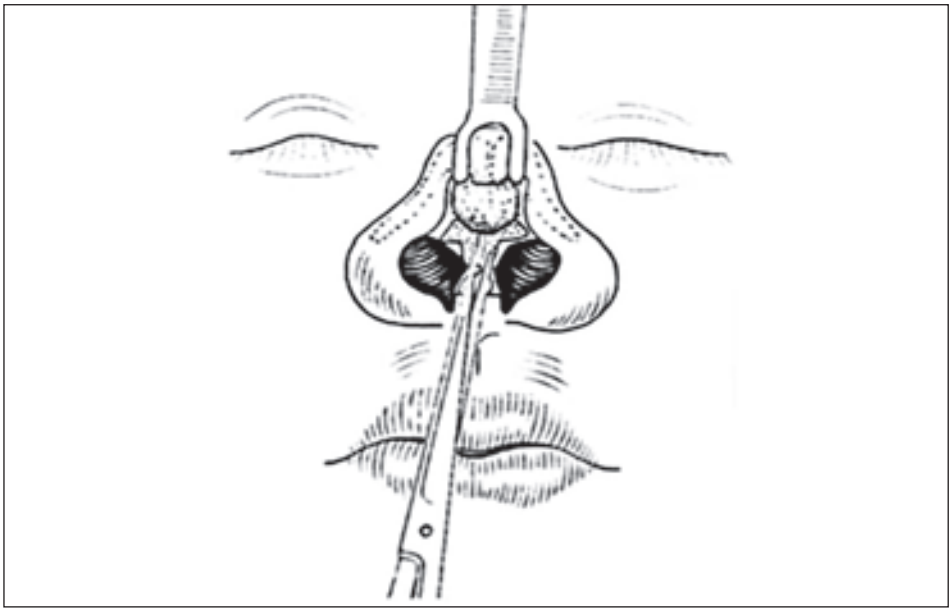

Fig. 11: Accesso transcolumellare come per rinoplastica aperta (modificata da: Denoyelle[43]).

lizzazione della lamina cribra[15,36-44]. La tecnica prevede l'incisione orizzontale della columella, quindi incisioni marginali. Per una ricostruzione appropriata, dopo la resezione: negli adulti viene utilizzato setto autologo o cartilagine costale, nel caso del bambino invece vi sono limiti per l'utilizzo di materiale di innesto autologo perché il setto è insufficiente e vi è una morbilità eccessiva nel sito donatore.
L'approccio chirurgico extracranico non è tuttavia esente da complicanze anche severe come meningite, iposmia, danno permanente del seno sagittale e frontale, emorragia intracranica, erosioni ossee[7].
Negli ultimi anni sono sempre più frequenti le segnalazioni che hanno descritto il successo chirurgico nel trattamento della CDSN con estensione intracranica utilizzando un accesso per via endoscopica endonasale[8-10,21,45-49]. L'approccio endoscopico realizzato con ottiche rigide Hopkins 4 mm di diametro prevede la dissezione subpericondrale e una resezione della porzione antero-superiore del setto nasale per una superficie di circa 1,5 cm, che comprende anche la porzione superiore della fistola. In questo caso, il punto di riferimento principale è la lamella verticale del turbinato medio. La resezione di questa porzione del setto nasale, con la fistola adiacente, permette di esporre meglio la cisti, aumentando così la manovrabilità chirurgica attraverso un accesso nasale bilaterale. Considerando lo spazio anatomico limitato, si procede allo svuotamento del contenuto della cisti, cercando di preservare l'integrità delle pareti. Il passo successivo riguarda la dissezione sottoperiostale delle pareti cistiche dalle strutture ossee cir-

costanti, generalmente entro la crista galli, fino a quando viene identificato l'inserimento superiore della cisti (extradurale intracranica) nella falce cerebrale. La cisti può essere così aderente al piano durale che inevitabilmente si produce perdita di liquido cerebrospinale con necessità di plastica durale. Una volta rimossa radicalmente la cisti è necessario procedere alla rimozione della porzione fistolosa sul dorso nasale. Successivamente un'incisione ellittica perilesionale viene effettuata profondamente seguendo il tratto fistoloso che penetra le ossa nasali. Sotto controllo endoscopico si verifica infine l'effettiva rimozione del tratto fistoloso intranasale (fig. 12)[8].

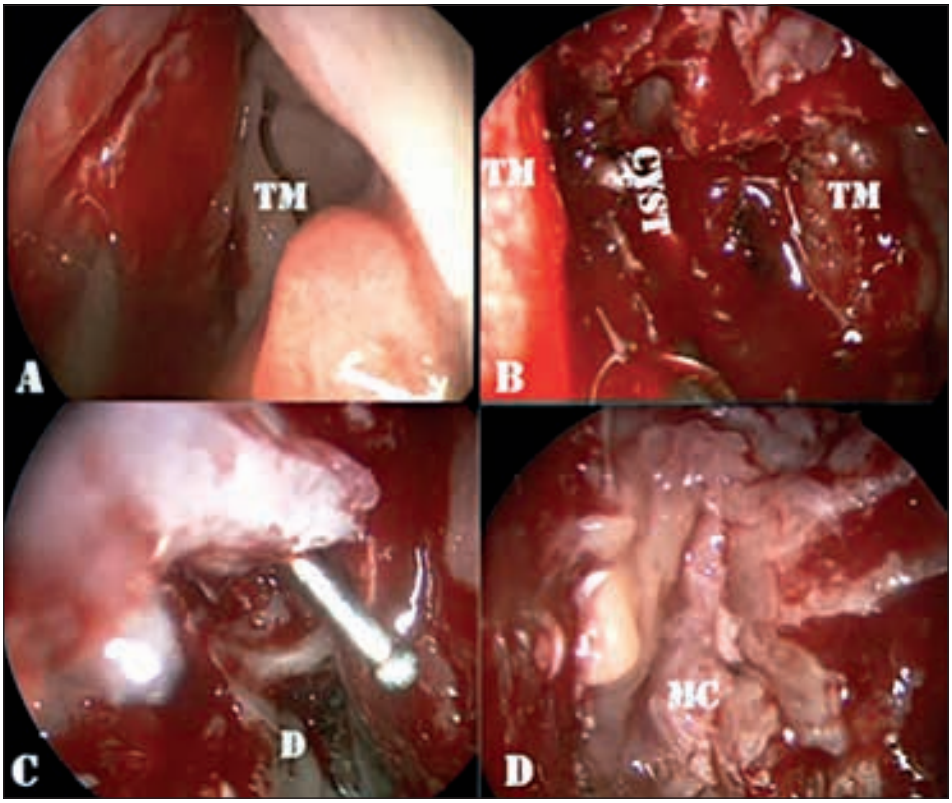

Fig. 12: Immagini intraoperatorie delle principali fasi chirurgiche endoscopiche della resezione di una CDSN. Il procedimento inizia con la resezione della porzione antero-superiore del setto nasale per una superficie di circa 1,5 cm, che comprende anche la porzione superiore della fistola. In questo caso, il punto di riferimento principale è lamella verticale del turbinato medio (A). Considerando lo spazio anatomico limitato, si è proceduto allo svuotamento del contenuto della cisti, cercando di preservare l'integrità delle pareti (B). Dissezione sottoperiostale delle pareti dalle strutture ossee circostanti, generalmente cranialmente alla crista galli, fino a quando viene identificato l'inserimento superiore della cisti alla falce cerebrale (C). Plastica durale con mucopericondrio dalla porzione superiore del setto nasale che viene posizionato sull'osso esposto e sulla superficie durale (D). TM: turbinato medio, CYST: CDNS, MC: lembo di mucopericondrio, D: dura madre (da: Re[10]).

Un aspetto interessante dell'approccio chirurgico endoscopico naso-sinusale esclusivo in bambini che hanno i seni paranasali non ancora sviluppati è l'assenza di evidenti alterazioni di sviluppo e di complicanze di disventilazione dei seni paranasali, di morbilità associata alla craniotomia e di cicatrice chirurgica.
A confermare questi dati sono state revisionate le immagini di risonanza magnetica encefalo, a distanza di alcuni anni dall'intervento chirurgico, in un gruppo di bambini operati all'Ospedale di Budrio e Bellaria in collaborazione con l'ospedale di Ravenna; il gruppo di controllo è costituito da casi provenienti dalla Radiologia dell'Ospedale Civile di Piacenza con le stesse caratteristiche anagrafiche del gruppo in esame, in assenza di patologie del massiccio facciale. Il campione era formato da 2 gruppi di 6 pazienti di età compresa tra 2 anni e 4 anni e 5 mesi con media di 2 anni e 8 mesi, 3 erano maschi e 3 femmine.
Lo sviluppo dei seni paranasali dei due gruppi era sovrapponibile (fig. 13). Si può pertanto concludere che l'approccio endoscopico naso-sinusale esclusivo eseguito da mani esperte consente l'asportazione completa della lesione riducendo al minimo i rischi associati ad un intervento che prevede diversamente la craniotomia. Le recidive sono possibili (da 20 al 100% delle casistiche) ed è pertanto essenziale un lungo follow-up clinico e di diagnostica per immagini con una RM encefalo con mdc[50].

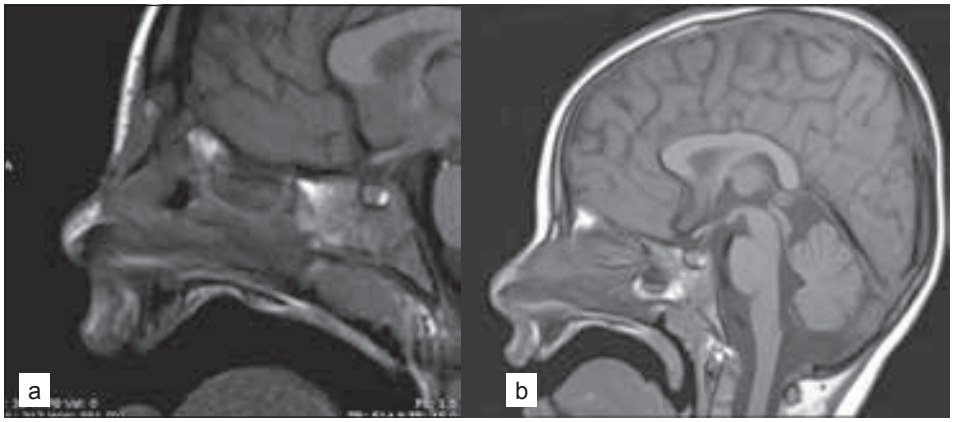

Fig. 13: Confronto di RM dell'encefalo in sezione sagittale T1 pesata di un paziente con CDSN in esiti di chirurgia endoscopica naso-sinusale (a) versus paziente del gruppo di controllo (b).

Bibliografia

1. Hughes GB, Sharpiro G, Hunt W, Tucker HM. Management of the congenital midline nasal mass: a review. Head Neck Surg. 1980;2:222-33.
2. Bradley PJ. The complex nasal dermoid. Head Neck Surg. 1983;5:469-73.
3. Hanikeri M, Waterhouse N, Kirkpatrick N, Peterson D, Macleod I. The management of midline-transcranial nasal dermoid sinus cysts. Br J Plast Surg. 2005;58:1043-50.
4. Rahbar R, P. Shah P, Mulliken JB, et al. The presentation and management of nasal dermoid: a 30-year experience. Arch Otolaryngol Head Neck Surg. 2003;129:464-71.
5. Wardinsky TD, Pagon RA, Kropp RJ, Hayden PW, Clarren SK. Nasal dermoid sinus cysts: association with intracranial extension and multiple malformations. Cleft Palate Craniofac J. 1991;28:87-95.
6. Sessions RB. Nasal dermal sinuses, new concepts and explanations. Laryngoscope. 1982;92:1-28.
7. Wood J, Couture D, David LR. Midline dermoid cust resulting in frontal bone erosion. J Craniofac Surg. 2012:23:131-4.
8. Pinheiro-Neto CD, Snyderman CH, Fernandez-Miranda J, Gardner PA. Endoscopic endonasal surgery for nasal dermoids. Otolaryngol Clin North Am. 2011;44:981-7.
9. Schuster D, Riley KO, Cure JK, Woodworth BA. Endoscopic resection of intracranial dermoid cysts. J Laryngol Otol. 2011;125:423-7.
10. Re M, Tarchini P, Macrì G, Pasquini E. Endonasal endoscopic approach for intracraial nasal dermoid sinus cysts in children. Int J Pediatr Otorhinolaryngol. 2012;76(8):1217-22.
11. Tiwari RM. Dermoid cyst with tubular bifurcation and dermoid sinus. Postgrad Med J. 1968;43:550–551.
12. Pratt LW. Midline cysts of the nasal dorsum: embryologic origin and treatment. Laryngoscope. 1965 Jun;75:968-80.
13. McCaffrey T, Mcdonald T, Gorenstein. A Dermoid cyst of the nose: review of 21 cases. Otolaryngol Head Neck Surg. 1979;87:52-59(Jan-Feb).
14. Morgan DW. Development nasal anomalies. J Laryngol Otol. 1990;104:393-403.
15. Posnik JC, Bortoluzzi P, Armstrong DC, Drake JM. Intracranial nasal dermoid sinus cysts: computed tomographic scan findings and surgical results. Plast Reconstr Surg. 1994;93:745-75. discussion 755-756.
16. Bloom DC, Carvalho DS, Dory D, Brewster DF, Wickersham JK, Kearns DB. Imaging and surgical approach of nasal dermoids. Int J Pediatr Otorhinolaryngol. 2002;62(2):111–122.
17. Paller AS. Nasal midline masses in infants and children: dermoids, encephaloceles, and gliomas. Arch Dermatol. 1991;127:362-366.
18. Hladky JP, Lejeune JP, Pertuzon B, Ghestem M, Pellerin P, Dhellemmes P. Les fistules et kystes dermoides naso-frontaux. Acta Neurochirurgie. 1995;41(5):337–342.
19. Hedlund G. Congenital forntonasal masses: development anatomy, malformations, and MRI imagin. Pediatr Radiol. 2006 Jul;36(7):647-62.
20. Fornadley JA. The use of magnetic resonance imaging in the diagnosis of the nasal dermal sinus-cyst. Otolaryngol Head Neck Surg. 1989;101:397-398.
21. Moses MA, Green BC, Cugno S, Hayward RD, Jeelani NU, Britto JA, Bulstrode NW, Dunaway DJ. The management of midline frontonasal dermoids: a review of 55 cases at a tertiary referral center and a protocol for treatment. Plast Reconstr Surg. 2015 Jan;135(1):187-96.

22. Kellman RM, Goyal P, Rodziewicz GS. The transglabellar subcranial for nasal dermoids with intracranial extension. Laryngoscope. 2004 Aug;114(8):1368-72.
23. Blythe JN, Revington PJ, Nelson R. Anterior cranial fossa dermoid cyst: case report. Br J Oral Maxillofac Surg. 2007;45:661-663.
24. Heywood RL, Lyons MJ, Cochrane LA, Hayward R, Hartley BE. Excision of nasal dermoids with intracranial extension – anterior small window craniotomy approach. Int J Pediatr Otorhinolaryngol. 2007 Aug;71(8):1193-6.
25. Ortlip T, Ambro BT, Pereira KD. Midline approach to pediatric nasofrontal dermoid cysts. JAMA Otolaryngol Head Neck Surg. 2015 Feb;141(2):174-7.
26. Klein O, Simon E, Coffinet L, Joud A, Ghetemme C, Marchal JC. Nasal dermal sinus in children: a review based on a series of 6 cases. Neurochirurgie. 2014 Feb-Apr;60(1-2):27-32.
27. Uchida Y, Udagawa A, Suzuki H, Mitsukawa N, Numata O, Ito C. The “stepped caudal exposure” technique for excision of nasal dermoids with intracranial extension. J Craniofac Surg. 2014 Mar;25(2):648-51.
28. Rinna C, Reale G, Calafati V, Ungari C. Dermoid cyst: unusual localization. J Craniofac Surg. 2012 Sep;23(5):e392-4.
29. Goyal P, Kellman RM, Tatum SA 3rd. Transglabellar subcranial approach for the management of nasal masses with intracranial extension in pediatric patients. Arch Facial Plast Surg. 2007 Sep-Oct;9(5):314-7.
30. Holzmann D, Huisman TA, Holzmann P, Stoeckli SJ. Surgical approaches for nasal dermal sinus cysts. Rhinology. 2007 Mar;45(1):31-5.
31. Rogers GF, Proctor MR, Greene AK, Mulliken JB. Frontonasal osteotomy to facilitate removal of an intracranial nasal dermoid. J craniofac Surg. 2005 Jul;16(4):731-6.
32. Urth A, Remacle JM, Levie P, Daele J. Nasal dermoid cyst: diagnosis and management of five cases. Acya otorhinolaryngol Belg. 2002;56(3):325-9.
33. Winterton RI, Wilks DJ, Chumas PD, Russell JL, Liddington MI. Surgical correction of midline nasal dermoid sinus cysts. J craniofac Surg. 2010 Mar;21(2):295-300.
34. Kelly H, Strome M, Hall B. Surgical update of nasal dermoids. Arch Otolaryngol. 1982;108:239–242.
35. Brunner H. Dermoid cysts of the dorsum of the nose. Arch Otolaryngol. 1942;36:86-94.
36. Heui KIM JI, Hwan Wang J, Ju Jang Y. Exicision of a nasal dermoid sinus cyst via open rhinoplasty approach and primary reconstruction using tutoplast processed fascia lata. Clinical and Experimental Otorhinolaryngology. 2010 March;3(1):48-51.
37. Carrol CM, Gaffney R, McShane D. Congenital nasal dermoids in children. Ir J Med Sci. 1997 Jul.Sep;166(3):149-51.
38. Turner JH, Tunkel DE, Boahene DK. Endoscopic-assisted, closed rhinoplasty approach for excision of nasoglabellar dermoid cysts. Laryngoscope. 2010 Nov;120(11):2223-6.
39. Locke R, KubbaH. Unusual variants of midline nasal dermois cysts: a series of three cases. J Laryngol Otol. 2012 Jan;126(1):83-7.
40. Ptaff MJ, Bickerton S, DiLuna M, Steinbacher DM. Transcranial nasoethmoidal dermoids: a reviews and rationale for approach. J Plast Reconstr Aesthet Surg. 2013 Dec;66/12):1725-31.
41. Pierce CA, Konofaos P, Alvarez S, Wallace RD. Excision and FAt Grafting of Nasal Tip Dermoid Cysts Through an Open Rhinoplasty Approach. J Crabiofac Surg. 2016 Jan;27(1):e18-20.

42. Rohrich RJ, Lowe JB, Schwartz MR. The role of open rhinoplasty in the management of nasal dermoid cysts. Plast Reconstr Surg. 1999 Dec;104(7):2163-70.
43. Denoyelle F, Ducroz V, Roger G, Garabedian EN. Nasal dermoid sinus cysts in children. Laryngoscope. 1997;107:795-800.
44. Morrissey MS, Bailey CM. External rhinoplasty approach for nasal dermoids in children. Ear Nose Throat. 1991 Jul;70(7):445-9.
45. Chivukula S, Koutourousiou M, Snyderman CH, Fernandez-Miranda JC, Gardner PA, Tayle-Kabara EC. Endoscopic endonasal skull base surgery in the pediatric population. J Neurosurg Pediatr. 2013 Mar;11(3):227-4.
46. Durmaz A, Yildizoglu U, Polat B, Binar M. A middle Cranial Fossa Dermoid Cyst Treated by an Endonasal Endoscopic Approach. J Craniofac Surg. 2015 Jun;26(4):e333-5.
47. Duz B, Secer HI, Tosun F, Gonul E. Endoscopic endonasal resection of a midline intradural frontobasal dermoid tumor. Minim Invas Neurosurg. 2007;50:363-366.
48. Weiss DD, Robson CD, Mulliken JB. Transnasal endoscopic excision of midline nasal dermoid from the anterior cranial base. Plast Reconstr Surg. 1998;102:2119-2123.
49. Lee S, Taban M, Mancini R, Chong K, Goldberg RA, Douglas RS. Endoscopic removal of nasoglabellar dermoid cysts. Ophthal Plast Reconstr Surg. 2010;26:136–9.
50. Yavuzer R. Be careful: it might be a nasal dermoid cyst. Plast Reconstr Surg. 1999;103:2082-2083.
51. Hamilton JC. A case of dermal sinus of the nose with frontal suppuration. J Neurol Neurosurg Psychiat. 1960;23:239.

ESTESIONEUROBLASTOMI E CARCINOMI NEUROENDOCRINI NASOSINUSALI: DIAGNOSI DIFFERENZIALE E STRATEGIE TERAPEUTICHE

M. Turri-Zanoni, S. La Rosa, P. Battaglia, D. Lombardi, P. Tarchini, E. Pasquini, P. Nicolai, P. Castelnuovo

INTRODUZIONE

I tumori maligni nasosinusali, con o senza coinvolgimento del basicranio, sono affezioni poco comuni, stimate intorno allo 0,8% di tutti i tumori maligni e intorno al 3% dei tumori maligni della testa e del collo.[1] La loro diagnosi spesso tardiva e la stretta relazione anatomica con strutture critiche circostanti come il cervello, l'arteria carotide interna, l'orbita ed il nervo ottico ne rendono il trattamento molto difficile e la prognosi infausta. Per questo motivo, diversi protocolli terapeutici multimodali che prevedono l'integrazione sinergica di chemioterapia, chirurgia e radioterapia sono necessari per ottimizzare i risultati oncologici di questi pazienti.[2]
Dal punto di vista chirurgico, la resezione craniofacciale, introdotta da Ketcham nel 1963 e sviluppatasi in seguito negli anni '80 e '90, ha consentito un significativo miglioramento della prognosi di questi pazienti.[3] Tale tecnica, che prevede l'esecuzione di accessi chirurgici invasivi caratterizzati da estese incisioni cutanee ed osteotomie a livello dello scheletro facciale, presenta però, con una certa frequenza, sequele funzionali problematiche ed è gravata da un tasso di mortalità peri-operatoria del 4,7% e di complicanze postoperatorie pari al 36,3%.[4-6]
Le prime esperienze pionieristiche nel trattamento endoscopico endonasale delle neoformazioni maligne naso-sinusali risalgono agli anni '90 ed erano inizialmente limitate solo a quelle lesioni che coinvolgevano il box naso-etmoidale, senza estensione al basicranio anteriore.[7] Negli ultimi 20 anni, in alcune scuole chirurgiche, la resezione endoscopica endonasale ha ulteriormente esteso le proprie indicazioni fino al trattamento di selezionate lesioni maligne che coinvolgono anche la base cranica anteriore e la dura madre, grazie all'affinamento delle tecniche endonasali di plastica del basicranio multistrato con materiale autologo nonché all'evoluzione tecnologica sia in ambito chirurgico che radiologico.[8-10]
Tuttavia, la prognosi dei pazienti affetti da tumore maligno nasosinusale risulta ancora critica, indipendentemente dall'approccio chirurgico utiliz-

zato, e l'elemento cruciale per il trattamento di questi pazienti è rappresentato dalla definizione della strategia terapeutica appropriata. Per questo motivo, è indispensabile disegnare protocolli multimodali di trattamento specifico per ogni singola istologia tumorale e per ogni singolo paziente che, oltre alla chirurgia, includano diversi schemi di chemioterapia adiuvante e neoadiuvante, diverse modalità di irradiazione con fotoni (IMRT) o con particelle pesanti (proton beam, carbon ion therapy) e nuove possibilità di terapia biologica come l'immunoterapia ed i farmaci target molecolari.[2] Un esempio paradigmatico che sottolinea l'importanza di questa strategia terapeutica multidisciplinare è rappresentato dall'estesioneuroblastoma olfattorio (NBO) e dal carcinoma neuroendocrino (NEC), che rappresentano due rare neoplasie maligne nasosinusali, con caratteristiche istopatologiche per certi versi sovrapponibili, che ne rendono difficile la diagnosi differenziale, ma con comportamento biologico, strategie di trattamento e prognosi completamente differenti.
Studi recenti hanno sviluppato nuovi marker istopatologici utili per meglio definire la diagnosi e la prognosi dei tumori neuroendocrini del pancreas e del tratto gastrointestinale.[11,12] Questi passi in avanti dal punto di vista istopatologico potrebbero risultare cruciali anche nel campo delle neoplasie nasosinusali, in particolare per meglio definire la diagnosi differenziale fra ONB scarsamente differenziati e NEC e per predire la prognosi di questi pazienti, così come per indirizzare le scelte terapeutiche nel definire il timing della chirurgia e le indicazioni a diversi protocolli di trattamenti radioterapici e chemioterapici neoadiuvanti ed adiuvanti.

ESTESIONEUROBLASTOMA OLFATTORIO

L'estesioneuroblastoma, conosciuto anche con il nome di neuroblastoma olfattorio è una neoplasia rara che rappresenta il 3-6% dei tumori maligni nasosinusali ed origina dal neuroepitelio olfattorio che riveste la porzione superiore delle fosse nasali.[13] Si tratta di un tumore neuroectodermico con differenziazione neuroendocrina che può essere costituito da diverse popolazioni cellulari: cellule mature del neuroepitelio olfattorio, cellule basali con potenzialità staminali che ripopolano l'epitelio olfattorio, cellule sustentacolari di supporto, cellule dei dotti di Bowman nella lamina propria. Dal punto di vista epidemiologico è stata descritta una distribuzione bimodale con due picchi incidenza: un primo picco fra i 10 ed i 24 anni ed un secondo picco fra i 60 e i 75 anni. Tuttavia studi recenti supportano una distribuzione unimodale dell'età di insorgenza con un'età media di presentazione fra i 45 ed i 56 anni.[14] Non è mai stata descritta alcuna correlazione con il sesso e la razza, così come non sono noti fattori eziologici chiari. Dal punto di vista clinico, il comportamento tumorale varia da neoplasie a lenta crescita con andamento indolente a neoplasie ad elevata aggressività ed invasività locale con possibilità di metastatizzazione regionale e

a distanza. Generalmente la diagnosi è tardiva, come accade per gli altri istotipi tumorali che coinvolgono la regione naso-etmoidale, poiché inizialmente viene spesso confuso con patologie infiammatorie o infettive nasali. I sintomi più frequenti sono tipicamente l'ostruzione respiratoria nasale monolaterale (53%-100%), l'epistassi (10%-52%), la cefalea (10%-20%) e l'iposmia/anosmia (6%-35%).[14] Nei casi in cui la neoplasia si estenda al di fuori degli spazi nasosinusali, possono comparire anche sintomi da coinvolgimento orbitario (diplopia, proptosi, epifora, calo del visus) e cerebrale (nausea, vomito, stato di incoscienza, crisi epilettiche). In alcuni casi la neoplasia può presentarsi anche con i sintomi da inappropriata secrezione di ormone antidiuretico. Adenopatie laterocervicali metastatiche sono presenti nel 6% dei casi alla diagnosi, ma la loro frequenza cresce fino al 23%-25% se si considera l'intera storia clinica del paziente (sincrone alla diagnosi o metacrone sviluppate tardivamente durante il follow-up).[15] Dal punto di vista diagnostico, l'endoscopia rigida nasale rappresenta il primo esame necessario, a cui segue poi un accurato imaging del massiccio facciale mediante TC basale e RMN con gadolinio per lo studio della neoplasia e dei rapporti con le strutture neurovascolari circostanti (fig. 1). Viene quindi eseguita biopsia della lesione nasale sotto controllo endoscopico per accertamento istologico ed infine vengono eseguiti esami di staging sistemico per escludere localizzazioni regionali o a distanza di malattia. Sono stati proposti diversi sistemi di stadiazione per gli ONB e tutt'oggi è ancora aperto il dibattito su quale sia il sistema classificativo più appropriato che sia in grado di essere meglio correlato alla prognosi e più utile per indirizzare le scelte terapeutiche. La prima stadiazione proposta è stata quella di Kadish nel 1976 che divide semplicemente i tumori delle cavità nasali (stadio A) da quelli che si estendono ai seni paranasali (stadio B) e quelli con estensione intracranica (stadio C).[16] Nel 1993 Morita et al. hanno inoltre introdotto lo stadio D per descrivere gli ONB con metastasi regionali o a distanza.[17] Uno dei sistemi di stadiazione più efficaci dal punto di vista prognostico è quello proposto da Dulguerov e Calcaterra nel 1992 che separa i pazienti con e senza invasione sfenoidale e pone l'accento sull'infiltrazione cerebrale (T1, coinvolgimento delle cavità nasali e seni paranasali senza invasione dello sfenoide e delle cellette etmoidali superiori; T2, coinvolgimento dello sfenoide e della lamina cribra etmoidale; T3, coinvolgimento dell'orbita e fossa cranica anteriore ma senza infiltrazione durale; T4, infiltrazione durale e cerebrale; N0/N1 a seconda del coinvolgimento linfonodale laterocervicale; M0/M1 a seconda della metastatizzazione a distanza).[18] Gli ONB possono venire classificati anche secondo la stadiazione dei tumori dei seni paranasali proposta per le neoplasie epiteliali, utilizzando il sistema TNM descritto dall'AJCC nel 2010.

Profilo istologico

Gli ONB appartengono al gruppo dei tumori neuroectodermici primitivi periferici (PNET) e sono caratterizzati dalla presenza di "small round blue

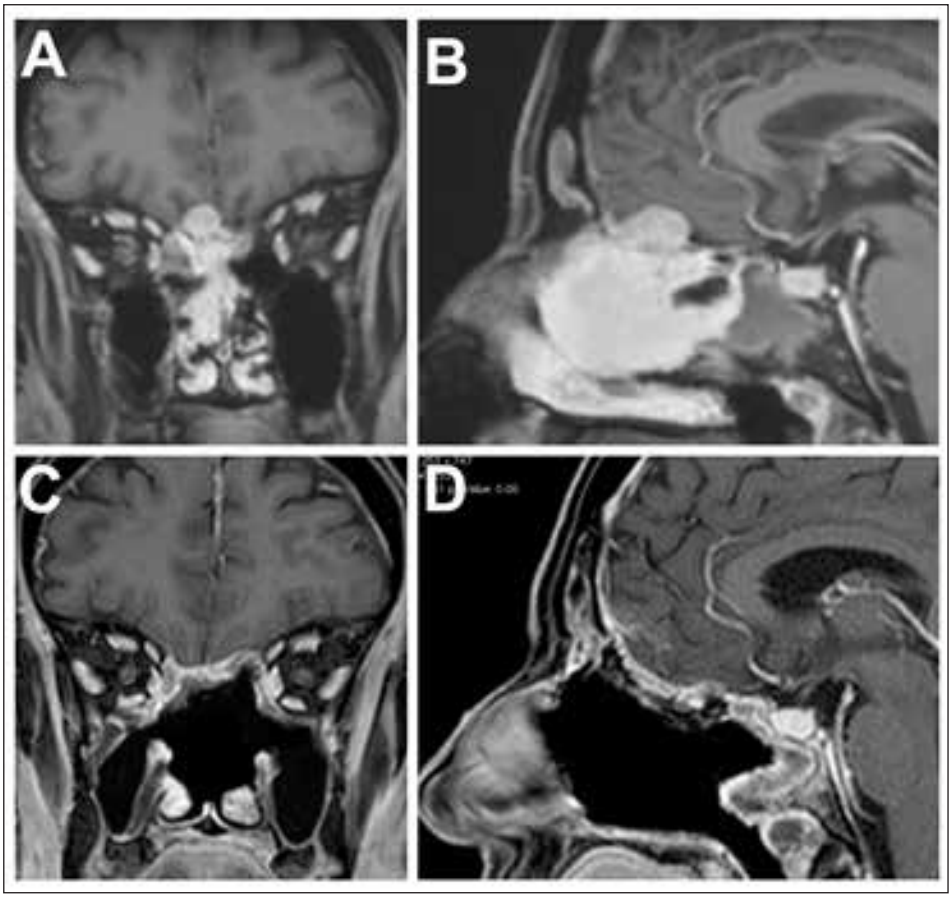

Fig. 1: Una donna di 53 anni si presentava con ostruzione respiratoria nasale ed epistassi. L'esame obiettivo endoscopico endonasale mostrava una neoformazione nasale proveniente dalla fessura olfattoria destra. La RMN in sezione coronale (A) e sagittale (B) nelle sequenze T1-pesate con mezzo di contrasto evidenzia una neoplasia compatibile con estesioneuroblastoma con coinvolgimento intracranico del bulbo olfattorio destro (Kadish C, stadio T4bN0M0). La neoplasia è stata asportata mediante craniectomia endoscopica transnasale e ricostruzione del basicranio anteriore con fascia lata prelevata dalla coscia della paziente. Il trattamento radioterapico adiuvante è stato somministrato con tecnica IMRT (68 Gy sul letto chirurgico e 54Gy come trattamento elettivo delle stazioni laterocervicali e dei linfonodi retrofaringei). La RMN in sezione coronale (C) e sagittale (D) eseguita 5 anni dopo il trattamento multimodale esclude recidive locali di malattia.

cells" alla luce microscopica. All'esame del preparato istologico colorato con Ematossilina-Eosina, la lamina propria della mucosa appare edematosa e ampiamente infiltrata da noduli e cordoni di cellule dall'aspetto uniforme. Gli aggregati di cellule sono separati da tessuto connettivo fibrovascolare in cui si può riscontrate una piccola quantità di cellule infiammatorie e leucociti. A maggiore ingrandimento, le cellule tumorali si presentano

piccole, monomorfe, con nuclei tondi, scuri e vacuolati, in cui talvolta si possono evidenziare i nucleoli. Il citoplasma è povero, chiaro, eosinofilo e può essere pure vacuolato. Le mitosi variano da 0 a più di 10 per HPF. Ci possono essere delle aree necrotiche. Le cellule, di aspetto neuroblastico, possono formare pseudorosette raggruppandosi attorno ad un vaso centrale, meno spesso (30% dei casi) vere rosette di Homer-Wright (strutture simil-ghiandolari dove le cellule circondano un´area centrale fibrillare), ed eccezionalmente (5% dei casi) rosette di tipo Flexner-Wintersteiner (rosette con area centrale a tipo lume, delimitate da cellule colonnari che ricordano l´epitelio olfattivo e che in periferia sono in diretta continuità con i neuroblasti, senza interposizione di lamina basale).[19] Un elemento diagnostico importante, se non fondamentale, nel neuroblastoma olfattivo è rappresentato da uno sfondo intercellulare fibrillare, rilevabile nella maggior parte dei casi, corrispondente ai processi citoplasmatici neuronali rilevabili in ultrastruttura.
Obert et al. hanno proposto di assumere la diagnosi di ONB solo se i seguenti sei requisiti sono soddisfatti: pseudorosette o rosette vere; sedimentazione globulare con setti fibrovascolari; nuclei ovali o rotondi; cromatina nucleare chiaramente definita; scarso citoplasma; fibre plessiformi intercellulari.[20]
Gli ONB possono essere classificati dal punto di vista istologico secondo il sistema descritto da Hyams nel 1988, che ha dimostrato una stretta correlazione con la prognosi di questi pazienti.[21] Il sistema è costituito da 4 gradi di differenziazione tumorale che vengono stabiliti in base ai seguenti criteri:

- grado I: citoarchitettura globulare ben conservata, indice mitotico 0, assenza di pleomorfismo nucleare, evidente matrice fibrillare, alcune rosette di Homer-Wright e assenza di necrosi;
- grado II: citoarchitettura globulare ben conservata, basso indice mitotico, scarso pleomorfismo nucleare, presente la matrice fibrillare, alcune rosette di Homer-Wright, assenza di necrosi;
- grado III: citoarchitettura globulare conservata parzialmente, medio indice mitotico, modesto pleomorfismo nucleare, solo scarsa matrice fibrillare, alcuni corpuscoli di Flexner, aree di necrosi;
- grado IV: citoarchitettura globulare alterata, alto indice mitotico, chiaro pleomorfismo nucleare, assenza di matrice fibrillare e rosette, ampie aree di necrosi.

La diagnosi alla microscopia ottica risulta spesso impegnativa data la difficoltà nel distinguere tale tumore da altre forme con isto-citologia simile a piccole cellule, come il carcinoma indifferenziato, il carcinoma neuroendocrino, il linfoma, il melanoma, ed il rabdomiosarcoma, tanto che l'estesioneuroblastoma è stato definito da Ogura e Schenck come "the great imposter".[22] Per questo motivo risulta cruciale l'analisi immunoistochimica che consente di raggiungere una corretta diagnosi istologica del tumore

e di conseguenza consente di attuare le strategie terapeutiche più appropriate. L'immunoistochimica utilizza la seguente batteria di anticorpi contro marker specifici tissutali: citocheratine, neurofilamenti, proteina acida gliale fibrillare, vimentina, proteina S-100, NSE, cromogranina, sinaptofisina e anche N-CAM, β-tubulina di classe III, HNK-1/Leu-7.[19]
I pattern di reattività immunoistochimica possono essere valutati per intensità (debole, moderata, forte), e distribuzione (focale, diffusa). Inoltre ci sono dei siti specifici di reattività (nucleare o citoplasmatica) o specifici tipi cellulari (cellule principali e cellule sustentacolari). I pannelli immunoistochimici caratteristici per la diagnosi di ONB sono rappresentati in figura 2 e si possono riassumere come segue:

- la sinaptofisina è una componente delle membrane delle vescicole presinaptiche. Si riscontra normalmente nei neuroni, midollare surrenale e nella maggior parte delle neoplasie neuroendocrine, come neuroblastomi, feocromocitomi, paragangliomi, carcinoidi, tumori delle isole pancreatiche e carcinomi midollari della tiroide. La positività è presente nella maggior parte degli ONB.
- La cromogranina è una proteina contenuta in granuli neurosecretori, più facilmente dimostrata in tumori neuroendocrini che contengono abbondanti granuli secretori. Una positività solo focale si riscontra in tumori come il carcinoma a piccole cellule. Una diffusa positività in particolare si evidenzia nel caso di NBO.
- La neuron-specific enolase (NSE) è caratteristica delle cellule e neoplasie neurali e neuroendocrine. Occasionalmente si riscontra anche in linfociti, muscolo liscio, cellule epiteliali e mioepiteliali. Anch´essa è espressa nella maggior parte dei casi di estesioneuroblastoma.
- Le citocheratine sono le proteine dominanti strutturali riscontrabili in tutti i carcinomi. In diagnostica, si può utilizzare un "cocktail" di sei anticorpi anti-citocheratine monoclonali diretti contro un ampio spettro di citocheratine (Citocheratina pool, AE1/AE3) per assicurarne la rivelazione. L'espressione della Citocheratina pool è tipica dei carcinomi neuroendocrini mentre è assente o solo focalmente positiva negli ONB. Questo dato rappresenta il criterio cardine per la diagnosi differenziale fra ONB e NEC. Tuttavia, l'assenza di positività per Citocheratina pool non esclude la diagnosi di NEC in tutti i casi: è possibile infatti la positività per un'altra famiglia di citocheratine (CK 8/18) che, se risulta essere positiva diffusamente, indica la diagnosi di NEC. L'inclusione nel pannello immunoistochimico diagnostico non solo della Citocheratina pool ma anche della Citocheratina 8/18 consente quindi una diagnosi differenziale più precisa fra ONB scarsamente differenziati (grado di Hyams III e IV) e NEC.
- Gli astrociti e gliomi del sistema nervoso centrale reagiscono positivamente con anticorpi contro la proteina fibrillare acida gliale. Generalmente nell'estesioneuroblastoma tale reazione è negativa.

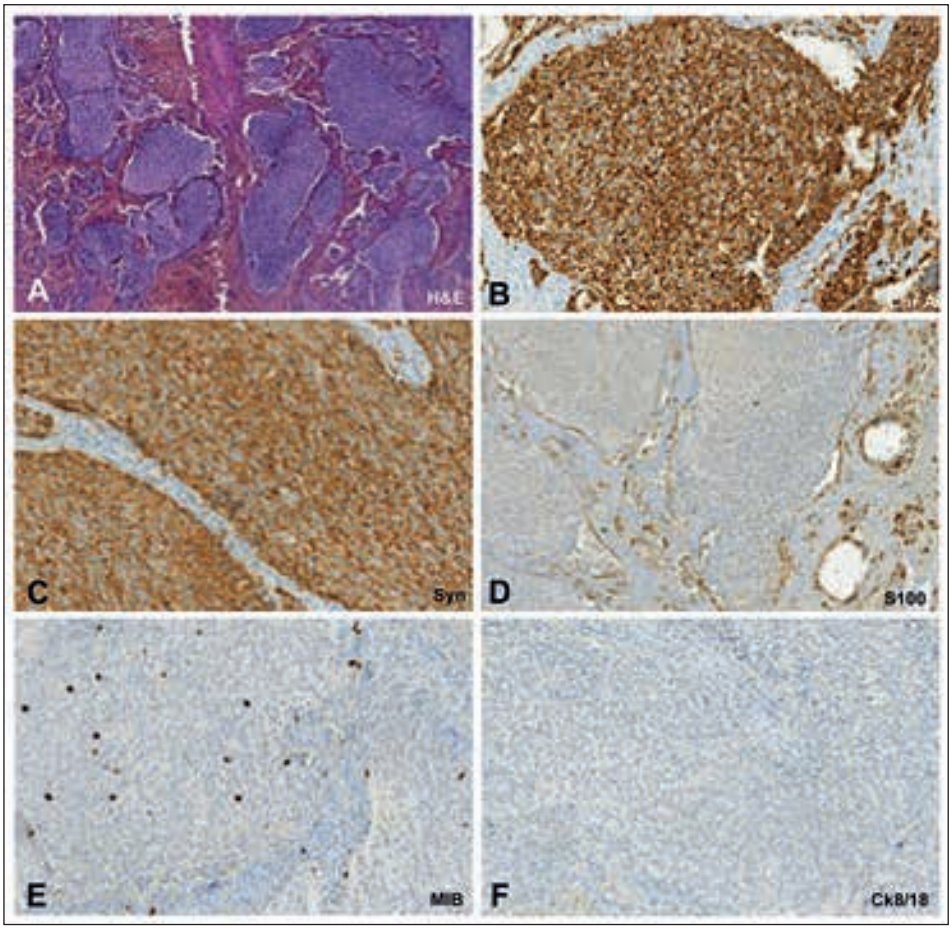

Fig. 2: Pannello immunoistochimico caratteristico che consente la diagnosi istologica di estesioneuroblastoma olfattorio. Legenda: H&E, ematossilina eosina; ChrA, Cromogranina A; Syn, Sinaptofisina; Ck 8/18, citocheratina 8/18.

- La distribuzione della vimentina è stata descritta in cellule mesenchimali, inclusi macrofagi, linfociti, fibroblasti, cellule endoteliali, cellule di Schwann, paragangliomi ed ONB. Le cellule tumorali di ONB sono di solito negative per la vimentina, a differenza dello stroma fibrovascolare.
- La positività per S100 nelle cellule sustentacolari è diagnostica per ONB. Melanociti, cellule di Langerhans, epitelio ghiandolare sudoriparo, condrociti, adipociti, mioepitelio delle ghiandole salivari e mammarie danno positività alla S-100, proteina riscontrata però principalmente in astrociti, oligodendrociti, cellule di Schwann e alcuni neuroni. La natura sparsa di cellule positive per la S-100 nel contesto del tumore e la distribuzione a rima periferica è di aiuto

nella diagnosi differenziale con il melanoma, che in genere esprime in forma più diffusa l´antigene. Va ricordato che una potenziale confusione diagnostica con il melanoma è data dall'espressione di HMB-45, che è una proteina associata con la melanogenesi; nel caso dell'estesioneuroblastoma la positività è in genere più focale rispetto a quella nel melanoma.

- Molto utile risulta essere l'analisi immunoistochimica per MIB-1. L´indice proliferativo Ki-67, quando elevato, è associato con scarsa differenziazione tumorale (grado di Hyams III e IV), mentre quando è basso è indice di buona differenziazione tumorale, a sua volte associata con una sopravvivenza migliore e probabilmente una minore tendenza alla metastatizzazione.

Strategie terapeutiche

L'asportazione chirurgica radicale con margini negativi rappresenta la strategia terapeutica primaria per il trattamento degli ONB.[14] La resezione chirurgica può venire realizzata mediante approccio craniofacciale con craniotomia bifrontale e/o transfacciale oppure con approccio chirurgico endoscopico endonasale, a seconda dell'estensione locale di malattia. Le due tecniche chirurgiche non sono quindi da considerarsi come due opzioni in competizione ma piuttosto come tecniche chirurgiche diverse con indicazioni chirurgiche diverse e devono pertanto rientrare nel bagaglio di competenze chirurgiche di tutti i team che trattano questo tipo di patologie. L'approccio endoscopico endonasale può prevedere l'asportazione semplice del box etmoidale extracranico (ER, endoscopic endonasal resection) oppure può includere nell'asportazione il basicranio anteriore, la dura madre ed il bulbo olfattorio, mediante craniectomia endoscopica endonasale (ERTC, endoscopic resection with transnasal craniectomy).[23] Nei casi in cui la neoplasia si estende superiormente verso il parenchima cerebrale, posteriormente ad infiltrare il planum sfeno-etmoidale o lateralmente a coinvolgere la dura madre sovrastante le orbite, l'approccio chirurgico endoscopico endonasale può essere combinato all'approccio transcranico (CER, cranio-endoscopic resection).[24]

La radioterapia viene utilizzata generalmente in regime adiuvante come completamento terapeutico post-operatorio.[25] La radioterapia come modalità di trattamento esclusivo è stata abbandonata nel corso degli anni in seguito ai tassi di guarigione scarsi riscontrati. Attualmente, la radioterapia viene somministrata utilizzando la tecnica IMRT che consente di ottimizzare le dosi di trattamento tumorale risparmiando gli organi a rischio circostanti (nervi ottici e chiasma, tronco encefalico, orbita, carotide). Il trattamento adiuvante prevede frazioni da 1,8 Gy a 2 Gy fino ad un totale di 65-70 Gy. Numerosi studi supportano l'utilità dell'irradiazione adiuvante dimostrando vantaggi non solo in termini di controllo locale di malattia ma anche in termini di Overall Survival.[15,25,26] È meritevole di attenzione l'impiego di nuove tecniche di irradiazione con particelle pesanti per i tumori maligni del basi-

cranio. Dati preliminari sull'utilizzo di proton-beam therapy su una casistica di ONB hanno riportato risultati incoraggianti in termini di controllo locale di malattia, soprattutto per quei pazienti sottoposti ad asportazione chirurgica non radicale per la presenza di infiltrazione da parte del tumore di sottosedi non eradicabili (seno cavernoso, carotide, chiasma).[27] Non sono ancora disponibili studi che analizzano risultati a lungo termine dell'irradiazione con ioni carbonio negli ONB. Studi futuri saranno necessari per delineare utilità ed indicazioni precise per questo tipo di trattamento radiante. I dati che supportano il trattamento chemioterapico negli ONB ben differenziati sono molto limitati. La chemioterapia esclusiva è attualmente utilizzata come palliazione nei casi di malattia metastatica. Come regime di trattamento adiuvante, la chemioterapia con cisplatino viene di solito associata alla radioterapia nei casi in cui l'asportazione chirurgica non sia riuscita ad ottenere margini di resezione in tessuto sano e per tutti i pazienti ad elevato rischio di recidiva loco-regionale. Più dibattuto è il ruolo della chemioterapia nel setting pre-operatorio neoadiuvante. Lo studio di Chao et al. su 8 pazienti trattati con chemioterapia di induzione (ciclofosfamide e vincristina in 4 casi, cisplatino ed etoposide in 4 casi) hanno mostrato buoni tassi di sopravvivenza a 5 anni.[28] L'utilizzo di chemioterapia di induzione è supportato anche dallo studio di Kim et al. nel quale sono descritti 11 pazienti trattati secondo lo schema cisplatino/etoposide, con riscontro di risposta al trattamento per gli ONB scarsamente differenziati.[29] Per questo motivo, al momento la chemioterapia di induzione può essere considerata come strategia terapeutica efficace per quei pazienti affetti da ONB poco differenziato (Hyams IV) in stadio localmente avanzato (Kadish C, stadio T3-T4). La gestione terapeutica del collo rappresenta un'altra questione aperta. Tradizionalmente il tasso di metastasi linfonodali al collo era considerato compreso fra il 5% ed il 10%. Tuttavia, la storia naturale della malattia richiede follow-up a lungo termine, anche oltre i 10 anni di tempo. In questa prospettiva, Demiroz e al. hanno descritto tassi di recidiva regionale al collo del 27% dopo una media di 74 mesi.[30] Anche altri studi hanno descritto tassi sovrapponibili a lungo termine con percentuali che variano dal 23% al 25%.[15,31] Inoltre, lo studio di Dulguerov et al. ha sottolineato come la positività linfonodale rappresenti un fattore prognostico negativo che condiziona la sopravvivenza globale del paziente.[18] Nei pazienti con metastasi linfonodale laterocervicale è ovviamente indicato il trattamento chirurgico di svuotamento linfonodale del collo radicale modificato. Al contrario, il trattamento elettivo del collo risulta indicato per i pazienti affetti da ONB che si presentano alla diagnosi N0 ma in stadio localmente avanzato. A questo proposito, l'irradiazione elettiva del collo (livelli IB-IV bilaterale e linfonodi retrofaringei) è suggerita nei pazienti in stadio Kadish C alla diagnosi.[14]

Prognosi

I pazienti trattati per ONB presentano spesso un lungo periodo libero da malattia anche maggiore di 5 anni. Tuttavia possono sviluppare recidive

locali, regionali o sistemiche anche dopo 10-15 anni dal trattamento primario, rendendo così indispensabile un follow-up clinico e radiologico a lungo termine, spesso per tutta la durata della vita.[14] Bachar et al riportano tassi di recidiva locale, regionale e a distanza del 15%, 18% ed 8%, rispettivamente.[32] Dulguerov et al. riportano dati simili con tassi di recidiva del 29%, 16%, e 17%.[18] Recenti metanalisi, mostrano tassi di Overall Survival che si aggirano attorno al 75% a 5 anni ed al 52% a 10 anni.[14]

CARCINOMA NEUROENDOCRINO NASOSINUSALE

Il carcinoma neuroendocrino (NEC) è una neoplasia rara ed altamente aggressiva, che rappresenta circa il 5% dei tumori maligni nasosinusali. La WHO nel 2005 ha classificato queste neoplasie in carcinoidi tipici, carcinoidi atipici, NEC a piccole cellule e NEC non altrimenti specificati.[33] Altri autori preferiscono classificare questi tumori in base al grado di differenziazione come segue: tumori ben differenziati (che corrispondono ai carcinoidi tipici), tumori moderatamente differenziati (che corrispondono ai carcinoidi atipici) e NEC scarsamente differenziati, che possono suddividersi ulteriormente in NEC a piccole cellule e NEC a grandi cellule.[34] Dal punto di vista epidemiologico, senza dubbio più frequenti sono i NEC scarsamente differenziati ed in particolare i NEC a piccole cellule. Non esiste una correlazione fra l'insorgenza di questi tumori ed il sesso, la razza e la distribuzione geografica, né tanto meno sono stati descritti fattori di rischio noti. L'età di insorgenza varia dai 25 agli 80 anni, con età media di 49 anni.[34] Il tumore generalmente origina a livello della regione del turbinato superiore e può coinvolgere l'etmoide, il seno mascellare ed il rinofaringe. Dal punto di vista clinico, come già descritto per gli ONB e come per tutti gli altri tumori maligni nasosinusali, la diagnosi è tardiva quando il tumore si presenta ormai in stadio avanzato e si manifesta con sintomatologia da infiltrazione orbitaria e/o intracranica. Raramente può accompagnarsi ad un'inappropriata secrezione di ACTH, calcitonina, pro-GRP (progastrin releasing peptide), o ormone antidiuretico. Come già descritto per gli ONB, la diagnosi si avvale di endoscopia rigida nasale a cui segue l'imaging radiologico del massiccio facciale mediante TC e RMN con gadolinio ed infine il prelievo bioptico per definire la natura istologia della neoplasia. In presenza di diagnosi istologica di NEC risulta cruciale un adeguato staging sistemico che includa un ecografia dei linfonodi del collo ed una 18-FDG-PET-TC total body, necessarie per escludere metastasi regionali e sistemiche, che, secondo recenti studi, possono essere presenti alla diagnosi nel 17% e 29% dei casi, rispettivamente.[1,35]

Profilo istologico

In microscopia, il NEC si presenta come un tumore a proliferazione cellulare sottomucosa con crescita in foglietti e cordoni, mentre il pattern

lobulare tipico degli ONB è assente. Le cellule sono piccole ed ipercromiche con nuclei affusolati ed assenza di nucleoli. Pleomorfismo cellulare, elevato indice mitotico ed aree di necrosi confluente sono spesso presenti così come spesso si riconosce invasione linfovascolare e perineurale. Seppur raramente, rosette di tipo neurale tipiche degli ONB possono essere presenti in associazione a carcinoma a piccole cellule.[34] In molti casi l'osservazione microscopica della morfologia tumorale è sufficiente per distinguere i NEC dagli ONB, ma spesso l'analisi immunoistochimica è indispensabile per raggiungere una corretta diagnosi differenziale, soprattutto per distinguere ONB poco differenziati da NEC a grandi e piccole cellule.[36] Il pannello immunoistochimico caratteristico per NEC è rappresentato in figura 3 e può essere così riassunto:

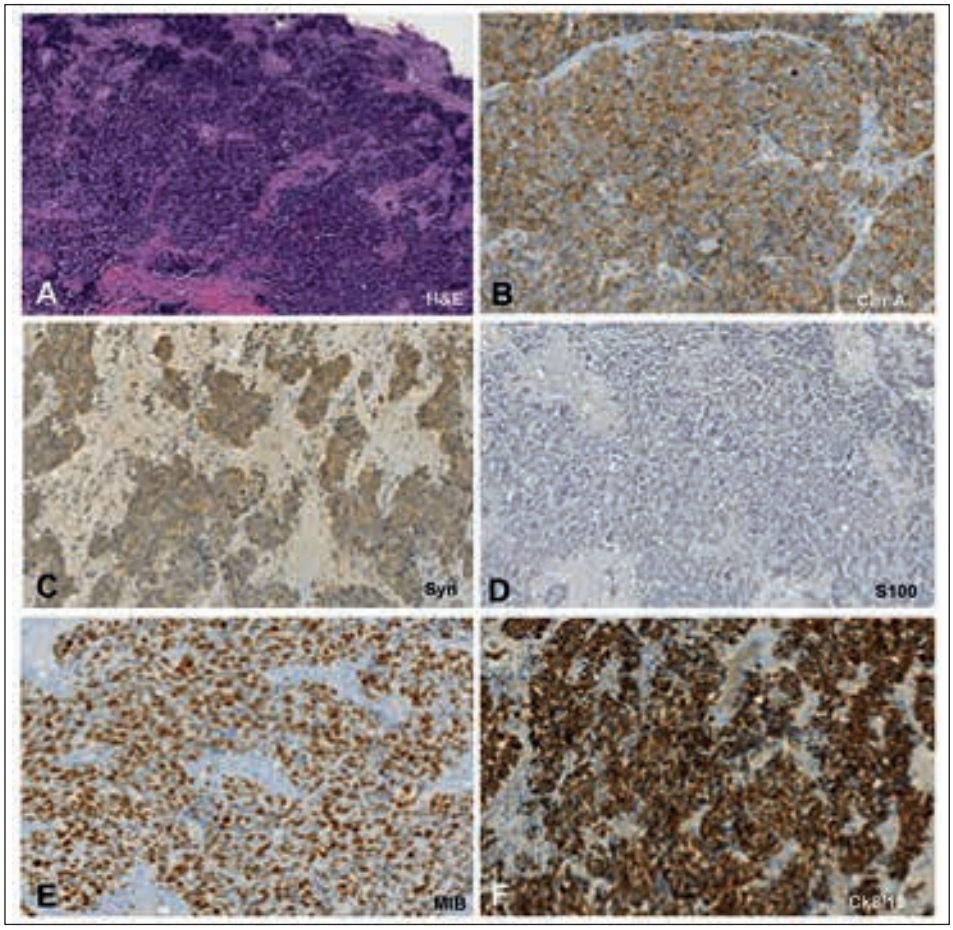

Fig. 3: Pannello immunoistochimico caratteristico che consente la diagnosi istologica di carcinoma neuroendocrino nasosinusale. Legenda: H&E, ematossilina eosina; ChrA, Cromogranina A; Syn, Sinaptofisina; Ck 8/18, citocheratina 8/18.

- Positività per la Citocheratina pool (AE1-AE3) che può seguire un pattern puntato paranucleare o globoide. Tuttavia, anche in assenza di positività per Citocheratina pool, può essere presente una diffusa positività per la Citocheratina 8/18 che consente così di raggiungere comunque la diagnosi di NEC.
- Positività per cromogranina e per sinaptofisina.
- Al contrario di quanto osservato negli ONB, la positività per NSE è focale e non diffusa.
- Positività per S-100, se è presente, è dispersa nella proliferazione cellulare e non limitata alle cellule sustentacolari come descritto per gli ONB.
- TTF-1 (tyroid transcription factor 1) può essere positivo ed in questo caso indirizza verso la diagnosi di neoplasia neuroendocrina. La sua negatività non rappresenta comunque un limite per la diagnosi di NEC.
- L´indice proliferativo Ki-67 è quasi sempre molto elevato, a sottolineare la scarsa differenziazione tumorale e l'elevata aggressività biologica di questa neoplasia.

Strategie terapeutiche

Tradizionalmente, i tumori neuroendocrini del distretto testa-collo venivano sottoposti a trattamento radio-chemioterapico esclusivo, lasciando alla chirurgia solo il ruolo di salvataggio per le persistenze o le recidive. Tuttavia esistono studi nei quali tumori neuroendocrini di diverse regioni del testa e collo (laringe, cavo orale) sono stati trattati con chirurgia esclusiva. Per quanto riguarda i NEC nasosinusali, si è assistito ad un'evoluzione progressiva delle strategie terapeutiche nel corso degli ultimi decenni. Negli anni '80, la resezione chirurgica transfacciale seguita da radioterapia adiuvante è stata largamente utilizzata con tassi di controllo locale di malattia accettabili ma elevatissima incidenza di metastasi a distanza insorte dopo pochi mesi di follow-up. Più recentemente, alcuni studi hanno dimostrato l'efficacia del trattamento multimodale che include chemioterapia di induzione secondo lo schema cisplatino/etoposide seguita da chirurgia con intento radicale e radioterapia adiuvante mediante fotoni (IMRT) oppure particelle pesanti (proton beam).[36] Negli ultimi anni, il ruolo della chemioterapia di induzione ha assunto sempre più importanza connotandola come strumento per selezionare i pazienti che rispondono al trattamento e che quindi possono essere candidabili a trattamento radiochemioterapico esclusivo, distinguendoli invece dai pazienti con scarsa risposta che invece beneficiano di un trattamento chirurgico seguito da irradiazione adiuvante. Sulla base di questi studi, in Italia è stato recentemente attivato il protocollo SINTART-1 promosso dall'Istituto dei Tumori di Milano che prevede la somministrazione di chemioterapia di induzione (cisplatino ed etoposide seguiti da adriamicina/isofosfamide) con un programma di controlli radiologici seriati dopo il primo, terzo e quinto ciclo

chemioterapico per valutare la risposta al trattamento.[37] Nel caso in cui non si riscontri una riduzione del volume tumorale di almeno il 10% dopo il primo ciclo, 50% dopo il terzo ciclo ed 80% dopo il quinto ciclo, la chemioterapia neoadiuvante viene interrotta ed il paziente viene sottoposto ad asportazione chirurgica con tecnica endoscopica endonasale o con tecnica esterna craniofacciale a seconda dell'estensione locale di malattia. Dopo il trattamento chirurgico, il paziente viene sottoposto a irradiazione con tecnica IMRT oppure con ioni carbonio nei pazienti con margini di resezione postivi e nei pazienti con neoplasia in stadio localmente avanzato ad alto rischio di recidiva locale. Solo nel caso in cui si verifichi una risposta significativa al trattamento chemioterapico con riduzione della massa tumorale maggiore dell'80% dopo il quinto ciclo, il paziente viene indirizzato al trattamento radiochemioterapico esclusivo, lasciando alla chirurgia solo il ruolo di recupero. In presenza di malattia metastatica riscontrata alla diagnosi o sviluppata durante il follow-up, trova un ruolo la chemioterapia palliativa e/o diversi protocolli di immunoterapia mentre sono oggetto di studi di biologia molecolari potenziali applicazioni di farmaci target molecolari specifici.

Prognosi

Il NEC nasosinusale è un tumore molto aggressivo con prognosi infausta, nonostante i diversi protocolli multimodali di trattamento. In uno studio su tumori neuroendocrini extrapolmonari, sono stati descritti 14 casi di NEC dei seni paranasali con una sopravvivenza media di 14,5 mesi e tassi di recidiva locale e a distanza del 45% e del 35%, rispettivamente.[38] Le sedi più frequenti di metastasi a distanza sono le ossa, il fegato ed il polmone ma sono descritte anche localizzazioni renali, pancreatiche e surrenali. Mitchell et al. hanno riportato una serie di 28 pazienti affetti da NEC con tassi di recidiva locale del 21% e di recidiva regionale ai linfonodi del collo del 25%.[35] Per questo motivo, un'irradiazione elettiva del collo è sempre indicata. I tassi di Overall Survival a 5 anni sono influenzati dal grado di differenziazione tumorale, con percentuali del 48% per i tumori ben differenziati e del 28% per i tumori scarsamente differenziati.[34] Inoltre, la risposta alla chemioterapia di induzione può essere utilizzata non solo come metodo per la scelta della strategia terapeutica più adeguata ma anche come fattore prognostico, dal momento che i tumori con risposta significativa alla chemioterapia di induzione si associano a tassi di sopravvivenza più elevati.[36] Secondo alcuni studi, la distinzione fra NEC a piccole cellule e NEC a grandi cellule può essere utilizzata a scopo prognostico, suggerendo una prognosi migliore in termini di sopravvivenza globale a 5 anni per i tumori a grandi cellule.[39] Tuttavia ulteriori studi sono necessari per validare questa ipotesi, considerando anche che numerosi altri autori riportano una prognosi infausta per tutti i NEC scarsamente differenziati, indipendentemente dalla morfologia cellulare.[35] Un altro fattore che rende difficile l'analisi della prognosi per questi pazienti è rappresentato dal fatto

che spesso, soprattutto in passato, la sopravvivenza dei NEC era sovrastimata poiché venivano inclusi nell'analisi anche alcuni ONB e SNUC diagnosticati erroneamente come NEC.[36] Anche per questo motivo, appaiono di importanza fondamentale le recenti innovazioni in campo istopatologico ed immunoistochimico che hanno permesso di delineare un preciso profilo immunofenotipico per gli ONB ed i NEC, consentendo così di stratificare i pazienti in differenti classi istologiche con prognosi diversa e strategie terapeutiche specifiche.

STUDIO MULTICENTRICO: L'ESPERIENZA DI VARESE, BRESCIA E BOLOGNA

Sono stati analizzati retrospettivamente tutti i pazienti affetti da ONB e NEC nasosinusale che sono stati sottoposti ad asportazione chirurgica endoscopica in associazione a diversi protocolli di chemioterapia e radioterapia adiuvanti e neoadiuvanti, trattati dal 1999 al 2014 presso le Cliniche Otorinolaringoiatriche dell'Università dell'Insubria di Varese, dell'Università di Brescia e della Clinica Otorinolaringoiatrica dell'Ospedale Bellaria afferente all'AUSL di Bologna. Sono state raccolte informazioni demografiche (sesso, età), cliniche (sintomi, precedenti trattamenti, patologie associate, imaging pre e post-operatorio) e chirurgiche, con follow-up aggiornati a Marzo 2015.
Gli ONB sono stati stadiati secondo la classificazione di Kadish, la classificazione di Dulgerov-Calacaterra ed il sistema di stadiazione AJCC (7th edition) mentre i NEC sono stati classificati solo secondo quest'ultimo sistema di stadiazione. I criteri di inclusione adottati sono stati i seguenti:

1. follow-up minimo di 12 mesi per i pazienti viventi;
2. assenza di localizzazioni di malattia a livello regionale nel collo e/o a distanza;
3. trattamento chirurgico con tecnica endoscopica;
4. dati di follow-up disponibili.

Sono inoltre stati revisionati i campioni tissutali paraffinati di tutti i pazienti per confermare la diagnosi istologica (mediante analisi immunoistochimica di S100, Sinaptofisina, Cromogranina A, citocheratine 8/18 e citocheratine AE1-AE3, P53, MIB-1) e per valutare specifiche caratteristiche morfologiche come il grado di differenziazione tumorale, l'angioinvasione, la neuroinvasione, la necrosi, il numero di mitosi e l'infiltrazione dell'osso, al fine di valutarne il possibile impatto sulla prognosi del paziente. Dal punto di vista statistico, gli endpoint considerati sono stati l'Overall Survival (OS), definita come il tempo intercorso dal trattamento chirurgico alla morte del paziente per qualsiasi causa; la Disease-Specific Survival (DSS), definita come il tempo intercorso fra il trattamento e la morte per cause correlate al tumore maligno nasosinusale; e la Recurrence-Free

Survival (RFS), definita come il tempo intercorso dal trattamento all'insorgenza di recidiva locale, regionale o a distanza. L'analisi univariata è stata condotta mediante analisi di Kaplan-Meier e log-rank test mentre l'analisi multivariata è stata svolta utilizzando il modello di regressione di Cox (intervallo di confidenza del 95%).
I pazienti che rispondevano ai criteri di inclusione del presente studio erano 85. Fra questi, 64 pazienti erano stati trattati per ONB e 21 per NEC. Dopo un'attenta revisione istologica ed immunoistochimica dei campioni tissutali utilizzando i pannelli immunoistochimici per la diagnosi differenziale precedentemente descritti, 4 pazienti precedentemente classificati come ONB ad alto grado sono stati inquadrati dal punto di vista diagnostico come NEC nasosinusali, grazie alla positività diffusa alla colorazione per Citocheratina 8/18. Questi casi erano inizialmente stati considerati come ONB scarsamente differenziati in relazione all'assenza di reattività per le Citocheratine pool AE1-AE3.
Per quanto riguarda le analisi delle sopravvivenze, sono stati dapprima confrontati i tassi di sopravvivenza degli ONB rispetto ai NEC, ottenendo differenze statisticamente significative sia in termini di sopravvivenza globale (5-years OS, 92,6% versus 38,8%, p = 0,0001; 5-years DSS, 94,2% versus 40,7%, p = 0,0001) che in termini di tassi di recidiva (5-years RFS, 86,4% versus 27,5%, p = 0,0001) (fig. 4). In particolare, i NEC hanno mostrato un comportamento biologico più aggressivo, presentandosi in stadio avanzato (pT4b) nel 62% dei casi, con elevato rischio di metastatizzazione a distanza durante il follow-up (47,6%) e con conseguente prognosi infausta. Dal punto di vista prognostico, i tumori ad alto grado erano associati a prognosi peggiore (5-years OS, G2 = 100% versus G3 = 15%, p = 0,003) mentre la stadiazione secondo la classificazione AJCC non ha raggiunto valori di significatività statistica. La stratificazione dei pazienti secondo l'estensione dell'approccio chirurgico, che riflette comunque l'estensione iniziale di malattia, è risultata invece essere statisticamente significativa (5-years OS, ER = 75%, ERTC = 46,7%, CER = 0%, p = 0,001) (fig. 5). Dal punto di vista terapeutico, il protocollo di chemioterapia neoadiuvante con cisplatino ed etoposide somministrato prima dell'asportazione chirurgica endoscopica e della successiva radioterapia adiuvante, si è dimostrato essere efficace con miglioramento dei tassi di sopravvivenza (5-years OS, 80,1% versus 9,1%, p = 0,004) e riduzione del rischio di recidiva (5-years RFS, 39,4% versus 10%, p = 0,018) (fig. 5). Il modello di regressione di Cox ha confermato questi valori in analisi multivariata, mostrando un incremento di rischio di morte (HR = 6,15, p = 0,03) e recidiva (HR = 5,7, p = 0,04) per i pazienti che non sono stati sottoposti a tale trattamento chemioterapico neo-adiuvante (tab. 1). A questo proposito, va sottolineato che i 4 pazienti inizialmente diagnosticati come ONB e che alla revisione istologica si sono dimostrati essere invece NEC, non hanno ricevuto un adeguato trattamento chemioterapico neoadiuvante e sono andati incontro ad un elevato tasso di recidive loco-regionali e a distanza

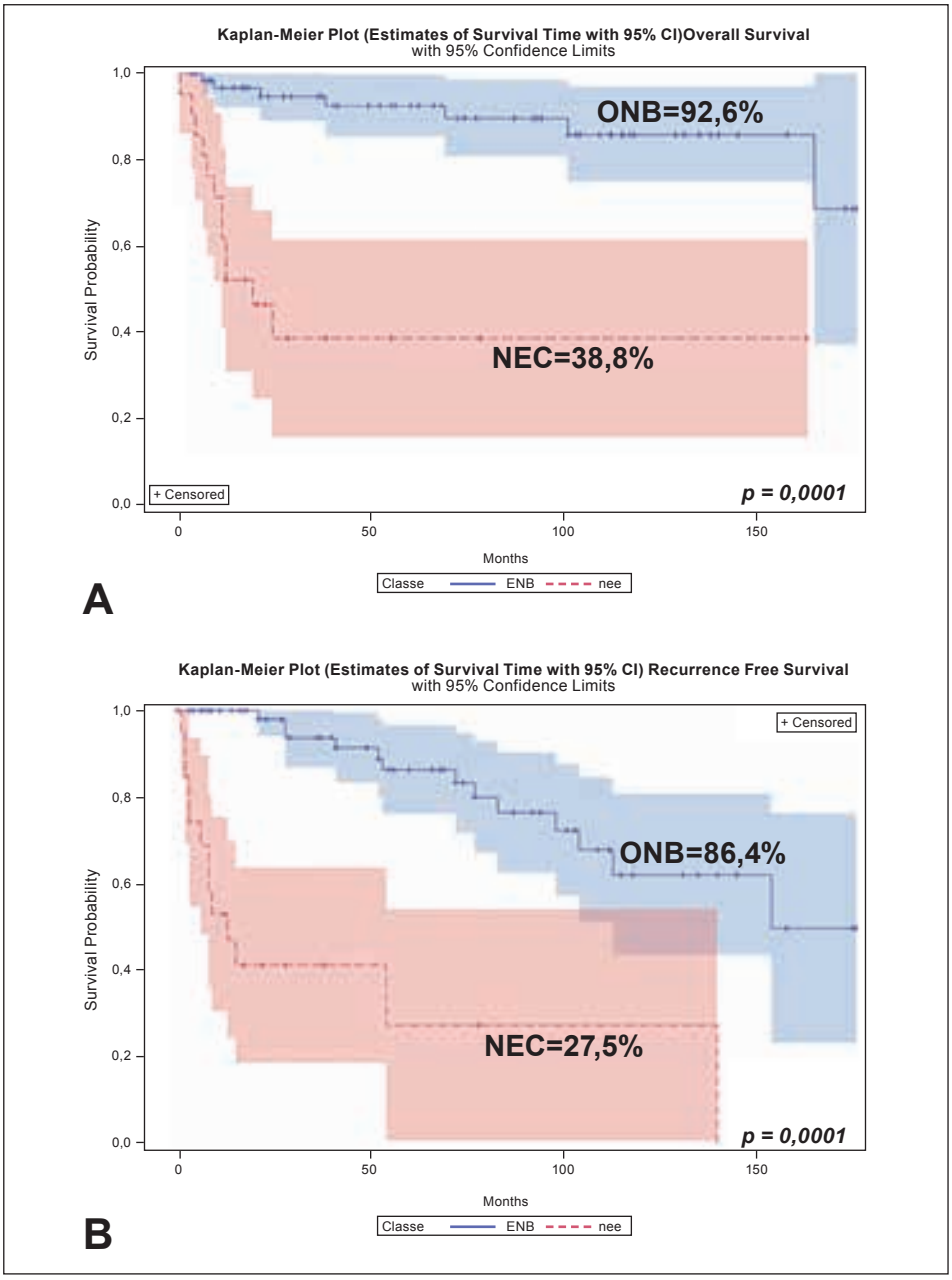

Fig. 4: Curve di sopravvivenza Kaplan Meier che mostrano i tassi di Overall Survival (A) e Recurrence-Free Survival (B) a 5 anni della popolazione di pazienti affetti da estesioneuroblastoma olfattorio rispetto alla popolazione di pazienti affetti da carcinoma neuroendocrino nasosinusale. Si noti che la differenza fra le due popolazioni risulta essere significativa dal punto di vista statistico per entrambe le analisi di sopravvivenza.

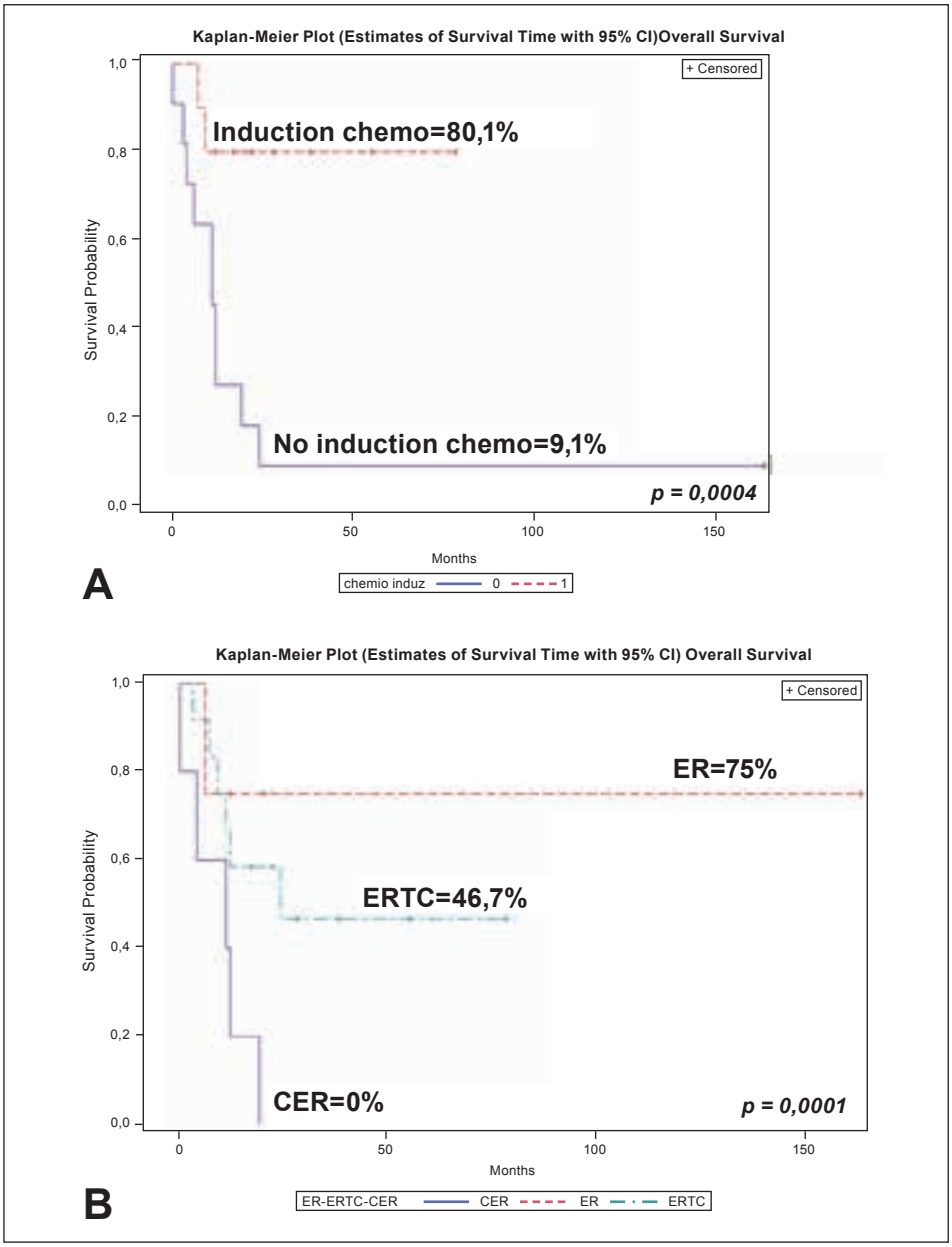

Fig. 5: Fattori prognostici statisticamente significativi nel carcinoma neuroendocrino nasosinusale. Curve di sopravvivenza Kaplan Meier che mostrano i tassi di Overall Survival a 5 anni della popolazione stratificata in base alla somministrazione di chemioterapia neoadiuvante di induzione (A) ed in base all'estensione dell'approccio chirurgico (B). Legenda: ER, resezione endonasale; ERTC, resezione endonasale con craniectomia endoscopica transnasale; CER, resezione combinata cranio-endoscopica.

Parametro	5-years OS			5-years DSS			5-years RFS		
	HR	95% HR Confidence Interval	p	HR	95% HR Confidence Interval	p	HR	95% HR Confidence Interval	p
Età	1,01	0,97-1,06	0,45	1,01	0,96-1,05	0,72	0,98	0,93-1,03	0,58
Grading (G2 vs G3)	1,0	0-1,09	0,99	1,	0-1,09	0,99	1,0	0-1,09	0,98
Margini (pos vs neg)	0,28	0,06-1,19	0,15	0,34	0,08-1,51	0,23	0,80	0,20-3,07	0,78
i-CHT (No vs Si)	6,15	1,48-25,52	**0,03***	5,70	1,36-23,76	**0,04***	3,73	0,93-14,86	0,11
Legenda: i-CHT, chemioterapia di induzione; HR, Hazard Ratio; pos, positivo; neg, negativo.									

Tab. 1: Analisi multivariate secondo il modello di regressione di Cox per la popolazione di carcinomi neuroendocrini nasosinusali inclusi nel presente studio.

nel corso del follow-up. Gli ONB sono invece stati trattati secondo un protocollo che prevedeva chirurgia endoscopica con rimozione dei bulbi olfattori (monolaterale o bilaterale, in base all'estensione locale della malattia), seguita da radioterapia adiuvante (IMRT, 60 Gy in media) sul letto chirurgico. In casi selezionati di malattia localmente avanzata (Kadish C) è stata eseguita irradiazione elettiva dei linfonodi del collo (livelli Ib-IV bilateralmente e linfonodi retrofaringei, con una dose media di 54 Gy). Queste neoplasie hanno mostrato outcome oncologici più incoraggianti rispetto a quanto osservato nei NEC, anche in caso di malattia localmente avanzata, con tassi di recidiva locale del 17% e di metastasi laterocervicali del 12,5%. Per contro, le recidive si sono registrate anche dopo molti anni dal trattamento primario (in media dopo 69,5 mesi), raccomandando pertanto un follow-up a lungo termine, prolungato per almeno 10 anni. Nella nostra esperienza, la stadiazione secondo Dulguerov-Calcaterra si è dimostrata essere strettamente correlata alla prognosi del paziente (fig. 6) mentre la stazione di Kadish e la stadiazione AJCC non hanno raggiunto valori statisticamente significativi. Inoltre, l'infiltrazione durale (5-years DSS, 100% versus 81,8%, p = 0,03) e la positività dei margini chirurgici di resezione (5-years DSS, 95,6% versus 66,7%, p = 0,01) erano associati a prognosi significativamente peggiore (fig. 6). Un altro risultato molto significativo di questo studio è stata la conferma dell'impatto prognostico della classificazione di Hyams negli NBO. In analisi univariata, il grado di Hyams è risultato statisticamente significativo sia a 5 anni (fig. 6) che a 10 anni, in termini di OS (grado I = 93,8%, grado II = 88%, grado III = 88%, grado IV = 33,3% con p = 0,001), DSS (grado I = 100%, grado II = 94,7%, grado

III = 80%, grado IV = 33,3% con p = 0,0001), e RFS (grado I = 76,9%, grado II = 65,5%, grado III = 36%, grado IV = 50% con p = 0,031). Il dato è stato confermato anche in analisi multivariata, dove il grado di Hyams è risultato essere un fattore prognostico indipendente, in grado di predire l'aggressività del tumore in termini di sopravvivenza globale (HR = 0,18 con p = 0,05 per i tumori di grado I-II) e tassi di recidiva loco-regionale (HR = 0,25 con p = 0,02 per i tumori di grado I-II) (tab. 2).

DISCUSSIONE

Gli ONB ed i NEC nasosinusali fanno parte del gruppo dei tumori "small round blue cells", con una complessa diagnosi differenziale non solo fra loro ma anche con altri istotipi di tumore nasosinusale come lo SNUC (carcinoma indifferenziato), il melanoma, il linfoma, il rabdomiosarcoma, e l'adenoma ipofisario.[36] Nello studio di Cohen et al. su 12 pazienti inviati come ONB ad un centro di terzo livello per revisione istologica, solo 2 casi si sono confermati essere realmente ONB dopo la revisione da parte di patologi esperti.[40] Questo dato, unitamente alla nostra esperienza, sottolinea l'importanza della "second opinion" istologica che deve essere eseguita prima di iniziare ogni forma di trattamento e deve essere effettuata da patologi esperti in centri di riferimento per il trattamento di tumori maligni nasosinusali e del basicranio. A questo proposito, risulta indispensabile oggi giorno eseguire approfondite analisi istologiche per valutare la morfologia tumorale così come è necessario utilizzare un pannello immu-

Parametro	5-years OS			5-years DSS			5-years RFS		
	HR	95% HR Confidence Interval	p	HR	95% HR Confidence Interval	p	HR	95% HR Confidence Interval	p
Età	0,98	0,93-1,05	0,76	0,94	0,87-1,03	0,29	1,00	0,96-1,05	0,75
Grado Hyams (I-II vs III-IV)	0,18	0,04-0,83	**0,05***	0,02	0-0,39	**0,02***	0,25	0,09-0,68	**0,02***
Margini (pos vs neg)	19,09	2,22-163,98	**0,02***	51,26	3,77-697,2	**0,01***	3,14	0,77-3,98	0,99
Trattamento adiuvante (No vs Si)	4,42	1,00-19,43	0,09	1,71	0,23-12,54	0,65	1,4	0,55-3,71	0,53
Legenda: HR, Hazard Ratio; pos, positivo; neg, negativo.									

Tab. 2: Analisi multivariate secondo il modello di regression di Cox per la popolazione di estesioneuroblastomi olfattori inclusi nel presente studio.

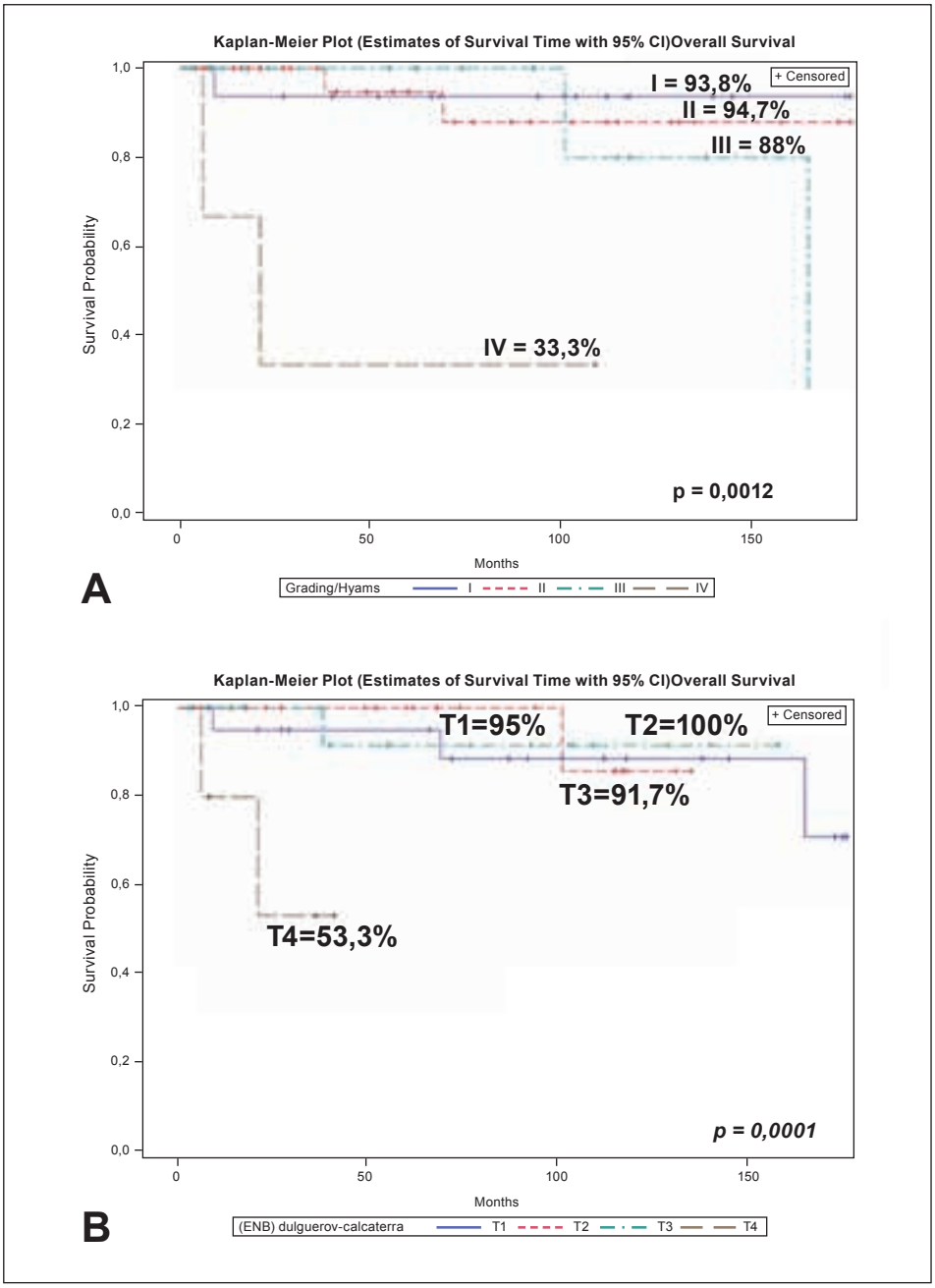

Fig. 6: Fattori prognostici statisticamente significativi nell'estesioneuroblastoma olfattorio. Curve di sopravvivenza Kaplan Meier che mostrano i tassi di Overall Survival a 5 anni della popolazione stratificata in base al grado istopatologico di Hyams (A), in base allo stadio di malattia secondo la classificazione di Dulguerov-Calcaterra (B),

continua…

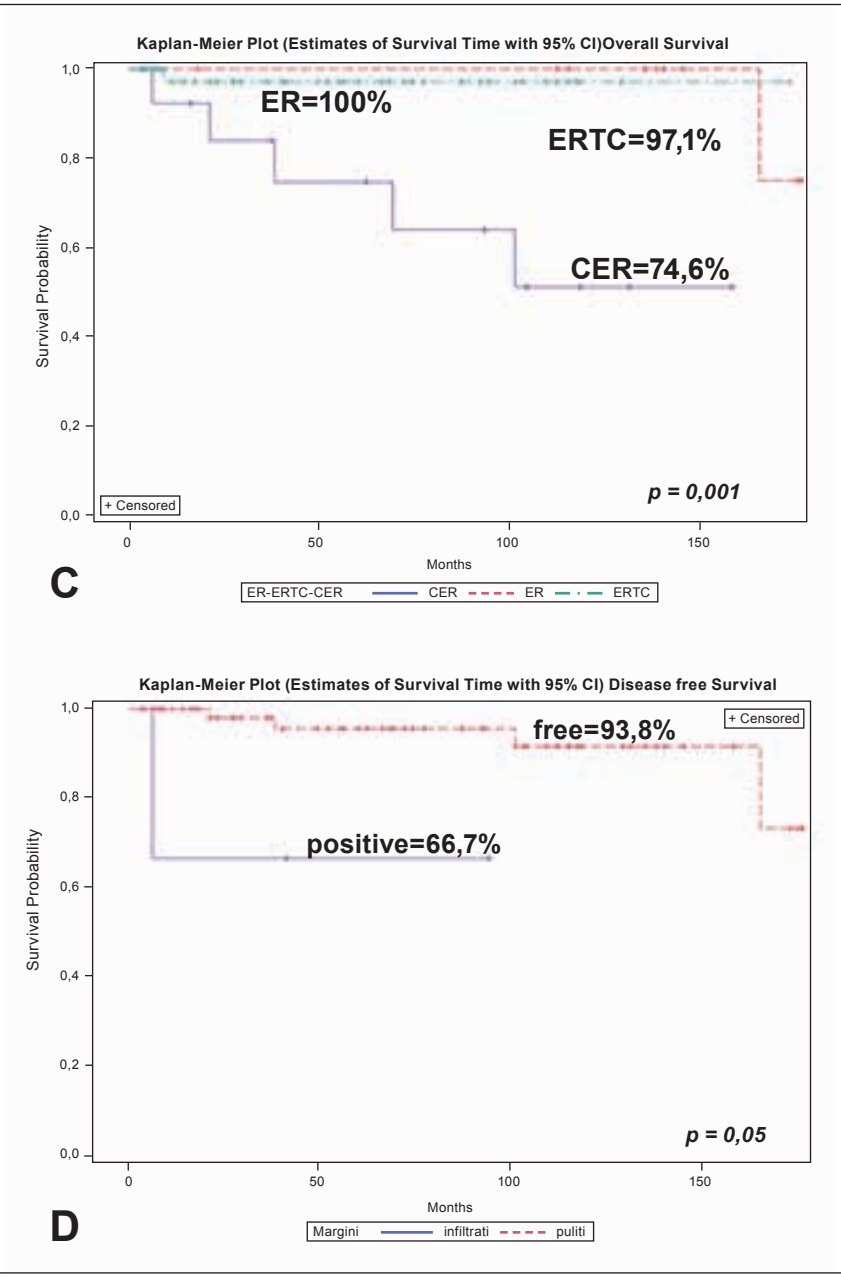

segue…
in base all'estensione dell'approccio chirurgico (C), ed in base allo stato dei margini di resezione chirurgica (D). Legenda: ER, resezione endonasale; ERTC, resezione endonasale con craniectomia endoscopica transnasale; CER, resezione combinata cranio-endoscopica; free, margini di resezione negativi; positive, margini di resezione infiltrati dalla neoplasia.

noistochimico completo che includa i marker per S100, Sinaptofisina, Cromogranina A, citocheratine 8/18 e citocheratine AE1-AE3, vimentina, NSE, TTF-1, P53 e MIB-1, per poter definire in maniera appropriata il profilo immunofenotipico del tumore e per raggiungere quindi la diagnosi istologica corretta. Nello studio di Rosenthal et al. che analizza gli outcome oncologici e la prognosi dei tumori maligni con differenziazione neuroendocrina, vengono distinti due gruppi di tumori: ONB e non-ONB (SNUC, NEC e carcinoidi) che mostrano tassi di OS e tassi di recidiva di malattia completamente diversi.[41] Questo dato è stato confermato anche nella nostra esperienza, dove gli ONB hanno dimostrato una prognosi nettamente migliore rispetto ai NEC, sottolineando il fatto che queste due neoplasie rappresentano entità cliniche molto diverse e che pertanto devono essere appropriatamente diagnosticate ed inquadrate dal punto di vista istologico, in modo da poter fornire ai pazienti strategie terapeutiche adeguate ed ottimizzare i risultati oncologici. A questo proposito, il grado di differenziazione tumorale risulta essere fondamentale per predire la prognosi dei pazienti e per indirizzare le scelte terapeutiche. Per quanto riguarda gli ONB, il grado di Hyams proposto negli anni ’80 è in grado di descrivere lo spettro di maturazione tumorale in 4 categorie che vanno dai tumori ben differenziati ai tumori altamente aggressivi.[21] Problemi con questo sistema di stratificazione istologica sono, in primis, che si tratta di un criterio soggettivo con possibile discordanza fra diversi patologi ed in secondo luogo che esistono difficoltà nell’identificazione di ONB scarsamente differenziati che possono mimare tumori a differenziazione neuroendocrina molto più aggressivi “non-ONB” come i NEC. Tuttavia, numerosi sono gli studi che supportano l’utilità di questo strumento sia dal punto di vista prognostico che terapeutico.[19] Il gruppo della Mayo Clinic evidenzia il ruolo prognostico del grado di Hyams in uno studio su 109 pazienti.[26] Lo studio pubblicato dall’Istituto Gustave Roussy su 44 pazienti riporta tassi di sopravvivenza e recidiva di malattia completamente diversi fra il gruppo di ONB ben differenziati (Hyams grado I-II) rispetto a quelli scarsamente differenziati (Hyams III-IV) e sottolinea il valore prognostico della stadiazione di Dulguerov.[42] Da ultimo, lo studio del 2015 pubblicato dall’M. D. Anderson Cancer Center su 121 ONB trattati dal 1992 al 2013, indica come fattori prognostici il grado di Hyams e la presenza di metastasi linfonodali mentre non evidenzia correlazioni prognostiche con il sistema di stadiazione tumorale secondo Kadish-Morita.[19] Questi risultati si confermano anche nella nostra esperienza su 64 casi.

I dati riguardanti l’impatto del grado di differenziazione tumorale nei NEC sono pochi e contrastanti, forse anche in relazione al fatto che si tratta di una neoplasia molto rara con prognosi infausta ed intervalli di sopravvivenza molto brevi che precludono perciò considerazioni significative in termini di outcome oncologici. Patel et al. riportano percentuali di sopravvivenza peggiori per i NEC scarsamente differenziati[43] mentre Weinreb et al. descrivono elevati tassi di metastatizzazione a distanza per i NEC a

piccole cellule.[39] Questi dati non sono pienamente supportati nella nostra esperienza su 21 casi di NEC, forse in relazione al numero ridotto di pazienti analizzati.
Risulta comunque chiaro che il corretto inquadramento diagnostico di queste neoplasie dal punto di vista istologico è cruciale non solo per predire la prognosi ma anche per indirizzare le scelte terapeutiche. A questo proposito, diversi protocolli di trattamento multimodale possono essere impiegati a seconda dell'istotipo, del grado di differenziazione tumorale e dello stadio di malattia alla diagnosi.[2] Il trattamento degli ONB ben differenziati prevede infatti la chirurgia come prima strategia terapeutica seguita da irradiazione adiuvante del letto chirurgico, eventualmente estesa alle stazioni laterocervicali negli stadi avanzati di malattia. Protocolli chemioterapici adiuvanti a base di cisplatino possono essere utilizzati in concomitanza alla radioterapia nei casi in cui non è stata possibile un'asportazione chirurgica radicale e nei casi ad elevato rischio di recidiva. Al contrario protocolli di chemioterapia neoadiuvante che includano cisplatino ed etoposide possono essere utilizzati per gli ONB scarsamente differenziati in stadio avanzato (invasione dell'orbita, estensione intracranica) e vengono generalmente seguiti da resezione chirurgica e radioterapia adiuvante.[31] Per quanto riguarda il trattamento multimodale dei NEC, il ruolo della chemioterapia di induzione a base di cisplatino ed etoposide si sta via via affermando negli ultimi anni come un elemento cruciale che consente di migliorare la prognosi, seppur infausta, di questi pazienti, come dimostrato anche dalla nostra esperienza. Inoltre, questo protocollo di chemioterapia di induzione può rappresentare anche un valido strumento per selezionare i pazienti "responders" candidabili a trattamento radiochemioterapico esclusivo distinguendoli dai pazienti "non-responders" per i quali è consigliabile interrompere il trattamento chemioterapico e proseguire con chirurgia seguita da radioterapia classica con fotoni e/o con particelle pesanti.
Dal punto di vista chirurgico, nonostante l'approccio endoscopico endonasale possa ormai considerarsi come una valida opzione per il trattamento di selezionati tumori maligni naso-sinusali e del basicranio, in molti casi si rende ancora necessario il ricorso all'approccio chirurgico craniofacciale, associato o meno a quello endoscopico trans-nasale. Risulta quindi chiaro che per affrontare al meglio queste patologie sia necessario un esperto "team chirurgico", che includa oltre alla figura dell'otorinolaringoiatra con ampio training nella rinologia endoscopica, anche quella del neurochirurgo dedicato alla patologia del basicranio e quella del chirurgo maxillo-facciale, al fine di garantire al paziente l'approccio chirurgico più adeguato e la gestione in sicurezza delle complicanze. Inoltre, per la corretta gestione dei pazienti affetti da tumore maligno sinonasale e del basicranio, è importante creare un "tumor board" che, oltre alla figura del chirurgo, preveda la presenza dell'oncologo, del radioterapista, del neuroradiologo e dell'anatomo-patologo. La discussione collegiale di ogni

singolo caso clinico all'interno del "tumor board" consente di orientare la scelta terapeutica verso la chirurgia, la chemioterapia o la radioterapia come trattamento esclusivo o diversamente associate, a seconda delle caratteristiche istologiche della neoplasia, dell'estensione tumorale e delle comorbidità del paziente.

CONCLUSIONI

Gli ONB ed i NEC sono neoplasie molto diverse dal punto di vista prognostico e richiedono pertanto una strategia di trattamenti multimodali integrati specifica. Di conseguenza, prima di iniziare ogni forma di trattamento, è indispensabile una valutazione istopatologica accurata, che deve includere un pannello immunoistochimico completo per differenziare queste due neoplasie e che non può prescindere dall'esatta determinazione del grado di differenziazione tumorale, in modo da poter programmare gli adeguati trattamenti chemioterapici e/o radioterapici adiuvanti e/o neoadiuvanti. L'approccio chirurgico endoscopico si è inoltre dimostrato sicuro ed efficace nel trattamento di queste neoplasie con ridotta morbidità per il paziente e ridotti tempi di ospedalizzazione, senza tuttavia inficiare i principi cardine della radicalità oncologica. Studi prospettici multi-istituzionali su larga scala saranno necessari per validare questi risultati preliminari. Inoltre, studi futuri di biologia molecolare consentiranno di definire con precisione il profilo genetico e molecolare di queste neoplasie, al fine di sviluppare nuovi trattamenti studiati su misura per ogni singolo paziente.

Bibliografia

1. lund VJ, Stammberger H, Nicolai P, Castelnuovo P, et al. European position paper on endoscopic management of tumours of the nose, paranasal sinuses and skull base. Rhinol Suppl. 22:1-143.
2. Castelnuovo P, Turri-Zanoni M, Battaglia P, Antognoni P, Bossi P, Locatelli D. Sinonasal Malignancies of Anterior Skull Base: Histology-driven Treatment Strategies. Otolaryngol Clin North Am. 2016;49(1):183-20.
3. Ketcham AS, Wilkins RH, Van Buren JM, et al. A combined intracranial facial approach to the paranasal sinuses. Am J Surg. 1963;166:698-703.
4. Lund VJ, Harrison DFN. Craniofacial resection for tumors of the nasal cavity and paranasal sinuses. Am J Surg. 1988;156:187-190.
5. Ganly I, Patel SG, Singh B, et al. Craniofacial resection for malignant paranasal sinus tumors: report of an international collaborative study. Head & Neck. 2005;27(7):575-584.
6. Ian G, Snehal GP, Bhuvanesh S. Complications of craniofacial resection for malignant tumors of the skull base: report of an international collaborative study. Head & Neck. 2005;27:445-451.
7. Stammberger H, Anderhuber W, Walch C, et al. Possibilties and limitations of endoscopic management of nasal and paranasal sinus malignancies. Acta Othorhinolaryngol Belg. 1999;53:199-205.
8. Castelnuovo P, Battaglia P, Locatelli D et al. Endonasal micro-endoscopic treatment of the malignant tumors of paranasal sinuses and anterior skull base. Operative Techniques in Otolaryngology. 2006;17(3):152-167.
9. Nicolai P, Battaglia P, Bignami M, Bolzoni Villaret A, Delù G, Khrais T, Lombardi D, Castelnuovo P. Endoscopic surgery for malignant tumors of the sinonasal tract and adjacent skull base: a 10-year experience. Am J Rhinol. 2008 May-Jun;22(3):308-16.
10. Hanna E, DeMonte F, Ibrahim S, Roberts D, Levine N, Kupferman M. Endoscopic resection of sinonasal cancers with and without craniotomy: oncologic results. Arch Otolaryngol Head Neck Surg. 2009 Dec;135(12):1219-24.
11. Sessa F, Furlan D, Uccella S, Riva C, La Rosa S. The bright and fascinating world of the neuroendocrine cells. Endocr Pathol. 2014 Jun;25(2):121-3. doi: 10.1007/s12022-014-9314-y.
12. La Rosa S, Vanoli A. Gastric neuroendocrine neoplasms and related precursor lesions. J Clin Pathol. 2014 Nov;67(11):938-48. doi: 10.1136/jclinpath-2014-202515. Epub 2014 Jul 22.
13. Trojanowski JQ, Lee V, Pillsbury N, et al. Neuronal origin of human esthesioneuroblastoma demonstrated with anti-neurofilament monoclonal antibodies. N Engl J Med. 1982;307(3):159–61.
14. Ow TJ, Bell D, Kupferman ME, Demonte F, Hanna EY. Esthesioneuroblastoma. Neurosurg Clin N Am. 2013 Jan;24(1):51-65.
15. Ow TJ, Hanna EY, Roberts DB, Levine NB, El-Naggar AK, Rosenthal DI, DeMonte F, Kupferman ME. Optimization of long-term outcomes for patients with esthesioneuroblastoma. Head Neck. 2014; 36(4):524-30.
16. Kadish S, Goodman M, Wang CC. Olfactory neuroblastoma. A clinical analysis of 17 cases. Cancer. 1976;37(3):1571–6.
17. Morita A, Ebersold MJ, Olsen KD, et al. Esthesioneuroblastoma: prognosis and management. Neurosurgery 1993;32(5):706–14. Castelnuovo PG, Belli E, Bignami M, Battaglia P, Sberze F, Tomei G. Endoscopic nasal and anterior craniotomy resection for malignant nasoethmoid tumors involving the anterior skull base. Skull Base. 2006 Feb;16(1):15-8.

18. Dulguerov P, Calcaterra T. Esthesioneuroblastoma: the UCLA experience 1970–1990. Laryngoscope. 1992;102(8):843–9.
19. Bell D, Saade R, Roberts D, Ow TJ, Kupferman M, DeMonte F, Hanna EY. Prognostic utility of hyams histological grading and kadish-morita staging systems for esthesioneuroblastoma outcomes. Head Neck Pathol. 2015 Mar;9(1):5.
20. Obert GJ, Devine KD, McDonald JR. Olfactory Neuroblastoma. Cancer. 1960;13:205-215.
21. Hyams VJ: Tumors of the Upper Respiratoy Tract and Ear. In: Hyams VJ, Batsakis JG, Michaels L, eds. Atlas of Tumor Pathology. 2nd series, Fascicle 25. Washington, DC: Armed Forces Institute of Pathology; 1988. p. 240-248.
22. Ogura JH, Schenck NL. Unusual nasal tumors: problems in diagnosis and treatment. Otolaryngol Clin North Am. 1973;6:813-817.
23. Villaret AB, Yakirevitch A, Bizzoni A, Bosio R, Bignami M, Pistochini A, Battaglia P, Castelnuovo P, Nicolai P. Endoscopic transnasal craniectomy in the management of selected sinonasal malignancies. Am J Rhinol Allergy. 2010 Jan-Feb; 24(1):60-5.
24. Castelnuovo PG, Belli E, Bignami M, et al. Endoscopic nasal and anterior craniotomy resection for malignant nasoethmoid tumours involving the anterior skull base. Skull Base. 2006;16(1):15-8.
25. Castelnuovo P, Bignami M, Delù G, Battaglia P, Bignardi M, Dallan I. Endonasal endoscopic resection and radiotherapy in olfactory neuroblastoma: our experience. Head Neck. 2007 Sep; 29(9):845-50.
26. VanGompel JJ, Giannini C, OlsenKD, Moore E, PiccirilliM, Foote RL, et al. Long-term outcome of esthesioneuroblastoma: Hyams grade predicts patient survival. J Neurol Surg B Skull Base. 2012;73(5):331
27. Nishimura H, Ogino T, Kawashima M, et al. Proton beam therapy for olfactory neuroblastoma. Int JRadiat Oncol Biol Phys. 2007;68(3):758–62.
28. Chao KS, Kaplan C, Simpson JR, et al. Esthesioneuroblastoma: the impact of treatment modality. Head Neck 2001;23(9):749–57.
29. Kim DW, Jo YH, Kim JH, et al. Neoadjuvant etoposide, ifosfamide, and cisplatin for the treatment of olfactory neuroblastoma. Cancer. 2004;101(10):2257–60.
30. Demiroz C, Gutfeld O, Aboziada M, et al. Esthesioneuroblastoma: is there a need for elective neck dissection? Int J Radiat Oncol Biol Phys. 2011;81(4):e255–61.
31. Eden BV, Debo RF, Larner JM, et al. Esthesioneuroblastoma. Long-term outcome and patterns of failure – the University of Virginia experience. Cancer. 1994;73(10):2556-62.
32. Bachar G, Goldstein DP, Shah M, et al. Esthesioneuroblastoma: The Princess Margaret Hospital experience. Head Neck. 2008; 30(12):1607–14.
33. Barnes L, Eveson JW, Reichart P, Sidransky D. World Health Organization classification of tumours: pathology and genetics of head and neck tumours. Lyon, France: IARC Press; 2005.
34. Likhacheva A, Rosenthal DI, Hanna E, Kupferman M, Demonte F, El-Naggar AK. Sinonasal neuroendocrine carcinoma: impact of differentiation status on response and outcome. Head Neck Oncol. 2011;3:32.
35. Mitchell EH, Diaz A, Yilmaz T, Roberts D, Levine N, DeMonte F, Hanna EY, Kupferman ME. Multimodality treatment for sinonasal neuroendocrine carcinoma. Head Neck. 2012 Oct;34(10):1372-6. doi: 10.1002/hed.21940.
36. Su SY, Bell D, Hanna EY. Esthesioneuroblastoma, Neuroendocrine Carcinoma, and Sinonasal Undifferentiated Carcinoma: Differentiation in diagnosis and treatment. International Archives of Otorhinolaryngology. 2014;18:149-156.

37. Licitra L, Bossi P. SINTART-1 Protocol: Multidisciplinary approach for poor prognosis sinonasal tumors: Phase II study of chemotherapy, surgery, photon and heavy ion radiotherapy integration for more effective and less toxic treatment in operable patients. 2013; Istituto Nazionale dei Tumori, Milano, Italy.
38. Galanis E, Frytak S, Lloyd RV. Extrapulmonary small cell carcinoma. Cancer. 1997;79:1729-1736.
39. Weinreb I1, Perez-Ordoñez B. Non-small cell neuroendocrine carcinoma of the sinonasal tract and nasopharynx. Report of 2 cases and review of the literature. Head Neck Pathol. 2007;1(1):21-6.
40. Cohen ZR, Marmor E, Fuller GN, Demonte F. Misdiagnosis of olfactory neuroblastoma. Neurosurg Focus. 2002;12(5):1–6.
41. Rosenthal DI, Barker JL, El-Naggar AK, Glisson BS, Kies MS, Diaz EM, et al. Sinonasal malignancies with neuroendocrine differentiation. Cancer. 2004;101(11):2567–73.
42. Malouf GG, Casiraghi O, Deutsch E, Guigay J, Temam S, Bourhis J. Low- and high-grade esthesioneuroblastomas display a distinct natural history and outcome. Eur J Cancer. 2013 Apr;49(6):1324-34.
43. Patel TD, Vazquez A, Dubal PM, Baredes S, Liu JK, Eloy JA. Sinonasal neuroendocrine carcinoma: a populationbased analysis of incidence and survival. Int Forum Allergy Rhinol. 2015;00:1–6.

IL DDL GELLI: CAMBIA QUALCOSA PER LA RESPONSABILITÀ PROFESSIONALE?

G. Cazzato, V. Mallardi, M. Re

INTRODUZIONE

Negli ultimi anni il progressivo costante aumento del contenzioso sanitario, alterando il rapporto fiduciario della tradizionale alleanza medico/paziente, cardine basilare del processo terapeutico, ha condizionato negativamente la qualità del sistema sanitario nazionale inducendo, tra l'altro, un insostenibile aumento dei costi legati sia allo svilupparsi della cosiddetta medicina difensiva sia alla copertura dei premi assicurativi in capo ai singoli medici e/o alle aziende sanitarie.
La chirurgia endoscopica dei seni paranasali (Endoscopic Sinus Surgery – ESS), per i particolari rapporti anatomici con l'orbita e la base cranica anteriore, presenta numerosi fattori di rischio e situazioni inattese, impreviste e imprevedibili, che espongono l'otorinolaringoiatra alla possibilità di errori in grado di determinare una serie di eventi avversi, danni o complicanze[1] con un aggravamento dell'affezione preesistente o un suo più lungo decorso o una maggiore gravità dei postumi.
L'esponenziale sviluppo, negli ultimi anni, di strumenti e di tecnologie dedicate a tale chirurgia, ha determinato un notevole aumento del numero degli interventi eseguiti e quindi favorito un progressivo ed inarrestabile aumento delle rivendicazioni, delle denunce e dei contenziosi per responsabilità medica[2].
Dal 1985 al 2005, oltre il 70% delle richieste di risarcimento danno riferite a problematiche otorinolaringoiatriche sono avvenute in ambito rinologico e la ESS risultava la procedura chirurgica più spesso coinvolta[3,4]
Di fronte al deterioramento di sistema il legislatore ha cercato dei correttivi che han dato luogo alla legge 148 del 2012 (c.d. decreto Balduzzi) – di cui l'attuale DDL Gelli si propone quale evoluzione del testo precedente – con l'intento di raggiungere un equilibrio tra la necessaria tutela del paziente, la limitazione del contenzioso e la restaurazione di un corretto rapporto tra tutti gli attori del processo assistenziale.

CONSIDERAZIONI SUL DDL GELLI

Premesso che il contenuto del DDL è ancora in itinere e che quindi saranno da valutare eventuali correttivi, ci pare opportuno effettuare alcune consi-

derazioni sulla base di quanto all'attuale testo per quanto alla responsabilità penale, civile e sul tema assicurativo per cercare di valutare se, come sostenuto da più parti, il testo "cambia i connotati della responsabilità medica" e/o consente addirittura "la depenalizzazione dell'atto medico".

A. Responsabilità penale

La domanda cui rispondere è se il DDL, così come ritenuto/ipotizzato da qualcuno, comporta la depenalizzazione dell'atto medico.

L'articolo 6 del DDL prevede che dopo l'articolo 590-*bis* del codice penale sia inserito il seguente:

«*Art. 590-ter. – (Responsabilità colposa per morte o lesioni personali in ambito sanitario). – L'esercente la professione sanitaria che, nello svolgimento della propria attività, cagiona a causa di imperizia la morte o la lesione personale della persona assistita risponde dei reati di cui agli articoli 589 e 590 solo in caso di colpa grave. Agli effetti di quanto previsto dal primo comma, è esclusa la colpa grave quando, salve le rilevanti specificità del caso concreto, sono rispettate le buone pratiche clinico-assistenziali e le raccomandazioni previste dalle linee guida come definite e pubblicate ai sensi di legge*».

Premesso che, in linea generale, la colpa così come normato dall'art 43 del CP può essere ascritta a negligenza o imprudenza o imperizia, ovvero a inosservanza di leggi, regolamenti, ordini o discipline, va detto che:

1. la Balduzzi, all'articolo 3 comma 1, sancisce che "*L'esercente la professione sanitaria che nello svolgimento della propria attività si attiene a linee guida e buone pratiche accreditate dalla comunità scientifica non risponde penalmente per colpa lieve*";
2. la Cassazione già nel 2013 ha stabilito che "*la colpa lieve è problema da porsi soltanto in riferimento all'imperizia, restando immutata la responsabilità penale quando si tratta di prudenza e diligenza, essendo irrilevanti sotto questi profili le linee guida*" chiarendo poi, in riferimento alla Balduzzi (sentenza 17/4/2014 ottobre 2014, n. 8940), che "*… il legislatore non intende definire o configurare quale extracontrattuale la responsabilità medica ma intende solo escludere, anche in ambito civile, l'irrilevanza della colpa lieve*"**.**

Questo significa che oggi – nella vigenza della L. Balduzzi – la limitazione di responsabilità in caso di colpa lieve opera **esclusivamente** per le condotte professionali conformi alle linee guida che contengono regole di **perizia**, ma non risulta estesa agli errori che si rivelano come connotati da **negligenza ed imprudenza**; pertanto, rileggendo la nuova norma penale del DDL Gelli è di tutta evidenza che l'art. 6 non apporta niente di nuovo alla situazione attuale e che non vi è alcuna depenalizzazione dell'atto sanitario.

Sulla tema delle linee guida va anche ricordato come la Cassazione penale (Sez. IV, 23 novembre 2010 n. 8254 e Cass. 22.11.2011 n. 4391)

abbia stabilito che "*il rispetto delle linee guida non esclude la colpa se un particolare quadro clinico suggerisce di discostarsene*" e, soprattutto, che *"le linee guida non sono – da sole – la soluzione dei problemi … un comportamento non è lecito perché è consentito, ma è consentito perché diligente*" e ancora "*È necessario valutare le caratteristiche del soggetto o della comunità che le ha prodotte, la sua veste istituzionale, il grado di indipendenza da interessi economici condizionanti. Rilevano inoltre il metodo dal quale la guida è scaturita, nonché l'ampiezza e la qualità del consenso che si è formato attorno alla direttiva …… L'ampia provenienza dei documenti (società scientifiche, gruppi di esperti, etc.), la diversità dei soggetti e delle metodiche influenza anche l'impostazione delle direttive. Tali diversità rendono subito chiaro che per il terapeuta, come per il giudice, le linee guida non costituiscono uno strumento di precostituita, ontologica affidabilità*".
Sempre la Cassazione penale (n. 35922 del 19/9/2012) ha precisato ulteriormente *"… è opportuno rimarcare che la posizione di garanzia del medico nei confronti del paziente gli impone di non rispettare quelle direttive laddove siano in contrasto con le esigenze di cura del paziente. Non vi potrà essere esenzione da responsabilità per il fatto che siano state seguite linee guida o protocolli ove il medico non abbia compiuto colposamente la scelta necessaria … Ciò soprattutto allorquando le linee guida asseritamente seguite siano obiettivamente ispirate a soddisfare solo esigenze di economia gestionale ovvero allorquando queste si palesino obiettivamente vetuste, inattuali, finanche controverse …* (le linee guida) *non eliminano l'autonomia del medico nelle scelte terapeutiche…Questo concetto di libertà nelle scelte è un valore che non può essere compromesso a nessun livello né disperso pena la degradazione del medico a semplice burocrate con gravi rischi per la salute di tutti*".

B. Responsabilità civile

3 sono gli articoli meritevoli di discussione:

a. L'art. 7 *(Responsabilità della struttura e dell'esercente la professione sanitaria per inadempimento della prestazione sanitaria)*
   si prevede che:
   1. *La struttura sanitaria o sociosanitaria pubblica o privata che, nell'adempimento della propria obbligazione, si avvalga dell'opera di esercenti la professione sanitaria, anche se scelti dal paziente e ancorché non dipendenti della struttura stessa, risponde, ai sensi degli articoli 1218 e 1228 del codice civile, delle loro condotte dolose o colpose.*
   2. *La disposizione di cui al comma 1 si applica anche alle prestazioni sanitarie svolte in regime di libera professione intramuraria ovvero in regime di convenzione con il Servizio sanitario nazionale nonché attraverso la telemedicina.*

Dal che ne deriva che la struttura risponde delle condotte colpose o dolose del personale sanitario che opera presso la struttura anche se lo stesso è stato scelto dal paziente.
Si tratta di capire se l'articolo interviene o meno nella definizione del tipo di responsabilità civilistica tra la forma contrattuale e quella extracontrattuale. La distinzione ha implicazioni completamente differenti: nella forma contrattuale la prescrizione avviene dopo 10 anni (dal momento in cui il paziente ha contezza del danno ricevuto) ed è il prestatore d'opera (il medico per quanto ci riguarda) a dover dare prova di non aver commesso danno; nella forma extracontrattuale, invece, è il ricorrente che deve dimostrare il danno subito e la prescrizione avviene dopo 5 anni.
Sul tema la Cassazione già dal 2008 ha più volte affermato che il professionista sanitario in senso lato (si legga: ausiliario) risponde di responsabilità contrattuale in base ad un rapporto (appunto contrattuale) conseguente al "*contatto sociale*" che si instaura fra professionista e paziente per cui c'è la cosiddetta inversione dell'onere della prova nella presunzione di danno (è il medico che deve dimostrare e non il paziente). La legge Balduzzi prevedendo nel testo il "*fermo restando quanto previsto dall'art. 2043 del codice civile*", introduce di fatto il riferimento alla responsabilità extracontrattuale tant'è che il Tribunale di Milano (prima sentenza sez. I civ., sentenza 17 luglio 2014) ha sostenuto che la responsabilità del medico è di tipo extracontrattuale, salvo poi chiarire che mentre il professionista ("ausiliario") è responsabile sulla base dell'art. 2043 cc (extracontrattuale), il libero professionista risponde per responsabilità contrattuale ex art. 1218 cc.
La Cassazione (sez III Civile, sentenza 11 giugno – 6 ottobre 2014, n. 21025) ha però decretato che tutta la responsabilità sanitaria deve essere ricondotta alla responsabilità contrattuale (indifferentemente dalla modalità di esercizio professionale) – smentendo, quindi, sia la legge Balduzzi che la giurisprudenza milanese – sostenendo che il richiamo espresso al 2043 cc riguarda solo la responsabilità penale e non quella civile.
Anche in questo caso, quindi, il DDL Gelli non propone nulla di nuovo nemmeno in sede civile, tranne conferire rilievo normativo all'orientamento giurisprudenziale proposto dal Tribunale di Milano, ma occorrerà vedere se la nuova norma contenuta nel DDL Gelli reggerà anche al futuro vaglio della Cassazione che, come detto, sostiene opinioni diverse (anche se ora un nuovo giudizio dovrà confrontarsi con una norma chiara ed espressa di qualificazione civilistica della responsabilità).

b. Art. 8. *(Tentativo obbligatorio di conciliazione)*
Il quarto comma prevede che: "*La partecipazione al procedimento di accertamento tecnico preventivo di cui al presente articolo è obbligatoria per tutte le parti, comprese le imprese di assicurazione di cui*

all'articolo 10, e per tutta la durata del procedimento. In caso di mancata partecipazione, il giudice, con il provvedimento che definisce il giudizio, condanna le parti che non hanno partecipato al pagamento delle spese di consulenza e di lite, indipendentemente dall'esito del giudizio, oltre che ad una pena pecuniaria, determinata equitativamente, in favore della parte che è comparsa alla conciliazione".

Questo implica che **tutti** i professionisti sanitari coinvolti nel fatto da cui origina il danno **devono obbligatoriamente partecipare** al giudizio: il dipendente pubblico quindi è obbligato a partecipare e questo comporterà conseguenze economiche che dovranno essere valutate anche in tema assicurativo.

c. Art. 9. *(Azione di rivalsa)*

Ci sono vari commi che meritano di essere richiamati:

1. *L'azione di rivalsa nei confronti dell'esercente la professione sanitaria può essere esercitata solo in caso di* ***dolo o colpa grave.***
2. *Se il danneggiato, nel giudizio di risarcimento del danno,* ***non ha convenuto anche l'esercente la professione sanitaria****, l'azione di rivalsa nei confronti di quest'ultimo può essere esercitata soltanto successivamente al risarcimento avvenuto sulla base di titolo giudiziale o stragiudiziale ed è esercitata, a pena di decadenza, entro un anno dal passaggio in giudicato del titolo sulla base del quale è avvenuto il pagamento ovvero dal pagamento in caso di risarcimento avvenuto sulla base di un titolo stragiudiziale.*
3. *La decisione pronunciata nel giudizio promosso contro la struttura sanitaria o sociosanitaria o contro l'impresa di assicurazione non fa stato nel giudizio di rivalsa se l'esercente la professione sanitaria non è stato parte del giudizio.*
4. *In nessun caso la transazione è opponibile all'esercente la professione sanitaria nel giudizio di rivalsa.*
5. *In caso di accoglimento della domanda proposta dal danneggiato nei confronti della struttura sanitaria o sociosanitaria* ***pubblica****, l'azione di rivalsa nei confronti dell'esercente la professione sanitaria di cui ai commi 1 e 2 dell'articolo 7 deve essere esercitata dinanzi al giudice ordinario ed è esclusa la giurisdizione della Corte dei conti. La misura della rivalsa, in caso di colpa grave,* ***non può superare una somma pari al triplo della retribuzione lorda annua****. Per i tre anni successivi al passaggio in giudicato della decisione di accoglimento della domanda di rivalsa, l'esercente la professione sanitaria, nell'ambito delle strutture sanitarie o sociosanitarie pubbliche, non può essere preposto ad incarichi professionali superiori rispetto a quelli ricoperti né può partecipare a pubblici concorsi per incarichi superiori.*
6. *In caso di accoglimento della domanda proposta dal danneggiato nei confronti della struttura sanitaria o sociosanitaria* ***privata****,*

*la misura della rivalsa, in caso di colpa grave, **non può superare una somma pari al triplo della retribuzione lorda annua**.*

7. *Nel giudizio di rivalsa il giudice può desumere argomenti di prova dalle prove assunte nel giudizio instaurato dal danneggiato nei confronti della struttura sanitaria o sociosanitaria o dell'impresa di assicurazione.*

L'articolo 9 rappresenta uno dei passaggi più controversi e dibattuti dell'intero DDL dal momento che la scelta legislativa ha effetti dirompenti con un **inasprimento del contenzioso nei confronti del professionista sanitario**, che diventa il soggetto che, comunque, sarà chiamato a comprovare (sempre e comunque) il suo operato. La cosa è di tale evidenza che il Servizio Bilancio del Senato ha ampiamente criticato le conseguenze dalla sua applicazione ponendo l'accento (in modo diretto ed indiretto) sui costi enormi che questa norma può creare alla PA affermando che se da un lato "*L'articolo 9, letto unitamente al dispositivo dell'articolo 7, comma 3, delinea un sistema che appare chiaramente volto a **rendere più difficile e, comunque, meno proficua l'azione di rivalsa delle strutture socio-sanitarie** verso l'esercente della professione sanitaria responsabile di errore medico. Infatti, la rivalsa sarà possibile solo in caso di dolo o colpa grave* ….." per poi aggiungere, in riferimento all'esclusione della Corte dei Conti, che "*Alla luce dei principi attinenti alla giurisprudenza contabile si rileva che tale previsione potrebbe di fatto determinare un incremento delle azioni di rivalsa da parte dei pubblici funzionari degli enti del SSN interessati, al fine di evitare il rischio di incorrere a loro volta nell'azione di responsabilità erariale, **senza procedere a un previo discernimento sulla natura della colpa del sanitario**... In sostanza, appare ragionevole ipotizzare il manifestarsi di una **tendenza ad avviare (inutilmente) un numero maggiore di azioni di rivalsa***".

Per tali ragioni, oltre che per il rischio di incostituzionalità, fra gli emendamenti governativi si è previsto di ripristinare la competenza della Corte dei Conti in materia (unica inoltre titolata ad esprimere il giudizio sul grado di gravità specificando, quindi, se trattasi di colpa lieve o altro).

Quanto alla limitazione al risarcimento fissato dall'art. 9 in una somma pari al triplo della retribuzione lorda annua, premesso che non ha significato parlare di retribuzione lorda con riferimento ai liberi professionisti (che non hanno alcuna retribuzione), la norma pare irragionevole, inapplicabile e incostituzionale se si pensa ai:

- medici professionisti non dipendenti che lavorano in case di cure convenzionate;
- ai medici dipendenti pubblici con rapporto extramoenia che lavorano presso un ente privato (casa di cura, centro ambulatoriale,

studio multi-professionale, ecc.): nel caso in cui il paziente visitato nel centro privato venga operato in ospedale oppure il paziente ospedaliero che decide di essere operato presso il centro privato qual è la retribuzione annua lorda da prendere a riferimento?

- ai professionisti assunti "a contratto" (nel pubblico o nel privato) che svolgono la loro prestazione a ore. In tal caso, il danno richiedibile dall'ente a titolo di rivalsa determinato da chi è effettivamente dipendente potrebbe valere 3, 4 volte di più rispetto al suo collega che lavora "a contratto" nello stesso ospedale

C. Assicurazioni

Alcuni articoli meritano valutazione:

a. Art. 10 stabilisce l'obbligo di assicurazione.
   1. "*Le aziende del Servizio sanitario nazionale,* ***le strutture e gli enti privati*** *operanti in regime autonomo o di accreditamento con il Servizio sanitario nazionale che erogano prestazioni sanitarie a favore di terzi devono essere provvisti di copertura assicurativa* ***<u>o di altre analoghe misure</u>…. La disposizione del primo periodo si applica anche alle prestazioni sanitarie svolte in regime di libera professione intramuraria nonché attraverso la telemedicina***".

   Nessuna novità rispetto al testo precedente.
   2. "*Per l'esercente la professione sanitaria che svolga la propria attività al di fuori di un'azienda, struttura o ente di cui al comma 1 del presente articolo resta fermo l'obbligo assicurativo ex DL 138/2011*".

   Questo significa che l'eventuale violazione sarà punita solo con una sanzione disciplinare.
   3. "*Al fine di* ***<u>garantire efficacia all'azione di rivalsa</u>*** *di cui all'articolo 9, ciascun esercente la professione sanitaria operante a qualunque titolo in aziende del Servizio sanitario nazionale, in strutture o in enti privati provvede alla stipula, con oneri a proprio carico, di un'adeguata polizza di assicurazione*"

   Non c'è alcuna previsione sanzonatoria.
b. L'art. 13.1 prevede l'"Obbligo di comunicazione all'esercente la professione sanitaria del giudizio basato sulla sua responsabilità".
   1. "*Le strutture sanitarie e sociosanitarie di cui all'articolo 7, comma 1, e le imprese di assicurazione che prestano la copertura assicurativa nei confronti dei soggetti di cui all'articolo 10, commi 1 e 2,* ***comunicano all'esercente la professione sanitaria l'instaurazione del giudizio promosso nei loro confronti dal danneggiato, entro <u>dieci giorni</u> dalla ricezione della notifica dell'atto introduttivo****, mediante posta elettronica certificata o lettera raccomandata con avviso di ricevimento contenente copia dell'atto introduttivo del giudizio*".

La norma, pertanto, indica precisamente quando deve essere aperto il sinistro da parte del professionista sanitario ("Ausiliario") sulla propria polizza assicurativa.

c. Art. 15. Nomina dei consulenti tecnici d'ufficio, dei consulenti tecnici di parte e dei periti nei giudizi di responsabilità sanitaria.
   - *"Nei procedimenti civili e nei procedimenti penali aventi ad oggetto la responsabilità sanitaria implicanti la valutazione di problemi tecnici complessi, l'autorità giudiziaria affida l'espletamento della consulenza tecnica e della perizia a un medico specializzato in medicina legale e a uno o più specialisti nella disciplina che abbiano* ***specifica e pratica conoscenza*** *di quanto oggetto del procedimento, avendo cura che i soggetti nominati non siano in posizione di conflitto di interessi nello specifico procedimento o in altri connessi".*

   Quindi saranno le **società scientifiche** che, da un lato, qualificheranno le Linee Guida e, dall'altro, valuteranno la "specifica e pratica conoscenza" da parte del CTP o del CTU.

CONCLUSIONI

Nel complesso riteniamo che si possa affermare che ad oggi con il DDL Gelli:

- la situazione non cambia molto dato che, se da un lato si cristallizzano in norme gli orientamenti giurisprudenziali precedenti, dall'altro si determina il sempre maggiore coinvolgimento da parte dei professionisti sanitari sia pubblici che privati;
- la facoltà del paziente di chiamare in causa contemporaneamente il medico (pubblico o privato) e l'azienda diventerà la regola con il DDL: il paziente deve già citare in giudizio tutti per l'accertamento tecnico preventivo (art. 8, quarto comma: "*il paziente deve esperire l'accertamento tecnico preventivo e citare* <u>*tutte le parti*</u>"). A questo punto, avendo chiamato i professionisti in quel giudizio, sarà del tutto ovvio per il legale del ricorrente citare i medici anche successivamente in sede di condanna: in questo modo si portano al tavolo più portafogli possibili in modo da garantirsi un rapido risarcimento.
  Inoltre, gli oneri posti a carico dei pazienti dal DDL Gelli potrebbero favorire l'esercizio della azione penale da parte del paziente al fine di scaricare i costi dell'accertamento tecnico sul PM: in tal caso il coinvolgimento sarebbe diretto. Vero che per i dipendenti pubblici le conseguenze civili si estendono all'Ente (art. 28 Costituzione), però già oggi assistiamo sempre più frequentemente, oltre alla chiamata in causa di aziende pubbliche e professionisti, anche a condanne "in solido" e ad azioni esecutive nei confronti dei medici (quando ritenuti più facilmente "solvibili" rispetto agli enti). Se già oggi la polizza a

copertura della sola Colpa Grave non basta, in futuro i dipendenti pubblici dovranno dotarsi di polizze RC e TL molto più estese: che coprano **anche** il giudizio avanti al Tribunale civile e le eventuali conseguenze risarcitorie. Il risultato finale sarà di maggiori costi assicurativi per i dipendenti pubblici che saranno sostanzialmente equiparati ai dipendenti privati dato anche che, come detto, la limitazione ai tre anni di retribuzione annua lorda è una mera fantasia legislativa. Per i liberi professionisti, invece, valgono le norme già oggi vigenti ma ci potrebbe essere un ampliamento delle denunce penali.

- per quanto alle aziende pubbliche il problema sarà la valutazione della reazione del mercato assicurativo nei sistemi “misti”. Probabilmente tutto questo favorirà ulteriormente i sistemi di autoassicurazione e questa scelta potrebbe essere un ulteriore detonatore della conflittualità interna (fra Aziende e professionisti).

Bibliografia

1. Stankiewicz J. Complications of endoscopic sinus surgery. Otolaryngol Clin North Am. 1989;22:749-758.
2. Rice DH. Endoscopic sinus surgery. Otolaryngol Head Neck Surg. 1994;111:100-1026.
3. Dawson D, Kraus E. Medical malpractice and rhinology. Am J Rhinol. 2007;21:584-590.
4. Studdert DM, Mello MM, Gawande AA. Claims, errors, and compensation payments in medical malpractice litigation. N Engl J Med. 2006;354(19):2024-33.

INDICE

PREFAZIONE
G. Danesi . . . . . pag. 3

INTRODUZIONE
E. Pasquini . . . . . ” 5

AUTORI . . . . . ” 9

Nuove modalità di approccio nello studio e nella didattica dell'anatomia dei seni paranasali
ANATOMIA ENDOSCOPICA TRIDIMENSIONALE DEL NASO, DEI SENI PARANASALI E DELLA REGIONE SELLARE E PARASELLARE
P. Farneti, M. Zoli, A. Riboldi, G. Farneti . . . . . ” 19

IL NASO COME ESPRESSIONE LOCALE DI UNA MALATTIA SISTEMICA
PERCORSI MULTIDISCIPLINARI INTEGRATI NEL PAZIENTE CON PATOLOGIA NASOSINUSALE
V. Seccia, C. Baldini, M. Latorre, P. Paggiaro, M. L. Bartoli, M. Scarano, M. Gelardi, S. Sellari-Franceschini, I. Dallan . . . . ” 37

NUOVI ORIENTAMENTI NEL TRATTAMENTO DELLA POLIPOSI NASALE
M. Gelardi, L. Iannuzzi, S. Taliente, V. Seccia, N. Quaranta . . . . . ” 59

L'OLFATTO: METODOLOGIA DIAGNOSTICA E TERAPEUTICA
A. Macchi, E. Cantone, T. Hummel, P. Castelnuovo, E. Sica, P. Terranova, F. Debernardi, C. Esposito. . . . . ” 83

RINITI E REFLUSSO GASTROESOFAGEO: RUOLO DELLA CITOLOGIA NASALE
P. Schiavon, F. Torresan, M. Mancini, M. C. Cimatti, A. Ioannou, D. Mandolesi, A. Pirodda, F. Bazzoli . . . . . ” 127

RUOLO DELLA TERAPIA ANTI IGE NELLE RINOSINUSITI CRONICHE
M. Trimarchi, M. R. Yacoub, M. Biafora, G. A. Ramirez, M. Bussi . . . . . ” 149

LA FIBROSI CISTICA NELLA PRATICA CLINICA DELLO SPECIALISTA ORL E NUOVE PROSPETTIVE TERAPEUTICHE
C. A. Leone, R. Grassia, M. Maffei, P. Capasso, G. Russo, F. De Gregorio, V. Raia . . . . . pag. 159

INNOVAZIONI TECNOLOGICHE NEL TRATTAMENTO DELLE PATOLOGIE RINOSINUSALI E DEL BASICRANIO
A. G. Dragonetti, G. Gramellini, N. Mevio, G. L. Ormellese . . . . . ” 181

DISFUNZIONI TUBARICHE NELLE PATOLOGIE RINOSINUSALI: IMPLICAZIONI E TRATTAMENTO
M. Bonali, M. Fermi, L. Presutti . . . . . ” 205

SILENT SINUS SYNDROME
P. Farneti, G. Farneti, A. Parmeggiani . . . . . ” 223

CHIRURGIA ESTETICA NASALE E FESS INDICAZIONI E LIMITI
I. Tasca, G. Ceroni Compadretti . . . . . ” 239

PATOLOGIA RINOSINUSALE IN ETÀ PEDIATRICA: INDICAZIONI ALLA CHIRURGIA ENDOSCOPICA
G. C. De Vincentiis, M. L. Panatta, R. Roma, G. Marini, E. Sitzia . . . . . ” 249

MICOSI INVASIVE NASO-SINUSALI
I. J. Fernandez, P. Farneti, F. Crocetta, E. Pasquini, V. Sciarretta . . . . . ” 267

INQUADRAMENTO E NUOVE MODALITÀ DI TRATTAMENTO DELLE EPISTASSI NEL PAZIENTE AFFETTO DA MALATTIA DI RENDU OSLER WEBER
F. Pagella, D. Zaccari, I. Avato, A. Pusateri, A. Berardi, G. Spinozzi, E. Matti . . . . . ” 291

LA GESTIONE DELL’EPISTASSI IDIOPATICA: COSA C’È DI NUOVO?
G. Meccariello, C. Bellini, A. Campanini, C. Vicini . . . . . ” 303

PATOLOGIE RINOSINUSALI E VIE LACRIMALI: NUOVI ORIENTAMENTI CHIRURGICI
M. Catalani, R. Migliardi . . . . . .pag. 323

IL TRATTAMENTO DELLE PERFORAZIONI SETTALI: RAZIONALE E TECNICHE RICOSTRUTTIVE
C. Carlucci, D. Rizzo, G. Tamburini, L. Fasanella . . . . . ” 341

SINUSITI ODONTOGENE E COMPLICANZE NASO-SINUSALI: CLASSIFICAZIONE E NUOVE PROSPETTIVE DI TRATTAMENTO MULTIDISCIPLINARE
A. M. Saibene, P. Lozza,
A. Maccari, C. Pipolo, G. Felisati. . . . . ” 357

PAPILLOMA INVERTITO NASO-SINUSALE: ALTERAZIONI GENETICHE ED EVOLUZIONE NEL TRATTAMENTO
M. Re, A. Bertini, M. Tomasetti,
E. Giorgini, C. Rubini, A. Napolitano . . . . . ” 371

EMPTY NOSE SINDROME CONSIDERAZIONI CLINICHE E DIAGNOSTICHE LA NOSTRA ESPERIENZA CHIRURGICA
R. La Rosa, C. Bocciolini . . . . . ” 409

CISTI DERMOIDI SINUSALI NASALI PEDIATRICHE TRATTAMENTO CHIRURGICO: TECNICHE A CONFRONTO
D. Salsi, M. Sessa, C. Bruzzi, E. Pasquini, D. Cuda . . . . . ” 427

ESTESIONEUROBLASTOMI E CARCINOMI NEUROENDOCRINI NASOSINUSALI: DIAGNOSI DIFFERENZIALE E STRATEGIE TERAPEUTICHE
M. Turri-Zanoni, S. La Rosa, P. Battaglia, D. Lombardi,
P. Tarchini, E. Pasquini, P. Nicolai, P. Castelnuovo . . . . . ” 441

IL DDL GELLI: CAMBIA QUALCOSA PER LA RESPONSABILITÀ PROFESSIONALE?
G. Cazzato, V. Mallardi, M. Re . . . . . ” 469

torgraf

Finito di stampare nel mese di Settembre 2016
presso lo stabilimento tipolitografico della **torgraf**
S.P. 362 km. 15,300 - Zona Industriale · 73013 **GALATINA** (Lecce)
Telefono +39 0836.561417 · Fax +39 0836.569901
e-mail: stampa@torgraf.it

Responsabile della pubblicazione: Ernesto Pasquini