

LE STENOSI LARINGO-TRACHEALI

G. Motta, V. Cappello, M. Cavaliere, G. Nicoletta, F.A. Salzano*

RIASSUNTO

Obiettivo. L'affermazione, negli ultimi venti anni, del laser a CO₂ nella microchirurgia laringea si è dimostrata particolarmente utile nel trattamento chirurgico delle stenosi laringotracheali.

Gli AA. riportano le proprie esperienze chirurgiche e le discutono tenendo conto della sede, dell'estensione e delle caratteristiche anatomo-patologiche del processo morboso.

Scopo del lavoro è stato quello di valutare i risultati che possono ottenersi nel trattamento delle stenosi laringo-tracheali per via endoscopica, adoperando il laser a CO₂, e di analizzare i vantaggi ed i limiti delle metodiche chirurgiche attuate.

Casistica. Essa comprende 118 pazienti, trattati dal 1981 al 2000 in endoscopia mediante l'impiego del laser a CO₂; più precisamente si trattava di:

– 50 casi (42,4%) affetti da stenosi sopraglottica, di cui 38 forme edematose (32,2%) - 7 di queste (5,9%) mostravano un coinvolgimento della zona interaritenoidica – e 12 forme cicatriziali (10,2%) – di cui 10 (8,5%) presentavano un'estensione alla commessura posteriore e 2 (1,7%) una fissità delle corde vocali vere –;

– 40 casi (33,9%) con stenosi glottiche-ipoglottiche, di cui 13 forme edematose (11%) – tutte con interessamento della commessura anteriore – e 27 cicatriziali (22,9%); tra queste ultime 20 (16,9%) presentavano un coinvolgimento della commessura anteriore e 4 (3,4%) una fissità delle corde vocali vere;

– 11 soggetti (9,3%) con stenosi tracheali; in particolare in 2 casi (1,7%) la stenosi era limitata al 1/3 anteriore della parete tracheale, in 4 (3,4%) essa si estendeva ai 2/3 anteriori di tale parete e in 5 casi (4,2%) si diffondeva concentricamente a tutta la trachea;

– 17 pazienti (14,4%) in cui il restringimento interessava l'intero asse laringotracheale.

Risultati. La guarigione si è avuta in 111 dei 118 pazienti trattati (94,1%); nei restanti 7 casi (5,9%) – 4 soggetti (3,4%) con stenosi sopraglottica cicatriziale e 3 pazienti (2,5%) con stenosi laringo-tracheale diffusa – si è dovuto integrare la tecnica endoscopica con una chirurgia di recupero di tipo tradizionale.

In particolare si è osservato quanto segue:

– nell'ambito delle stenosi sopraglottiche:

• le forme edematose sono guarite senza particolari difficoltà; è stato necessario praticare un numero limitato di controlli (1-2) e non si è fatto ricorso ad alcun tipo di stent;

Dipartimento Assistenziale di Otorinolaringoiatria e Scienze Affini, Università «Federico II» di Napoli.

* Cattedra di Otorinolaringoiatria (C.L.O.), Facoltà di Medicina e Chirurgia, Università di Palermo.

- tra le forme cicatriziali, che hanno richiesto un numero maggiore di controlli (3-6) e l'esecuzione in 2 casi (1,7%) di una aritenoidectomia, si sono registrati 4 insuccessi (3,4%) per cui si è dovuto attuare una chirurgia di recupero di tipo tradizionale;

- nelle stenosi glottiche/ipoglottiche:

- le forme edematose sono tutte guarite, con un numero di controlli inferiore a 3, senza l'impiego di stent;

- le forme cicatriziali si sono risolte dopo un numero più elevato di controlli (3-6); in 4 di esse (3,4%) è stato necessario praticare un'aritenoidectomia (associata all'exeresi del 1/3 posteriore della corda vocale vera omolaterale) ed in 4 (3,4%) si è dovuto applicare un tutore endolaringeo (in un caso uno stent di Traissac e in 3 un tubo di Montgomery);

- nelle stenosi tracheali si è avuta la guarigione in tutti i casi; più precisamente:

- nelle forme limitate al 1/3 anteriore della trachea sono stati sufficienti 1-2 controlli e non si è dovuto procedere all'apposizione di stent;

- in quelle più estese (interessamento dei 2/3 anteriori e/o di tutta la circonferenza tracheale) è stato necessario un numero più elevato di controlli (3-6);

- nelle forme concentriche, con totale ostruzione del lume, oltre ad un numero di controlli superiore a 7, si è dovuto ricorrere sempre all'applicazione di stent endoluminali (3 tubi di Montgomery e 2 cannule tracheotomiche di Silastic).

- nelle forme laringo-tracheali diffuse si sono registrati 3 insuccessi (2,5%); in tutti i casi, comunque, è stato necessario praticare un numero elevato di controlli (maggiore di 7) e posizionare un tubo di Montgomery.

Considerazioni. L'introduzione del Laser a CO₂ nel trattamento chirurgico delle stenosi laringo-tracheali ha indubbiamente migliorato le possibilità della chirurgia endoscopica; essa è attualmente in grado di offrire rilevanti vantaggi rispetto alle tecniche tradizionali (guarigioni più rapide, interventi meno traumatici, decorsi post-operatori meglio tollerati dai pazienti, etc.) ma è altresì indiscutibile che per assicurare il successo a questi interventi è indispensabile un corretto inquadramento dell'estensione e delle caratteristiche anatomo-patologiche delle stenosi stesse: i dati relativi, infatti, condizionano la scelta degli indirizzi chirurgici da adottare nei singoli casi ed anche il giudizio prognostico.

PREMESSA

L'impiego del laser a CO₂ nel trattamento endoscopico delle stenosi laringo-tracheali è stato proposto fin dal 1979 da Strong et al.²¹; essi per primi hanno riportato le esperienze da loro effettuate su 23 casi affetti da tali processi patologici: la risoluzione completa delle stenosi si è avuta nel 78% dei pazienti. Successivamente altri autori^{1 2 6 8 16-20} hanno utilizzato questa tecnica chirurgica con percentuali di successo variabili tra il 57% e l'84%, in rapporto alle differenti caratteristiche topografiche e morfologiche delle lesioni.

La nostra Scuola ha impiegato il laser in varie forme di stenosi laringo-tracheali; le problematiche connesse a tale trattamento sono state ampiamente discusse in numerose pubblicazioni¹¹⁻¹⁴ in cui si è sottolineata la necessità di variare le diverse tecniche in considerazione principalmente (Tab. I):

Tab. I.
Stenosi laringo-tracheali: inquadramento clinico e trattamento chirurgico.

Localizzazione	Caratteristiche anatomo-patologiche	Etiopatogenesi	Intervento chirurgico
Sopraglottiche	Edematose	<ul style="list-style-type: none"> • Stasi linfatica conseguente interventi di laringectomia sovraglottica • Postumi di flogosi specifiche ed aspecifiche • Interventi di svuotamento laterocervicale • Trattamento radiante • Traumi cervicali 	<ul style="list-style-type: none"> • Vaporizzazione • Exeresi della mucosa interessata dall'edema nelle forme estese
	Cicatriziali	<ul style="list-style-type: none"> • Ingestione di sostanze caustiche e flogosi specifiche e talora aspecifiche • Intubazioni prolungate • Interventi di laringectomia sovraglottica in caso di exeresi estese alla commessura posteriore, di reazioni flogistiche associate o di complicanze (errori compiuti durante la fase ricostruttiva, paralisi laringee, anchilosi delle articolazioni cricoaritenoidi) 	<ul style="list-style-type: none"> • Vaporizzazione • Asportazione del tessuto cicatriziale e di eventuali frammenti ossei o cartilaginei
Glottiche/ ipoglottiche	Edematose	<ul style="list-style-type: none"> • Edemi di Reinke correlati ad abusi vocali e ad una impropria impostazione della voce 	<ul style="list-style-type: none"> • Asportazione della mucosa esuberante
	Cicatriziali	<ul style="list-style-type: none"> • Interventi di exeresi di neoformazioni cordali localizzate in corrispondenza della commessura anteriore ovvero eseguiti con tecnica non corretta • Traumi loco-regionali 	<ul style="list-style-type: none"> • Vaporizzazione • Eventuale apposizione di tutori endolaringei (stent di Traissac, tubo a T di Montgomery) • Eventuale aritenoidectomia con asportazione del 1/3 posteriore della corda vocale vera omolaterale (in caso di fissità cordale)
Tracheali	Cicatriziali	<ul style="list-style-type: none"> • Traumi cervicali • Tracheotomie eseguite con tecnica non corretta • Granulomi o diaframmi cicatriziali secondari a cannule tracheotomiche o ad intubazioni prolungate 	<ul style="list-style-type: none"> • Semplice asportazione del tessuto cicatriziale se la lesione interessa il 1/3 anteriore della trachea • Asportazione del tessuto cicatriziale, con applicazione di tutore endotracheale, se esso interessa i 2/3 della circonferenza tracheale o si estende alla sua parete posteriore

(continua)

(segue tab. I)

Laringo-tracheali	Cicatriziali	<ul style="list-style-type: none">• Traumi cervicali con frattura delle strutture scheletriche e compromissione delle articolazioni delle cartilagini laringee• Successive a laringectomie parziali o ad interventi complessi sullo scheletro laringo-tracheale	<ul style="list-style-type: none">• Rimozione delle cicatrici e delle granulazioni che ostruiscono la cavità ed apposizione di un tutore endoluminale
-------------------	--------------	--	---

a) della localizzazione delle stenosi lungo l'asse laringo-tracheale e della loro estensione;

b) delle relative caratteristiche anatomo-patologiche;

c) della eziopatogenesi.

In relazione alla sede noi abbiamo distinto le stenosi in:

– sopraglottiche;

– glottiche-ipoglottiche;

– tracheali;

– laringo-tracheali.

Le stenosi sopraglottiche possono derivare:

1) da edemi, del vestibolo o dell'adito laringeo, insorti:

• dopo interventi chirurgici di laringectomia sopraglottica per una stasi linfatica locale;

• come postumi di flogosi specifiche o aspecifiche;

• a seguito di interventi di svuotamento linfonodale latero-cervicale;

• dopo trattamenti radianti;

• in conseguenza di traumi cervicali e in particolare laringei.

2) da cicatrici secondarie a:

• ingestione di sostanze caustiche;

• flogosi specifiche o, eccezionalmente, aspecifiche;

• intubazioni prolungate;

• interventi di laringectomia sopraglottica che hanno comportato complicanze flogistiche locali o traumi della mucosa della regione della commessura posteriore ovvero che sono stati eseguiti con tecnica non corretta determinando paralisi laringee, anchilosi delle articolazioni crico-aritenoidee, ecc.

Le stenosi glottiche e/o ipoglottiche sono in genere provocate:

1) da edemi: di solito si tratta di voluminosi edemi di Reinke che ostruiscono lo spazio glottico; si riscontrano in soggetti che, oltre a non impostare correttamente la voce e a compiere continui sforzi vocali, sono fumatori accaniti, talora abusano anche di alcool e presentano fenomeni discrasici o tossici endogeni (diabete, insufficienza epatica o renale, ecc.);

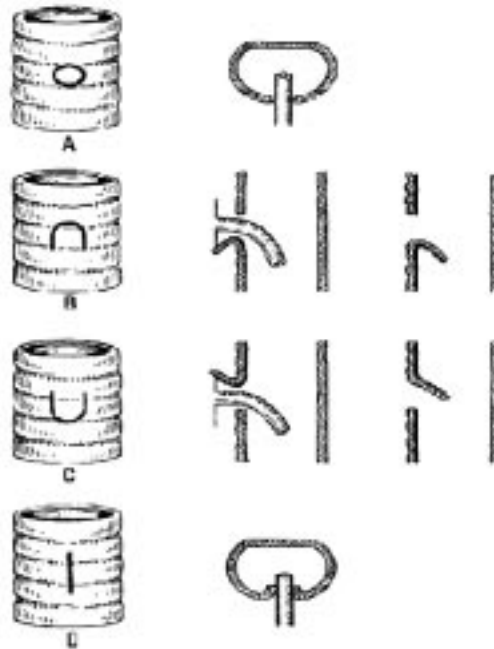
2) da cicatrici post-operatorie: si tratta di postumi di interventi che, per le caratteristiche stesse del processo patologico, hanno comportato una lesione della mucosa della commessura anteriore (per esempio in casi operati per lesioni discheratosiche interessanti il terzo anteriore delle corde vocali vere e la commessura anteriore stessa) ovvero che sono stati eseguiti non correttamente (ad esempio asportazione di

Fig. 1.
Stenosi tracheali secondarie a tracheotomie eseguite non correttamente

A = Tecnica corretta: la trachea viene aperta asportando dalla sua parete anteriore un bottone del diametro della cannula.

B e C = La trachea viene aperta creando un lembo a cerniera inferiore o superiore: esso dovrebbe favorire i processi riparativi quando verrà allontanata la cannula; in realtà questo lembo, tolta la cannula, spesso sporge nel lume tracheale, dando luogo ad una stenosi.

D = Incisione verticale della parete tracheale: l'introduzione della cannula deforma la trachea.



edemi di Reinke bilaterali senza rispettare la mucosa della commessura anteriore), indipendentemente dal tipo di tecnica chirurgica utilizzata;

3) da lesioni complesse (cicatrici, edemi, granulazioni) secondarie a traumi laringei di varia natura (da incidenti stradali, da infortuni sul lavoro, da sport, etc.).

Le stenosi tracheali di solito sono dovute a traumi tracheali di varia natura; fra le cause più frequenti segnaliamo:

1) i traumi cervicali che provocano lesioni complesse (deformazioni dello scheletro cartilagineo, granulazioni, cicatrici più o meno estese);

2) le tracheotomie eseguite con tecnica errata in quanto (Fig. 1):

- i lembi ricavati sulla parete tracheale anteriore della trachea si ripiegano all'interno del lume e ipertrofizzandosi, per l'edema e per le conseguenti reazioni flogistiche, creano dei meccanismi a valvola e una riduzione del flusso aereo;

- l'asportazione di tratti troppo estesi della parete anteriore della trachea rende possibile, dopo l'allontanamento della cannula, l'invaginamento della cicatrice nel lume tracheale;

- l'insufficiente ampiezza dello stoma comporta la deformazione e l'invaginamento dei suoi bordi per azione della cannula e quindi la costituzione di una cicatrice stenosante;

3) la formazione di granulomi e quindi di diaframmi cicatriziali concentrici in corrispondenza dell'estremità di cannule tracheotomiche o di tubi endotracheali; essi infatti sono causa di continui traumatismi della mucosa, specie durante i colpi di tosse.

Le stenosi laringee diffuse o laringo-tracheali interessano tratti più o meno estesi del lume laringeo o dell'intero asse laringo-tracheale e di solito fanno seguito:

1) a traumi della regione cervicale; in tali eventualità alla loro costituzione concorrono sia la deformazione del lume laringo-tracheale secondaria alla frattura delle relative strutture scheletriche ed alla compromissione delle articolazioni delle cartilagini laringee, sia i processi cicatriziali che interessano la mucosa;

2) all'esecuzione di laringectomie parziali ovvero di interventi complessi sullo scheletro laringo-tracheale; la stenosi in questi casi si costituisce, oltre che per la deformazione scheletrica, anche per la costituzione di tessuto di granulazione e cicatriziale che prolifera nel lume inglobando la commessura anteriore e talora anche quella posteriore, con alterazioni anatomico-funzionali più o meno gravi.

SCOPO DEL LAVORO

Il nostro studio intende prendere in considerazione, sulla base delle esperienze maturate negli anni passati, il contributo che il laser a CO₂ può offrire nel trattamento delle stenosi laringo-tracheali; in particolare analizzeremo in dettaglio:

- le tecniche chirurgiche da impiegare che andranno modificate in relazione alla sede ed alle caratteristiche anatomopatologiche delle stenosi;
- i risultati che possono ottenersi nel trattamento delle diverse forme patologiche trattate;
- i vantaggi ed i limiti delle metodiche utilizzate.

CASISTICA

Abbiamo trattato, dal 1981 al 2000, presso il Dipartimento Assistenziale di ORL dell'Università di Napoli «Federico II», 118 pazienti (73 uomini e 45 donne) affetti da stenosi del tratto laringo-tracheale, di età compresa tra 4 e 75 anni (età media 55 anni).

Le stenosi erano localizzate (Tab. II):

- in 50 casi (42,4%) nella regione sovraglottica;
- in 40 pazienti (33,9%) in corrispondenza del piano glottico ovvero della zona ipoglottica;
- in 11 casi (9,3%) a livello tracheale;
- in 17 pazienti (14,4%) in tutto il tratto laringotracheale.

Di questi pazienti erano portatori di cannula tracheale 27 soggetti (22,8%), di cui 5 (4,2%) con stenosi sovraglottica, 5 (4,2%) con stenosi tracheale e 17 (14,4%) con stenosi complesse laringotracheali.

Da un punto di vista anatomico-patologico si trattava (Tab. II):

- a) nell'ambito delle stenosi sovraglottiche (50 casi) di:
 - 38 forme edematose (32,2%) di cui 7 (5,9%) mostravano un coinvolgimento della zona interaritenoidica;
 - 12 stenosi cicatriziali (10,2%), 10 delle quali (8,5%) presentavano un'estensione alla commessura posteriore e 2 (1,7%) una fissità delle corde vocali vere;

Tab. II.
Casistica.

Sede	Nr. Casi (%)	Caratteristiche delle manifestazioni patologiche stenosanti					
		Lesioni edematose			Lesioni cicatriziali		
		SIC	CA	CP	SIC	CA	CP
Sopraglottiche	50 (42.4%)	31 (26.3%)	-	7 (5.9%)	2 (1.7%)	-	10 (8.5%)
Glottiche/ ipoglottiche	40 (33.9%)	-	13 (11%)	-	7 (5.9%)	20 (17%)	-
Tracheali	11 (9.3%)				Limitate al 1/3 ant. 2 (1.7%)	Diffuse ai 2/3 ant. 4 (3.4%)	Estese 5 (4.2%)
Laringotracheali	17 (14.4%)				-	-	17 (14.4%)

SIC: senza interessamento della commessura;
CA: estese alla commessura anteriore;
CP: estese alla commessura posteriore.

b) per quanto riguarda le stenosi glottiche-ipoglottiche (40 pazienti) di:

- 13 forme edematose (11%); in tutti i casi si aveva un interessamento della commessura anteriore;
- 27 lesioni cicatriziali (22.9%); di esse 20 (17%) presentavano un coinvolgimento della commessura anteriore e 4 (3,4%) una fissità delle corde vocali vere; nei restanti 3 casi (2,5%) si rilevava la presenza di aderenze glottiche limitate, senza coinvolgimento commissurale;

c) nelle stenosi tracheali (11 casi) ed in quelle laringotracheali (17 pazienti) sempre di forme di natura cicatriziale (28 casi pari al 23,7%); in particolare:

- nei casi con stenosi tracheale:
 - 2 (1,7%) mostravano un coinvolgimento del 1/3 anteriore della parete tracheale;
 - 4 (3,4%) presentavano un'estensione ai 2/3 anteriori di tale parete;
 - 5 (4,2%) avevano una diffusione concentrica a tutta la trachea;
- nelle forme laringotracheali erano interessati diffusamente i due settori dell'asse respiratorio con totale sovvertimento delle strutture anatomiche coinvolte.

TECNICHE CHIRURGICHE

Le tecniche chirurgiche endoscopiche attuate con l'impiego del laser a CO₂ si differenziano in relazione all'estensione, alla sede ed alle caratteristiche anatomico-patologiche della stenosi.

Stenosi sopraglottiche

Forme edematose. Il trattamento chirurgico con il Laser a CO₂ delle stenosi sopraglottiche di tipo edematoso prevede:

- nelle forme limitate la vaporizzazione diretta della mucosa interessata;
- nelle forme estese l'asportazione dell'intero segmento della mucosa edematosa: esso viene sezionato alla base evitando attentamente di ledere la regione interaritenoidica.

Forme cicatriziali. Si pratica l'exeresi delle briglie cicatriziali a livello delle pareti laterali del vestibolo laringeo sezionandole alla base o vaporizzandole; contemporaneamente si procede alla vaporizzazione delle zone talora interessate da un edema reattivo; assieme al tessuto cicatriziale andranno asportati eventuali frammenti, ossei o cartilaginei, che in seguito all'evento traumatico possono avere subito una dislocazione e che, quindi, contribuiscono alla riduzione dello spazio respiratorio.

Di fondamentale importanza è il rispetto della commessura posteriore; se ciò non fosse possibile è opportuno programmare ripetuti controlli endoscopici, da effettuarsi in maniera sistematica nel periodo post-operatorio, in modo da rimuovere prontamente eventuali depositi di fibrina che potrebbero dare luogo a recidive.

Qualora sussista un blocco dell'aritenoidica di uno o di ambedue i lati per un'anchilosi dell'articolazione crico-aritenoidica, per un interessamento delle fibre nervose motorie o per le lesioni cicatriziali, può rendersi necessario praticare un'aritenoidectomia da un lato, al fine di ampliare lo spazio respiratorio. Per prevenire il ricostituirsi delle cicatrici stenose nei giorni successivi all'intervento sarà necessario procedere a controlli endoscopici ripetuti per allontanare i depositi di fibrina ed evitare la loro organizzazione.

Tali controlli verranno effettuati inizialmente ogni 4/7 giorni e successivamente distanziati nel tempo fino alla guarigione definitiva. Il numero e la frequenza dei controlli da eseguire dipende naturalmente sia dall'estensione della stenosi, e quindi della zona cruentata, sia dalle capacità reattive individuali; la guarigione in genere si raggiunge in 30-40 giorni ma, in taluni casi, essa può aversi anche dopo 2-3 mesi dall'intervento; durante tale periodo i controlli non andranno comunque sospesi.

Nei casi più complessi, in cui si è costretti ad asportare larghi tratti di mucosa il rischio di recidive diviene molto più elevato; in questi casi sarà necessario procedere all'inserzione di un tutore endolaringeo (stent di Traissac, tubo di silicone a T di Montgomery) che verrà mantenuto in situ per 1-6 mesi, per guidare i processi di ri-epitelizzazione e prevenire le possibili recidive.

Fra i tutori laringei noi impieghiamo quello realizzato da Traissac: si tratta di uno stent in Silastic, capace di automantenersi in situ grazie a due alette laterali che vanno a collocarsi all'interno dei ventricoli di Morgagni; esso quindi può essere impiegato nelle stenosi del vestibolo laringeo in cui non si abbia un coinvolgimento delle strutture anatomiche che limitano l'adito laringeo; come tutti i tutori endolaringei, anche quello di Traissac va rimosso a cicatrizzazione avvenuta.

Nelle stenosi più estese, specie se diffuse all'adito, per guidare i processi di cicatrizzazione e prevenire recidive andrà impiegato un tubo di Montgomery; esso

però può dar luogo a problemi nel decorso postoperatorio; infatti nei primi giorni successivi agli interventi praticati sulle vie respiratorie con il laser a CO₂, l'espettorato tracheo-bronchiale, oltre ad essere particolarmente abbondante appare denso e tende a rapprendersi in croste, che possono occludere il tubo di Montgomery con il rischio di crisi asfittiche; per evitare ciò noi introduciamo, nella branca orizzontale ed in quella discendente dello stent, una cannula tracheale metallica, fornita di relativa controcannula: tale cannula, consente sia di aspirare agevolmente le secrezioni bronchiali sia di allontanare eventuali tappi, costituiti da secrezioni rapprese, estraendo la controcannula e procedendo alla sua pulizia. Naturalmente la cannula e la relativa controcannula verranno allontanate non appena la secrezione tracheo-bronchiale si sarà ridotta e fluidificata.

In tutti i casi in cui si impiegano per lunghi periodi dei tutori laringei (stent di Traissac, tubi di Montgomery) noi procediamo ogni 30-40 giorni ad un controllo nel corso del quale allontaniamo temporaneamente lo stent ed asportiamo le granulazioni, che sempre si costituiscono al di sotto di esso: così verifichiamo anche l'andamento dei processi di riparazione e la corretta collocazione dei tutori.

Stenosi glottiche e/o ipoglottiche

Forme edematose. Esse sono essenzialmente riconducibili a voluminosi edemi di Reinke; il trattamento di queste manifestazioni patologiche prevede l'asportazione della mucosa esuberante e dell'edema; andranno, però, evitate lesioni alla lamina propria e/o l'exeresi di ampi tratti di mucosa, onde prevenire la costituzione di cicatrici interessanti la mucosa cordale, che impedirebbero i suoi movimenti ondulatori e provocherebbero, quindi, dei danni funzionali: l'impiego del laser, riducendo i fenomeni emorragici, facilita l'intervento e ne migliora la precisione.

Dal momento che gli edemi di Reinke sono quasi sempre bilaterali, per rispettare l'integrità della commessura anteriore ed evitare la formazione di sinechie in questa sede, viene di solito raccomandato di eseguire l'intervento in due tempi: inizialmente si asporta la neoformazione di un lato e, una volta avvenuta la riepitelizzazione delle lesioni residue all'intervento, si procede all'exeresi della neoformazione controlaterale. Tuttavia è spesso possibile, a nostro parere, eseguire l'intervento anche in un solo tempo, in quanto gli edemi di Reinke si impiantano sulla faccia superiore delle corde vocali: il trattamento chirurgico può essere quindi effettuato senza ledere la mucosa che riveste il bordo libero delle corde vocali nel tratto adiacente la commessura anteriore.

Qualora, però, venga lesa la mucosa della commessura anteriore – e ciò può rendersi necessario qualora vi siano anche lesioni discheratosiche o displasiche – bisognerà procedere, nei giorni successivi all'intervento, a frequenti controlli, con le modalità già illustrate, per allontanare i depositi di fibrina e seguire la corretta cicatrizzazione della zona, prevenendo possibili recidive.

Una volta trattati chirurgicamente gli edemi di Reinke, è necessario estrarre di qualche millimetro il laringoscopio in modo da decomprimere la regione sopraglottica ed escludere l'eventuale esistenza a carico delle corde vocali false di edemi che naturalmente andranno operati in modo adeguato.

Forme cicatriziali. In tali casi si provvede alla vaporizzazione diretta a livello del piano glottico del diaframma o della sinechia che comportano l'aderenza tra i margini liberi delle due corde vocali vere: queste lesioni cicatriziali spesso si estendono alla regione ipoglottica ed anche alla trachea; in altri termini tale tipo di lesione si rivela spesso, nel corso dell'operazione, molto più esteso del previsto, il che può rendere complesso l'intervento chirurgico.

I pazienti trattati con le metodiche descritte devono, comunque, essere sottoposti, nei giorni successivi all'intervento, a controlli ripetuti in laringoscopia diretta, nel corso dei quali si provvederà alla rimozione degli spessi depositi di fibrina, che sempre si costituiscono nella sede dell'intervento.

In situazioni più complesse, dovranno essere utilizzati dei tutori endolaringei; qualora, però, le stenosi coinvolgano anche la zona interaritenoidica o se esse comunque appaiano particolarmente estese per l'interessamento di vasti tratti della laringe, dopo avere creato con il laser uno spazio respiratorio sufficientemente ampio, si renderà necessaria l'applicazione di un tubo a T di Montgomery per guidare i processi di riepitelizzazione e prevenire la recidiva: analogamente a quanto avviene per il trattamento delle stenosi sopraglottiche, nel tubo di Montgomery (da mantenersi in situ a volte per vari mesi) nei primi giorni verrà inserita una cannula metallica con controcannula onde evitare che le secrezioni ne occludano il lume.

Nei casi, infine, in cui associata alla stenosi glottica si sospetti una paralisi laringea in adduzione (determinata da lesioni ricorrenti ovvero da un'anchilosi delle articolazioni crico-aritenoidee) bisognerà procedere, dopo avere asportato il tessuto cicatriziale, alla valutazione della motilità delle corde vocali; a tal fine l'anestesista continuerà la narcosi, sospendendo la somministrazione dei miorilassanti, in modo che il paziente abbia un recupero dei riflessi e principalmente di quello della tosse; l'operatore potrà così rendersi conto di una ipocinesia o addirittura di una fissità delle corde vocali in posizione mediana o paramediana: in questa eventualità, dopo avere nuovamente approfondito la narcosi, si procederà, con il laser a CO₂, all'aritenoidectomia da un lato, eventualmente associata alla vaporizzazione del terzo posteriore della corda vocale vera e di quella falsa.

Anche in questi casi potranno rendersi necessari dei controlli post-operatori per allontanare i depositi di fibrina o eventualmente anche l'applicazione del tubo di Montgomery.

Stenosi tracheali

Le tecniche differiranno a seconda della sede e dell'estensione delle cicatrici responsabili della stenosi. Qualora essa coinvolga solo la metà anteriore della trachea è sufficiente procedere all'asportazione del tessuto cicatriziale che la provoca ed effettuare nei giorni successivi dei controlli endoscopici per allontanare i depositi di fibrina. Quando i processi cicatriziali interessano, invece, i due terzi della circonferenza tracheale ovvero si estendono alla parete posteriore fibrosa della trachea stessa, una volta tolto il tessuto cicatriziale, si dovrà ricorrere ad una cannula di plastica morbida o ad un tubo di silicone a T di Montgomery; più precisamente si userà:

a) la cannula di plastica morbida o di Silastic, quando la stenosi è posta al di sotto della tracheostomia;

b) il tubo di silicone a T di Montgomery qualora la stenosi interessi anche il tratto di trachea corrispondente alla tracheostomia o quello posto superiormente ad essa ovvero quando la stomia tracheale è molto ampia, essendo stato asportato un tratto esteso della parete tracheale. In quest'ultima evenienza l'impiego del tubo a T di Montgomery favorisce la progressiva riduzione di ampiezza dello stoma, senza che si costituiscano cicatrici stenosanti, e garantisce la persistente pervietà del lume al di sopra ed al di sotto dello stoma stesso.

Un ultimo problema riguarda il trattamento delle stenosi del tratto più basso della trachea; i laringoscopi generalmente non consentono di osservare il suo tratto distale, né è possibile adoperare in questi casi i comuni broncoscopi che non si adattano all'apparato di sospensione. È per tali motivi che è stato da noi ideato e realizzato a suo tempo un tracheoscopio che permette di trattare sotto il controllo del microscopio operatorio, con il laser a CO₂, processi patologici endotracheali profondi: tale tracheoscopio (fabbricato in due misure, pediatrica e per adulti) differisce dai comuni laringoscopi per la maggiore lunghezza e per la progressiva riduzione del suo calibro; ciò consente il suo impiego per osservare i segmenti inferiori della trachea senza traumatizzare le corde vocali.

Stenosi diffuse laringo-tracheali

Il trattamento chirurgico di tali stenosi è particolarmente complesso in quanto la rimozione con il laser a CO₂ delle cicatrici e delle granulazioni che ostruiscono il lume laringo-tracheale è resa difficoltosa dal totale sovvertimento della normale struttura anatomica della laringe e dalla assoluta mancanza di punti di repere.

L'operazione verrà iniziata con il laringoscopio; esso sarà quindi sostituito dal tracheoscopio per intervenire sulla porzione tracheale interessata dalla stenosi.

Una volta creata all'interno del tubo laringo-tracheale una nuova cavità, si apporrà un tubo di silicone a T di Montgomery che verrà mantenuto in situ per un periodo di tempo abbastanza lungo (2-8 mesi), tale da consentire la ricostituzione del lume laringo-tracheale.

RISULTATI

I nostri risultati sono sinteticamente riportati nella Tabella III.

Le tecniche endoscopiche illustrate, che prevedono l'impiego del laser a CO₂, ci hanno consentito di ottenere una risoluzione del processo patologico in 111 dei 118 pazienti trattati (ossia nel 94,1% dei casi); negli altri 7 malati (5,9%) – 4 soggetti (3,4%) affetti da stenosi sopraglottica cicatriziale e 3 pazienti (2,5%) con stenosi laringotracheale diffusa – l'insuccesso dell'intervento endoscopico ha imposto un recupero con la chirurgia tradizionale.

Analiticamente le nostre osservazioni documentano i dati seguenti.

Risultati in relazione alla classificazione topografica delle stenosi e alle caratteristiche anatomo-patologiche delle lesioni.

Tab. III.
Risultati.

Sede	Nr. Casi	Caratteristiche anatomopatologiche	Nr. controlli			Stent		Aritenoi-dectomie	Successi	Insuccessi
			1-2	3-6	> 7	Traissac	Montgomery o cannula tracheotomica in Silastic			
Sopraglottiche	50 (42.4%)	Edematose	38 (32.2%)	-	-	-	-	-	38 (32.2%)	-
		Cicatriziali	12 (10.2%)	12 (10.2%)	-	-	-	2 (1.7%)	8 (6.8%)	4 (3.4%)
Glottiche/ Ipoglottiche	40 (33.9%)	Edematose	13 (11%)	-	-	-	-	-	13 (11%)	-
		Cicatriziali	27 (22.9%)	27 (22.9%)	-	1 (0.8%)	3 (2.5%)	4 (3.4%)	27 (22.9%)	-
Tracheali	11 (9.3%)	Cicatriziali	2 (1.7%)	-	-	-	-	-	2 (1.7%)	-
		Cicatriziali 1/3 ant.	4 (3.4%)	4 (3.4%)	-	-	-	-	4 (3.4%)	-
		Cicatriziali 2/3 ant.	5 (4.2%)	-	5 (4.2%)	-	5* (4.2%)	-	5 (4.2%)	-
Laringo-tracheali	17 (14.4%)	Cicatriziali estese	17 (14.4%)	-	17 (14.4%)	-	17 (14.4%)	-	14 (11.9%)	3 (2.5%)
		Totale	118 (100%)	53 (44.9%)	43 (36.5%)	22 (18.6%)	1 (0.8%)	25 (21.1%)	6 (5.1%)	111 (94.1%)

* in 2 casi è stata applicata una cannula tracheotomica in Silastic

Le stenosi sopraglottiche

- le forme edematose: in tutti i casi si è avuto un successo con un numero di controlli limitato, senza ricorrere a stent;
- le forme cicatriziali: si sono risolte nel 66,7% dei casi: in 2 di esse (1,7%) è stato necessario praticare un'aritenoidectomia; in un terzo dei casi (33,3%) si sono avuti degli insuccessi e si è dovuto ricorrere ad interventi di recupero tradizionali.

Le stenosi glottiche-ipoglottiche

- le forme edematose sono guarite senza che si avessero difficoltà;
- le forme cicatriziali sono state trattate con successo ma hanno richiesto in 4 casi (3,4%) l'applicazione di stent (1 protesi di Traissac e 3 tubi di Montgomery) e in 4 pazienti (3,4%) il ricorso all'aritenoidectomia; inoltre si è dovuto praticare sempre un numero di controlli più elevato in confronto a quelli eseguiti nei casi caratterizzati da lesioni edematose.

Le stenosi tracheali

- le forme cicatriziali che interessavano il terzo o i due terzi anteriori della trachea sono guarite senza richiedere l'applicazione di stent; il numero dei controlli è stato naturalmente proporzionale alla gravità della stenosi;
- le forme cicatriziali estese, tutte tracheotomizzate in precedenza, sono state trattate con successo ma hanno reso necessario l'impiego di stent per prevenire recidive, e di un numero di controlli più elevato.

Le stenosi laringotracheali

Si tratta delle forme più complesse per l'estensione e per le caratteristiche delle lesioni cicatriziali; nei pazienti esaminati, tutti precedentemente tracheotomizzati, la guarigione si è avuta nell'82% dei casi ed in tutti è stato sempre applicato uno stent (tubo a T di Montgomery); nel decorso si sono resi necessari vari controlli.

Risultati in relazione al numero dei controlli endoscopici

In proposito i 118 pazienti studiati sono stati suddivisi in tre gruppi in base a tale parametro, che è significativo per valutare le difficoltà del decorso post-operatorio, ed anche dell'intervento chirurgico eseguito; più precisamente:

1) nel gruppo A è stato necessario solo ricorrere all'asportazione della fibrina nel corso di 1-2 controlli; la guarigione è avvenuta senza ricorrere all'applicazione di stent; tale gruppo era formato da 53 casi (44,9%), di cui:

- 38 pazienti (32,2%) con stenosi sopraglottiche edematose;
- 13 casi (11%) con stenosi glottiche edematose;
- 2 soggetti (1,7%) con stenosi limitata al 1/3 anteriore della parete tracheale;

2) nel gruppo B sono stati effettuati da 3 a 6 controlli; questo gruppo era costituito da 43 pazienti (36,5%) e più precisamente da:

- 12 casi (10,2%) con stenosi sopraglottiche-cicatriziali; in 2 (1,7%) si è dovuto ricorrere ad una aritenoidectomia mentre in 4 (3,4%) si è avuto un insuccesso;
- 27 pazienti (22,9%) con stenosi glottiche cicatriziali; in 4 di essi (3,4%) è stato necessario applicare un tutore endolaringeo (1 protesi di Traissac e 3 tubi di

Montgomery) ed in 4 casi (3,4%) si è dovuta praticare un'aritenoidectomia con asportazione del 1/3 posteriore della corda vocale vera omolaterale, al fine di assicurare un sufficiente spazio respiratorio;

- 4 casi (3,4%) con stenosi della trachea che coinvolgevano i 2/3 anteriori della parete tracheale;

3) nel gruppo C sono stati praticati più di 7 controlli; di tale gruppo facevano parte 22 pazienti (18,6%); in tutti i casi è stato necessario applicare un tutore endolaringeo; più precisamente:

- nei 5 casi (4,2%) di stenosi tracheali concentriche sono stati posizionati rispettivamente 3 tubi di Montgomery e 2 cannule tracheotomiche in Silastic;

- nei 17 soggetti (14,4%) con stenosi laringotracheale diffusa si è resa necessaria l'applicazione di un tubo di Montgomery; in 3 di questi casi (2,5%) si è avuto un insuccesso.

Valutazione degli insuccessi

In 7 casi (5,9%) le tecniche illustrate non hanno consentito di mantenere la necessaria ampiezza dello spazio respiratorio ottenuta inizialmente con l'intervento endoscopico; in particolare si trattava:

- di 4 pazienti (3,4%) che presentavano una stenosi sopraglottica cicatriziale; essi sono stati sottoposti a laringectomia sopraglottica tradizionale per via esterna (3 hanno scelto di rivolgersi ad altre strutture ospedaliere);

- di 3 soggetti (2,5%), affetti da stenosi laringotracheali diffuse; in questi casi, per decannulare i pazienti e risolvere il processo patologico è stato prospettato il ricorso a tecniche chirurgiche tradizionali di resezione-anastomosi termino-terminale; l'intervento è stato attuato con successo in 1 caso (0,8%) mentre gli altri due (1,7%) hanno preferito mantenere la tracheotomia.

DISCUSSIONE

Le stenosi croniche laringo-tracheali costituiscono in genere manifestazioni patologiche serie, che pongono non di rado problemi diagnostici e terapeutici di non facile soluzione; in genere i pazienti con una stenosi laringo-tracheale creano nel chirurgo rilevanti preoccupazioni legate alle incognite che il loro trattamento può riservare.

La mancanza di indirizzi univoci circa le tecniche chirurgiche da adottare in questi casi e la varietà dei metodi proposti in letteratura, specie per le forme più gravi, ne è una chiara conferma^{3-5 7 10 22}.

La possibilità di impiegare, nel trattamento chirurgico di tali stenosi, il laser a CO₂ con notevoli vantaggi (guarigioni spesso più rapide in confronto a quelle ottenute con altre tecniche, interventi meno traumatici, decorsi post-operatori meglio tollerati dai pazienti, operazioni eseguite in genere per le vie naturali e quindi accettate più favorevolmente dai malati; etc.) ha aperto nuove prospettive nel campo della loro terapia, ma ha altresì creato la necessità di rivederne l'inquadramento clinico ed i criteri diagnostici in riferimento alle modalità di esecuzione degli interventi.

Il laser a CO₂, consentendo di intervenire per le vie naturali, impone al chirurgo di agire sui processi che danno luogo alle stenosi procedendo dall'alto in basso e ciò gli impedisce di avere una visione d'insieme delle manifestazioni patologiche responsabili delle stenosi stesse; in altri termini, se egli ha il vantaggio di operare osservando le lesioni ingrandite dal microscopio, d'altra parte deve accontentarsi di una visione parziale della stenosi che si modifica progressivamente, durante l'intervento.

Le difficoltà chirurgiche possono, naturalmente, essere ridotte acquisendo, con adeguate indagini, il maggior numero possibile di informazioni sulle caratteristiche morfologiche e topografiche del processo patologico; ciò senza dubbio consente una migliore programmazione dell'intervento.

Prenderemo quindi in considerazione:

- le indagini preliminari e la loro importanza;
- il trattamento chirurgico;
- i risultati.

Le indagini preliminari

Le tecniche più correntemente impiegate nello studio dei processi patologici che determinano le stenosi laringo-tracheali sono: l'endoscopia indiretta, le tecniche radiografiche e quelle per immagini (TC, RM) e l'esame endoscopico diretto.

L'endoscopia indiretta. Essa consente di valutare le caratteristiche morfologiche delle stenosi alte e l'entità della compromissione delle varie strutture laringee interessate, nonché le alterazioni della motilità laringea conseguenti al coinvolgimento scheletrico e neuro-muscolare. Tale indagine però non fornisce dati precisi:

- sull'estensione in altezza dei processi patologici;
- sulla morfologia delle forme localizzate a livello della porzione di trachea posta al di sotto del secondo o del terzo anello tracheale;
- nei casi di stenosi complesse, sulle alterazioni presenti al di sotto del livello più superficiale della stenosi.

Le metodiche radiografiche tradizionali (radiografia semplice, stratigrafia, xeroradiografia, xerostratigrafia). Si tratta di metodiche oggi in pratica sostituite dalle tecniche per immagini (TC, RM); in pratica queste ultime danno di solito informazioni molto più particolareggiate: esse talora – specie nelle forme ipoglottiche – devono ritenersi indispensabili per la programmazione dell'intervento. Va inoltre aggiunto come nei processi patologici estrinseci tali indagini consentano di identificare le lesioni che compromettono l'integrità della parete laringea e tracheale ed inoltre di stabilirne con precisione la morfologia ed i rapporti.

L'esame endoscopico diretto (laringoscopia o tracheobroncoscopia). Quest'esame fornisce informazioni assai precise su molte caratteristiche delle stenosi (ed in particolare sulla morfologia del loro tratto superiore), sulle strutture laringo-tracheali interessate (commessura anteriore, commessura posteriore, regione ipoglottica, anelli tracheali etc.), sulla presenza di concomitanti danni funzionali (paralisi la-

ringee). Il limite di tale indagine è rappresentato dall'impossibilità, nei casi con stenosi serrate, di penetrare nel loro tratto ristretto e di accertarne così l'estensione e le caratteristiche.

Va inoltre ricordato come sia possibile, durante l'esame endoscopico diretto, eseguire prelievi biotipici sui tessuti che occupano il lume laringeo al fine di escludere l'eventuale presenza di fenomeni degenerativi neoplastici o di processi flogistici in fase attiva, responsabili del processo patologico.

Nell'attuare le indagini endoscopiche sarà utile tenere conto di quanto segue:

– talora l'endoscopio può dilatare le strutture circostanti il tratto stenotico ovvero comprimere le neoformazioni elastiche responsabili, in parte o totalmente, della stenosi stessa: ciò comporta una non precisa valutazione della gravità della stenosi e quindi degli errori a volte rilevanti;

– è molto utile in alcuni casi controllare il paziente al momento del risveglio, con un'anestesia attuata impiegando tecniche adeguate: si è così in grado di valutare la motilità della laringe e di escludere l'esistenza di deficit motori secondari a paralisi o a processi cicatriziali; tali manifestazioni patologiche, che si associano frequentemente alle stenosi organiche, possono aggravare in modo considerevole i fenomeni di insufficienza respiratoria e spesso sfuggono ad un esame endoscopico diretto, anche scrupoloso, qualora esso venga eseguito su un paziente totalmente rilassato e privo di riflessi.

La scelta e l'adozione di una o più metodiche di indagine, come pure l'impiego di particolari tecniche diagnostiche sofisticate sono naturalmente condizionate dai reperti obiettivi: desideriamo però sottolineare che talvolta quadri clinici apparentemente semplici all'osservazione endoscopica indiretta si sono rivelati più complessi nel corso dell'intervento, proprio in conseguenza dell'incidenza dei vari fattori precedentemente segnalati (imprecisa valutazione dell'altezza della stenosi, presenza di ulteriori lesioni stenosanti nel tratto dell'albero laringo-tracheale non esplorabile con l'endoscopia, compromissione della motilità laringea, etc.).

L'importanza dei reperti obiettivi è rilevante in quanto l'intervento dovrà essere effettuato con indirizzi diversi a seconda delle caratteristiche delle stenosi; più precisamente:

– nei casi più semplici, l'operatore potrà limitarsi a vaporizzare e ad asportare i tessuti che ne sono alla base;

– nelle forme più complesse sarà necessario, nei giorni successivi a questo primo intervento, praticare dei controlli ripetuti in microlaringoscopia per allontanare i depositi di fibrina, impedendone l'organizzazione, e per seguire l'evoluzione dei processi di guarigione onde prevenire le recidive;

– qualora i processi patologici abbiano una rilevante gravità bisognerà che il chirurgo crei nel contesto del sistema laringo-tracheale una neo-cavità nella quale verrà successivamente inserita un cannula di plastica morbida o uno stent di silicone (tubi di Montgomery, stent di Traissac) al fine di guidare i fenomeni riparativi, evitando la ricostituzione delle stenosi stesse;

– infine, nei casi in cui eventuali paralisi in adduzione delle corde vocali aggravino gli effetti delle stenosi impedendone la risoluzione, il laser a CO₂ consentirà di attuare un'aritenoidectomia, contemporaneamente agli altri provvedimenti segnalati.

Si tratta di elementi che andranno accertati con precisione non solo per programmare correttamente l'intervento ma anche per prevederne le difficoltà, come pure l'andamento e il decorso ai fini di identificare eventuali controindicazioni all'operazione e fornire le adeguate informazioni al malato per il relativo consenso.

Il trattamento chirurgico

I nostri rilievi chirurgici ci permettono di fare una serie di considerazioni su alcuni problemi che le tecniche prospettate comportano; in particolare tali considerazioni riguardano principalmente l'intervento operatorio e il decorso post-operatorio.

L'intervento operatorio. Generalmente nella scelta del metodo chirurgico più idoneo ed ai fini della prognosi si è tenuto conto in letteratura, oltre che della gravità della stenosi in relazione alle strutture anatomiche compromesse, anche della loro localizzazione nei vari livelli del tubo laringo-tracheale (sopraglottica, glottica-ipoglottica, tracheale etc.) e della relativa estensione in altezza.

Si tratta di dati di innegabile importanza; riteniamo però che si debbano anche valutare:

– le caratteristiche istopatologiche del tessuto responsabile della stenosi: gli edemi della mucosa e le forme iperplastiche in genere vengono asportati agevolmente, consentendo di ottenere guarigioni definitive, rapide e pressochè costanti, mentre problemi più rilevanti possono aversi nelle forme cicatriziali, che presentano un'elevata tendenza alle recidive;

– la localizzazione sul piano orizzontale della stenosi (laterale, anteriore, posteriore, diffusa); si tratta di un dato che, a nostro parere, ha una notevole importanza ai fini della scelta della condotta chirurgica, per lo meno qualora si intervenga con il laser a CO₂ in microlaringoscopia diretta; infatti:

1) nelle stenosi che interessano le pareti laterali della laringe e che non compromettono l'angolo anteriore o la commessura posteriore (stenosi sopraglottiche o glottiche da edemi ovvero cicatriziali), l'intervento si limita in genere alla semplice asportazione del processo patologico ed eventualmente all'aritenoidectomia senza richiedere ulteriori provvedimenti chirurgici endoscopici;

2) nelle stenosi che coinvolgono l'angolo anteriore della laringe (stenosi cicatriziali glottiche o ipoglottiche) o la parete anteriore della trachea (stenosi cicatriziali tracheali), l'exeresi con il laser del tessuto fibroso, che costituisce la cicatrice, non presenterà particolari difficoltà ma, ai fini della guarigione definitiva, avranno importanza rilevante i controlli periodici, in microlaringoscopia diretta, per allontanare i depositi di fibrina e per evitarne l'organizzazione, al fine di prevenire le recidive;

3) nelle stenosi con interessamento della commessura posteriore o del tratto posteriore della trachea ed in quelle concentriche (indubbiamente le più gravi anche per la diffusione che esse spesso assumono in altezza) l'operazione con il laser potrà comportare difficoltà sia per il sovvertimento delle strutture anatomiche e quindi per la mancanza di punti di reperi, sia anche per la possibile presenza contemporanea di una paralisi in adduzione delle corde vocali, per l'anchilosi delle articolazioni crico-aritenoidee o per l'interruzione dei nervi ricorrenti.

In questi casi, se le lesioni non sono estese, ci si potrà limitare a praticare dei controlli periodici più o meno frequenti per asportare i depositi di fibrina e per seguire i processi riparativi, evitando le recidive. Qualora invece la stenosi sia complessa per la sua localizzazione e per le sue caratteristiche sarà indispensabile apporre per un lungo periodo, nella cavità laringo-tracheale creata con l'impiego del laser, un tubo a T di Montgomery, che avrà lo scopo di guidare i processi riparativi, di rimodellare la cavità laringotracheale e di evitare le recidive.

Anche in queste stenosi gravi riteniamo, però, che in genere le tecniche basate sull'impiego del laser a CO₂ in microlaringoscopia diretta, seppure comportano interventi lunghi e ripetuti controlli endoscopici, presentano vantaggi rilevanti sulle tecniche tradizionali.

Queste ultime prevedono sostanzialmente l'asportazione del segmento interessato dalla stenosi e un'anastomosi termino-terminale dei due tratti contigui a tali segmenti; potranno quindi rendersi necessarie per mobilizzare i monconi tracheali anche manovre intratoraciche senza dubbio complesse e rischiose per il paziente, specie qualora le sue condizioni generali siano scadenti. Il ricorso a tali tecniche, a nostro parere, andrà quindi riservato esclusivamente ai pazienti in cui le metodiche endoscopiche non conseguano il successo sperato e che naturalmente abbiano condizioni generali tali da consentire l'intervento.

In proposito va anche tenuto presente che le anastomosi segnalate non sono facilmente attuabili qualora la stenosi coinvolga estesamente il lume laringeo; in tali eventualità bisognerà ricorrere a plastiche ricostruttive sicuramente non di facile esecuzione.

Il decorso post-operatorio. Esso richiede attenzioni diverse in relazione alle caratteristiche delle stenosi ed al tipo di trattamento chirurgico attuato; più precisamente:

1) nelle stenosi da lesioni delle pareti laterali della laringe, senza interessamento della commessura anteriore o posteriore, la degenza è estremamente ridotta (1-2 giorni) e non si rendono necessari in genere controlli in microlaringoscopia;

2) nelle stenosi con lesioni della porzione anteriore dell'albero laringo-tracheale i controlli per asportare i depositi di fibrina saranno all'inizio – come si è detto – intervallati da periodi di 4-7 giorni, mentre successivamente essi verranno distanziati da tempi più lunghi: la frequenza di tali controlli è naturalmente in rapporto sia con la reattività del paziente e con la rapidità con cui si svolgono i processi riparativi, sia con l'estensione sul piano orizzontale e verticale delle stenosi e conseguentemente delle ferite residue all'exeresi del tessuto stenosante; in genere però la guarigione si ottiene nel giro di 30-40 giorni nelle forme più limitate, dopo 60-90 giorni in quelle più estese. Vari AA.^{9 15}, quando queste stenosi interessano la commessura anteriore, consigliano l'impiego di una lamina di Silastic che preme sulla commessura anteriore stessa e venga mantenuta in situ da un punto trasfisso, ancorato alla cute; noi non siamo favorevoli a questa tecnica per varie ragioni:

– la lamina deve aderire alla commessura anteriore e la trazione del filo comporta spesso reazioni cutanee, mal tollerate dai pazienti;

– vi sono dei rischi connessi con una lacerazione della lamina di Silastic in corrispondenza della zona in cui è attraversata dal filo, specie sotto l'azione dei colpi di tosse.

In tali casi noi preferiamo usare lo stent in Silastic di Traissac, che verrà mantenuto per 30-90 giorni; in questo periodo il paziente dovrà essere sottoposto a controlli periodici in endoscopia per verificare i processi riparativi, asportare le eventuali granulazioni che si formano al di sotto dello stent ed accertarsi del suo corretto posizionamento.

3) nei casi in cui le forme cicatriziali interessano la commessura posteriore o nelle stenosi diffuse noi preferiamo utilizzare i tutori a T di Montgomery, eventualmente integrati dalla cannula tracheotomica fornita di controcanala onde assicurarne la pervietà. In questi casi dovrà essere previsto un decorso post-operatorio lungo, della durata di vari mesi, ed inoltre bisognerà attuare dei controlli periodici per asportare le granulazioni, ridurre progressivamente la lunghezza del tubo di Montgomery e correggerne la posizione tenendo conto dell'andamento dei fenomeni di cicatrizzazione.

I risultati

Le nostre osservazioni sull'andamento dei processi patologici studiati, a seguito degli interventi endoscopici, sono in sintesi le seguenti:

– nelle forme più semplici (stenosi sopraglottiche da edema, stenosi glottiche da edema, stenosi cicatriziali tracheali limitate) si è ottenuta sempre la risoluzione del processo patologico (53 casi), con decorsi rapidi senza problemi rilevanti;

– nelle forme più complesse (stenosi sopraglottiche cicatriziali, stenosi glottiche da cicatrici, stenosi tracheali concentriche che interessavano i 2/3 anteriori del lume tracheale) i risultati sono stati in genere soddisfacenti; la guarigione infatti si è avuta in 39 dei 43 casi trattati (90,7%); in tali pazienti naturalmente si sono adottate le precauzioni illustrate in precedenza sia durante l'operazione endoscopica (rispetto della mucosa della commessura anteriore e di quella posteriore, aritenoidectomie, possibile applicazione di stent), sia nel decorso post-operatorio (controlli periodici per asportare i depositi di fibrina); in 4 pazienti affetti da stenosi sopraglottica cicatriziale non siamo riusciti, con le tecniche endoscopiche, a mantenere un sufficiente spazio respiratorio per cui in 1 caso abbiamo effettuato una laringectomia orizzontale sopraglottica;

– nelle forme, infine, in cui il processo patologico assumeva una rilevante gravità (stenosi laringo-tracheali diffuse, stenosi tracheali estese alla parete posteriore) la percentuale di guarigione sull'intero gruppo, comprendente 22 casi, è stata dell'86,4% pari a 19 soggetti. Va segnalato che in un nostro precedente lavoro avevamo indicato una percentuale di successi molto più bassa (50%); ciò era da mettere in relazione:

1) con l'impiego di tubi di Silastic ancorati alla cute che determinavano spesso reazioni locali con infezioni sovrapposte; esse costringevano ad allontanare il tubo stesso dopo periodi di tempo relativamente brevi (per tali motivi questi tubi non vengono da noi più impiegati);

2) con l'uso di tubi a T di Montgomery senza che vi fosse inserita una cannula tracheotomica metallica, attraverso le sue branche orizzontale e discendente: ciò fa-

voriva la formazione di tappi solidi all'interno del tubo e la sua ostruzione; le crisi asfittiche conseguenti costringevano all'allontanamento d'urgenza degli stent;

3) con un'insufficiente permanenza del tubo a T di Montgomery; infatti, anche nei casi in cui il tubo era ben tollerato dal paziente, questo veniva mantenuto in situ per un periodo non superiore a 3 mesi, tempo rivelatosi successivamente in taluni casi troppo breve;

4) con la scarsa disponibilità del paziente, che non era disposto a sottoporsi ai controlli endoscopici ripetuti; ci siamo resi conto della necessità, in questi casi, di preparare psicologicamente il malato, prima di iniziare i vari trattamenti chirurgici, spiegandogli che potrebbe essere indispensabile eseguire numerose verifiche endoscopiche in anestesia, al fine di ottenere una guarigione definitiva.

Nel corso degli anni, con il miglioramento delle tecniche, abbiamo osservato come la percentuale di insuccessi si sia notevolmente ridotta: nel 1981 essa infatti su 22 pazienti trattati era del 13,6%; nella valutazione attuale è scesa al 6%.

CONCLUSIONI

L'impiego del laser a CO₂ nel trattamento chirurgico delle stenosi laringo-tracheali si pone in alternativa all'adozione delle tecniche tradizionali, rispetto alle quali esso comporta degli indiscussi vantaggi.

Le sue possibilità e quindi i risultati vanno valutati tenendo naturalmente conto, oltre che della sede e dell'estensione della stenosi, anche, e principalmente, delle caratteristiche morfologiche del processo patologico che la provoca.

A tale riguardo sulla base dei nostri rilievi chirurgici possiamo essenzialmente distinguere:

– le stenosi da reazioni edematose, a sede sopraglottica e glottica: in esse si ottengono sempre ottimi successi, con decorsi rapidi ed interventi di agevole esecuzione;

– le stenosi cicatriziali: la loro risoluzione a seguito di interventi endoscopici talora può comportare difficoltà; in particolare:

- nelle forme che non compromettono l'angolo anteriore o la commessura posteriore l'intervento non dà luogo ad alcun problema: esso si limita alla semplice asportazione della lesione cicatriziale; anche in questi casi i risultati sono sempre soddisfacenti;

- in quelle che coinvolgono l'angolo anteriore della laringe o la parete anteriore della trachea oltre all'asportazione del tessuto cicatriziale si dovrà procedere, ai fini della guarigione, a controlli endoscopici periodici per rimuovere la fibrina onde evitarne l'organizzazione e quindi la comparsa di recidive; in tale eventualità il decorso postoperatorio è stato generalmente molto breve seguito da successo;

- nelle stenosi più complesse, che coinvolgono la commessura posteriore o la parete posteriore della trachea, ovvero nelle lesioni diffuse l'intervento endoscopico con il laser comporta notevoli difficoltà tecniche (per il completo sovvertimento anatomico e la mancanza di punti di repere) e spesso impone, oltre all'asportazione dell'aritenoidite, il ricorso a tutori endolaringei (stent di Traissac, tubi a T di Montgomery) che talora andranno mantenuti in situ per lunghi periodi allo scopo di gui-

dare i processi riparativi evitando le recidive; ciò rende non agevole la gestione di questi pazienti che devono essere sottoposti a ripetuti controlli endoscopici con degenze prolungate.

Nel complesso si tratta, però, di interventi generalmente meno traumatici di quelli tradizionali di resezione-anastomosi che, per consentire l'anastomosi termino-terminale dei due monconi tracheali, possono richiedere manovre intratoraciche indaginose e complesse, senza parlare delle complicanze e dei rischi che comportano e delle degenze certamente non brevi.

Il limite della tecnica chirurgica endoscopica risiede fondamentalmente nel fatto che l'impiego del laser a CO₂ impone al chirurgo di agire sulle stenosi procedendo dall'alto in basso e ciò gli impedisce di avere una visione d'insieme delle manifestazioni patologiche responsabili delle stenosi stesse. Non è, infatti, infrequente l'eventualità di rilevare durante l'intervento chirurgico un'estensione del processo stenotico maggiore di quella prevista e, quindi, di dover attuare trattamenti più complessi.

Nei pazienti con stenosi laringo-tracheali appare quindi indispensabile un accurato esame preventivo del malato, ricorrendo anche alle tecniche per immagini, per accertare meglio le caratteristiche del processo patologico e soprattutto la sua estensione in altezza, ai fini di una corretta programmazione chirurgica ed anche di una più precisa informazione del malato.

BIBLIOGRAFIA

- ¹ Betlejewski S, Owczarek A. *The use of CO₂ laser in the treatment of laryngostenosis and tracheostenosis*. Otolaryngol Pol 1997;25:125-8.
- ² Bogomilskii MP, Garashchenko TI, Onufrieva EK, Pankratenko AM, Soldatskii IL, Shchepin NB. *Endoscopic application of surgical laser in persistent obstruction in laryngopharynx, larynx and trachea in children*. Vestn Otorinolaringol 1999;1:39-41.
- ³ Ducic Y, Khalafi RS. *Use of endoscopically placed expandable nitinol tracheal stents in the treatment of tracheal stenosis*. Laryngoscope 1999;109.
- ⁴ Duncavage JA, Koriwchak MJ. *Open surgical techniques for laryngotracheal stenosis*. Otolaryngol Clin North America 1995;28.
- ⁵ Eliachar J, Stein J, Strome M. *Augmentation techniques in laryngotracheal reconstruction*. Acta Oto-Rhino-Laryngol Belg 1995;49:397-406.
- ⁶ Friedman EM, Healy GB, McGill TJ. *Carbon dioxide laser management of subglottic and tracheal stenosis*. Otolaryngol Clin North Am 1983;16:871.
- ⁷ Froelich P, Canterino I, So S, Morgon A. *Long term airway considerations after treatment of severe pediatric laryngotracheal stenosis in five children*. Int J Ped Otorhinolaryngol 1995;33:43-51.
- ⁸ Koufman JA, Thompson JN, Kohut RI. *Endoscopic management of subglottic stenosis with the CO₂ surgical laser*. Otolaryngol Head Neck Surg 1981;215.
- ⁹ Lichtenberger CA, Smith J. *Indirect ignition of endotracheal tube during carbon dioxide laser surgery*. Arch Otolaryngol 1980;105:639-41.
- ¹⁰ Mehta AC, Harris RJ, De Boer GE. *Endoscopic management of benign airway stenosis*. Clin Chest Med 1995;16.
- ¹¹ Motta G, Villari G, Motta G jr, Ripa G, Salerno G. *The CO₂ laser in laryngeal Microsurgery*. Acta Otolaryngologica (Stockh) 1986;433.
- ¹² Motta G, Villari G, Motta G jr, Ripa G. *Stenosi laringo-tracheali croniche – Trattamento chirurgico*.

- co ed impiego del laser a CO₂. In: Felisati D. *Patologia del collo. Diagnosi e Terapia*. Milano: Ed. Ghedini, 1992.
- ¹³ Motta G, Villari G, Salerno G, Salzano FA, D'Angelo L, Esposito E, et al. *The carbon dioxide laser in laryngeal and pharyngeal surgery*. In: Singh W, Soutar DS, eds. *Functional surgery of the larynx and pharynx*. Oxford: Butterwith-Heinemann 1993.
- ¹⁴ Motta G, Villari G. *Laserterapia in ORL*. Atti del Convegno A.O.O.I., Telese, 1995. Milano: Ed. Formenti 1995.
- ¹⁵ Mouney DF, Lyons GD. *Fixation of laryngeal stents*. *Laryngoscope* 1985;95:905-7.
- ¹⁶ Moya Albiol S, Esparcia Navarro M, Urchueguia Navarro M, Mart Beneito MP, Mallea Canizares I, Marco Algarra J. *The CO₂ laser treatment of benign laryngeal stenosis in patients undergoing horizontal supraglottic laryngectomy*. *Acta Otorrinolaringol Esp* 1999;50:463-6.
- ¹⁷ Ossoff RH, Tucker GF jr, Duncavage JA, et al. *Efficacy of bronchoscopic carbon dioxide laser surgery for benign strictures of the trachea*. *Laryngoscope* 1985;95:1220.
- ¹⁸ Remacle M, Lawson G, Minet M, Mayne A, Watelet JB, Jamart J. *CO₂ laser and Gianturco stent for endoscopic treatment of stenosis*. *Acta Otorhinolaryngol Belg* 1995;49:351-7.
- ¹⁹ Serafini I. *Endoscopic laser surgery in laryngeal stenosis*. *Acta Otorhinolaryngol Ital* 1997;17:175-8.
- ²⁰ Simpson GT, Strong MS, Healy GB, et al. *Predictive factors of success or failure in the endoscopic management of laryngeal and tracheal stenosis*. *Ann Otol Rhinol Laryngol* 1982;91:384.
- ²¹ Strong MS, Healy GB, Vaughan CW, et al. *Endoscopic management of laryngeal stenosis*. *Otolaryngol Clin North Am* 1979;12:797.
- ²² Szmeja Z, Wójtowicz JG, Wasniewska E, Nowak K. *Treatment of laryngeal and tracheal stenosis*. *Adv Laryngol Eur*, Kleinsasser O, Glanz H, Olofsson J, eds. Elsevier Science BV 1997.